TRATAT DE MEDICINĂ INTERNĂ

Sub redacţia: prof. RADU PĂUN

BOLILE APARATULUI DIGESTIV

PARTEA I

Coordonatori: prof. RADU PĂUN,
conf. BENEDICT GHEORGHESCU

EDITURA MEDICALĂ, BUCUREŞTI, 1984

Scanned with OKEN Scanner

Scanned with OKEN Scanner

COLECTIVUL DE AUTORI

Conf. dr. *N. BARBU* — I.M. Timişoara
Dr. *LIDIA BOICESCU* — med. prim. Spitalul Grivița
Conf. dr. doc. *FL. CĂRUNTU* — I.M.F. București
Prof. dr. doc. *D. DUMITRAȘCU* — I.M.F. Cluj
Dr. *Ș. GAVRILESCU* — asistent I.M.F. București
Conf. dr. doc. *B. GHEORGHESCU* — I.M.F. București
Dr. doc. *I. GHERMAN* — med. prim. Spitalul Fundeni
Prof. dr. doc. *P. GROZA* — I.M.F. București
Prof. dr. doc. *I. JUVARA* — I.M.F. București
Prof. dr. doc. *GH. LITARCZEK* — I.M.F. București
Dr. *ANA MARIA ORBAN ȘCHIOPU* — med. prim. Spitalul Elias
Conf. dr. doc. *O. PASCU* — I.M.F. Cluj
Prof. dr. *R. PĂUN* — I.M.F. București
Conf. dr. doc. *I. GR. POPESCU* — I.M. Craiova
Conf. dr. doc. *D. RĂDULESCU* — I.M.F. București
Dr. doc. *G. RUSSU* — med. prim. I.M.F. Iași
Dr. doc. *S. SCHIAU* — med. prim. Inst. Fiziologie Normală și Patologică București
Conf. dr. *F. SCHNEIDER* — I.M. Timișoara
Dr. *C. SGĂVÎRDEA* — I.M. Timișoara
Conf. dr. *C. STANCIU* — I.M.F. Iași
Conf. dr. *L. STĂNESCU* — I.M.F. Cluj
Dr. *V. STOICA*, asistent — I.M.F. București
Dr. *S. TACORIAN* — șef lucrări I.M.F. București
Dr. *OLIMPIA TUDOSE* — șef lucrări, I.M. Timișoara
Dr. *D. TURBATU* — med. prim. Spitalul Elias
Conf. dr. *C. VÎLCULESCU* — I.M. Timișoara
Dr. *M. C. ZĂLARU* — șef lucrări I.M.F. București

TABLA DE MATERII

	Pag.
1. MORFOLOGIA MACROSCOPICĂ ŞI MICROSCOPICĂ NORMALĂ A TUBULUI DIGESTIV (Lidia Boicescu)	9
1.1. Esofagul	9
1.2. Stomacul	14
1.3. Intestinul subţire	26
1.4. Intestinul gros	41
2. FIZIOLOGIA TUBULUI DIGESTIV (P. Groza)	50
2.1. Saliva şi masticaţia	50
2.2. Deglutiţia	52
2.3. Digestia gastrică	53
2.3.1. Mecanismul gastro-secretor	55
2.3.2. Motricitatea stomacului	59
2.4. Digestia intestinală	61
2.4.1. Sucul pancreatic	61
2.4.2. Bila	63
2.4.3. Sucul intestinal	64
2.4.4. Absorbţia	66
2.4.5. Motricitatea intestinului subţire	81
2.5. Rolul intestinului gros	82
2.5.1. Motricitatea intestinului gros	83
2.6. Sistemul endocrin digestiv (gastro-entero-pancreatic)	83
3. ESOFAGUL (C. Stanciu)	89
3.1. Manifestări clinice în bolile esofagului	89
3.2. Metode de explorare a esofagului	91
3.2.1. Examenul radiologic	91
3.2.2. Examenul endoscopic	92
3.2.3. Explorarea motilităţii esofagiene	93
3.3. Tulburări motorii esofagiene	96
3.3.1. Acalazia cardiei	96
3.3.2 Spasmul difuz esofagian	101
3.3.3. Alte tulburări ale motilităţii esofagiene	103
3.4. Refluxul esofagian	104
3.5. Hernia gastrică transhiatală	110

Pag.

3.6. Patologia inflamatorie esofagiană 115
3.6.1. Esofagita acută postcaustică 115
3.6.2. Esofagita cronică peptică 118
3.7. Stenozele esofagiene 119
3.7.1. Stenoza esofagiană peptică 120
3.7.2 Stenoza cicatriceală postcaustică 121
3.7.3. Stenoza esofagiană malignă 122
3.8. Tumorile esofagului 123
3.8.1. Tumorile benigne 123
3.8.2. Tumorile maligne 124
3.9. Diverticulii esofagieni 126
3.10. Corpii străini intraesofagieni 128
3.11. Ruptura și perforația esofagului 129
3.11.1. Ruptura esofagului 129
3.11.2. Perforația esofagului 130
3.12. Ulcerul esofagian 131
3.13. Varicele esofagiene 132
3.14. Unele boli mai rare ale esofagului (G. Russu) 132
3.14.1. Sindromul Plummer-Vinson (disfagia sideropenică) 132
3.14.2. Inelul esofagian inferior 133
3.14.3. Sindromul Mallory-Weiss 134
3.14.4. Moniliaza esofagiană 135
3.14.5. Tuberculoza esofagiană 136
3.14.6. Disfagia lusoria 136
3.14.7. Localizarea esofagiană a bolii Crohn 136
3.14.8. Diverticuloza intramurală a esofagului 136
3.14.9. Sindromul Barrett 137

4. STOMACUL ȘI DUODENUL 139

4.1. Manifestări cilince în bolile stomacului (D. Dumitrașcu) . . . 139
4.2. Explorarea funcțională a stomacului (D. Dumitrașcu) . . . 142
4.2.1. Explorarea funcției secretorii 142
4.2.2. Explorarea funcției motorii 145
4.3. Explorarea endoscopică și bioptică a stomacului și intestinului (O. Pascu) 146
4.3.1. Indicațiile gastroscopiei și duodenoscopiei 147
4.3.2. Metodologia examinării 149
4.3.3. Semiologia endoscopică a stomacului 151
4.3.4. Semiologia endoscopică a leziunilor duodenale 155
4.3.5. Endobioscopia intestinală 157
4.4. Bolile stomacului 158
4.4.1. Gastropatiile funcționale (D. Dumitrașcu) 158
4.4.2. Gastritele (D. Dumitrașcu) 161
4.4.3. Ulcerul gastric și ulcerul duodenal (B. Gheorghescu) . 184
4.4.4. Tumorile stomacului (D. Dumitrașcu) 242
4.4.5. Unele boli mai rare ale stomacului 281
4.4.5.1. Sarcoidoza gastrică — D. Dumitrașcu 281
4.4.5.2. Boala Crohn a stomacului — S. Tacorian 282
4.4.5.3. Amiloidoza — S. Tacorian 282
4.4.5.4 Sifilisul gastric — S. Tacorian 283
4.4.5.5. Tuberculoza gastrică — S. Tacorian 284
4.4.5.6. Granulomul eozinofil al stomacului — S. Tacorian 285
4.4.5.7. Diverticulii gastrici — S. Tacorian 286
4.4.5.8. Bezoarii gastrici — S. Tacorian 287
4.4.5.9. Volvulusul stomacului — S. Tacorian 288
4.4.5.10. Hipertrofia pilorică congenitală și dobîndită — S. Tacorian 289
4.4.5.11. Prolapsul mucoasei gastrice în bulb — S. Tacorian 290
4.4.6. Sechelele tardive după chirurgia ulcerului gastric și duodenal (I. Juvara, Ș. Gavrilescu) 291

Pag.

4.5. Bolile duodenului (D. Dumitrașcu) 322
4.5.1. Dischineziile duodenale 323
4.5.2. Duodenitele 327
4.5.3. Diverticulii duodenali 331
4.5.4. Stenozele duodenale 332
4.5.5. Tumorile duodenale 334
4.5.6. Malformațiile duodenale 337

5. INTESTINUL SUBȚIRE 339
5.1. Funcția de apărare a intestinului subțire (B. Gheorghescu) . 339
5.2. Flora bacteriană intestinală (R. Păun) 343
5.3. Manifestări clinice în bolile intestinului subțire (B. Gheorghescu) 346
5.4. Explorarea intestinului subțire (B. Gheorghescu) 348
5.5. Sindromul diareic acut și cronic (S. Tacorian) 356
5.6. Sindromul de malabsorbție (B. Gheorghescu) 362
5.7. Sindromul pierderii de acizi biliari (R. Păun) 376
5.8. Bolile intestinului subțire 379
5.8.1. Enteropatii acute infecțioase (Fl. Căruntu) 379
5.8.2. Enterite postantibiotice (Fl. Căruntu) 388
5.8.3. Enterita acută necrotizantă (Fl. Căruntu) 391
5.8.4. Enteropatii microbiene, fungice și parazitare (I. Gr. Popescu) 393
5.8.5. Enteropatii prin deficiențe enzimatice și imunologice, cu componentă genetică (B. Gheorghescu) 401
5.8.6. Enteropatii cronice de etiologie complexă (B. Gheorghescu) 414
5.8.7. Enteropatia alcoolică (V. Stoica) 426
5.8.8. Manifestări intestinale de cauză iatrogenă (I. Gr. Popescu) 428
5.8.9. Tuberculoza intestinală (Ana Maria Orban-Șchiopu) 432
5.8.10. Boala Whipple (S. Tacorian) 445
5.8.11. Boala Crohn (R. Păun) 449
5.8.12. Diverticulii intestinului subțire și diverticulul Meckel (S. Tacorian) 476
5.8.13. Ulcerul solitar al jejunului (S. Tacorian) 479
5.8.14. Pneumatoza chistică a intestinului (S. Tacorian) 480
5.8.15. Tumorile intestinului subțire (S. Tacorian) 481
5.8.16. Sindromul de intestin scurt (I. Gr. Popescu) 487
5.8.17. Sindromul de ansă oarbă (R. Păun) 492

6. INTESTINUL GROS 494
6.1. Investigația colonului și rectului 494
6.1.1. Colonoscopia (D. Turbatu, Ana Maria Orban-Șchiopu) 494
6.1.2. Rectosigmoidoscopia (D. Turbatu) 504
6.1.3. Biopsia rectocolonică (Lidia Boicescu) 509
6.1.4. Explorarea motilității colonice (Ana Maria Orban-Șchiopu) 512
6.1.5. Examenul coprologic (I. Gherman) 521
6.2. Bolile intestinului gros 525
6.2.1. Colonul iritabil (R. Păun) 525
6.2.2. Constipația cronică (R. Păun) 535
6.2.3. Megacolonul (M. C. Zălaru) 545
6.2.4. Ischemia acută și cronică a intestinului subțire și gros (M. C. Zălaru) 552
6.2.5. Bolile apendicelui (D. Dumitrașcu) 561
6.2.6. Rectocolita hemoragică (L. Stănescu) 572
6.2.7. Tumorile colonului și rectului (Ana Maria Orban-Șchiopu) 610
6.2.8. Diverticuloza colonică (M. C. Zălaru) 640
6.2.9. Displaziile vasculare colonice (Ana Maria Orban-Șchiopu) 646

Scanned with OKEN Scanner

Pag.

6.2.10. Ulcerul solitar colonic (M. C. Zăharu) 650
6.2.11. Afecţiuni acute şi cronice anale şi perianale (R. Păun) . . 652
6.2.12. Sechele tardive după operaţiile pe intestinul gros (D. Rădulescu) 663

7. UNELE PROBLEME SPECIALE DE PATOLOGIE DIGESTIVĂ . . . 674

7.1. Hemoragiile digestive (D. Dumitraşcu) 674
7.2. Alergia alimentară şi digestivă. Interrelaţia dintre unele boli imunoalergice şi tubul digestiv (I. Gr. Popescu) 689
7.3. Boli parazitare digestive (I. Gherman) 694
7.3.1. Boli determinate de protozoare 694
7.3.2. Boli determinate de nematode 700
7.3.3. Boli determinate de trematode 712
7.3.4. Boli determinate de cestode 714
7.4. Tubul digestiv şi glandele anexe în şoc (Gh. Litarczek) . . . 726
7.5. Precanceroze şi factorii de risc cancerigen la nivelul tubului digestiv (R. Păun) 735
7.6. Amiloidoza tubului digestiv (R. Păun) 739
7.7. Interrelaţiile funcţionale ale segmentelor şi organelor digestive în condiţii normale şi patologice (N. Barbu şi F. Schneider) . 742
7.7.1. Aparatul digestiv ca sistem 742
7.7.2. Relaţia stomac-sistemul funcţional digestiv 744
7.7.3. Interrelaţiile duodenului în cadrul aparatului digestiv . . . 746
7.7.4. Segmentul jejuno-ileal şi ansamblul digestivo-nutriţional . . 747
7.7.5. Colonul în contextul digestiv 748
7.7.6. Ficatul şi căile biliare în ansamblul digestiv 750
7.7.7. Interrelaţiile pancreasului cu organele digestive 752
7.7.8. Relaţia splină-ficat 753
7.8. Participarea tubului digestiv în cadrul altor afecţiuni (I. Gr. Popescu) 754
7.9. Manifestări la distanţă ale afecţiunilor digestive (C. Sgăvîrdea) 767
7.10. Unele boli mai rare (G. Russu) 778
7.10.1. Lipomatoza valvulei ileocecale 779
7.10.2. Dilataţia acută idiopatică a colonului 780
7.10.3. Endometrioza intestinală 781
7.10.4. Chistele mezenterice 782
7.10.5. Epilepsia digestivă (boala Moore) 783
7.11. Implicaţii imunologice în fiziologia şi patologia digestivă (I. Gr. Popescu) 785
7.12. Implicaţii ale cronobiologiei în patologia digestivă (D. Dumitraşcu) 799
7.13. Implicaţii ale geneticii în bolile digestive (N. Barbu, Olimpia Tudose) 804
7.13.1. Afecţiuni gastrointestinale 806
7.13.2. Boli hepatobiliare 811
7.13.3. Boli pancreatice 815
7.14. Abdomenul acut (R. Păun) 817

8. PATOLOGIA PERITONEULUI (C. Vîlculescu) 830

8.1. Caractere morfofuncţionale ale peritoneului 830
8.2. Examenul clinic în bolile peritoneului 832
8.3. Bolile peritoneului 835
8.3.1. Peritonitele acute 835
8.3.2. Peritonitele cronice 842
8.3.3. Sindromul aderenţial 847
8.3.4. Boli ganglionare mezenterice 848
8.3.5. Tumorile peritoneale şi retroperitoneale 849
8.4. Fibroza retroperitoneală idiopatică (G. Russu) 852

9. ALIMENTAŢIA PE SONDĂ (Gh. Litarczek) 857

1.

MORFOLOGIA MACROSCOPICĂ ȘI MICROSCOPICĂ NORMALĂ A TUBULUI DIGESTIV

1.1. ESOFAGUL

Esofagul, conduct musculo-membranos care unește faringele cu stomacul, traversează mediastinul posterior avînd un traseu longitudinal și urmînd îndeaproape coloana vertebrală, cu care are rapoarte posterioare directe pe o bună parte din întinderea sa. Extremitatea cranială a esofagului se află imediat sub cartilajul cricoid, în dreptul corpului vertebrei C_5 sau C_6, iar extremitatea caudală, care se termină la orificiul cardial, se află în dreptul vertebrei a 11-a toracale, pe latura sa stîngă, și se proiectează, de obicei, pe plastronul sternocostal în zona unde se articulează cu sternul cel de-al 7-lea cartilaj costal. Direcția esofagului nu este riguros rectilinie ci prezintă devieri ușoare de la linia mediană, precum și diverse inflexiuni. El prezintă două curburi laterale, prima superioară cu concavitatea îndreptată spre dreapta, a doua inferioară cu concavitatea îndreptată spre stînga, iar în sens anteroposterior două curburi paralele cu cele ale coloanei dorsale. Inflexiunile în sens lateral cît și cele în sens anteroposterior, sînt puțin pronunțate și nu constituie impedimente în pătrunderea și examinarea endoscopică a esofagului.

La adult, esofagul are lungimea de 22—25 cm, din care 5 cm se află în regiunea cervicală, 16—18 cm în regiunea toracală, iar 1—2 cm în regiunea abdominală. Distanța de la nivelul arcadelor dentare (dinții incisivi), pînă la deschiderea în stomac este în medie de 40 cm la bărbat și de 37 cm la femeie. Diametrul tubului esofagian variază între 10 și 22 mm. El prezintă trei strîmtori: strîmtoarea cricoidiană, cu diametrul de 14—16 mm, situată la originea esofagului, la nivelul cartilajului cricoid, strîmtoarea bronhoaortică, cu diametrul de 15—17 mm, situată la nivelul D_3 sau D_4 și strîmtoarea diafragmatică cu diametrul de 16—19 mm, situată la trecerea esofagului prin diafragm. Între aceste strîmtori, conductul esofagian prezintă trei segmente dilatate (fig. 1.1).

Succesiunea pe traseul esofagului, de porțiuni strîmtate cu porțiuni dilatate, a fost în mod diferit interpretată. Faptul că acest aspect se găsește și la nou-născut și chiar la foetus, a îndreptățit pe unii autori să consi-

Scanned with OKEN Scanner

dere că o astfel de structură este inclusă în codul genetic, apare în dezvoltarea embrionară a acestui organ şi că ar răspunde unei constituţii metamerice a esofagului. Această ipoteză nu îndepărtează rolul posibil pe care îl poate avea în accentuarea stricturilor esofagului, mai ales la adult şi în anumite stări patologice — compresiunea exercitată de organele vecine (aorta, bronhia stîngă, inelul diafragmatic).

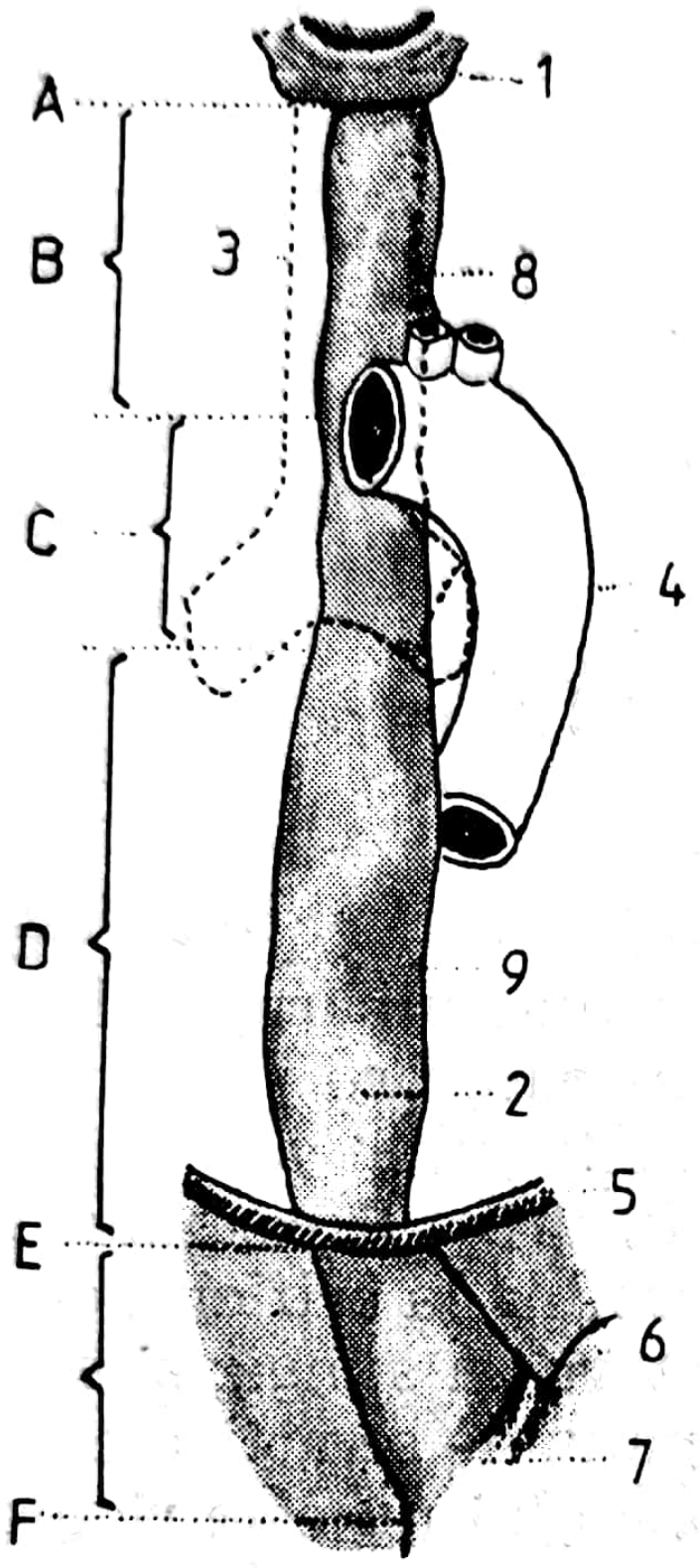

Fig. 1.1. — Esofag destins cu pastă de bariu, vedere anterioară (după Testut).

A — strîmtoarea cricoidiană; *B* — segmentul cricoaortic; *C* — segmentul aorticobronşic; *D* — segmentul bronhodiafragmatic; *E* — strîmtoarea diafragmatică; *F* — segmentul abdominal; *1* — cartilajul cricoid; *2* — esofagul cu diferitele sale segmente; *3* — traheea şi bronhiile (reprezentate cu linie punctată); *4* — aorta toracică; *5* — diafragma; *6* — stomacul; *7* — cardia; *8* — strîmtoare destul de frecvent întîlnită la nivelul furculiţei sternale; *9* — strîmtoare (inconstantă) corespunzînd cordului.

În traseul său, esofagul are rapoarte cu numeroase organe şi formaţiuni dintre care unele trebuie menţionate, deoarece vecinătatea cu ele poate avea implicaţii patologice. În porţiunea cervicală, esofagul vine anterior în contact cu traheea, apoi cu corpul tiroidian, iar lateral cu nervul recurent şi cu marele simpatic. În porţiunea sa cervicală aceste rapoarte sînt mai apropiate pe latura stîngă decît pe cea dreaptă, esofagul fiind deviat la stînga.

În porţiunea toracală esofagul are rapoarte, anterior cu bifurcaţia traheei de care este strîns unit prin tractusuri conjunctive şi uneori cîteva fascicule musculare netede şi fibre elastice. Sub nivelul bifurcaţiei traheei, esofagul vine în contact cu ganglionii intertraheobronşici şi cu sacul pericardic care îl separă de urechiuşa stîngă. Lateral în dreapta răspunde pleurei mediastinale, iar în dreptul vertebrei a 4-a toracale esofagul este încrucişat de crosa venei azygos. Lateral stîng, răspunde pleurei pulmonare stîngi şi este traversat de crosa aortei; cu aorta descendentă are rapoarte posterioare. De-a lungul feţelor laterale, atît cea dreaptă cît şi cea stîngă, esofagul este însoţit de nervii pneumogastrici drept şi stîng, care trimiţîndu-şi reciproc anastomoze pe tot parcursul lor formează în jurul esofagului un plex nervos periesofagian (fig. 1.2.). În porţiunea sa diafragmatică, esofagul traversează inelul diafragmatic, venind în contact intim

Scanned with OKEN Scanner

cu fasciculele mușchiului diafragm; unele dintre acestea se termină în peretele esofagian formînd prin anse în prealabil încrucișate cu cele de partea opusă, hiatusul diafragmatic (fig. 1.3.).

Acesta constituie un adevărat canal a cărui margine dreaptă este anterioară și a cărui margine stîngă este posterioară. Forma sa este asemănătoare cu a unei rachete, a cărei axă este îndreptată de jos în sus, din spate

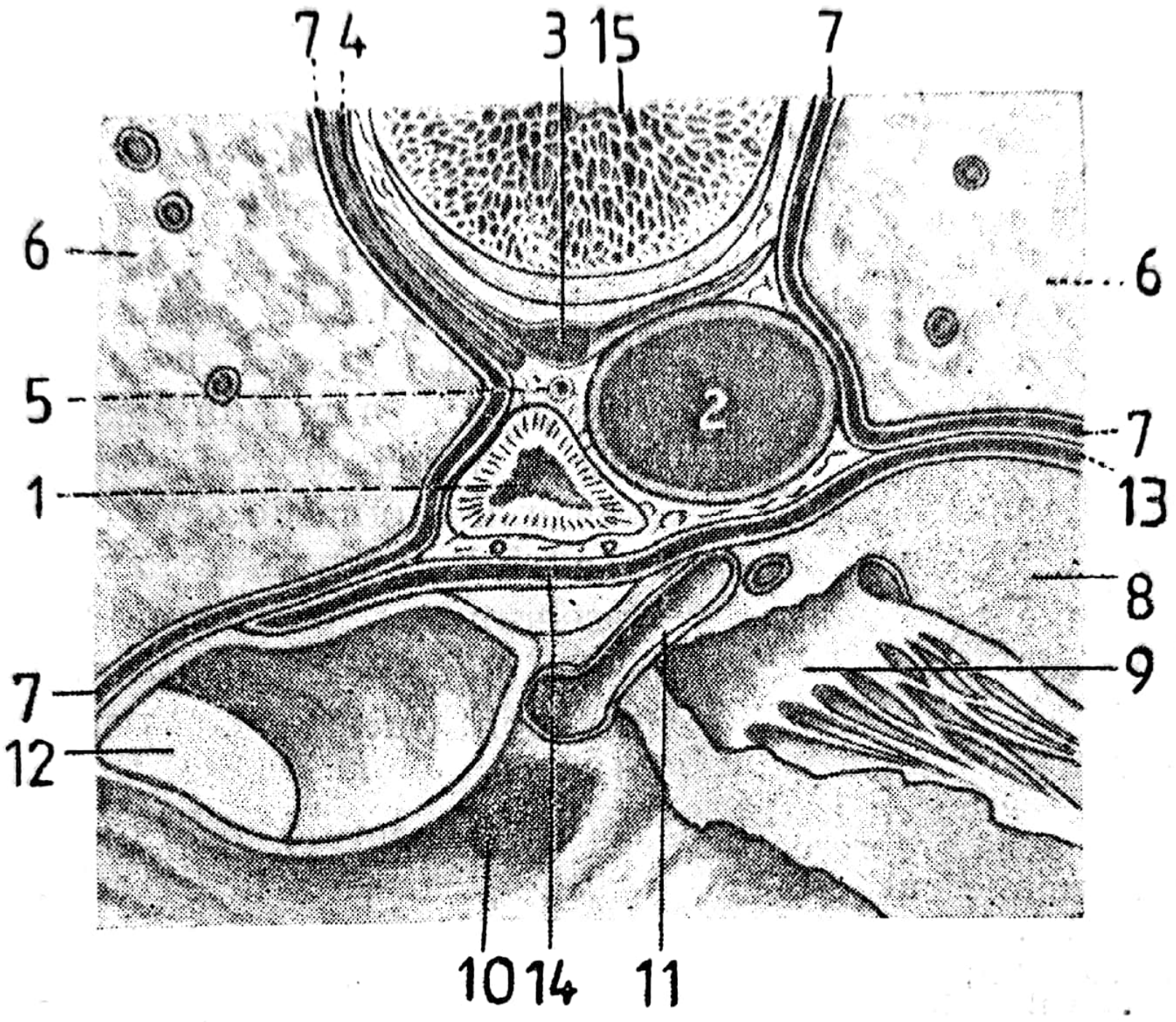

Fig. 1.2. — Esofagul văzut pe secțiune transversală a toracelui, trecînd prin a 8-a vertebră toracică (segmentul inferior al secțiunii) (după Testut).

1 — esofag cu cei doi pneumogastrici; *2* — aorta; *3* — marea venă azygos; *4* — o arteră intercostală; *5* — canalul toracic; *6* — plămînii; *7* — pleura; *8* — secțiune prin cord; *9* — valvula atrioventriculară stîngă; *10* — urechiușa dreaptă; *11* — vena coronară deschizîndu-se în atriul drept; *12* — vena cavă inferioară; *13* — pericardul; *14* — fundul de sac Haller care separă esofagul de fața posterioară a cordului; *15* — vertebra a 8-a toracică.

în față și de la dreapta la stînga. Esofagul ocupă partea anterioară a acestui hiatus, al cărui punct slab îl constituie partea sa posterioară și inferioară (fig. 1.4.).

În această parte, la subiectul normal, rămîne un loc pe unde poate încăpea un deget între esofag și conturul posterior și inferior al esofagului. Dacă extremitatea inferioară a esofagului nu ar fi bine fixată în abdomen împreună cu porțiunea cardiotuberozitară gastrică, s-ar produce ușor hernii gastrice transhiatale în caz de aspirație toracică și de creștere a presiunii intraabdominale. Porțiunea abdominală a esofagului are rapoarte anterioare cu pneumogastricul stîng și cu marginea posterioară a ficatului; în spate cu pneumogastricul drept și cu aorta abdominală, la dreapta cu lobul Spiegel, la stînga cu marea tuberozitate a stomacului, care se ridică de obicei mai sus decît cardia, împingînd diafragmul spre cavitatea tora-

cică. Esofagul abdominal, situat intraperitoneal (exceptînd fața sa posterioară), se implantează oblic în stomac, formînd cu marea tuberozitate gastrică unghiul His (unghi ascuțit, deschis în sus).

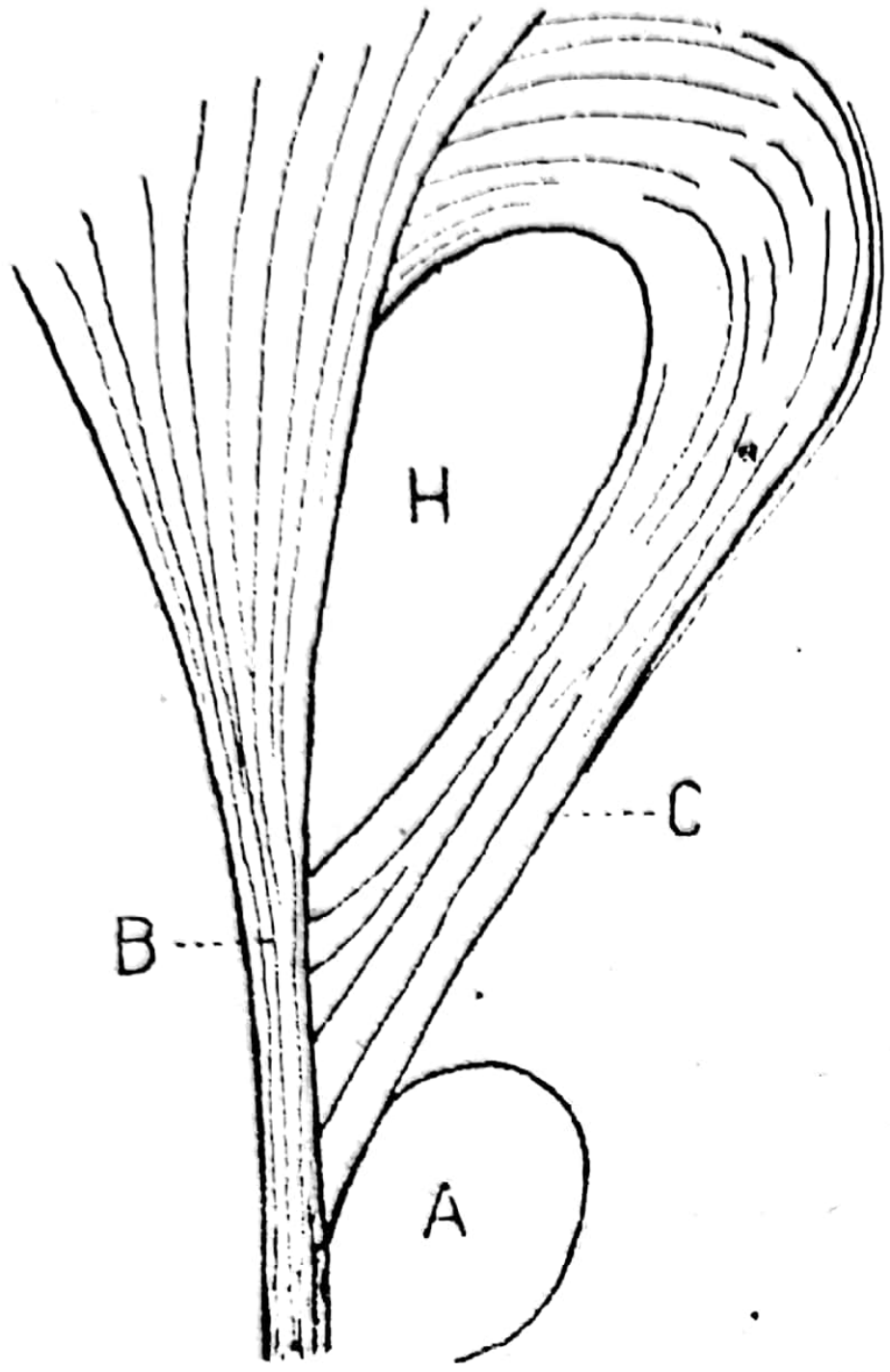

Fig. 1.3. — Schemă reprezentînd hiatusul diafragmatic al esofagului.

H — hiatusul esofagian; *A* — orificiul aortic; *B* — fasciculul drept ce aparține pilierului drept al mușchiului diafragm; *C* — fasciculul stîng ce aparține pilierului drept al mușchiului diafragm, care formează o curbă cu concavitatea spre dreapta.

Elementul cel mai important de fixare al segmentului esocardiotuberozitar este ligamentul gastrofrenic cu prelungirea lui posterioară (ligamentul frenoesofagian). Acest ligament peritoneal format din țesut celular dens, ca o adevărată fascie, unește strîns cardia și o parte din fața posterioară a marii tuberozități cu diafragmul și apoi se prelungește în spatele esofagului abdominal unde constituie ligamentul freno-esofagian. La menținerea pe loc, subdiafragmatic, a regiunii esocardiotuberozitare, contribuie și pediculul vascular coronar stomahic care ține mica curbură gastrică aproape de aorta abdominală, precum și „pars condensa" a micului epiploon, a cărui foiță anterioară se află în continuitate cu peritoneul preesofagian.

În structura esofagului intră patru tunici, care, de la exterior spre interior sînt: adventicea, musculoasa, submucoasa și mucoasa. Adventicea esofagului este reprezentată de un țesut conjunctiv lax care se continuă cu acela al mediastinului; prin intermediul ei esofa-

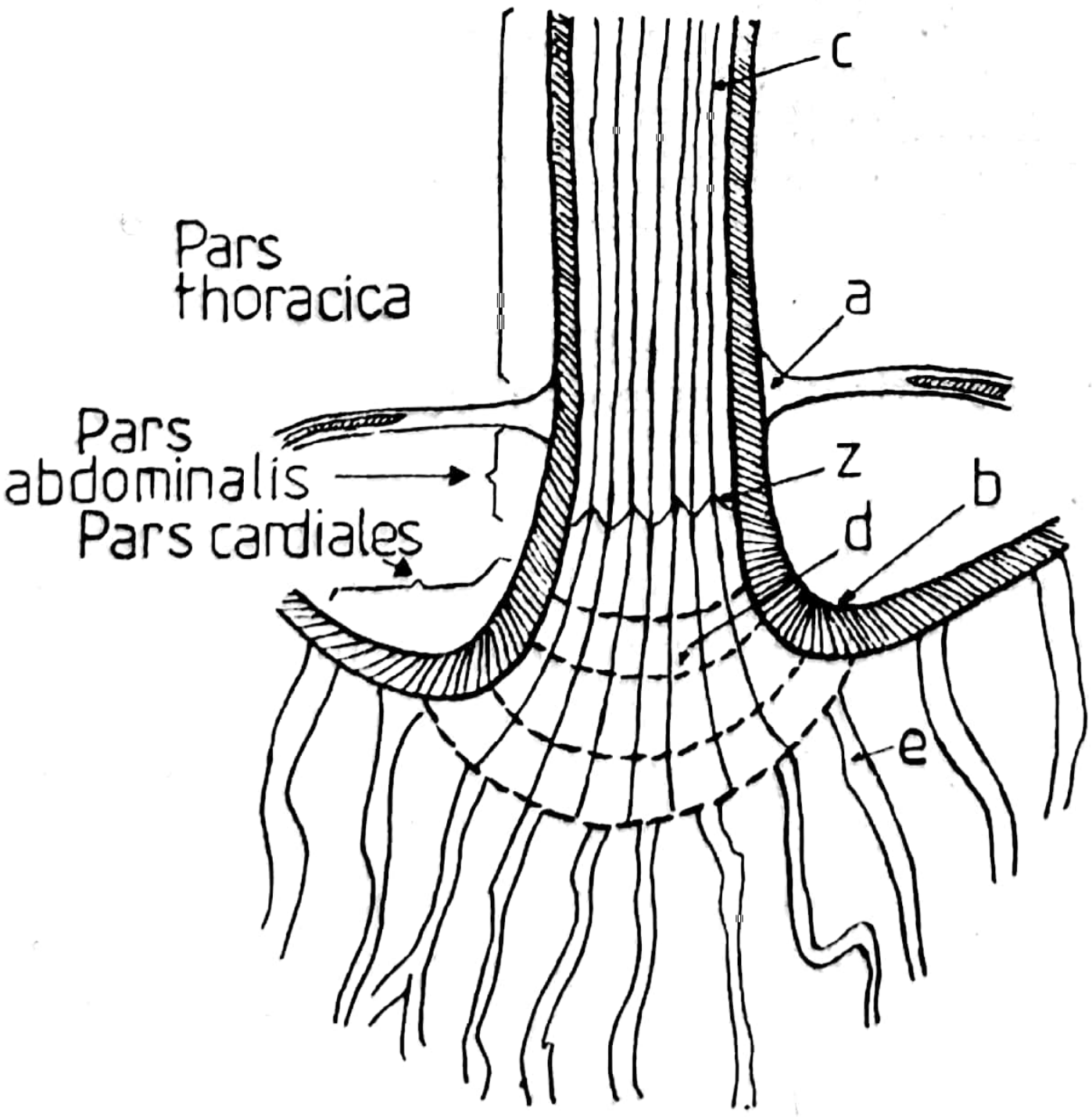

Fig. 1.4. — Schemă reprezentînd partea inferioară a esofagului și joncțiunea esogastrică:

a — mușchiul diafragm; *b* — unghiul His; *c* — pliurile longitudinale ale mucoasei esofagiene; *d* — pliuri transversale ale mucoasei esofagiene care la joncțiunea esogastrică se întrepătrund cu pliurile esofagiene longitudinale; *e* — pliuri ale mucoasei gastrice; *z* — linia in zig-zag.

Scanned with OKEN Scanner

gul vine în contact cu organele vecine. Musculoasa, în sfertul superior al esofagului este constituită aproape exclusiv din fibre musculare striate; treptat, acestea sînt înlocuite cu fibre musculare netede, în așa fel încît în jumătatea inferioară, esofagul conține numai fibre musculare netede. Stratul muscular este constituit din două tunici: tunica externă formată din fibre longitudinale și tunica internă formată din fibre circulare. Tunica internă începe imediat sub mușchiul cricofaringian. Acesta, împreună cu o parte din mușchiul constrictor faringian inferior, formează *sfincterul esofagian superior*. În partea inferioară a esofagului, cu aproximativ 1—2 cm deasupra hiatusului diafragmatic, începe să se producă o ușoară îngroșare a ambelor straturi musculare ale esofagului, care se accentuează treptat pînă la nivelul joncțiunii esogastrice. Porțiunea musculară din esofag, care străbate hiatusul diafragmatic și, pînă la deschiderea în stomac, este considerată a fi *sfincterul esofagian inferior*. Dacă din punct de vedere anatomic acesta nu corespunde noțiunii de sfincter, el îndeplinește însă acest rol. Situarea intraabdominală a acestui sfincter este una din condițiile esențiale ale competenței sale, căci orice creștere a presiunii în abdomen tinde să-l colabeze. Cînd sfincterul trece în mediastin, el este supus depresiunii intratoracice, ceea ce favorizează deschiderea sa și deci refluxul gastroesofagian.

Submucoasa este alcătuită din țesut conjunctiv lax bogat în fibre elastice, care permite ștergerea pliurilor mucoasei în cursul dilatării esofagului în timpul deglutiției. Ea conține și glandele esofagiene, care sînt glande tubuloalveolare, ramificate, mucoase pure, al căror canal exterior traversează muscularis mucosae pentru a se deschide în lumen, printr-un mic orificiu epitelial.

Mucoasa esofagului are grosimea de 1—2 mm și prezintă numeroase pliuri longitudinale, cînd esofagul este gol. La nivelul implantării esofagului în stomac, în dreptul unghiului His, mucoasa esofagiană se continuă cu cea gastrică a marii tuberozități, formînd un repliu, cu atît mai pronunțat cu cît incizura produsă de unghiul His este mai ascuțită. Se formează astfel, endogastric, un important repliu mucos avînd o față formată de mucoasa esofagiană și o altă față formată de mucoasa gastrică. Acest repliu numit și valvula Gubarow contribuie, alături de ceilalți factori (sfincter esofagian inferior, hiatusul diafragmatic, musculatura stomacului), la închiderea completă a orificiului esogastric și deci la prevenirea refluxului gastroesofagian. Trebuie menționat rolul pe care îl are aici și musculatura oblică profundă a stomacului, marcată la exterior de o bandeletă musculară ce întărește unghiul His. Aceste fibre musculare, numite și colierul Helvetius, formează în sus mușchiul constrictor al cardiei.

Epiteliul mucoasei esofagiene este de tip pavimentos stratificat, necheratinizat, cu excepția porțiunii sale terminale unde este cilindric. Celulele pavimentoase din grosimea epiteliului, conțin mici cantități de glicogen și sînt unite între ele prin desmozomi. Celulele de la suprafața epiteliului pavimentos pot să formeze în citoplasma lor granule de keratohialină și să se descuameze în lumenul esofagului.

Trecerea de la epiteliul pavimentos la epiteliul cilindric este marcată macroscopic endoscopic de o schimbare bruscă de la o culoare albicioasă la o culoare rozată-roșie. La acest nivel este de remarcat și conturul neregulat zimțat după o linie în zig-zag, pe care îl prezintă mucoasa la jonc-

țiunea esogastrică. Corionul mucoasei, format din țesut conjunctiv lax, conține relativ numeroase limfocite mai ales în regiunea imediat subepitelială; la nivelul extremității superioare și inferioare a esofagului, el conține grupuri de glande de tip cardial care nu pătrund și în submucoasă, spre deosebire de glandele esofagiene.

În partea profundă a mucoasei se află *muscularis mucosae*, formată din fibre musculare netede cu predominanță longitudinală. Acest strat lipsește în sfertul superior al esofagului.

Vascularizația arterială a esofagului este asigurată de: arterele esofagiene superioare, ramuri din artera tiroidiană inferioară, pentru porțiunea cervicală; arterele esofagiene mijlocii ramuri ale arterelor bronșice și ale arterelor intercostale, pentru porțiunea toracică; arterele esofagului inferior ramuri din trunchiul coeliac, pentru porțiunea abdominală. Venele au originea în plexul venos submucos al esofagului și se deschid în vena tiroidiană inferioară, venele intercostale și vena azygos. Porțiunea inferioară și abdominală a esofagului își drenează sîngele venos în vena gastrică dreaptă și stîngă, vena coronară gastrică, venele scurte gastrice și în vena splenică, această porțiune reprezentînd o zonă de anastomoze portocave. Limfaticele esofagiene drenează limfa în următoarele grupe de ganglioni: jugulari, traheali, bronșici, mediastinali posteriori, iar pentru esofagul inferior și abdominal, în ganglionii diafragmatici.

Inervația esofagului este realizată de fibre parasimpatice și fibre simpatice. Acestea alcătuiesc un plex nervos periesofagian. Ramuri ale acestui plex pătrund în peretele esofagian și formează, alături de ganglionii nervoși vegetativi intramurali, plexurile nervoase intrinseci Auerbach (în tunica musculară) și Meissner în submucoasă. Fibre nervoase foarte fine ale plexului Meissner ajung și în mucoasă unde se dispersează în arborizații uneori varicoase printre celulele epiteliale. Stimulul nervos parasimpatic sporește activitatea motorie și secretorie a esofagului, în timp ce tonusul simpatic le atenuează. O mențiune aparte trebuie făcută în legătură cu inervația cardiei și anume faptul că fibrele constrictoare ale cardiei provin din ganglionul stelat urmînd apoi căile anastomotice ale acestui ganglion cu nervii vagi. De aceea în vagotomiile chirurgicale, care sînt totdeauna joase, nu este de temut apariția disfagiei.

1.2. STOMACUL

Stomacul, partea cea mai largă a tubului digestiv, comunică cranial cu esofagul prin orificiul esofagian sau cardia și caudal cu duodenul prin orificiul piloric. Este situat în etajul superior al cavității abdominale deasupra colonului transvers și a mezocolonului său, avînd în dreapta ficatul și în stînga splina (fig. 1.5.). Stomacul, a cărui formă poate fi încadrată într-un con, are o orientare în așa fel încît axa sa este oblică, apropiată de verticală, cu baza situată în sus și spre stînga, iar vîrful îndreptat în jos și spre dreapta. Astfel, el ocupă o mare parte din epigastru și cea mai mare parte din hipocondrul stîng. Prezintă o față anterioară, o față posterioară, o margine dreaptă sau mica curbură și o margine stîngă sau marea curbură.

Scanned with OKEN Scanner

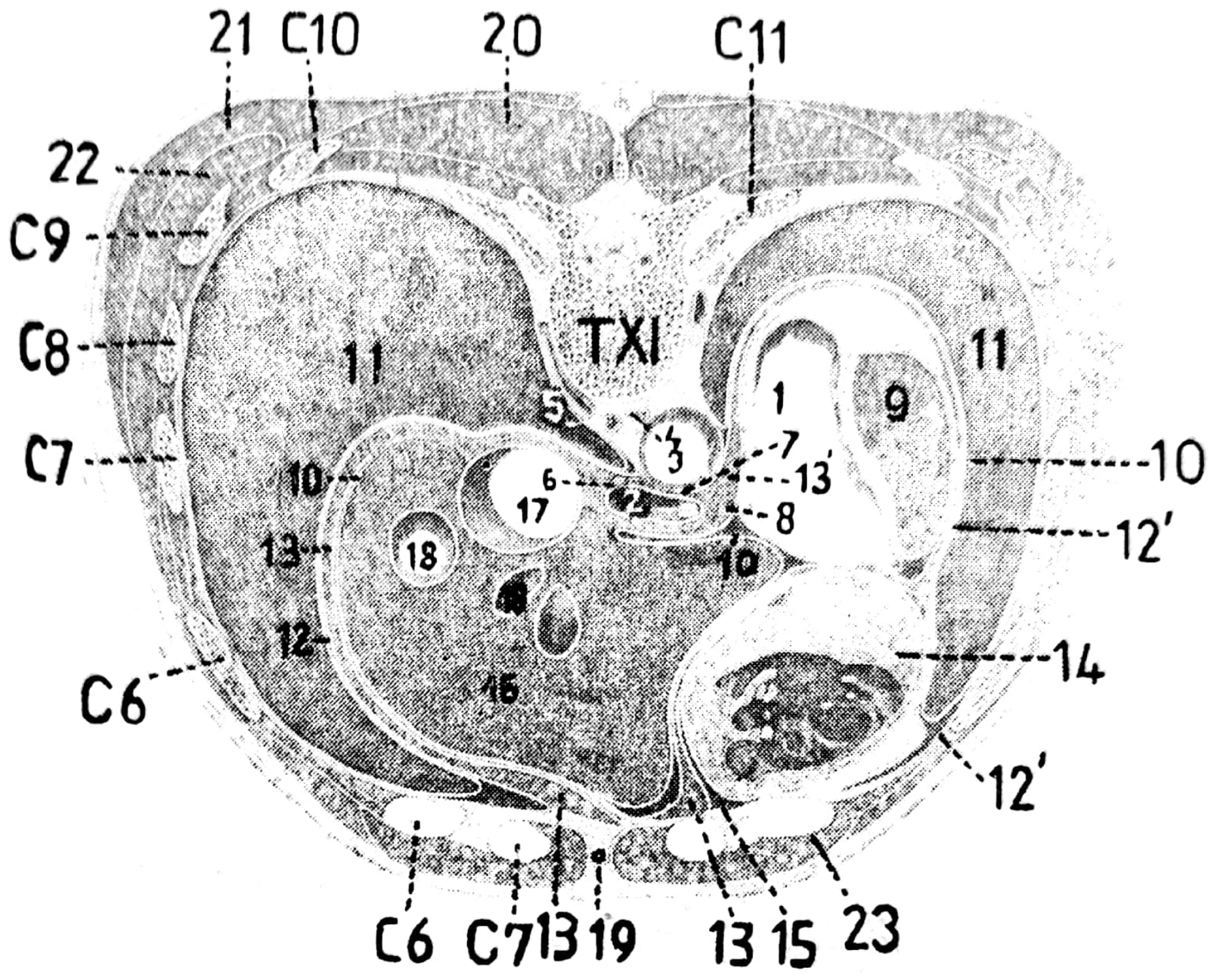

Fig. 1.5. — Secţiune orizontală a trunchiului, trecînd prin corpul vertebrei a XI-a toracice (segmentul inferior al cupei văzut de sus) (după Testut).

1 — stomac; *2* — esofag; *3* — aorta; *4* — canalul toracic; *5* — vena azygos; *6* — vag drept; *7* — vag stîng; *8* — nerv frenic; *9* — splina; *10* — peritoneul; *11* — plămînii drept şi stîng; *12, 12'* — pleura dreaptă şi stîngă; *13* — diafragma cu *13'* — pilierii săi; *14* — cordul; *15* — pericardul; *16* — ficatul; *17*— vena cavă inferioară; *18* — venele hepatice; *19* — apendicele xifoid; *20* — masa musculară sacrolombară; *21* — muşchiul marele dorsal; *22* — muşchiul marele dinţat; *23* — muşchiul marele drept al abdomenului; *T-XI* — corpul vertebrei a 11-a toracice; C_6, C_7, C_8, C_9, C_{10}, C_{11} — coastele a şasea, a şaptea, a opta, a noua, a zecea şi a unsprezecea.

Topografic, în mod convențional, stomacului i se descriu trei regiuni: fundusul (marea tuberozitate plus zona cardială), corpul și zona antropilorică (fig. 1.6.). Avînd, în mare, forma literei J, i se poate distinge o porțiune verticală ce cuprinde mica zonă cardială și corpul gastric cu marea tuberozitate, și o porțiune orizontală numită și porțiunea antropilorică; la limita dintre ele se formează unghiul gastric, iar porțiunea cea mai declivă a corpului stomacului este numită și mica tuberozitate.

Lungimea stomacului este de aproximativ 25 cm, lărgimea de 10—12 cm și capacitatea medie normală de 1—1,5 l. Aceste dimensiuni medii, variază apreciabil în funcție de obiceiurile alimentare.

Stomacul este menținut în poziție prin continuitatea sa cu esofagul, acesta, la rîndul lui, bine fixat de inelul diafragmatic pe care îl străbate; în jos este menținut de continuitatea cu duodenul, care la rîndul său este bine fixat de către peritoneul parietal posterior ce îl aplică pe coloana vertebrală; partea mijlocie a micii curburi gastrice este fixată de aortă prin intermediul trunchiului celiac. Menținerea în poziție a stomacului este ajutată și de diferitele repliuri peritoneale cum sînt: epiploonul gastrohepatic sau micul epiploon, epiploonul gastrosplenic, ligamentul gastrofrenic;

Scanned with OKEN Scanner

marele epiploon sau epiploonul gastrocolic are un rol mai redus în menținerea în poziție a stomacului.

Peretele gastric este alcătuit din următoarele tunici care de la interior spre partea externă sînt: mucoasa, submucoasa, musculoasa și seroasa.

Mucoasa gastrică are culoare rozată, imediat sesizată cînd endoscopul a trecut de esofag a cărui mucoasă are culoare albicioasă sidefie din cauza

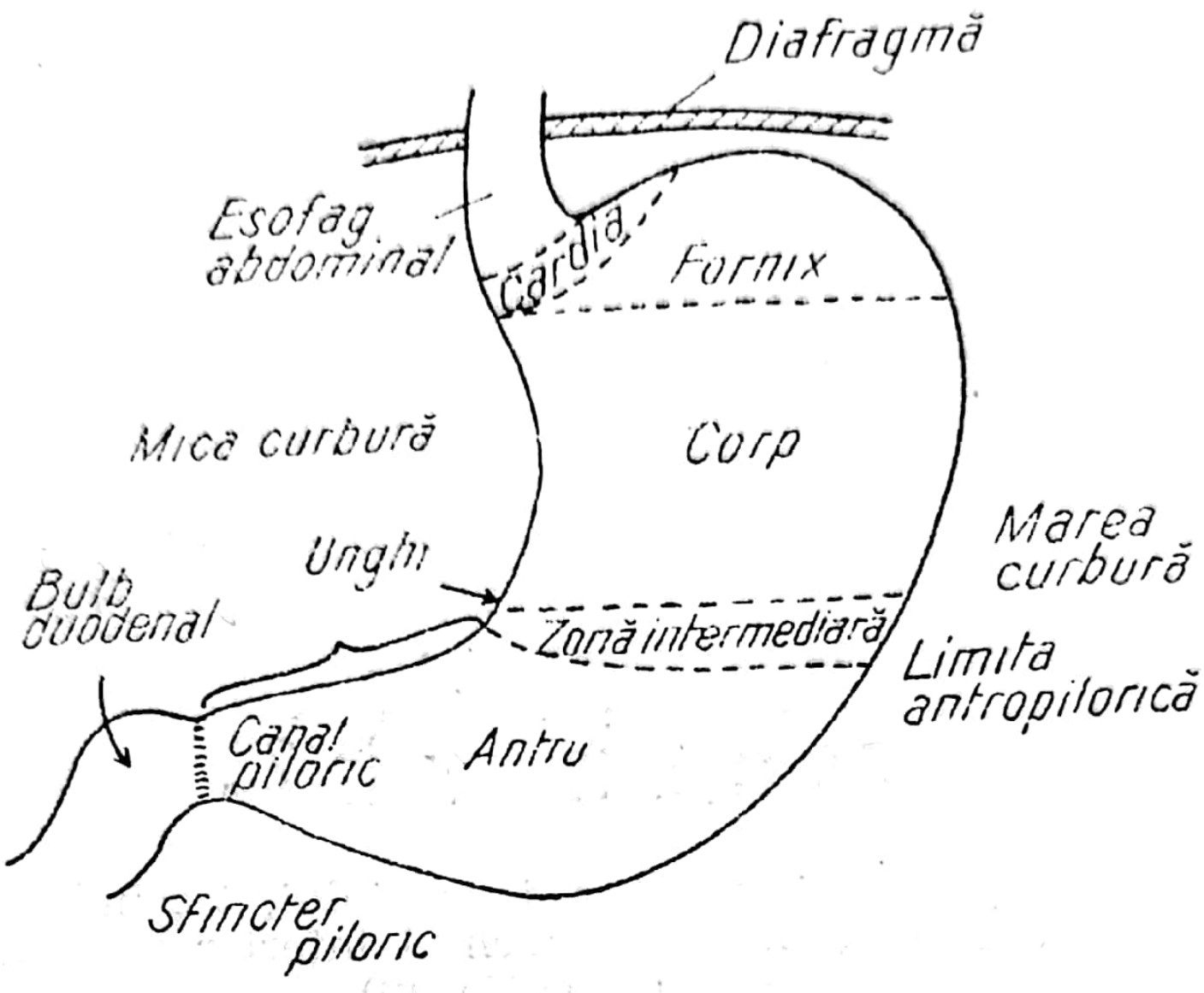

Fig. 1.6. — **Regiunile topografice convenționale ale stomacului (schemă).**

epiteliului său pluristratificat. În schimb, limita dintre mucoasa gastrică și cea duodenală nu este marcată prin nici o modificare de culoare. Merită să fie menționat faptul că la majoritatea subiecților este sesizabilă o schimbare a nuanței rozate, la limita între mucoasa acidoformatoare (corpul gastric) cu mucoasa nonacidoformatoare (regiunea antrală). Această linie de demarcație se află, față de pilor, la o distanță variabilă individual, dar care în medie este de 8—9 cm de-a lungul micii curburi și de 7—8 cm de-a lungul marii curburi gastrice. Grosimea mucoasei gastrice este în medie de 1—2 mm, subțiindu-se spre regiunea antropilorică.

În înfățișarea sa macroscopică (fig. 1.7.) mucoasa gastrică prezintă cîteva elemente caracteristice, pe aspectul cărora se bazează, în mare parte, diagnosticul endoscopic gastric. Astfel, întreaga întindere a mucoasei prezintă un desen poligonal rezultat din suprafețe cu diametrul de 5—7 mm, delimitate de șanțuri superficiale marcate la extremitățile lor de mici depresiuni punctiforme, orificiile de deschidere ale criptelor glandulare (foveole).

Aceste suprafețe, numite ariile mucoasei gastrice, sînt ceva mai aplatizate în zona micii curburi și mai reliefate în zona corpului gastric și spre marea curbură. În stări patologice ariile pot proemina uneori mult atingînd aspecte numite *status mamelonatus*, alteori, dimpotrivă, sînt plate și prezintă tendința la dispariție (gastrita atrofică). În afară de acest aspect, mucoasa gastrică prezintă cute sau pliuri ce o străbat în sens longitudinal (cele mai numeroase) dar și în sens transversal și oblic cum este si-

tuația între cele două curburi; de aceea în ansamblu, mucoasa gastrică apare cu un aspect destul de neregulat. Normal, pliurile sînt mai dese și mai înalte (4—5 cm înălțime) la nivelul corpului gastric spre marea curbură și mai mici pe mica curbură (șoseaua gastrică). Pliurile sînt cu atît mai mari și mai numeroase cu cît starea de vacuitate a stomacului este mai mare și invers. Prezența pliurilor mucoasei gastrice și



Fig. 1.7. — Stomac, piesă operatorie; aspect macroscopic al mucoasei gastrice: desen caracteristic format din arii poligonale determinate de depresiunile foveolelor glandulare (×3).

marea lor autoplastică asigură posibilitatea deosebită de adaptare a volumului stomacului pe conținutul său. De aceea caracterele pliurilor mucoasei gastrice, cum sînt densitatea, înălțimea, lărgimea lor, sînt foarte variabile de la un moment la altul al aceleiași examinări (endoscopice sau radiologice) în funcție de nivelul de plenitudine (insuflație, pasta de bariu) sau de peristaltica stomacului.

Structura microscopică a mucoasei gastrice cuprinde epiteliul, corionul și *muscularis mucosae.*

Epiteliul este unistratificat și, după locul unde este dispus, poate fi epiteliu de suprafață și epiteliu glandular.

Epiteliul de suprafață învelește mucoasa pe fața sa dinspre lumenul gastric, trimițînd în același timp, din loc în loc, invaginații numite cripte, ce au formă de pîlnie, care se îngustează spre profunzime; în partea profundă a criptelor se deschid glandele gastrice.

Celulele epiteliului de suprafață sînt celule mucosecretante, au formă prismatică, înălțime de aproximativ 25 μ, cele din cripte fiind ceva mai scunde, cu atît mai scunde cu cît se află spre zonele mai profunde ale criptei. Structura și ultrastructura celulelor mucoase sînt corespunzătoare cu funcția ce o au de îndeplinit precum și cu necesitățile impuse de un turnover rapid, cum este cazul la acest nivel, unde durata de viață a celule-

lor este foarte scurtă. Aceste celule secretă o gamă variată de mucine caracterizate histochimic prin aceea că dau reacție pozitivă cu acidul periodic Schiff și reacție negativă pentru mucinele acide. Producerea și eliminarea mucinelor este permanentă și în cantitate mare; mucinele secretate se găsesc atît în sucul gastric cît și aderente la suprafața mucoasei. Ele fac parte din grupul sulfomucinelor (mucopolizaharide acide sulfatate, condroitin sulfat, factor lipotrop etc.) și din grupul glicoproteinelor, mai ales glucozamine (vezi și „Fiziologia stomacului"). Atît stratul de mucus, secretat de celulele mucoase de suprafață, cît și stratul mucinoid de sub el, secretat de celulele mucoase situate la nivelul criptelor și al gîtului glandelor gastrice, asigură citoprotecția precum și funcția de barieră a mucoasei față de acțiunea clorhidropeptică a sucului gastric. Rolul protector al mucinelor gastrice se datorează structurii chimice și în special raportului între glicoproteine și mucopolizaharide, precum și potențialului lor electric negativ. Structura chimică a stratului mucos și a stratului mucoid de sub el, se află sub controlul prostaglandinelor intracelulare. Pe lîngă funcția de barieră și de protecție mecanică și chimică față de HCl sucului gastric, unele dintre componentele mucusului gastric intră în compoziția substanțelor antigenice de grup sanguin și precursorilor acestora, a factorului intrinsec, factorului histaminopexic și gastronelor.

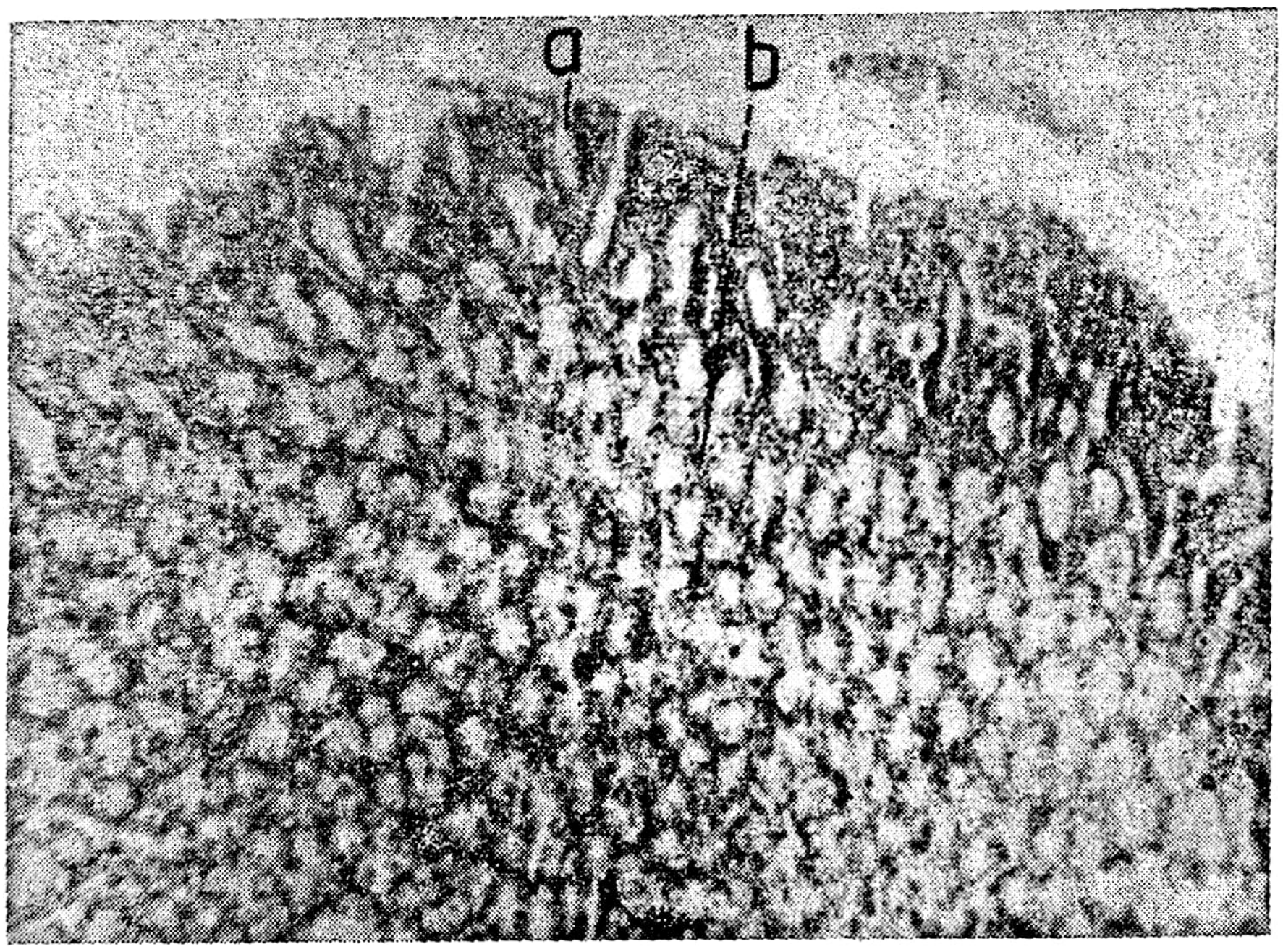

Fig. 1.8. — Mucoasă gastrică de tip fundic; aspect microscopic normal (col. H.E.; ×60): cripte glandulare scurte.
(*a*), densitate mare a glandelor realizînd aspectul de parenchim glandular; lamina propria redusă (*b*).

Epiteliul glandular realizează trei tipuri de glande gastrice, repartizarea acestora constituind de fapt și criteriul obiectiv morfofiziologic de împărțire a stomacului în trei regiuni: glandele cardiale ocupă micul gulераș de 2—3 cm din jurul orificiului cardial, glandele fundice sînt răspîndite în întregul corp gastric și glandele pilorice sînt distribuite în porțiunea orizontală a stomacului (antrul și canalul piloric).

Glandele cardiale sînt tubuloase compuse; în alcătuirea lor intră celule cubice ce secretă mucine neutre care dau reacția PAS pozitivă; ultrastructural se constată că sînt bogate în reticul endoplasmic granular și în aparat Golgi.

Glandele fundice (fig. 1.8.) au un mare grad de diferențiere privind componența celulelor, care sînt înalt diferențiate. Aceste glande sînt foarte

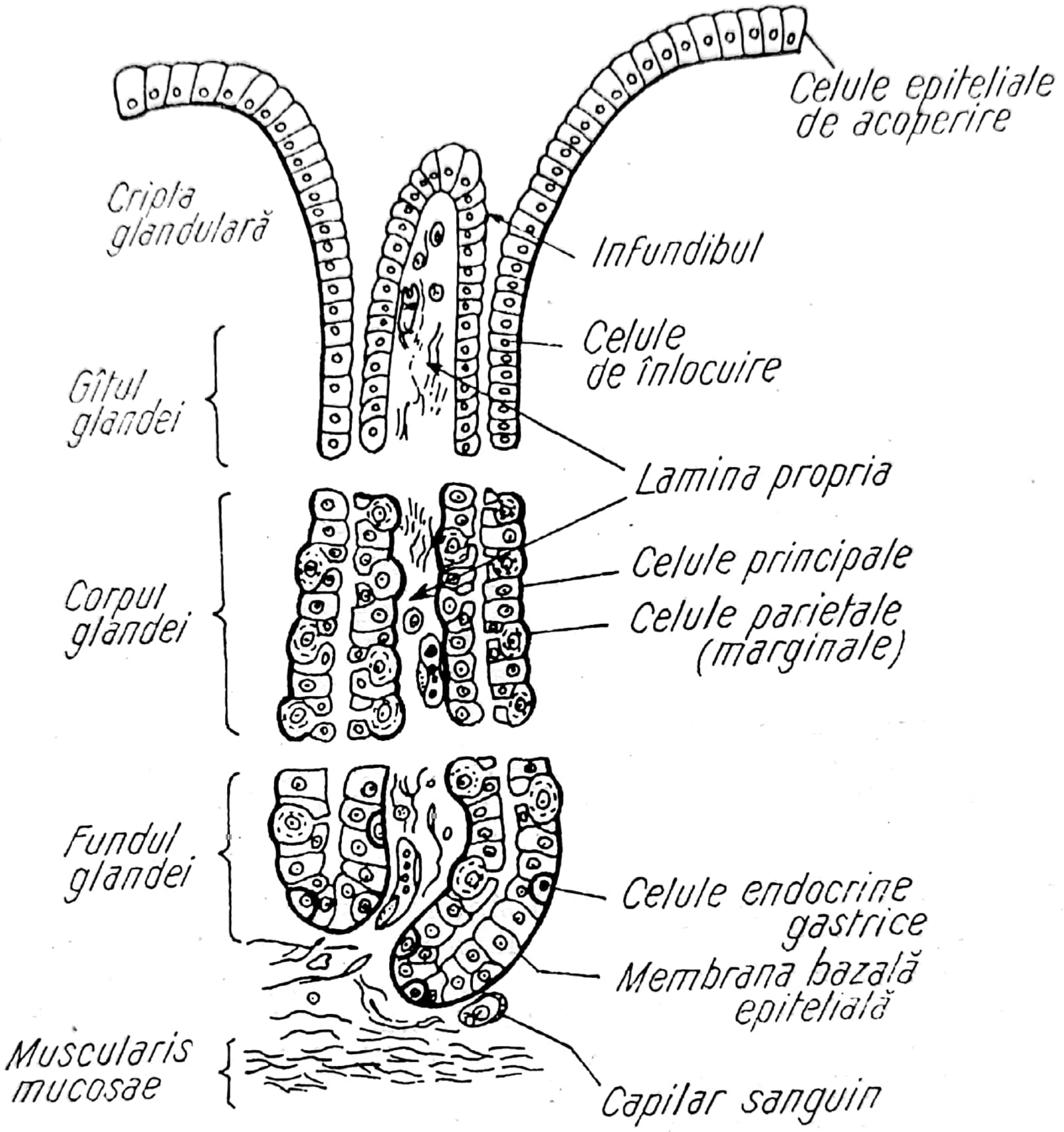

Fig. 1.9. — Structura glandelor gastrice de tip fundic (schemă).

dense, lăsînd între ele o lamă foarte subțire de corion (lamina propria); sînt lungi, au un traseu rectiliniu, fundul lor ajunge pînă aproape de muscularis mucosae, iar orificiul de deschidere este situat aproape de suprafața mucoasei, criptele glandulare în zona corpului gastric fiind foarte scurte. Într-o singură criptă (foveolă) se deschid 3—6 glande. Acest aspect compact glandular îndreptățește denumirea de parenchim glandular, care se folosește uneori pentru mucoasa gastrică. Ca tip de glandă, glandele fundice sînt tubuloase simple și au un lumen foarte îngust (fig. 1.9.). Ținînd seama de constituția lor, se poate spune că la o glandă fundică se deosebește o parte superioară, gîtul sau coletul, cu care se

Scanned with OKEN Scanner

deschide în criptă, corpul și fundul glandei. În alcătuirea unei glande fundice intră 4 feluri de celule: celule cu mucus (fig. 1.10), situate la gîtul glandei, celule parietale sau oxintice, mai numeroase în corpul glandei, celule principale, care devin mai dese spre fundul glandei și celule endocrine, diseminate pe tot conturul glandei.

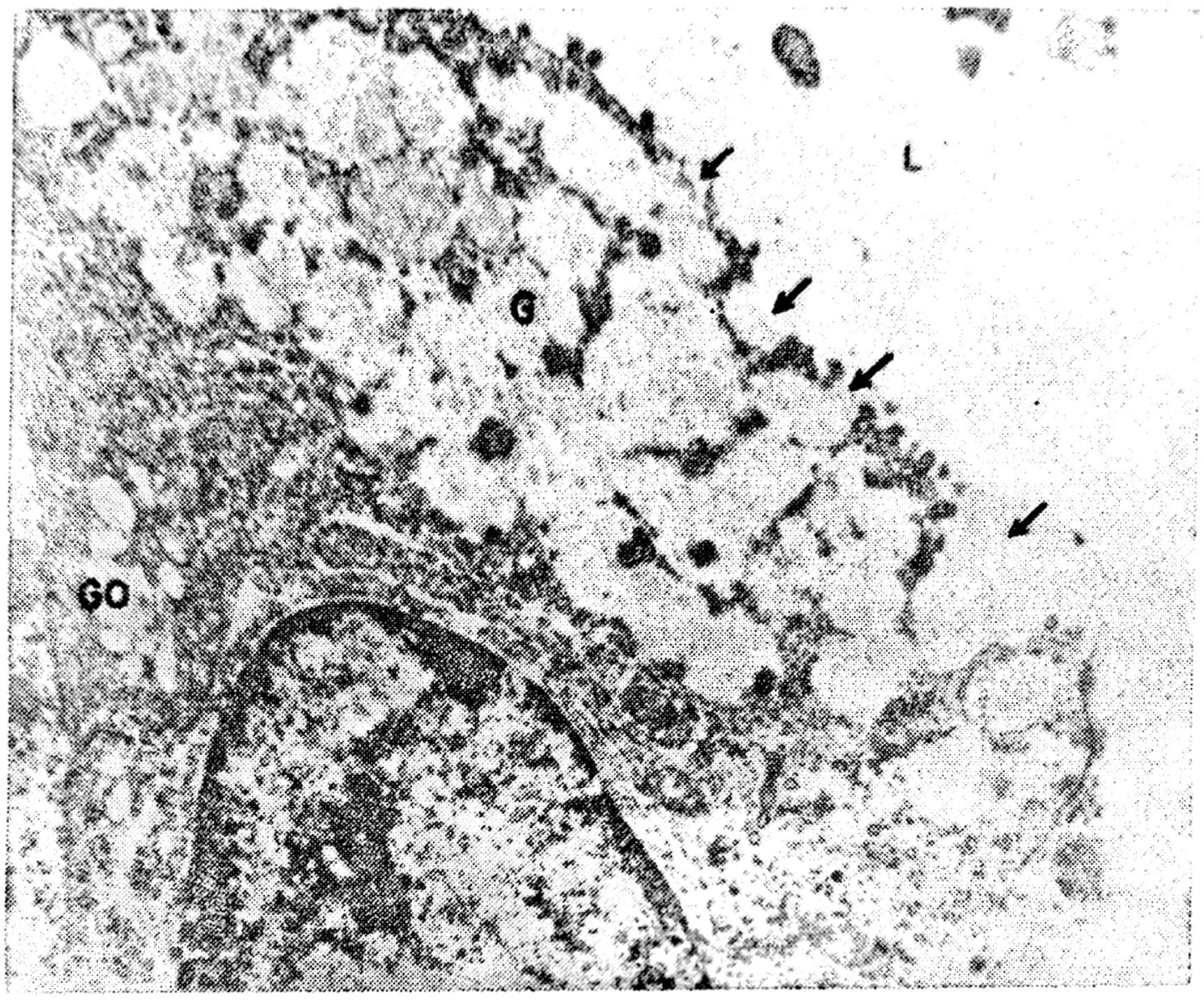

Fig. 1.10. — Celulă mucoasă din zona fundusului gastric. (× 5 000). Se evidențiază acumularea de granule de secreție (*G*) la polul apical al celulei (săgeți); *GO* — aparat Golgi; *L* — lumen.

Celulele cu mucus (sau mucoide) sînt mai scunde decît cele de la nivelul criptelor, iar mucusul pe care îl produc dă reacție pozitivă atît cu acidul periodic Schiff (prin componentele sale neutre), cît și cu albastru alcian (prin componentele sale acide: sulfomucine și alomucine) și fixează bine S^{35}, făcînd astfel dovada că în compoziția lui intră nu numai diferite varietăți de glicoproteine dar și mucine acide carboxilate și care conțin SO_4. Mucusul produs de aceste celule formează stratul mucinoid situat sub cel de mucus, de care se deosebește histochimic prin concentrația unor substanțe cum sînt hexozaminele și acidul N-acetil neuraminic și contribuie la funcția de barieră a mucoasei, alături de stratul de mucus și de celulele mucoase. Cu ajutorul microscopiei electronice s-a arătat că granulele secretorii intracitoplasmatice sînt heterogene conținînd o incluzie sferică de densitate diferită. Se pare că aceste celule conțin în afară de mucine și pepsinogen. Astăzi este admis că zona proliferativă a glandei este coletul împreună cu partea profundă a criptei — istmul. Celulele din această regiune (celulele mucoide), în afara rolului mucosecretor, au capacitatea de multiplicare și de diferențiere și deci posibilitatea de a înlocui celelalte tipuri de celule epiteliale. Astfel ele înlocuiesc celulele de înveliș ale mucoasei, a căror durată de viață este foarte scurtă, 4—6 zile,

Scanned with OKEN Scanner

înlocuiesc, de asemenea, prin diferențiere, celulele parietale elemente atît de înalt diferențiate încît ele sînt incapabile să se divizeze și, de asemenea, înlocuiesc celulele principale, care deși fixează capacitatea de divizare, aceasta necesită însă un interval de timp mare (două luni) între 2 mitoze.

Celulele parietale (denumite și marginale sau bordante, acidofile sau oxintice) au formă piramidală, cu dimensiuni relativ mari (25 μ). Sînt situate excentric față de lumenul glandei, la care au acces printr-o extremitate efilată a apexului celular ce se strecoară printr-un mic spațiu situat între celulele vecine. Celulele parietale sînt foarte numeroase în corpul glandei. Numărul total în stomacul uman este de ordinul 10^9. Ele ocupă aproximativ 30% din volumul mucoasei. Este caracteristic pentru morfologia celulelor parietale existența unui canal intracitoplasmatic, ramificat, vizibil cu microscopul optic (fig. 1.11). Microscopia electronică a relevat că microvilozitățile membranei celulare apicale se invaginează, continuîndu-se în celulă în interiorul canaliculului, pe care-l căptușește cu același fel de microvilozități. Acest canalicul are foarte numeroase ramificații intracelulare ce constituie o adevărată rețea care parcurge întreaga celulă de la periferia ei ajungînd perinuclear și apoi spre apexul celular. Acest sistem de canalicule mărește considerabil suprafața secretorie a celulelor. Citoplasma care îl înconjură conține numeroase vezicule sau tubulovezicule cu un diametru de cca 0,05 μ, a căror membrană

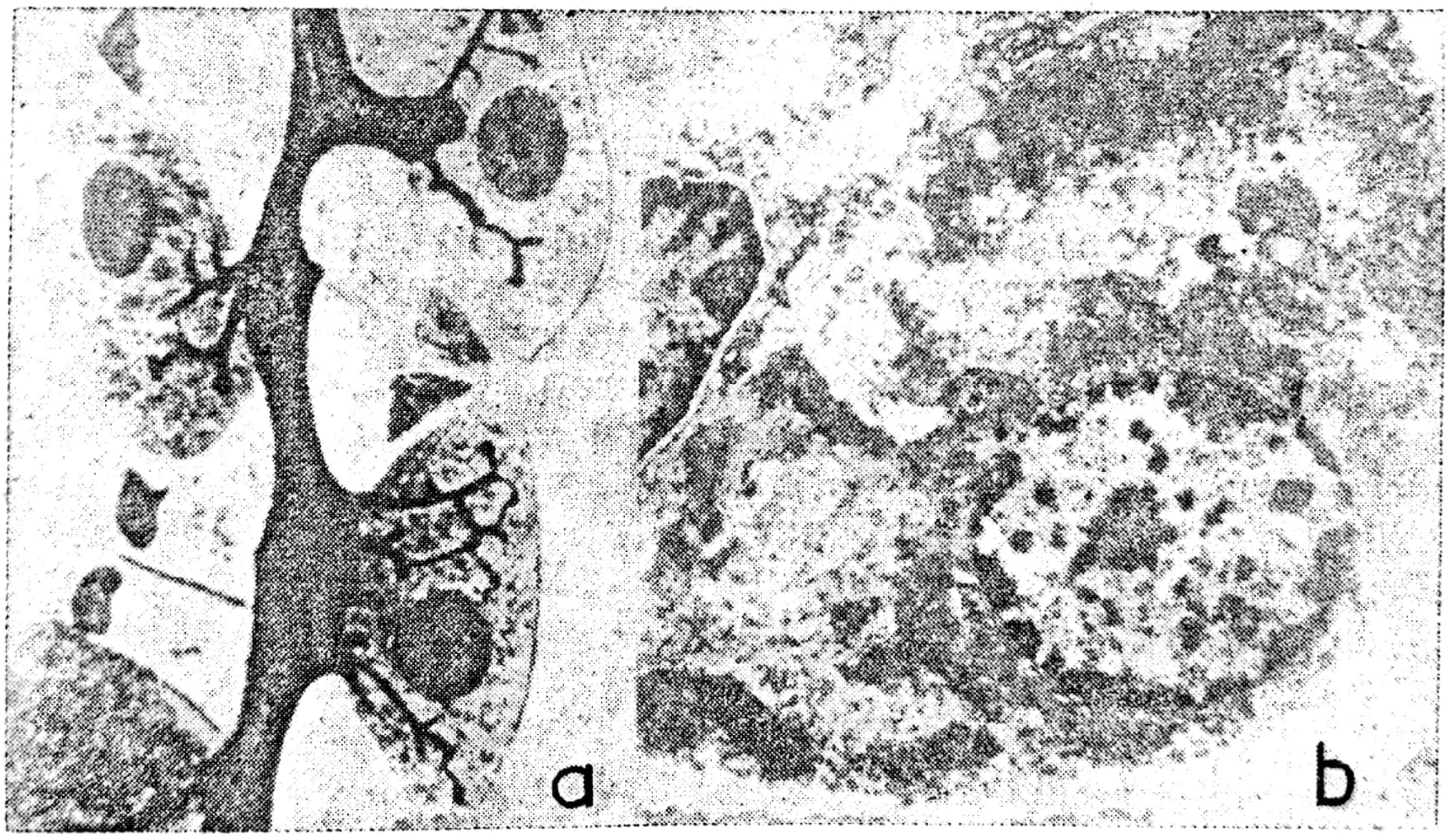

Fig. 1.11. — Microcanalicule în interiorul celulelor parietale (după R. Coujard).
a) în microscopia optică; b) în microscopia electronică.

are grosime identică cu cea a membranei canaliculului. Restul citoplasmei este în cea mai mare parte ocupat de mitocondrii numeroase, mari, sferice sau ovalare, foarte bogate în creste. Aparatul Golgi este redus ca volum și situat periferic. Lizozomii sînt numeroși și bogați în fosfatază acidă. Reticulul endoplasmic rugos este puțin dezvoltat, dar există numeroși poliribozomi liberi în hialoplasmă.

Celulele parietale secretă HCl, apă și o mare parte de electroliți. Secreția de acid clorhidric este urmată de o creștere a suprafeței membranei ce delimitează lumenul canaliculului intracelular și lungimea microvililor ei, în timp ce numărul microveziculelor limitrofe diminuă. Acest fapt indică deschiderea veziculelor și încorporarea lor la membrană, ceea ce înseamnă că în același timp cu eliminarea conținutului veziculelor se furnizează un supliment de membrane. Celula parietală posedă o plasmalemă și sisteme endomembranale foarte permeabile pentru electroliți. În sinteza acidului clorhidric, schimburile de protoni au rol decisiv. Aceste schimburi de ioni se fac printr-un mecanism activ, împotriva gradientului de concentrație, ținînd seama că în timp ce concentrația ionilor H^+ în sucul gastric este de 170 mN, în plasma sanguină ea este de 0,00005 mN, ceea ce înseamnă că aciditatea sucului gastric este de 3 milioane de ori mai mare decît aciditatea plasmei sanguine. Energia necesară pentru acest fel de transporturi transmembranale este furnizată de activitatea mitocondriilor, organite foarte dezvoltate în celulele parietale. ATP-aza hidrolizează ATP mitocondrial, expulzînd ionul H^+ în schimbul altui cation. Celula parietală dispune și de un alt mecanism pentru producerea ionilor H^+ folosind un sistem citocrom extramitocondrial care este capabil să smulgă protonul unui substrat.

Celulele principale sînt răspîndite predominant în jumătatea profundă a glandelor fundice, dar — în număr mic — se găsesc și în partea lor mai de suprafață. În total sînt mai numeroase decît celulele parietale, dar ocupă un volum mai redus, talia lor fiind mai mică; au forma prismatică mai scundă și sînt înguste. Nucleul este situat în jumătatea inferioară a celulei. Caracteristic pentru celulele principale este bogăția lor în granulații secretorii proteice (vizibile și cu microscopul optic) ce ocupă polul apical al celulei precum și o parte din citoplasmă. Tinctorialitatea celulei este net bazofilă. Microscopia electronică a arătat că celulele principale posedă un reticul endoplasmic granular foarte dezvoltat care ocupă regiunea bazală și lateronucleară a celulei. Aparatul Golgi, situat supranuclear, este mult hipertrofiat. În regiunea apicală se găsesc granulele secretorii în diferite stadii de maturitate, avînd diametrul de 1—2 μ, formă sferică și fiind înconjurate de o membrană. Întreaga dotare ultrastructurală a celulei principale din glandele fundice indică o puternică activitate de sinteză de proteine. Prin metode imunohistochimice s-a dovedit prezența de pepsinogen în aceste granule, precum și faptul că procesul lor de eliminare se face prin exocitoză (emiocitoză). Mecanismul acestui fel de extruzie (fig. 1.12) nu este bine elucidat, dar se pare că un rol revine contracției microfilamentelor submembranale, fenomen care poate fi pus în legătură cu prezența ionilor de Ca^{++} și a moleculelor de ATP mitocondriale furnizoare de energie.

Celulele endocrine din glandele fundice sînt: celule enterocromafine (EC) care produc 5-HT, motilina, substanța P, kalicreina; celulele D care produc somatostatina; celulele D_1 care produc VIP (polipeptid vasointestinal); celulele A care produc glucagon; celulele ECL care produc histamină.

Glandele pilorice răspîndite difuz în mucoasa gastrică din regiunea antropilorică sînt glande tubuloase compuse, tubii glandulari avînd un traseu sinuos. Mănunchiuri de 8—10 tubi glandulari reuniți se deschid prin-

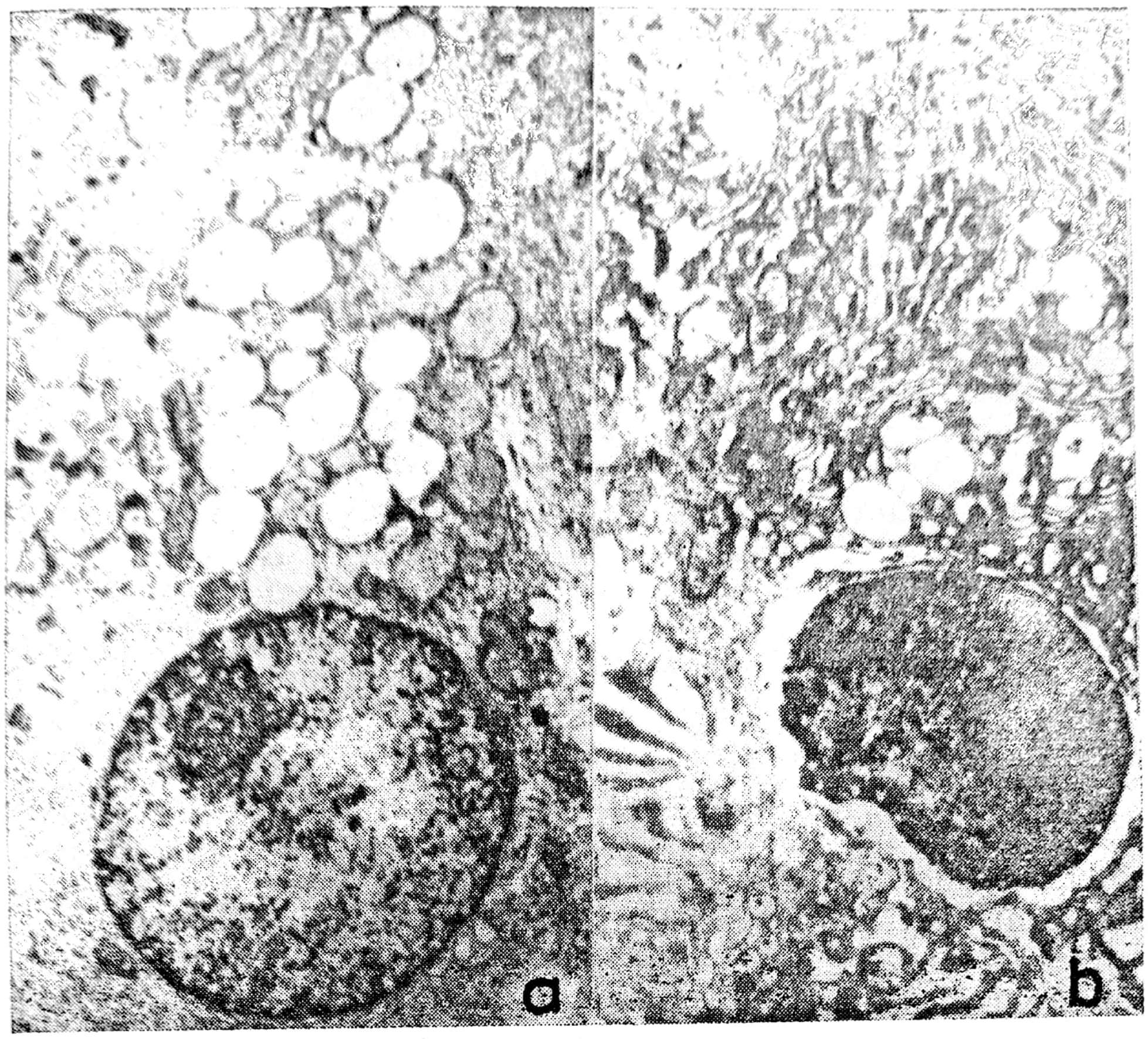

Fig. 1.12. — Extruzia granulelor de pepsinogen din celulele principale ale mucoasei gastrice după stimularea cu carbamilcolină (după R. Coujard):
a) înainte de stimulare; *b*) după stimulare.

tr-un canal comun, în fundul unei cripte glandulare, care în această regiune este mai adîncă în comparaţie cu criptele din regiunea corpului gastric. Glandele pilorice sînt alcătuite din celule exocrine, mici, prismatice, cu nucleu mic situat bazal. Produc mucine neutre ce dau reacţia PAS pozitivă în zona apicală a celulei, dar nu elaborează şi mucine acide. La microscopia electronică sînt caracterizate prin dezvoltare apreciabilă a reticulului endoplasmic granular şi a aparatului Golgi. S-a dovedit că granulele conţinute în citoplasmă sînt alcătuite din mucine care înconjură un nodul sferic de natură proteică conţinînd pepsinogen. Pepsinogenul antral este exclusiv de tip II. În afară de celule exocrine, glandele pilorice mai conţin şi celule endocrine din sistemul APUD. Dintre acestea în primul rînd ca importanţă sînt celulele G ce elaborează gastrina; se mai găsesc şi celule EC producătoare de 5-HT, motilină, substanţă P, kalicreină precum şi celule D producătoare de somatostatină. Detalii morfologice asupra celulelor APUD sînt prezentate la capitolul de structură a intestinului subţire.

Corionul mucoasei este cuprins între epiteliul de înveliş şi muscularis mucosae şi este mai bine reprezentat în regiunea antropilorică decît în regiunea fundică unde lamina-propria este redusă la spaţii filiforme ce abia marchează limitele dintre glande. Corionul, alcătuit din ţesut conjunctiv

Scanned with OKEN Scanner

tînăr format din fibre de reticulină, celule de tip reticular și rare fibroblaste, conține și alte elemente celulare, ca limfocite, plasmocite, mastocite, eozinofile și rare polimorfonucleare neutrofile. Limfocitele se găsesc organizate și în foliculi limfatici, mai dezvoltați și mai numeroși în regiunea antrală. În corion se găsesc capilare sanguine și limfatice, terminații nervoase simple și în buton, toate mai abundente periglandular. Se mai găsesc în corion și cîteva fibre musculare netede, răspîndite difuz, provenind din stratul muscular al mucoasei.

Muscularis mucosae este mai bine dezvoltată decît cea a altor segmente ale tubului digestiv. Este formată din țesut muscular neted, dispus în două straturi, unul extern longitudinal și altul intern circular.

Submucoasa este foarte dezvoltată și țesutul conjunctiv care o formează este foarte lax și conține numeroase fibre elastice și puțin țesut grăsos. Aceste particularități structurale conferă mucoasei o mobilitate cu totul specială pe planurile subiacente ce explică rapiditatea cu care mucoasa gastrică își schimbă relieful, numărul și dimensiunile pliurilor ei de la un moment la altul în timpul aceleiași examinări (endoscopice sau radioscopice). La nivelul micii curburi și a canalului piloric, submucoasa mai pierde ceva din laxitate, mucoasa supraiacentă devenind de aceea mai puțin mobilă în comparație cu celelalte zone ale stomacului. În țesutul conjunctiv al submucoasei se găsesc vase arteriale, venoase și limfatice, formînd bogate rețele. De la ele pleacă ramificații arteriolare spre mucoasă, la ele vin ramificații venoase și limfatice dinspre mucoasă, pentru a forma trunchiuri mai mari în drum spre musculoasă și seroasă. La nivelul submucoasei se găsește și plexul nervos al lui Meissner.

Musculoasa este formată din trei straturi de fibre musculare netede. Stratul extern longitudinal se află în continuitate cu omologul său esofagian; privite în ansamblul lor, fibrele acestui strat formează pentru stomac un înveliș continuu, dar neuniform; relativ mai îngroșat la nivelul cardiei și la nivelul pilorului. Stratul mijlociu este constituit din fibre circulare care formează în ansamblul lor o serie de inele ce se întind fără întrerupere de la cardie pînă la pilor. La nivelul cardiei ele continuă fibrele circulare ale esofagului, deja întărite; în dreptul pilorului ele devin mai numeroase și mai strînse formînd sfincterul piloric, după care se continuă cu fibrele circulare ale intestinului subțire. Pentru a asigura etanșeitatea orificiului piloric, sfincterul piloric este completat de o îngroșare a mucoasei de la acest nivel, care formează astfel echivalentul unei valvule. Dintre toate cele trei straturi musculare ale tunicii musculare a stomacului, stratul mijlociu circular este cel mai regulat și cel mai important. Stratul intern sau profund este constituit din fibre oblice. Unele fibre, bine individualizate constituie coleretul lui Helvetius, care contrar părerilor unor autori se pare că are un rol minim în închiderea cardiei.

Seroasa stomacului este reprezentată de peritoneu care-l învelește la exterior pe întreaga sa suprafață. Este formată dintr-un strat de celule de acoperire cu contur neregulat ca al unei frunze de stejar, avînd origine mezoblastică și fiind dispuse pe un singur rînd. O lamă bazală subțire reprezintă suportul acestor celule, sub care se află o cantitate de țesut celulo-adipos ce se interpune pînă la tunica musculară. Pe fețele stomacului acest țesut conjunctiv subseros se află în cantitate minimă și seroasa aderă intim de tunica musculară; dar în apropierea curburilor sto-

macului, stratul subseros devine foarte larg, lăsînd loc marilor trunchiuri nervoase și vasculare care abordează stomacul.

Arterele stomacului provin toate din trunchiul celiac: 1) coronara stomacului direct din trunchiul celiac; 2) artera pilorică și gastroepiplooică dreaptă sînt ramuri din artera hepatică; 3) artera gastroepiplooică stîngă și vasele scurte provin din artera splenică. Ele intră în stomac la nivelul seroasei (ligamente epiplooice).

Aceste ramuri mari, anastomozîndu-se între ele formează în subseroasă, de jur împrejurul stomacului, un cerc complet — marele cerc gastric. Din această zonă, ramificațiile străbat tunicile gastrice formînd la nivelul submucoasei o nouă rețea arteriolară foarte bogată; din aceasta, cele mai importante sînt ramificațiile ascendente care intră în mucoasă și se capilarizează abundent formînd în corion o serie de rețele: rețeaua subglandulară, rețele periglandulare a căror ramuri capilare foarte mici (∅ 6—8μ) urcă paralel cu lamele bazale glandulare pînă la lama bazală a epiteliului de suprafață a mucoasei, formînd rețeaua superficială care înconjură fiecare foveolă.

Merită de remarcat extrem de bogata vascularizație a mucoasei gastrice, concordantă cu structura și funcțiile complexe, atît exocrine, cît și endocrine, îndeplinite de celulele epiteliale ale parenchimului glandular al mucoasei gastrice.

Venele se formează din zona superficială subepitelială a mucoasei — rețeaua capilară superficială — și unindu-se treptat între ele alcătuiesc, din ramuri mai mari, plexul venos submucos, formînd apoi din trunchiurile colectoare mai mari, ce străbat stratul muscular, plexul venos subseros sau subperitoneal. Din acest mare plex se formează vena coronară stomahică, vena pilorică, vena gastroepiplooică dreaptă și stîngă, venele scurte. În total circulația venoasă a stomacului este tributară sistemului venei porte.

Este important de reținut că există anastomoze ample între venele stomacului și venele aparținînd sistemului venos al cavei inferioare. Astfel sînt anastomoze între venele de pe fața posterioară a stomacului și parte din venele scurte (sistemul port) cu venele diafragmatice (sistemul cav); între vena coronară stomahică (sistemul port) și vena renală stîngă (sistemul cav), între vena pilorică (sistemul port) și originea venei azygos (sistemul cav); între venele cardiei (sistemul port) și venele esofagului toracic etc.

Limfaticele stomacului se formează din toate tunicile peretelui gastric, cele mai numeroase și bogate rețele aflîndu-se în mucoasă (plex superficial, plex perivascular, plex periglandular) și în submucoasă (plex submucos). Toate acestea împreună cu rețeaua de limfatice din tunica musculară se termină în rețeaua subseroasă (subperitoneală). La acest nivel se află trunchiuri colectoare mari de vase limfatice pentru mica curbură, pentru marea curbură și pentru marea tuberozitate, care reprezintă și cele trei mari teritorii limfatice ale stomacului. Limfa din aceste trunchiuri este adusă în ganglionii limfatici care se găsesc în număr mare înșirați în lanțuri de-a lungul trunchiurilor mari vasculare. Cel mai important teritoriu limfatic este cel al micii curburi, el este cel mai întins și răspunde și zonei de patologie gastrică cea mai încercată.

Scanned with OKEN Scanner

Inervaţia stomacului se află sub dependenţa celor două mari sisteme vegetative: parasimpatic (vag) şi simpatic, supunînd stomacul (ca şi întregul tub digestiv), sub controlul formaţiilor nevraxiale (trunchiul cerebral pentru vag, măduva spinării şi ganglionii paravertebrali pentru simpatic). Fibrele postganglionare ale ambelor sisteme care ajung în peretele stomacului formează dense împletituri, plexuri binecunoscute: plexul Auerbach în tunica musculară şi plexul Meissner în tunica submucoasă. Ganglionii nervoşi parasimpatici se află chiar în peretele stomacului şi intră în alcătuirea plexurilor respective, avînd deci fibre postganglionare foarte scurte, faţă de ganglionii simpatici care sînt situaţi extragastric (ganglionul celiac) şi deci a căror fibre postganglionare sînt mult mai lungi. De la plexurile nervoase intramurale pornesc fibre fine terminale în toate direcţiile; cele din mucoasă au contact foarte strîns cu celulele epiteliale de care le desparte un spaţiu de 20—40 nm. Aici funcţionează sinapse trecătoare demonstrate în microscopia electronică şi prin prezenţa de varicozităţi.

Sabadach a mai descris şi un al treilea plex nervos intramural care îi poartă numele şi care se găseşte subseros. Mai sînt descrise, de asemenea, grupări mici de neuroni multipolari la nivelul mucoasei subepitelial. Mecanismele de acţiune sînt colinergice, adrenergice şi peptidergice.

1.3. INTESTINUL SUBŢIRE

Intestinul subţire reprezintă porţiunea tubului digestiv care continuă stomacul şi se întinde pînă la valvula ileocecală. Este un conduct musculo-membranos, mai mult sau mai puţin cilindric, care are în ansamblu formă de pîlnie; aceasta, deoarece diametrul său, care în porţiunea superioară este de 3—3,5 cm, ajunge la 2—1,5 cm în partea terminală a ileonului, printr-o diminuare treptată a calibrului. La adult intestinul subţire măsoară 6—8 metri (de 4—5 ori lungimea corpului) şi i se descriu trei porţiuni: duodenul, jejunul şi ileonul.

Duodenul. Primii 20—30 cm ai intestinului subţire reprezintă porţiunea fixă a intestinului subţire şi este situată retroperitoneal. În traseul său, duodenul prezintă o triplă schimbare de direcţie, lucru care permite să i se descrie patru porţiuni. Limita de separare între duoden şi jejun răspunde unei noi schimbări bruşte de direcţie care dă naştere unghiului duodeno-jejunal (unghiul Treitz); în acest loc, intestinul subţire devine organ intraperitoneal. Dimensiunile porţiunilor duodenului, în medie, sînt: 5 cm prima porţiune, 8 cm a doua porţiune, 6 cm a treia porţiune şi 7 cm a patra porţiune.

Dispoziţia generală a duodenului este de potcoavă sau de inel deschis înspre stînga; el cuprinde în concavitatea sa capul pancreasului, de unde şi denumirile de intestin pancreatic sau de ansă pancreatică a intestinului subţire, care mai sînt folosite de unii autori (fig. 1.13).

Jejuno-ileonul. Cei aproape 5,8—7,8 m de intestin subţire care au rămas după duoden, reprezintă partea sa mezenterială, mobilă. El este prins de peretele posterior al abdomenului de către mezenter, important repliu peritoneal; acesta este în acelaşi timp suficient de strîns şi de puternic pentru a putea menţine întregul jejunoileon în limitele sale natu-

Scanned with OKEN Scanner

rale, dar în același timp este și suficient de lung și de larg pentru a-i permite pe loc tot felul de mișcări; jejunoileonul este, dacă se poate spune, flotant în cavitatea abdominală. Această mare mobilitate este una din trăsăturile caracteristice ale jejunoileonului. El se deplasează la cea mai mică solicitare și sub influențele cele mai diverse: contracția propriilor pereți, contracția diafragmului sau a mușchilor abdominali, schimbări de

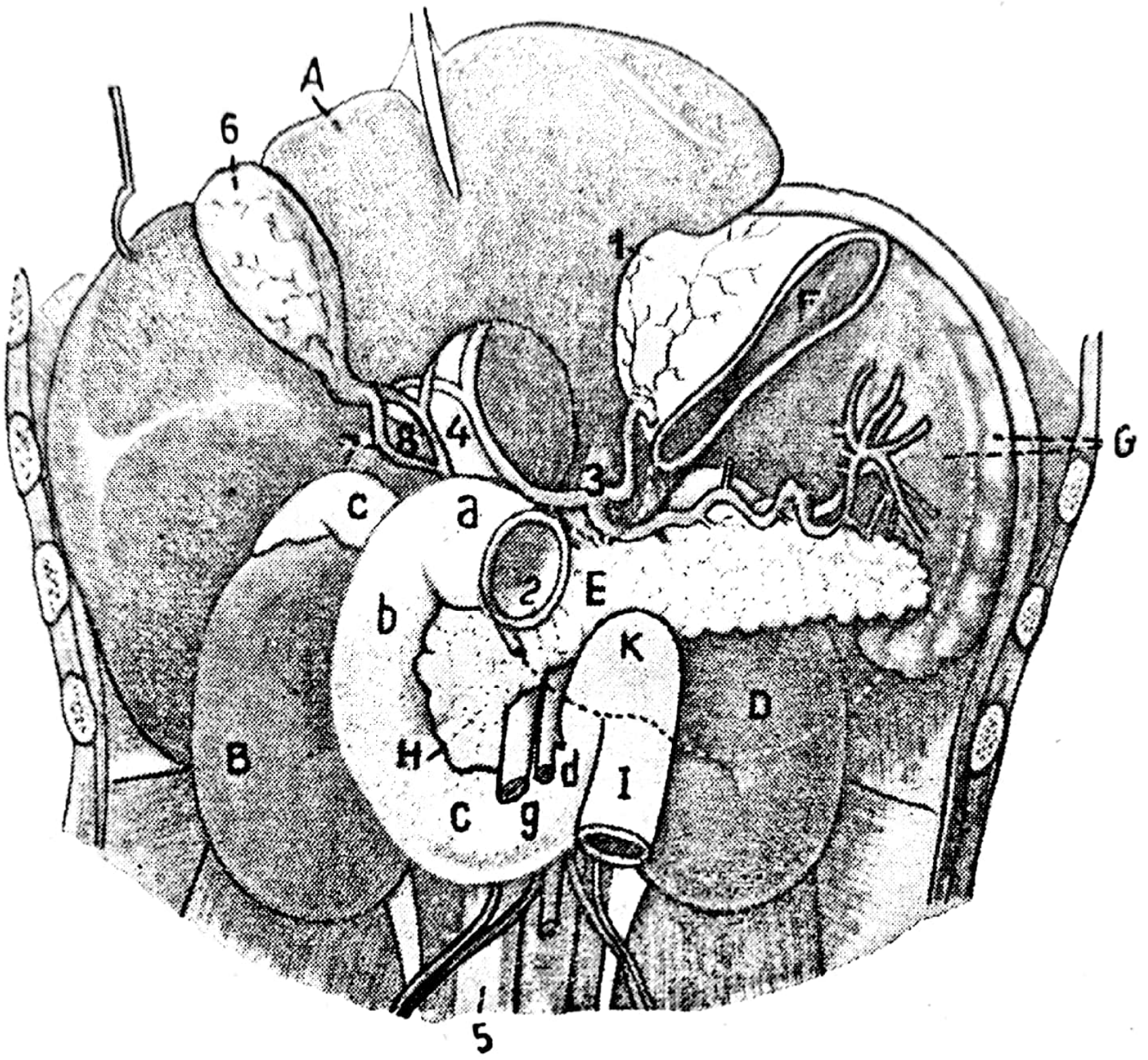

Fig. 1.13. — **Duodenul și pancreasul văzute pe loc după ablația unei mari părți a stomacului.**

A — fața inferioară a ficatului; *B* — rinichi drept; *C* — capsula suprarenală; *D* — rinichiul stîng; *E* — pancreas; *F* — partea superioară a stomacului; *G* — splină; *H* — duodenul cu: *a* — prima porțiune; *b* — porțiunea descendentă, *c* — porțiunea orizontală, *d* — porțiunea ascendentă; *I* — jejun; *K* — unghiul duodenojejunal; *1* — cardia; *2* — pilor; *3* — trunchiul celiac; *4* — vena portă; *5* — vena cavă inferioară; *6* — vezicula biliară; *7* — canal cistic; *8* — canalul hepatic comun; *9* — vasele mezenterice superioare.

poziție ale corpului, repleție și depleție alternativă a organelor cavitare ale abdomenului, măririle uterului în sarcină, producerea de tumori, epanșamente peritoneale etc.

Între jejun și ileon, nu există o delimitare netă — anatomică. Se consideră că primele 2/5 constituie jejunul, iar celelalte 3/5 ileonul. Totuși la nivelul jejunului se distinge o mucoasă mai dezvoltată și valvule conivente (Kerkring) mai înalte și mai numeroase. Temeiurile de diferențiere între jejun și ileon sînt mai ales de natură fiziologică. Jejunoileonul ocupă etajul inferior al cavității abdominale și este situat inferior de colonul transvers și de mezocolonul său. Ansele jejunale au o dispoziție orizontală și ocupă mai mult hipocondrul stîng, regiunea ombilicală și fosa iliacă stîngă; ansele ileale ocupă predominant flancul și fosa iliacă dreaptă și regiunea ombilicală.

Scanned with OKEN Scanner

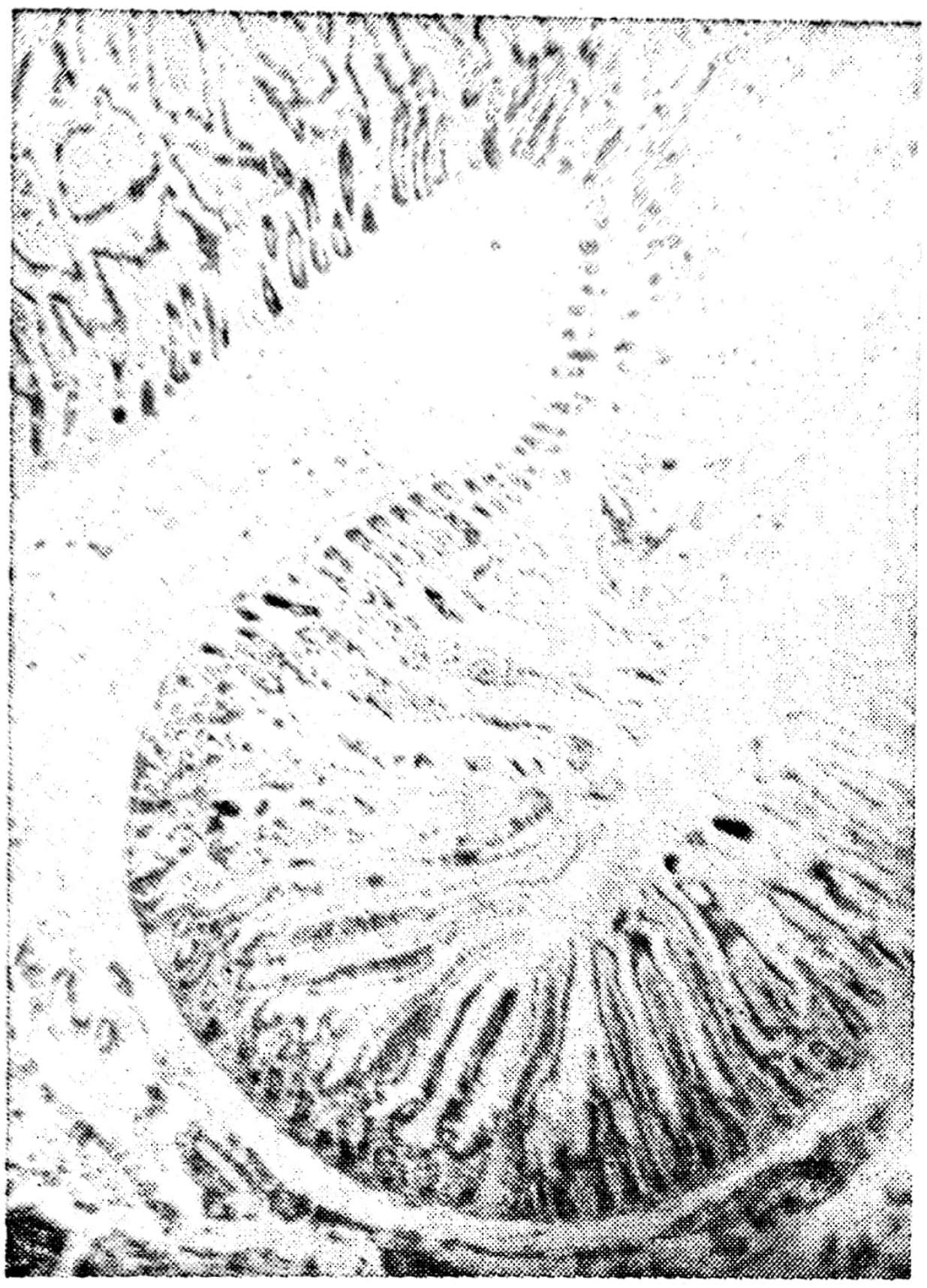

Fig. 1.14. — Jejun normal, aspect microscopic (col. H.E.; ×20); valvule conivente în a căror structură intră mucoasa și submucoasa; vilozitățile mucoasei sînt înalte, suple, regulate; criptele Lieberkühn sînt adînci, înguste, egale; submucoasa edemațiată.

Structura peretelui intestinal. Privit dinspre lumen spre exterior, intestinul subțire prezintă în structura sa patru tunici: mucoasa, submucoasa musculoasa și seroasa.

Mucoasa examinată cu ochiul liber sau prin fibroscop prezintă o serie (800—900) de cute permanente, circulare incomplete, numite valvule conivente sau valvulele Kerkring, a căror înălțime poate ajunge pînă la 8 mm; în alcătuirea lor intră mucoasa și submucoasa (fig. 1.14). Ele lipsesc în porțiunea inițială a duodenului, dar încep să apară în partea sa descendentă și prezintă maximum de dezvoltare în în jejun. În ileon devin mai mici și mai rare și dispar în ultimii 60—80 cm înainte de valvula ileocecală. Cu ajutorul unei lupe se vede că aspectul catifelat al mucoasei întregului intestin subțire se datorează prezenței unor foarte mici proeminențe, vilozitățile intestinale. Acestea sînt numeroase (peste 10 milioane pe întreaga suprafață a mucoasei intestinale), iar dimensiunile lor sînt între 0,5 și 1 mm. Pot avea formă lamelară, în restul intestinului subțire sînt conice, cilindroide, mamelonate, cudate, foliate. Aprecierea acestor caractere ale vilozităților precum și dimensiunile și densitatea orificiilor de deschidere a glandelor Lieberkühn din restul mucoasei, se poate face rapid și simplu în cursul examenelor fibroscopice sau cu ajutorul lupei pe fragmentele de biopsie intestinală proaspăt recoltate. Îngustarea, aplatizarea, diminuarea numerică, pot fi tot atîtea indicii de diferite stări patologice.

La microscopul cu baleiaj s-au putut obține imagini mai precise ale aspectului vilozităților, a spațiilor dintre ele și asupra orificiilor de deschidere a glandelor Lieberkühn; acestea, în stare normală au diametrul de aproximativ 100 μ. Se pot distinge, de asemenea, deschiderile celulelor caliciforme, care în medie au 3—6 μ diametru (fig. 1.15).

În descrierea aspectului normal al mucoasei jejunoileale trebuie avută în vedere și prezența unor mici și numeroase proeminențe de 0,25—1 mm, avînd culoare roz, ușor mai albicioasă-cenușie decît restul mucoasei, care reprezintă foliculii limfatici solitari. În partea terminală a jejunului și în ileon se văd răspîndite și plăcile Peyer, în număr total de aproximativ 25—30, uneori și mai numeroase, situate pe versantul antimezenteric al intestinului, avînd dimensiuni variabile între 2—12 cm și formă ovală

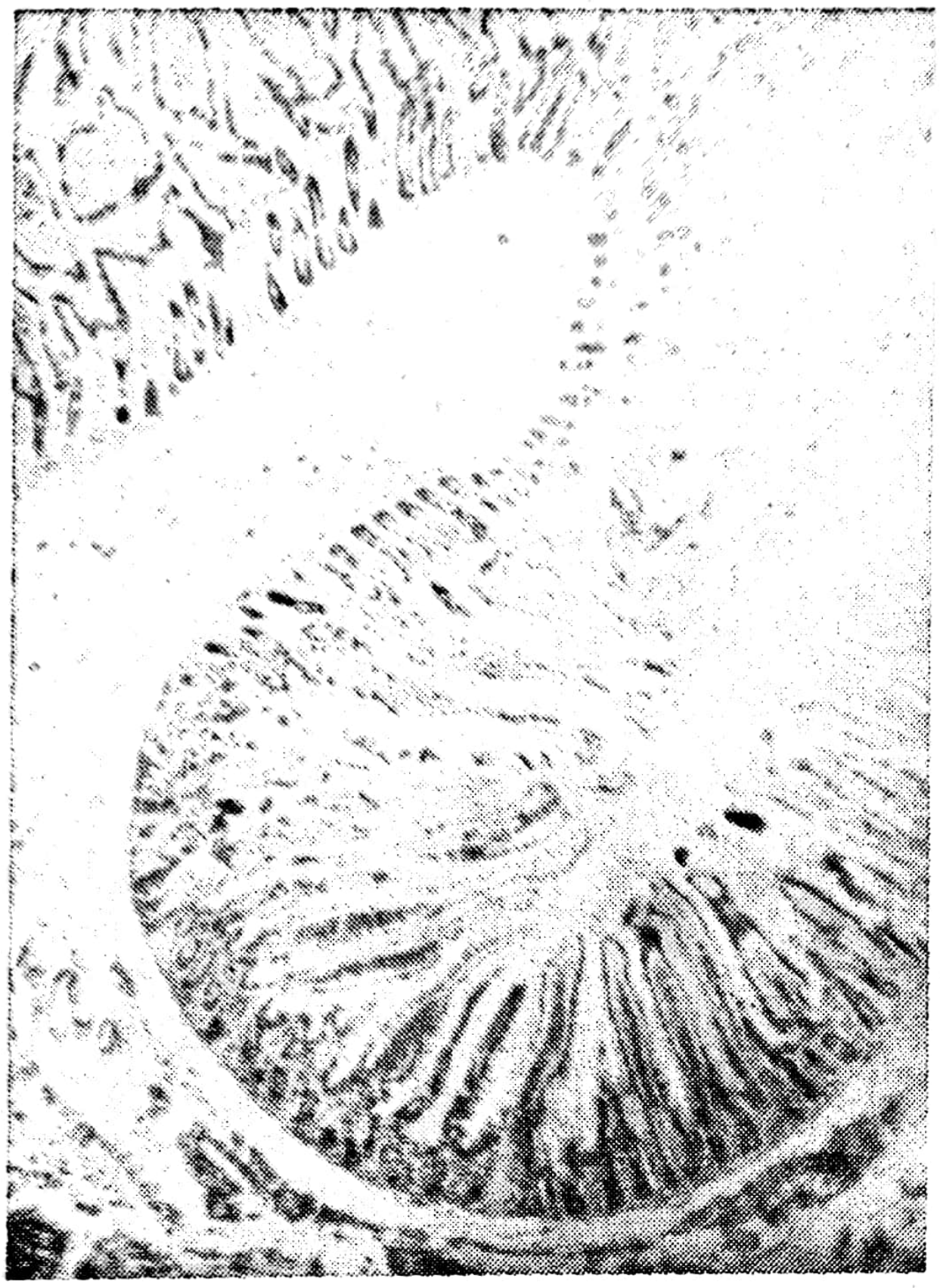

Fig. 1.14. — Jejun normal, aspect microscopic (col. H.E.; ×20); valvule conivente în a căror structură intră mucoasa și submucoasa; vilozitățile mucoasei sînt înalte, suple, regulate; criptele Lieberkühn sînt adînci, înguste, egale; submucoasa edemațiată.

Structura peretelui intestinal. Privit dinspre lumen spre exterior, intestinul subțire prezintă în structura sa patru tunici: mucoasa, submucoasa musculoasa și seroasa.

Mucoasa examinată cu ochiul liber sau prin fibroscop prezintă o serie (800—900) de cute permanente, circulare incomplete, numite valvule conivente sau valvulele Kerkring, a căror înălțime poate ajunge pînă la 8 mm; în alcătuirea lor intră mucoasa și submucoasa (fig. 1.14). Ele lipsesc în porțiunea inițială a duodenului, dar încep să apară în partea sa descendentă și prezintă maximum de dezvoltare în în jejun. În ileon devin mai mici și mai rare și dispar în ultimii 60—80 cm înainte de valvula ileocecală. Cu ajutorul unei lupe se vede că aspectul catifelat al mucoasei întregului intestin subțire se datorează prezenței unor foarte mici proeminențe, vilozitățile intestinale. Acestea sînt numeroase (peste 10 milioane pe întreaga suprafață a mucoasei intestinale). iar dimensiunile lor sînt între 0,5 și 1 mm. Pot avea formă lamelară, în restul intestinului subțire sînt conice, cilindroide, mamelonate, cudate, foliate. Aprecierea acestor caractere ale vilozităților precum și dimensiunile și densitatea orificiilor de deschidere a glandelor Lieberkühn din restul mucoasei, se poate face rapid și simplu în cursul examenelor fibroscopice sau cu ajutorul lupei pe fragmentele de biopsie intestinală proaspăt recoltate. Îngustarea, aplatizarea, diminuarea numerică, pot fi tot atîtea indicii de diferite stări patologice.

La microscopul cu baleiaj s-au putut obține imagini mai precise ale aspectului vilozităților, a spațiilor dintre ele și asupra orificiilor de deschidere a glandelor Lieberkühn; acestea, în stare normală au diametrul de aproximativ 100 μ. Se pot distinge, de asemenea, deschiderile celulelor caliciforme, care în medie au 3—6 μ diametru (fig. 1.15).

În descrierea aspectului normal al mucoasei jejunoileale trebuie avută în vedere și prezența unor mici și numeroase proeminențe de 0,25—1 mm, avînd culoare roz, ușor mai albicioasă-cenușie decît restul mucoasei, care reprezintă foliculii limfatici solitari. În partea terminală a jejunului și în ileon se văd răspîndite și plăcile Peyer, în număr total de aproximativ 25—30, uneori și mai numeroase, situate pe versantul antimezenteric al intestinului, avînd dimensiuni variabile între 2—12 cm și formă ovală

sau rotundă. Ele proemină la suprafață, spre lumenul intestinal, iar mucoasa care le acoperă este sau netedă (plăci Peyer netede) sau plisată (plăci Peyer plisate). În alcătuirea unei plăci Peyer intră un număr important de foliculi limfatici, între 20—70 și în funcție de aceasta ele ocupă numai mucoasa sau se pot extinde și în submucoasă. Dacă întreaga mucoasă a intestinului subțire ar fi întinsă prin deplierea celor trei sisteme

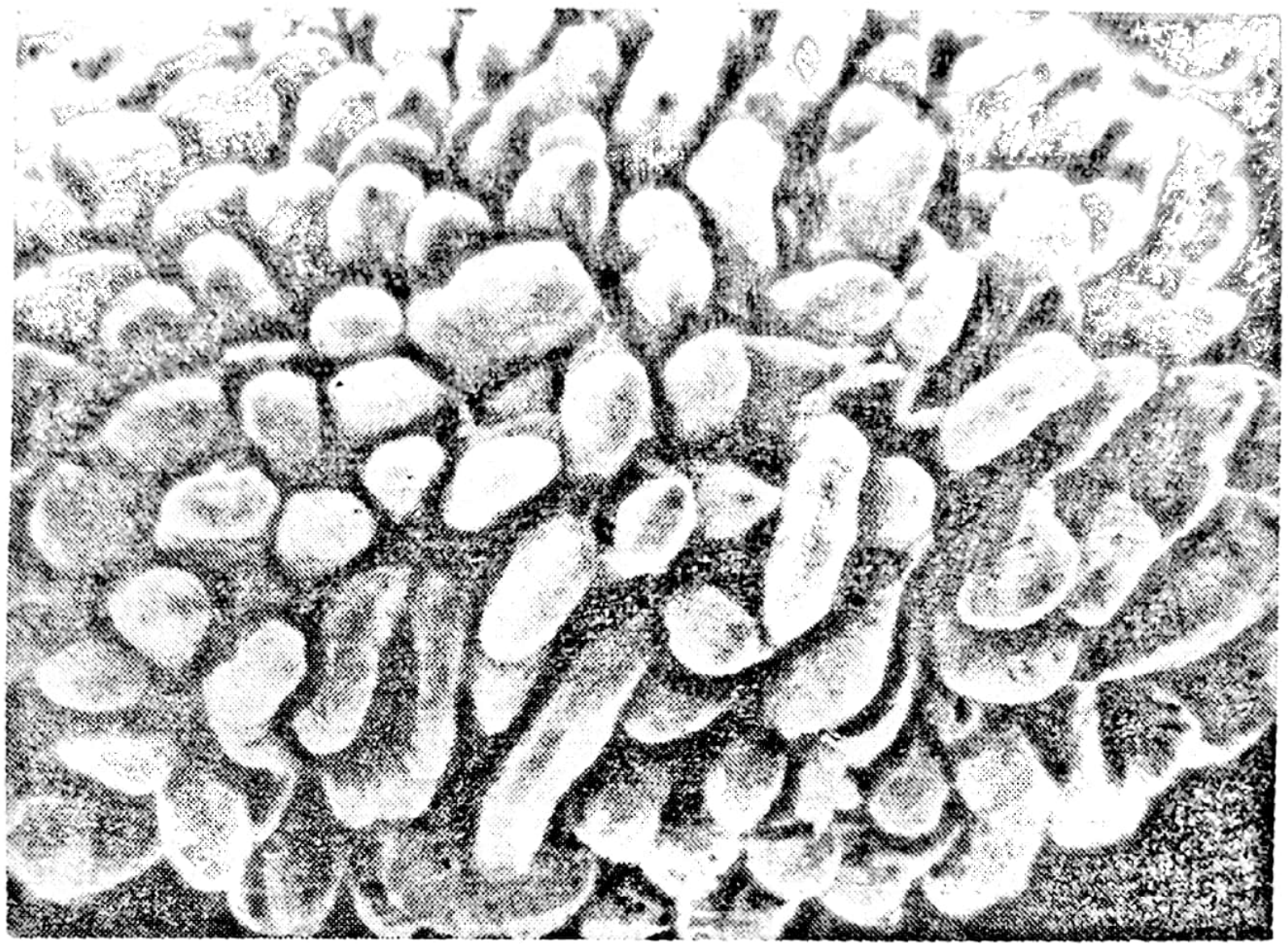

Fig. 1.15. — Vilozități ale mucoasei jejunale normale văzute la microscopul de baleiaj.

de pliere de care dispune (valvule conivente, vilozități intestinale și microvilii enterocitelor), s-ar constata că suprafața activă totală a intestinului subțire atinge 200—500 m², adică se mărește de 600—1 400 de ori.

În *structura microscopică* a mucoasei (fig. 1.16) intră epiteliul, corionul și musculara mucoasei. Epiteliul este simplu, unistratificat, iar celulele care îl alcătuiesc sînt de mai multe feluri: celule cu platou striat, celule caliciforme, celule accesorii sau de înlocuire, celule endocrine și celule Paneth. Epiteliul se află repartizat atît la suprafața mucoasei învelind vilozitățile intestinale, precum și mucoasa dintre acestea — *epiteliul de acoperire* —, cît și în alcătuirea aparatului glandular al intestinului — *epiteliul glandular.* Epiteliul de acoperire conține în cea mai mare parte celule cu platou striat (enterocite), celule caliciforme și celule endocrine mai rare; glandele intestinale (Lieberkühn) conțin în plus, la nivelul gîtului, celule accesorii, iar la nivelul corpului celule Paneth. Pe pereții laterali al glandelor sînt diseminate celule endocrine.

Epiteliul de acoperire. Celulele cu platou striat sau enterocitele au formă prismatică cu înălțime de aproximativ 22—26 μ și cu lățime de cca 7—8 μ (vezi fig. 1.16). La polul apical prezintă un platou striat (marginea în perie) acoperit de un strat fin de glicocalix (0,5—1 μ grosime). Enterocitele sînt sudate între ele prin complexe joncționale puternice, situate imediat sub marginea în perie și care asigură, față de conținutul intestinal, o etanșeitate desăvîrșită, unui spațiu intercelular, care spre polul bazal prezintă importante dehiscențe.

Fig. 1.16. — Mucoasă jejunală, aspect normal microscopic (col. V.G.; × 420): epiteliul de acoperire conține enterocite înalte, prismatice, cu nuclei regulați, mai apropiați de polul bazal al celulei; platoul striat este bine format, continuu, regulat.

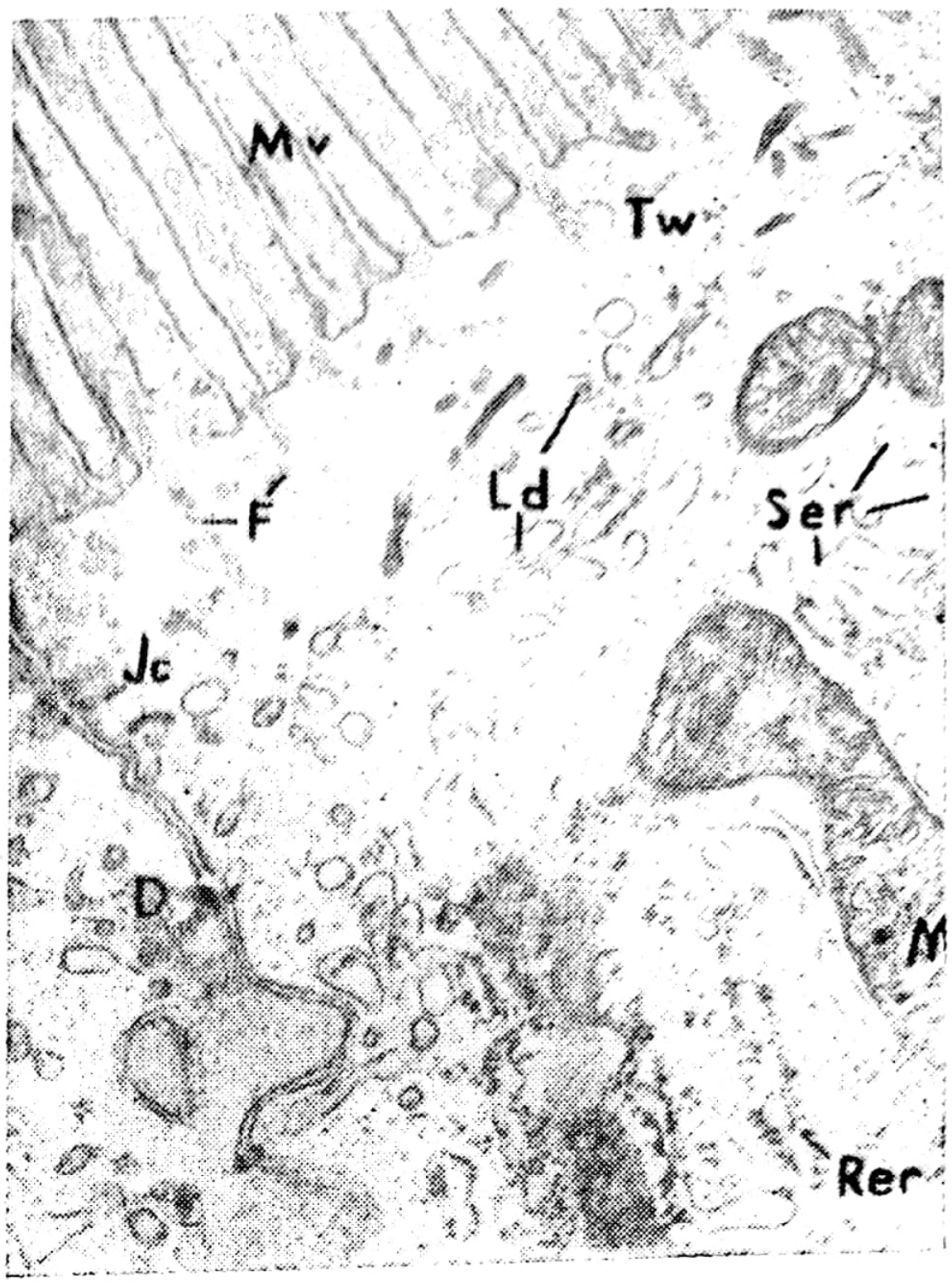

Fig. 1.17. — Enterocit din jejunul normal, aspect electronomicroscopic; aria dinspre suprafața luminală este mărită prin prezența de microvili (*Mv*) înalți, egali, regulați; filamente fine (*F*) din interiorul fiecărui microvil se continuă în citoplasma subiacentă în regiunea terminală a membranei (*Tw*); complexe joncționale (*Jc*); desmozomi (*D*); *Ser* — tubuli ai reticulului endoplasmic neted; *Rer* — tubuli ai reticulului endoplasmic rugos; *Ld* — picături de grăsime.

Aceste complexe joncționale cuprind zonula ocludens situată în partea superioară a interliniei celulare, urmată îndeaproape de zonula aderens și de macula aderens (fig. 1.17).

Zonula ocludens, adevărate cadre de închidere pericelulare, închid spațiul intercelular pe tot conturul celulei. După criodecapaj (freeze fracture) (fig. 1.18) se observă pe suprafața de fractură că fuziunea membranară este întărită de mănunchiuri de fibrile dispuse liniar. Criodecapajul nu este posibil decît la nivelul stratului hidrofob din structura plasmalemei, stratul de minimă rezistență. Zonula ocludens este impermeabilă total pentru lantanul coloidal, dar comportamentul ei față de ioni este variabil în funcție de numărul de fibrile din joncțiune. Unii autori le împart din acest punct de vedere în joncțiuni impermeabile și joncțiuni permeabile (față de ioni) (fig. 1.19).

Urmează imediat joncțiunea de schimb, nexus, sau macula aderens, sau macula comunicantă sau „gap jonction" a autorilor anglo-saxoni. Această joncțiune este permeabilă pentru nitratul de lantan și prin inter-

Scanned with OKEN Scanner

mediul ei se asigură comunicații intime între celulele vecine; este permis schimbul de ioni anorganici, de metabolite diverse și chiar de factori de reglare destul de voluminoși. Aceste comunicații intime intercelulare sînt reglate de prezența în interiorul unei rețele canalare intermembranale, a

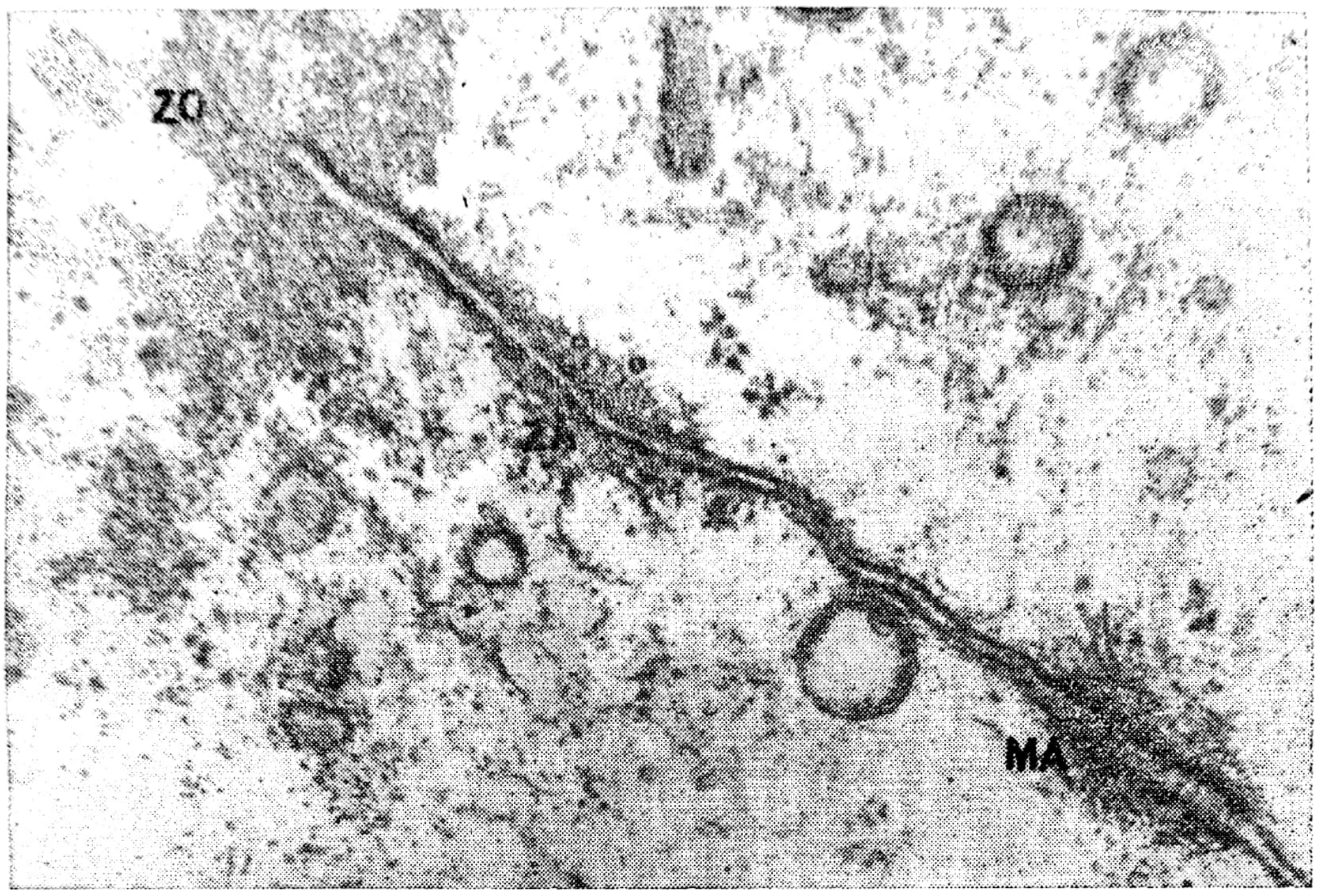

Fig. 1.18. — Complex de joncțiuni între două enterocite (× 3 000).

ZO — zonula ocludens; ZA — zonula aderens; MA — macula aderens.

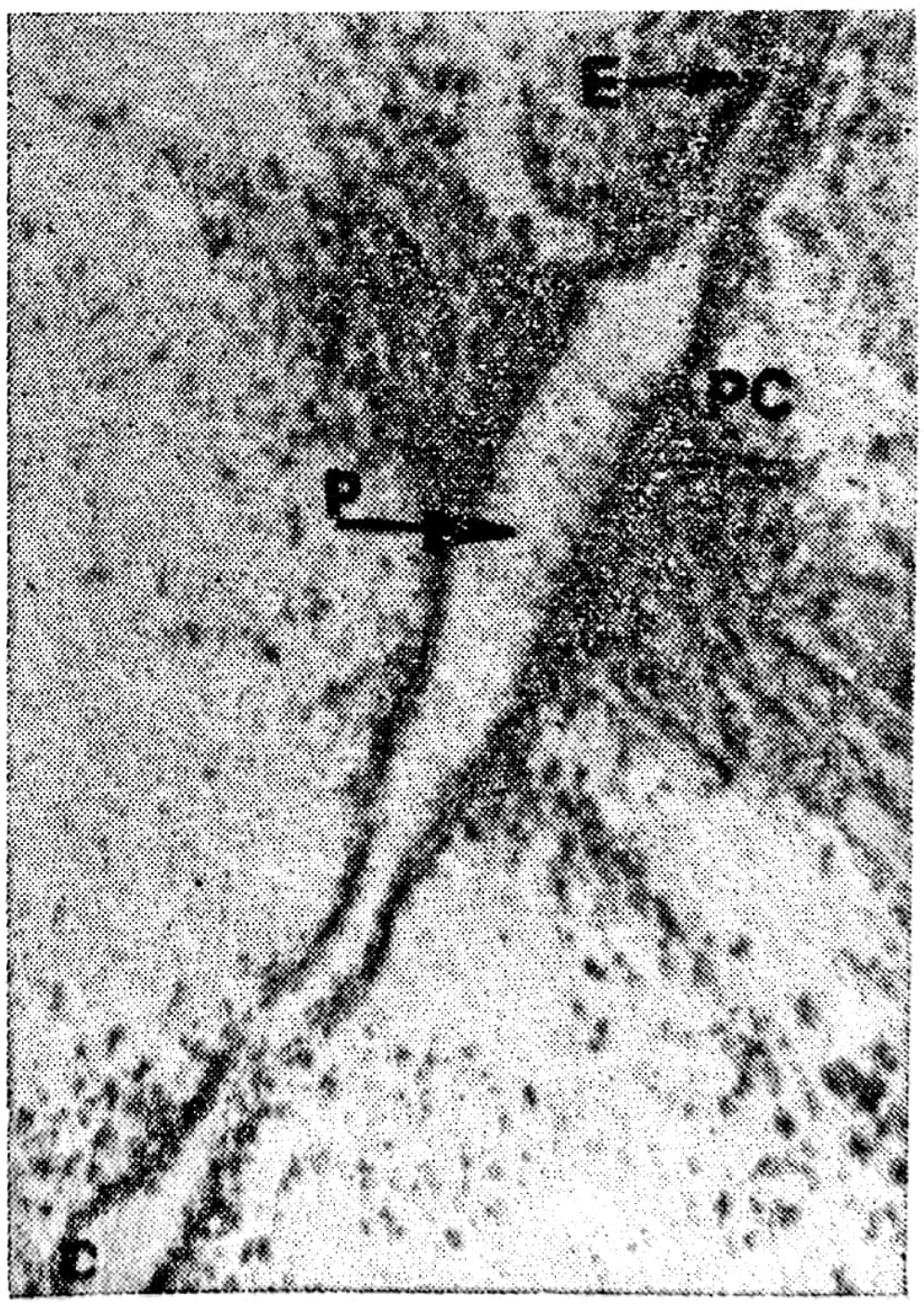

Fig. 1.19. — *Macula aderens* dintr-un complex joncțional între două enterocite (× 5 000) (după R. Coujard).

E — îngroșarea foiței interne a unei membrane plasmice; *P* — punți intercelulare în spațiu lărgit; *PC* — placă citoplasmică.

unei fine pelicule de natură lipidică și mici particule globulare proteinice (8 μ), formate din connexină (18 000 daltoni). Încheind complexul joncțional de la partea superioară a spațiului intercelular, macula aderens sau desmozomii sau joncțiunea de coeziune asigură un mare grad de ade-

Scanned with OKEN Scanner

ziune intercelulară. Această diferențiere membranală reprezintă în fapt adevărate mecanisme complexe la care participă nu numai plasmalemele corespunzătoare ci și zone de densificări ale citoplasmei subiacente ca un fel de plăci de 15—25 μ grosime și un spațiu intercelular de 22—35 μ, în aparență lărgit dar care conține în fapt un material filamentos, bogat în glicoproteine, colorabil cu roșu de ruthenium.

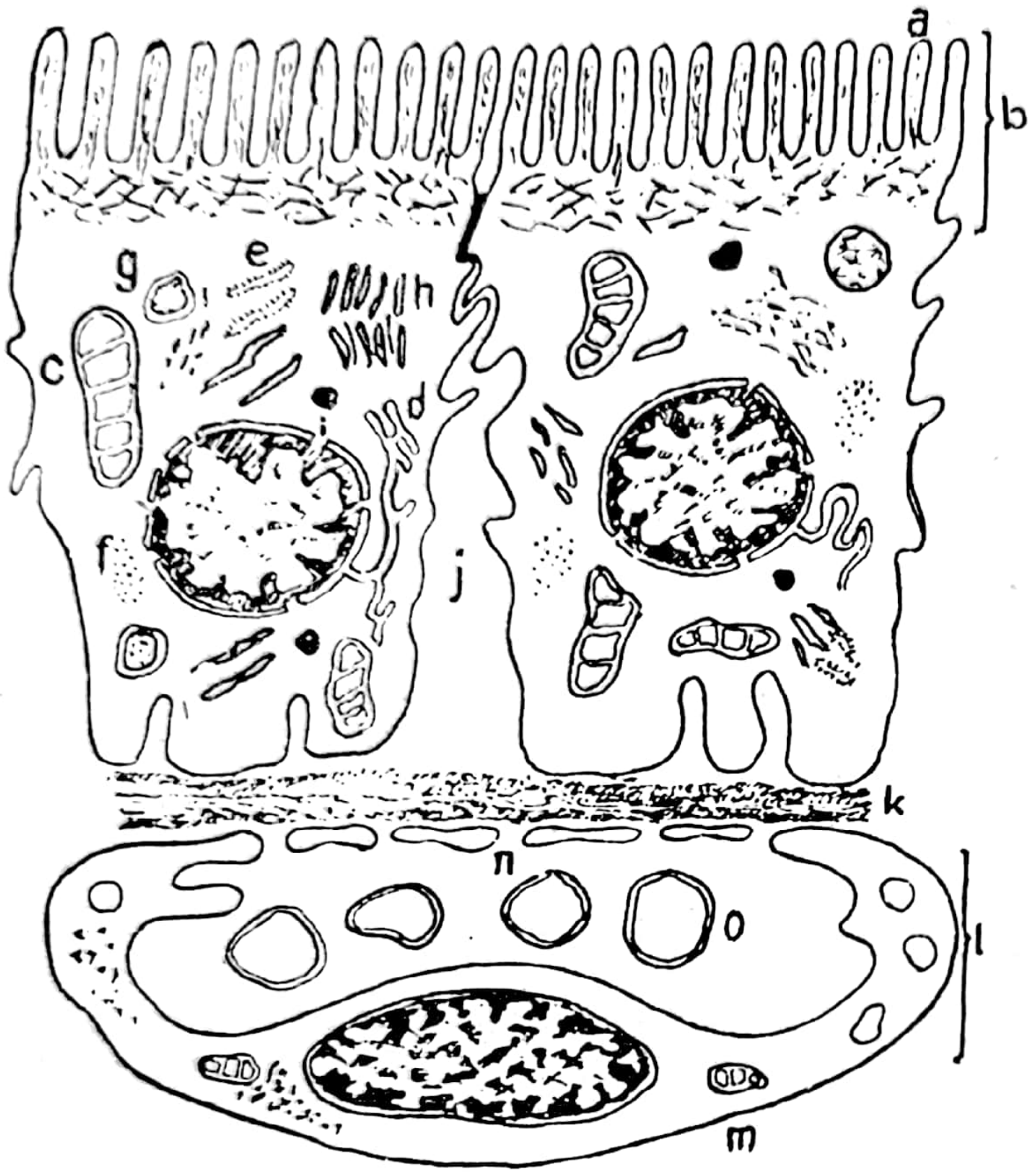

Fig. 1.20. — Enterocite cu membrana bazală și capilar fenestrat (schemă).

a — microvili; *b* — apexul enterocitar; *c* — mitocondrie; *d* — reticul endoplasmic neted; *e* — reticul endoplasmic rugos; *f* — ribozomi; *g* — lizozomi; *h* — aparat Golgi; *i* — nucleu; *j* — spațiu Grünhagen; *k* — membrana bazală; *l* — capilar fenestrat; *m* — celulă endotelială capilară; *n* — porii capilarului; *o* — hematii.

Pe părțile laterale ale enterocitului, imediat sub complexele joncționale, membranele celulare se îndepărtează treptat, din ce în ce mai mult pînă la polul bazal. Se formează în acest fel un interspațiu de formă aproximativ triunghiulară, numit spațiul Grünhagen (fig. 1.20). La acest nivel pliurile plasmalemei celulelor vecine, la început fiind mai apropiate, se interpătrund, apoi rămîn libere în interiorul spațiului. Baza spațiilor intercelulare este formată de membrana bazală. În spațiul Grünhagen se pot găsi celule de tip histiocitar, mastocite, eozinofile. În porțiunea bazală a celulei, membrana plasmatică nu prezintă sinuozități importante; ea este depărtată de membrana bazală epitelială de un spațiu de 200 Å.

La polul apical, enterocitul prezintă platoul striat, alcătuit dintr-un număr considerabil de prelungiri citoplasmatice (2 000—3 000) pentru fiecare celulă, învelite în plasmalemă, numite microvilozități sau microvili. Suprafața externă a plasmalemei fiecărei microvilozități, atît la extremitatea ei liberă cît și pe părțile laterale este acoperită de filamente fine ce alcătuiesc ca o pîslă, numită „fuzzy-coat", glicocalix sau glicolemă (fig. 1.21.). La nivelul glicocalixului sînt pozitive reacțiile histochimice ale glicoproteinelor, adaptate la scară ultrastructurală. Experiențe la animal, făcute cu H_3-fucoză, au demonstrat că glicocalixul este elaborat de enterocitul însuși, iar rolul său ar fi de filtru, împiedicînd substanțele voluminoase și bacteriile să atingă membrana vilozitară.

Scanned with OKEN Scanner

Axul microvilozităţilor este ocupat de microfilamente citoplasmatice, în număr de 20—50, strînse în mănunchiuri prin punţi care par că le unesc între ele şi le prind şi de membrana plasmatică. Aceste microfilamente, la partea lor proximală se întreţes cu filamentele transversale de la nivelul citoplasmei apicale (zona clară) (fig. 1.22). În structura lor intră miozina sau o proteină analoagă. Studii imunohistochimice au arătat că la extremitatea distală, microfilamentele din axul microvililor pre-

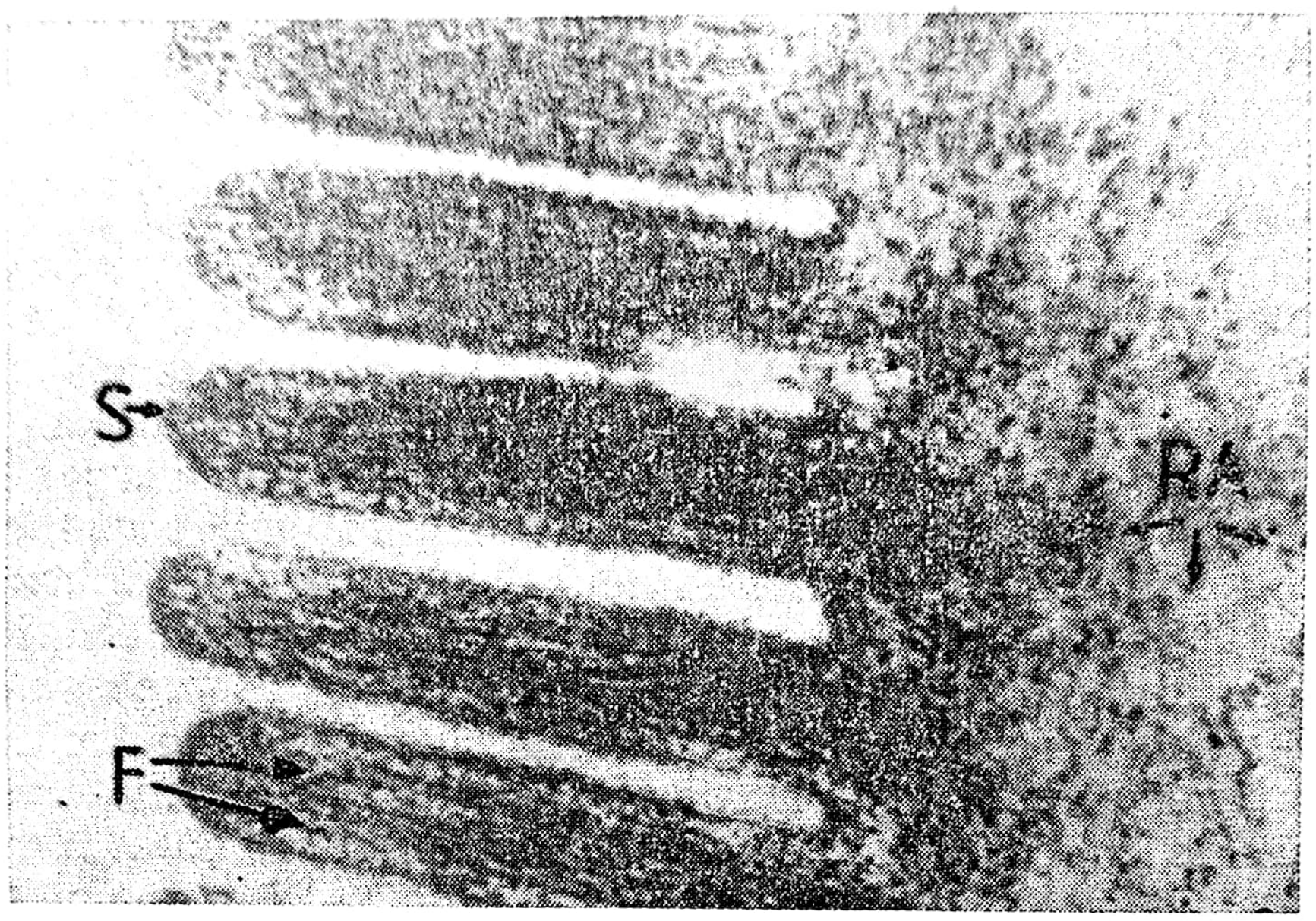

Fig. 1.21. — Microvilozităţi de enterocit normal pe secţiune longitudinală (× 9 000) (după Coujard).
F — filamente axiale; *S* — înveliş zaharidic; *RA* — reţea apicală.

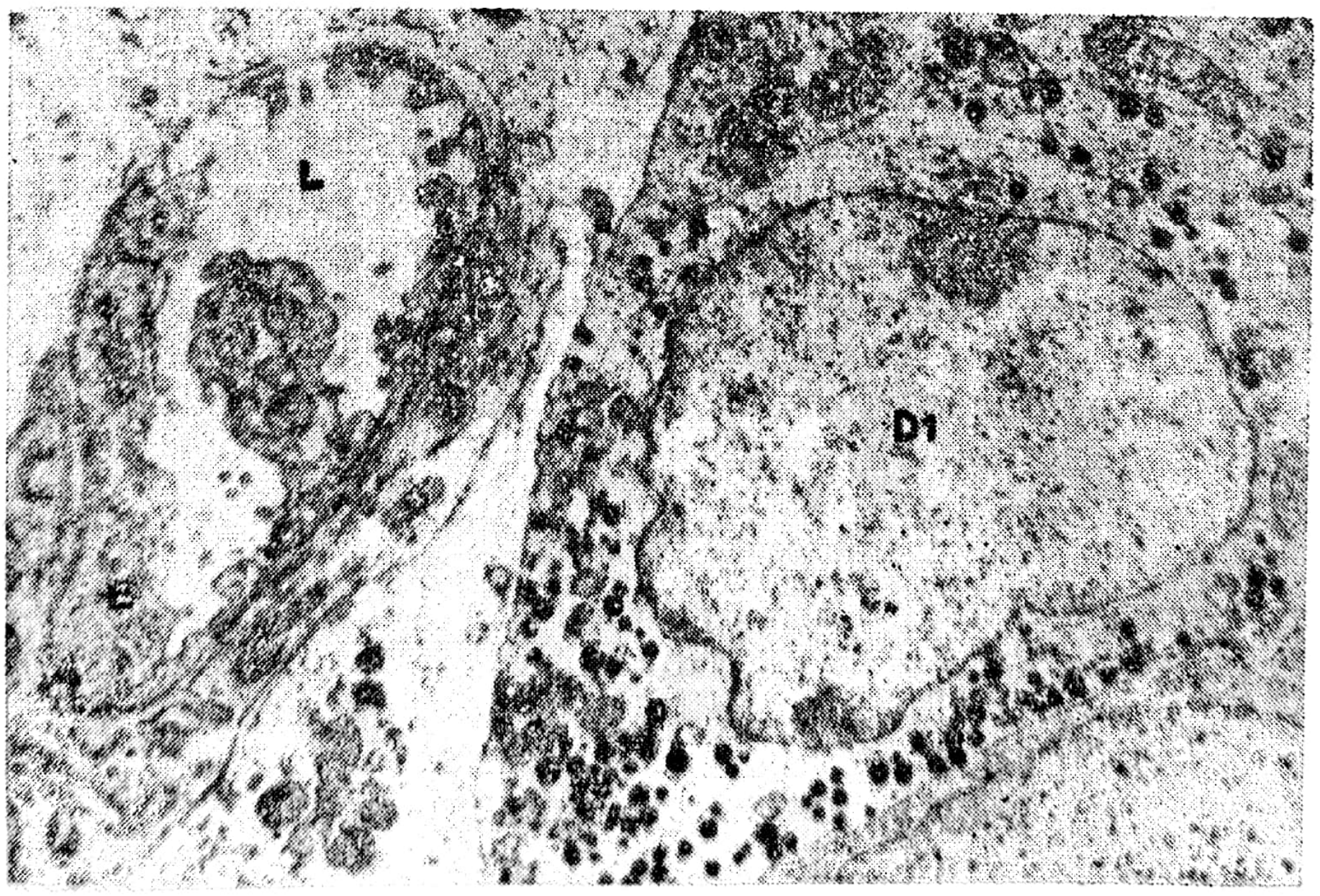

Fig. 1.22. — Celulă endocrină peptidergică (D_1) din duoden separată de capilarul sanguin printr-un spaţiu foarte mic (sub 1 μ) (× 5 000).
E — celulă endotelială cu pori; *L* — lumenul capilarului; *P* — pericite.

zintă o structură densă constituită ca striurile Z din mușchii striați, din actină. Apare evident că sistemul filamentar conferă microvilozităților o mobilitate în care un rol revine și ionilor de Ca^{++}. Existența de filamente contractile explică de ce la experiențele in vitro microvilii enterocitelor prezintă mișcări coordonate și regulate. Între microvilozități, membrana plasmică formează vezicule de pinocitoză care permit schimburi importante.

Polul apical al enterocitului cu ultrastructura sa complexă microvilozitară, care a fost descrisă, constituie ceea ce se numește apexul enterocitar. La acest nivel prin studii de citochimie a fost decelat un număr important de enzime.

Organitele intracitoplasmatice ale enterocitului se află în număr redus sub zona de implantare a microvililor, unde se află doar cîteva microvezicule de endocitoză. Mitocondriile se găsesc în număr mare în celulele absorbante ale intestinului, sînt răspîndite în întreaga celulă dar sînt mai numeroase la cei doi poli ai celulei. Dimensiunile lor variază între 0,3 și 10 μ. Numărul de creste mitocondriale și complexitatea organizării lor par să fie legate de intensitatea activității respiratorii a mitocondriei. În matricea mitocondrială se găsesc incluzii granulare și ribozomi, bogați în ARN, numiți de aceea și mitoribozomi. Prezența ARN-ului ca și a ADN-ului în mitocondrii implică mitocondriile și în procesul de proteosinteză. Dar rolul esențial al condrionului, prin enzimele ciclului Krebs pe care le conține, este de a participa la procesul de oxidoreducere, generator de energie în celulă și stocarea acestei energii sub forme ușor de eliberat (fosforilare oxidativă). Mai mult de 40% din enzimele conținute în mitocondrii sînt oxidoreductaze.

Și la nivelul mitocondriilor are loc un proces de contracție, datorat unei proteine contractile ce reacționează cu ATP-ul, întocmai ca actomiozina din mușchi și care ajută la circulația moleculelor în sistemul de organizare membranal al mitocondriei.

Citoplasma enterocitului este străbătută de un amplu sistem de membrane sau citomembrane, care delimitează cavități cu forme variate. Acestea constituie ceea ce se numește sistemul endomembranal.

Organizarea intracelulară complexă descrisă contribuie pe de o parte la creșterea considerabilă a suprafeței intracitoplasmatice biologic active și, pe de altă parte, la diferențierea într-un număr crescut de compartimente specializate, dar care comunică între ele atît pe plan morfologic cît și pe plan funcțional.

Studii autoradiografice și biochimice arată că tipul de continuitate în acest sistem tubular este temporar și că există un *flux membranar* de la un compartiment la altul, cu atît mai dinamic cu cît celula este mai activă pe plan metabolic. În sistemul endomembranar sînt incluse reticulul endoplasmatic rugos (granular), reticulul endoplasmatic neted și aparatul Golgi. Unii autori, lărgind termenul în „sistem vacuolar", adaugă aici și vezicule și vacuole legate de fenomenele de exocitoză și endocitoză.

Reticulul endoplasmatic neted este foarte bine reprezentat în enterocit. El participă la procesele de transport intracelular, este sediul sintezei de lipide, în special de trigliceride și steroizi și îndeplinește și funcții importante în absorbția intestinală a monogliceridelor și a acizilor grași. Acizii grași sînt preluați din lumenul intestinal de către veziculele de

pinocitoză; ajung apoi în canalele reticulului endoplasmic neted unde, prin procese enzimatice, sînt transformaţi în trigliceride şi unde se sintetizează şi fosfolipide, colesterol liber şi esterificat şi lipoproteine. Acestea parcurgînd formaţiunile dependente de aparatul Golgi sînt exocitate în final în spaţiul intercelular (Grünhagen), spre limfă. Aparatul Golgi este bine dezvoltat în enterocit şi ocupă, în special, zona dintre nucleu şi polul apical al celulei. Prin sistemul său de săculeţe sau cisterne organizate în dictiozomi, el asigură în primul rînd un rol în transportul intracelular. În acelaşi timp el participă, graţie echipamentelor enzimatice de care dispune (enzime mai ales din grupul tiaminofosfatazei), la activităţi metabolice, fiind un adevărat compartiment de finisare al diferiţilor produşi intracelulari. Astfel, la nivelul cisternelor sale se condensează şi se transportă secreţiile proteice ce-i parvin din celelalte căi endomembranale. De asemenea, este dovedit rolul în sinteza polizaharidelor şi a glicoproteinelor. Datorită conţinutului său bogat în glicoliltransferază, ajută la fixarea glucidelor de proteine, contribuind în acest fel la reînnoirea glicocalixului. Date mai recente înclină să acorde aparatului Golgi şi rol în sinteza glicolipidelor. Lizozomii, particule citoplasmatice înconjurate de o membrană se găsesc în enterocite în special în regiunea apicală. Prin bogatul lor conţinut în hidrolaze, ei sînt capabili să degradeze orice constituent principal al celulei. Condiţia este ca membrana lizozomală să nu fie deteriorată şi deci traversarea ei să fie permisă numai micilor molecule ale enzimelor litice. Mecanismul acesta este mai fin şi incomplet elucidat. Trebuie subliniat aici rolul fundamental jucat de membrana lizozomală în procesul de fuziune selectivă. Această membrană manifestă proprietăţi de recunoaştere faţă de diferite vezicule şi vacuole intracitoplasmatice, mecanism a cărui explicaţie nu este cunoscută încă. Prin procesele de autofagie, lizozomii au rol indirect în reînnoirea permanentă a diferitelor organite citoplasmatice uzate sau chiar în turnoverul enterocitelor, care după cum se ştie, este unul dintre cele mai rapide. Pierderea totală zilnică este apreciată la 20—50 milioane de celule pentru întregul intestin subţire. Materialul rezultat este în mare parte digerat şi reabsorbit.

Dintre organitele celulare fără delimitare membranală proprie, menţionăm microtubulii şi microfilamentele, formaţiuni bine reprezentate în enterocit. Ele fac parte din categoria de proteine fibroase filamentoase citoplasmatice, încă insuficient de bine cunoscute. Structura lor proteică, tubulina α şi β pentru microtubule şi actina şi miozina pentru microfilamente, le asigură principalele proprietăţi cunoscute pînă în prezent şi anume: rol în transportul intracelular, în procesul de eliberare al produselor de secreţie, în curentele hialoplasmice, în fenomenele de exo- şi endocitoză precum şi rol în mobilitatea celulară. Enterocitele conţin şi incluzii lipidice precum şi granule de feritină.

Celulele caliciforme, celulele mucoase ale intestinului, sînt adevărate glande mucoase unicelulare. Ele sînt răspîndite printre enterocite, fiind mai numeroase spre baza vilozităţilor decît spre vîrful lor. Rare la nivelul duodenului, numărul lor creşte treptat ajungînd ca în ileon, să aibă densitatea cea mai mare. Se consideră că reprezintă 20% din totalul celulelor epiteliale ale mucoasei intestinale. Forma lor de cupă se datorează acumulării la polul apical de granule de secreţie (picături de mucus), —

substanță glicoproteică sulfatată (conținînd glicozaminoglicane), care ocupă aproape 2/3 din volumul întregii celule. Baza celulei rămîne mai îngustă și la nivelul ei sînt situate într-o mică cantitate de citoplasmă nucleul și celelalte organite celulare. Reticulul endoplasmic este dezvoltat, mai ales cel granular și este în strînsă legătură cu aparatul Golgi care ocupă în citoplasmă o mare parte din regiunea supranucleară. Studii folosind autoradiografia au demonstrat rolul pe care îl are aparatul Golgi cu dictiozomii și cu veziculele sale, în sinteza mucoproteinelor precum și în „ambalarea" lor la nivelul granulelor de mucigen ce vor fi eliminate în lumenul intestinal printr-un fenomen de exocitoză (mecanism apocrin). Amintim rolul mucinei în imunitate, glicoproteinele ei constituind „piesa secretorie" pe care se fixează imunoglobulinele A; acestea după ce au fost produse de plasmocitele secretante din corion, trec într-o anumită cantitate în lumenul intestinal. Elaborarea produsului de secreție de către celulele caliciforme este un proces continuu, ce are loc la nivelul organitelor intracitoplasmatice, urmînd un anumit ciclu secretor. Înlocuirea celulelor caliciforme distruse este asigurată prin evoluția celulelor epiteliale nediferențiate de la gîtul criptelor glandulare.

Celulele endocrine ale tubului digestiv fac parte din sistemul de celule APUD (Amine Precursor Uptake Decarboxylation). Pearse, în 1968, a dovedit că aceste celule endocrine prezintă proprietatea histochimică comună de a capta precursori ai aminelor cum sînt L DOPA sau 5-hidroxitriptofan (5-HTP), fiind capabile ca prin procese chimice de decarboxilare să secrete și să stocheze substanțe polipeptidice cu rol hormonal. Celulele care intră în acest sistem sînt diseminate nu numai în aparatul digestiv, ci în întregul organism, avînd o origine embriologică comună, neuroectodermică, creasta neurală. Caracterul morfologic particular al celulelor endocrine din tubul digestiv, cunoscut din studii de microscopie fotonică, este prezența unor granulații de secreție în citoplasmă, spre polul bazal al celulei — care se evidențiază prin impregnare cu săruri de argint sau săruri de crom. După felul cum se comportă aceste granulații față de sărurile de argint sau de crom, celulele endocrine se împart în argentafine și argirofile. Celulele argentafine, cromoargentafine sau enterocromafine se colorează selectiv în negru cu oxid de argint amoniacal și în galben-brun cu bicromat de potasiu. Celulele argirofile reacționează la fel, dar numai după ce au fost folosite substanțe reducătoare. Cu ajutorul studiilor de microscopie electronică, de biochimie celulară și ultrastructurală, folosind metode imunochimice și antiseruri specifice, în ultimul deceniu s-au realizat progrese considerabile în identificarea morfofuncțională a celulelor din sistemul APUD.

Prin obținerea de hormoni purificați ca și prin sinteza unora din ei, s-a putut stabili cu mai multă certitudine corespondența celulelor respective cu hormonii sau substanțele candidate la hormoni. Cu toate acestea, în sînge au fost identificați hormoni digestivi și candidați la hormoni cum sînt endorfinele, bombesina, neurotensina, ale căror celule de formare nu au fost încă dovedite.

Diferențierea morfologică între diferitele feluri de celule endocrine se face deocamdată după caracterele ultrastructurale ale granulațiilor (formă, dimensiuni, amplasare, densitate, comportare față de fluxul de electroni).

Celulele endocrine din intestinul subțire sînt următoarele:

Celulele enterocromafine (EC) sînt răspîndite în întreg tubul digestiv, dar cu precădere în duoden și antrul gastric. În epiteliul vilozităților sînt rare, dar apar mai frecvente în profunzimea glandelor Lieberkühn. În glandele Brunner sînt absente. Granulațiile lor au o matrice omogenă, densă la electroni. Sînt descrise tipul EC_1 și EC_2. Ele produc serotonină, kalicreină, bradichinină, motilină și substanța P.

Celulele G sau celulele de gastrină se găsesc în antrul gastric în principal, dar sînt răspîndite și în duoden. La acest nivel ele se găsesc în glandele Lieberkühn și în glandele Brunner. Aceste celule au un apex filiform proiectat în lumenul glandular. Granulațiile celulelor G din duoden conțin în majoritate granulații mici, dense la electroni. Secreția lor este gastrina.

Celulele D se găsesc răspîndite în tot tractul gastrointestinal, dar în special în duoden. Ele sînt de mai multe feluri, unele sînt asemănătoare celor din pancreas (celule A). Prin imunofluorescență s-a pus în evidență prezența somatostatinei în granulațiile unora dintre celulele D. În altele (D sau K), încă nu s-a identificat substanța hormonală eliberată, dar se bănuiește că ar fi GIP („gastric inhibition polypeptid“).

Celulele EG sau celulele L („larger“) au granulații mari (300—500 nm diametru), sînt foarte răspîndite în întregul intestin subțire, predominant în duoden și ileon, dar se găsesc și în colon. Sediul lor se află în glandele Brunner, glandele Lieberkühn și vilozități. Elaborează enteroglucagonul. Mai există, asimilate la acest grup, și celulele A (sau A_2) cu caracteristici histochimice asemănătoare celulelor langerhansiene, și celulele AL (A-like) mai rare, dar existente în duoden, jejun, ileon și stomac.

Celulele S („smaller“) sînt argirofile și se găsesc în număr mare în duoden și mai rare în jejun; ocupă zonele mai superficiale ale glandelor Lieberkühn, în profunzimea acestora găsindu-se celulele EC. Celulele S reprezintă 1/4 din celulele endocrine ale mucoasei duodenale. Granulațiile lor sînt mici (150—200 milimicroni diametru). Produsul lor de secreție este cu probabilitate secretina.

Celulele I sau M sînt argirofile, răspîndite în mucoasa duodenală și jejunală. Conțin granulații cu talie medie, 300—400 nm. Funcțional ele par să fie implicate în elaborarea colecistochinin-pancreoziminei (CCK-PZ).

Celulele H, răspîndite în intestinul subțire și în colon, ar fi, după unii autori, celule de tip D. Secreția lor este VIP („vasoactiv intestinal polypeptid“).

Celulele ECL („enterocromafin-like“) sînt rare în duoden, sediul lor de elecție fiind mucoasa fundică. Sînt argirofile; granulațiile, care sînt sferice, sînt separate de membrana lor de un halou. Substanța secretată de ele nu este precis cunoscută. Unii autori consideră că este histamina, alții sugerează că ar fi catecolamine, bazîndu-se pe asemănarea morfologică cu granulele celulelor care elaborează noradrenalina (în suprarenale etc.).

Epiteliul glandular formează glandele intestinale (Galeati-Lieberkühn) care se găsesc în întregul intestin, începînd de la versantul duodenal al valvulei pilorice și pînă la canalul anal (exclusiv). În afară de acestea, în intestinul subțire, dar numai în duoden, se mai găsesc și alt tip de glande, glandele Brunner.

Scanned with OKEN Scanner

Glandele Lieberkühn sînt tubuloase simple, foarte numeroase — numai pentru intestinul subțire au fost estimate la aproximativ 180 000 000. Lungimea unei glande este apreciată la 0,3—0,5 mm, iar orificiul de deschidere al criptelor glandulare se vede cu ochiul liber — punctiform — la baza vilozităților. Epiteliul glandular se continuă cu epiteliul de acoperire al mucoasei dintre vilozități și cu cel de înveliș al vilozităților intestinale. Peretele glandelor Lieberkühn este format dintr-un epiteliu unistratificat așezat pe o membrană bazală foarte fină. În alcătuirea epiteliului glandular intră mai multe feluri de celule, dintre care o parte au fost deja descrise, ele întîlnindu-se și la nivelul epiteliului de acoperire (celulele cu platou striat, celulele caliciforme, și celulele endocrine). În componența epiteliului glandular mai sînt cuprinse încă două tipuri de celule, care se află numai la nivelul glandelor Lieberkühn: celulele de înlocuire (celule accesorii) și celule Paneth.

Celulele de înlocuire numite încă și nediferențiate, ocupă porțiunea mijlocie și superioară a glandei Lieberkühn. Polul lor apical nu posedă un platou striat, ci numai cîteva microvilozități scurte și puțin numeroase. Aceste celule tinere au potențial de diferențiere către toate celelalte trei tipuri de celule ale epiteliului intestinal. Ele prezintă numeroase mitoze; în afara perioadelor de diviziune aspectul lor este tipic de celulă imatură. În mod obișnuit, proporția celulelor în mitoză este egală cu aceea a distrugerii lor, iar turnoverul populației celulare este apreciat în jur de 2% pe oră. Timpul necesar pentru înlocuirea întregului număr de celule din epiteliul intestinal uman este apreciat la 3—4 zile.

Celulele Paneth sînt celule secretorii specifice glandelor Lieberkühn din intestinul subțire. Ele ocupă partea profundă a glandelor și au formă piramidală, cu un pol efilat, în a cărui citoplasmă se găsesc granule de secreție mari, rotunde, acidofile. Porțiunea bazală a celulei prezintă striații bazofile corespunzătoare unui reticul endoplasmatic rugos bine dezvoltat. În jurul nucleului sînt numeroase mitocondrii ale căror creste sînt foarte strînse. Aparatul Golgi, situat supranuclear, conține numeroase vacuole și vezicule.

Morfologic, celulele Paneth seamănă bine cu celulele principale (pepsinogene) din glandele gastrice și cu celulele principale din acinii pancreatici. Granulele de secreție din celulele Paneth dau reacție pozitivă pentru peptidaze, dar natura enzimelor secretate de ele nu este încă bine cunoscută. Conținutul demonstrabil în zinc, pe care aceste celule îl au, este un fapt a cărui interpretare nu a fost încă lămurită. Recent, celulelor Paneth li s-a atribuit și secreția de lizozim, substanță cu acțiune bactericidă. Produsul de secreție sub formă de granule de zimogen este sintetizat în ribozomii și polizomii reticulului endoplasmatic rugos. În cursul ciclului secretor al lui Palade, de parcurgere prin sistemul canalicular membranal intracelular, produsul de secreție se maturează și se acumulează în celulă la polul apical, fără să fie eliberat în lumen. Stimulul de eliminare al secreției (administrarea de pilocarpină sau alimentarea), declanșează eliminarea produsului de secreție. Descărcarea granulelor de zimogen din celulă în lumenul glandular, se realizează prin difuziune (merocrin).

Glandele Brunner sînt situate în mucoasa duodenală, fiind foarte numeroase în prima și a doua porțiune a duodenului. Ele sînt volumi-

Scanned with OKEN Scanner

noase și ocupă atît corionul mucoasei (grupul superficial), cît și submucoasa (grupul profund) din peretele duodenal. Sînt glande tubuloase compuse și ramificate, iar parenchimul glandular este organizat în lobuli cu dimensiuni între 0,5—1 mm. În corionul dintre lobuli există și un număr mic de fibre musculare netede cu rol în procesul de expulzie a secreției. Canalele excretoare ale glandelor Brunner sînt lungi și se deschid fie în criptele glandulare Lieberkühn, fie direct la suprafața mucoasei. Celulele glandulare sînt de tip mucosecretor și conțin granule de substanță mucoidă ce dau reacție PAS pozitivă.

În componența glandelor Brunner există și celule endocrine digestive, așa cum a fost deja semnalat (celule G, celule ECL). Este posibil ca o parte din celulele care alcătuiesc glandele Brunner să fie implicate în elaborarea unor substanțe cu rol de kinine, enzime activatoare pentru unii fermenți digestivi secretați în alte segmente ale aparatului digestiv.

Corionul mucoasei se întinde de la epiteliul de acoperire al mucoasei pînă la muscularis mucosae, ocupînd spațiul dintre glandele Lieberkühn numit și lamina propria. Este format din țesut conjunctiv lax ce conține fibre de reticulină, vase sanguine și limfatice, fibre musculare netede, formațiuni limfoide și glande. În afară de fibrele de reticulină care sînt dispuse într-o rețea cu ochiuri largi, se mai găsesc și fine fibre elastice situate mai ales de-a lungul vaselor și în jurul glandelor. Ca elemente celulare se găsesc celule reticulare nediferențiate, care căptușesc rețeaua de reticulină, histiocite, plasmocite, limfocite, în majoritate limfocite B, limfocite transformate blastic, eozinofile, macrofage. Trebuie menționate și celulele endocrine sau argirofile migrate din epiteliu în corion.

În afară de numeroasele celule de tip limfocitar răspîndite difuz, în corion se găsesc și structuri limfoide organizate ca foliculi limfatici și plăci Peyer. Cînd acestea sînt mai voluminoase, ocupă și o parte din submucoasă. Rolul celulelor din aceste formațiuni este de „sentinele“ juxtaepiteliale față de diferiții agenți nocivi veniți din lumenul intestinal. Imunoglobulinele secretate de ele (în special imunoglobuline de tip A) și altele, unite cu „piese secretorii“, devin active din punct de vedere imunologic, intrînd astfel în arsenalul de apărare și de păstrare al selfului, domeniu ce păstrează încă multe necunoscute.

Vascularizația corionului este asigurată de ramificații ce vin sau pleacă din plexurile vasculare (venoase, arteriale), aflate în submucoasă și formate din vasele mezenterice. Rețeaua de capilare sanguine care se formează în corion, realizează tipul de capilare fenestrate; ele se răspîndesc difuz pînă la suprafața mucoasei, periglandular și în vilozități.

Vilozitățile intestinale sînt formațiuni specializate pentru funcția de absorbție. Ele aparțin mucoasei intestinului subțire și descrierea lor în mare parte a fost deja făcută. Microscopic, ele sînt alcătuite dintr-un epiteliu unistratificat care le învelește și care a fost prezentat împreună cu tipurile sale de celule specializate și dintr-un corion. Corionul vilozității corespunde ca alcătuire corionului mucoasei intestinale, descris anterior. Fibrele musculare netede alcătuiesc mușchiul lui Brücke, care permite vilozităților să aibă mișcări proprii verticale și de lateralitate. Din punct de vedere al celularității, corionul vilozitar este organul cel mai bogat în limfoplasmocite (400 000 plasmocite pe mm^3 de spațiu inter-

Scanned with OKEN Scanner

stițial). Frecvent, limfocitele străbat epiteliul intestinal (teliolimfocite), părăsind astfel corionul pentru a intra în lumenul intestinal.

În axul central al vilozității se găsește chiliferul central, capilar limfatic cu aspect ampular, care începe din vîrful vilozității, imediat de sub epiteliu și se continuă la baza vilozității, cu rețeaua de vase limfatice ale corionului mucoasei. Tot în axul vilozității, paralel cu chiliferul, se află o arteriolă (ce provine din artera mezenterică superioară) din care ia naștere o bogată rețea de capilare sanguine ce se dispun în strînsă vecinătate cu polul bazal al celulelor epiteliale. Rețeaua de capilare arteriale se continuă cu capilarele venoase, care unindu-se între ele dau o venulă ce centrează vilozitatea și are un traseu paralel cu celelalte elemente vasculare din axul vilozității. Din unirea capilarelor venulelor și venelor rezultă o rețea vasculară venoasă, bogată la nivelul submucoasei; apoi, vene de calibru din ce în ce mai mare străbat tunica musculară și părăsesc peretele intestinal dinspre seroasă, în dreptul marginii mezenteriale a peretelui intestinal și la acest nivel se unesc, dînd vena mezenterică superioară, una din principalele rădăcini ale venei porte.

Capilarele din vilozitate și din întreaga mucoasă a intestinului subțire sînt de tip fenestrat, celulele lor endoteliale prezentînd fenestrații cu ∅ 700—1 000 Å, la nivelul lor citoplasma fiind absentă, peretele celular constînd dintr-o diafragmă poroasă, formată numai din stratul extern osmiofil al membranei plasmatice celulare. Membrana bazală a capilarelor este formată din substanță fundamentală PAS-pozitivă, elaborată de elementele celulare din țesutul conjunctiv și din fine și rare fibre de reticulină. Între membrana bazală și plasmalema celulelor endoteliale se află un spațiu clar, de aproximativ 100 Å, care se continuă cu spațiile intercelulare pînă la nivelul bandeletelor obturante.

Structura membranei bazale a epiteliului vilozitar este asemănătoare cu cea a membranei bazale a capilarelor. Deosebirea ar fi că la elaborarea substanței fundamentale a membranelor bazale epiteliale ar participa și celule epiteliale.

Muscularis mucosae. Situată în partea profundă a mucoasei, este alcătuită din 2 straturi de fibre musculare netede, unul circular intern, din care se desprind fibrele musculare ce ajung pînă la vîrful vilozităților și altul longitudinal extern, care participă la structura valvulelor conivente.

Submucoasa. Formată din țesut conjunctiv destul de lax, bogat în fibre elastice, este sediul plexurilor arteriale, venoase și limfatice, din care pleacă ramificații în drum spre mucoasă sau în drum spre seroasă; este, de asemenea, sediul plexului nervos Meissner. Submucoasa intră în componența valvulelor Kerkring.

Musculoasa. Este alcătuită din 2 straturi de țesut muscular neted: un strat extern longitudinal și un strat intern circular. Aceste straturi sînt continui pe toată lungimea și pe toată circumferința intestinului subțire, dar se subțiază treptat pe măsură ce se apropie de cec și prezintă o dispoziție spiralată, stratul extern cu spirale mai largi, stratul intern cu spirale mai strînse. Stratul fibrelor longitudinale este întărit la nivelul porțiunii a treia a duodenului de mușchiul Treitz. Între cele două pături musculare se găsește plexul Auerbach, ale cărui filete terminale prezintă joncțiuni strînse cu sarcolema fibrelor musculare netede.

Scanned with OKEN Scanner

Tunica seroasă sau peritoneală. La nivelul duodenului peritoneul învelește numai segmentul inițial și intern al primei porțiuni (bulbul duodenal); toate celelalte porțiuni ale duodenului sînt retroperitoneale. Jejunoileonul, organ intraperitoneal, este învelit în totalitate de peritoneu, care formează fiecărei anse o teacă aproape completă. Cele 2 foițe ale acestei teci, ajunse pe marginea posterioară și concavă a ansei, se repliază dînd naștere mezenterului; în grosimea mezenterului se găsesc vase sanguine, vase limfatice, ganglioni limfatici și un strat mai mult sau mai puțin dezvoltat de țesut grăsos. Din punct de vedere histologic, tunica seroasă este formată dintr-un strat de celule de acoperire de natură mezotelială ce învelesc o lamă de țesut conjunctiv lax.

Inervația intestinului subțire este asigurată de 2 sisteme diferite: sistemul nervos intrinsec, reprezentat de microganglioni nervoși situați în peretele tubului digestiv și o inervație extrinsecă realizată din filete parasimpatice (din nervul vag) și din filete simpatice (din plexul celiac). Din ramurile nervoase extrinseci, parasimpatice și simpatice, se formează la nivelul peretelui intestinal, trei plexuri nervoase: 1) la nivelul submucoasei plexul nervos al lui Meissner; 2) la nivelul straturilor musculare plexul nervos al lui Auerbach; 3) la nivelul seroasei plexul nervos al lui Sabadus. În afară de aceste formațiuni nervoase se mai descrie un plex subepitelial conținînd grupuri mici de neuroni multipolari și terminații nervoase. Rolul acestora nu a fost încă precizat.

Se cunosc următoarele mecanisme prin care au loc procesele neuronale în intestinul subțire: colinergic (pentru fibrele parasimpatice); adrenergic (pentru fibrele simpatice); peptidergic (pentru fibrele peptidergice); acest ultim mecanism pare să aparțină neuronilor din ganglionii intrinseci, care se consideră că sintetizează hormoni polipeptidici.

1.4. INTESTINUL GROS

Intestinul gros continuă intestinul subțire, de care este separat prin valvula ileo-cecală și se deschide în mediul exterior prin orificiul anal. Lungimea sa este cuprinsă între 140 și 170 cm, iar diametrul este în medie de 7 cm la nivelul porțiunii inițiale și diminuă treptat spre partea terminală (sigmoidul) unde atinge diametrul de 2,5—3,5 cm. Ținînd seama de unele particularități anatomice și structurale, se consideră că intestinul gros este alcătuit din colon, care se întinde de la valvula ileocecală pînă la rect (la nivelul vertebrei S_2) și din rect care începe de la joncțiunea sigmoido-rectală și ține pînă la orificiul anal. Colonul este dispus în cavitatea abdominală sub forma unui cadru deschis în partea inferioară. Începînd de la dreapta spre stînga, colonul prezintă mai multe porțiuni: cecoascendentul situat în fosa iliacă dreaptă și flancul drept, atinge o lungime de cca 18—19 cm. Cecul, fund de sac situat sub nivelul planului transversal ce trece imediat deasupra valvulei ileo-cecale, este o pungă înaltă și lată de cca 7 cm. Pe partea sa internă și inferioară se deschide orificiul de implantare al apendicelui vermicular iar la 2—3 cm mai sus se află orificiul de deschidere al ileonului cu valvula Bauhin. Fiind înconjurat complet de peritoneu, el balotează liber în fosa iliacă dreaptă. Colonul ascendent continuă cecul și are un traseu ascendent pe

Scanned with OKEN Scanner

o lungime de aproximativ 12 cm. Este numit și colonul lombar drept, deoarece este situat în fosa lombară dreaptă. Ajuns sub hepatic, el formează un unghi, unghiul hepatic al colonului, pentru a deveni colon transvers. Unghiul drept al colonului este fix și situat profund; el se proiectează pe rebordul costal. Cecul și colonul ascendent este menținut în poziție de peritoneu care îi acoperă partea anterioară, aplicîndu-l pe

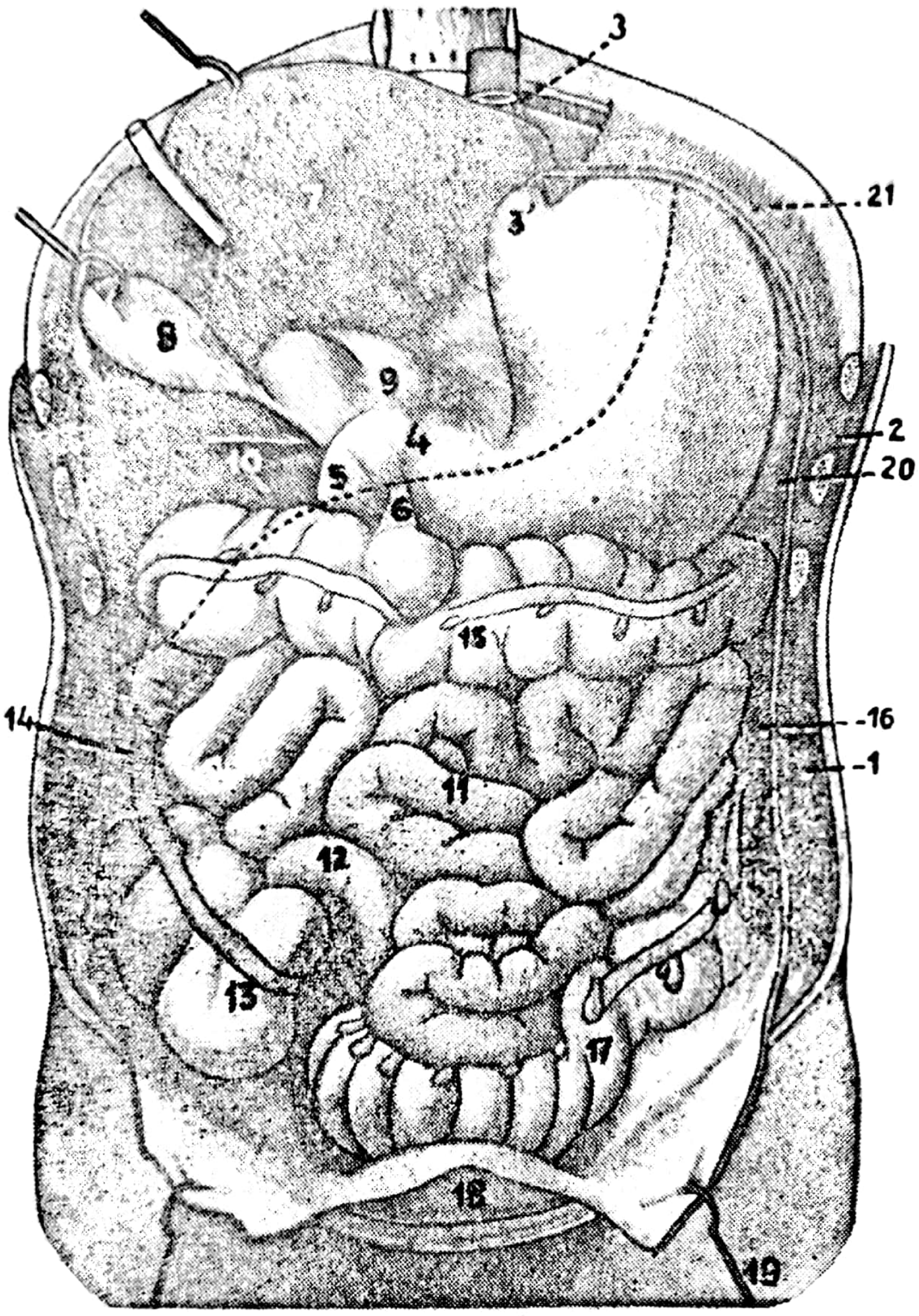

Fig. 1.23. — Masa intestinală văzută pe fața sa anterioară după rezecția marelui epiploon. (Ficatul este ridicat pentru a se vedea fața inferioară și epiploonul gastrohepatic; săgeata indică intrarea în hiatusul Winslow.) (după Testut).

1 — perete abdominal; *2* — perete toracic; *3* — esofag; *3'* — cardia; *4* — pilor; *5* — duoden; *6* — capul pancreasului; *7* — ficat; *8* — vezicula biliară; *9* — epiploon gastrohepatic; *10* — rinichi drept cu capsula suprarenală; *11* — jejunoileon; *12* — porțiunea terminală a ileonului; *13* — cecul; *14* — colon ascendent; *15* — colon transvers; *16* — colon descendent; *17* — colon sigmoid (ileopelvin); *18* — vezica; *19* — foița parietală a peritoneului; *20* — splina; *21* — diafragm.

peretele posterior al cavității abdominale. Din loc în loc îl înconjură și posterior formîndu-i un mezou, totdeauna foarte scurt.

Colonul transvers, lung de aproximativ 50—60 cm, se întinde de la dreapta spre stînga, de la fața inferioară a ficatului către partea inferioară a splinei. Direcția sa nu este exact orizontală ci ușor oblică de jos în sus și urcă mai sus în hipocondrul stîng decît în hipocondrul drept. În plus el nu este rectiliniu, ci descrie o curbă cu concavitatea posterioară, de unde și denumirea de arc al colonului, pe care unii anatomiști o dau colonului transvers. Colonul transvers este atașat de peretele posterior al cavității abdominale de către mezocolonul transvers, repliu peritoneal dispus orizontal și care împarte cavitatea peritoneală într-un etaj supramezocolic și unul submezocolic. Mezocolonul transvers este totdeauna destul de larg și de întins, lucru care conferă colonului transvers

Scanned with OKEN Scanner

o mare mobilitate. Menţinerea în poziţie a colonului transvers este asigurată de ligamentul frenocolic drept şi frenocolic stîng, două mici repliuri peritoneale care îl fixează, la cele două extremităţi, de peretele abdominal.

În apropiere de extremitatea sa stîngă, colonul transvers formează un unghi ascuţit, unghiul stîng sau unghiul splenic al colonului. De la acest

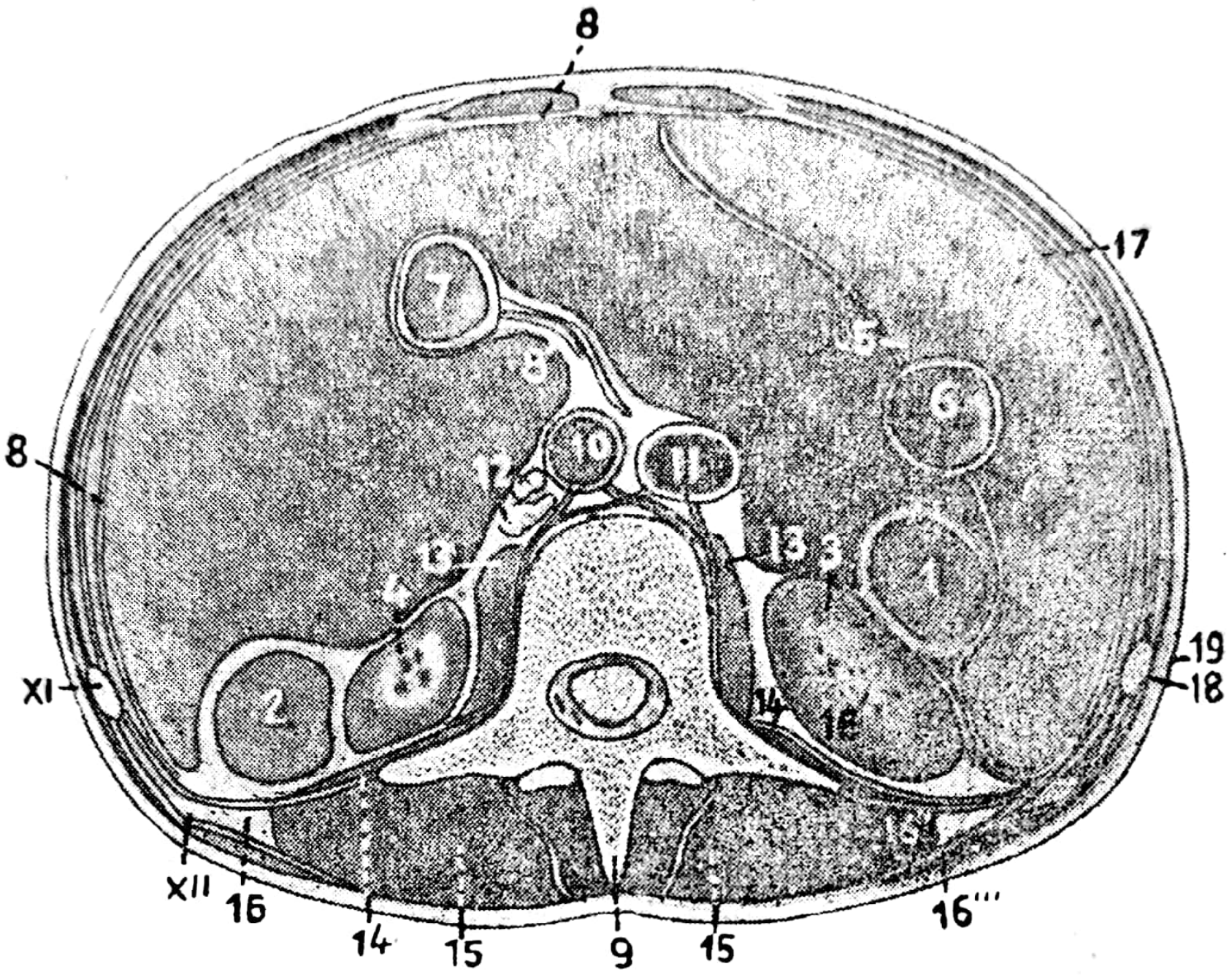

Fig. 1.24. — Secţiune orizontală a trunchiului practicată la nivelul celei de-a 3-a vertebre lombare (după Testut).

1 — colon ascendent; *2* — colon descendent; *3* — rinichi drept; *4* — rinichi stîng; *5* — ficat; *6* — vezicula biliară; *7* — intestin subţire; *8* — peritoneu parietal; *8'* — mezenter; *9* — a treia vertebră lombară; *10* — aorta; *11* — vena cavă inferioară; *12* — ganglioni limfatici; *13* — psoas; *14* — pătratul lombelor; *15* — masa musculară sacrolombară; *16* — aponevroza posterioară a abdomenului, cu *16', 16", 16'''* — cele trei foiţe ale sale: anterioară, mijlocie şi posterioară; *17* — muşchii mari ai abdomenului; *18* — ţesut celular subcutan; *19* — pielea.

nivel colonul transvers se continuă cu colonul descendent. Acesta, cu o lungime de 25 cm şi situat profund în fosa lombară stîngă, are un traseu vertical în jos, aproape rectiliniu pînă la nivelul crestei iliace, apoi devine uşor oblic apropiindu-se de linia mediană.

Colonul descendent este fixat de peretele posterior al abdomenului de către peritoneu, care îl acoperă pe faţa sa anterioară şi care uneori îi formează un mezou, mezocolonul descendent, totdeauna foarte scurt. Din această cauză, colonul descendent reprezintă, împreună cu colonul ascendent, porţiunile de colon cu mobilitatea cea mai redusă.

Colonul sigmoid sau colonul ileopelvin continuă colonul descendent. El are o lungime medie de 30 cm, calibru între 3,5—2,5 cm şi ocupă fosa iliacă stîngă şi micul bazin. La acest nivel el are rapoarte anatomice cu vezica urinară, cu faţa anterioară a rectului, cu fundul de sac al lui Douglas, cu aparatul genital feminin. Colonul sigmoid este fixat de pere-

tele posterior al abdomenului și de bazin, prin mezosigmoid sau mezocolonul ileopelvin. Acest repliu peritoneal totdeauna larg, conferă sigmoidului o mobilitate mare și posibilitatea de a forma anumite inflexiuni care îi dau în ansamblu forma literei grecești sigma. Din această cauză colonul sigmoid prezintă numeroase varietăți de situare, direcție și rapoarte anatomice. La majoritatea cazurilor (9 din 10 subiecți), colonul sigmoid începînd de la originea sa și pînă la joncțiunea cu rectul are următorul traseu: 1) o primă porțiune vertical descendentă care se întinde de la creasta iliacă la sfertul inferior al fosei iliace interne; 2) o a 2-a porțiune care este cînd transversă, cînd ușor descendentă, cînd ușor ascendentă și care întretaie psoasul; 3) o a treia porțiune în formă de ansă cu concavitatea în sus, care se întinde de la fosa iliacă stîngă la fosa iliacă dreaptă; 4) o a patra porțiune oblică în jos și înăuntru, care pornește de la marginea dreaptă a bazinului în vecinătatea simfizei sacroiliace drepte și ajunge la partea mediană a celei de-a treia vertebre sacrate. Această ultimă porțiune, mai scurtă decît toate celelalte trei, descrie în ansamblul său o ușoară curbă cu concavitatea în jos și în afară.

Față de intestinul subțire, colonul diferă anatomic prin calibrul său mai mare, prin lungime mai mică și prin situare mai regulată și mai fixă în cavitatea abdominală. În afară de acestea, în conformația sa exterioară, colonul prezintă elemente caracteristice. Astfel sînt bandeletele longitudinale, numite și tenii, în număr de trei, una anterioară, una postero-internă și una postero-externă. Ele sînt formate din fibre musculare netede longitudinale, sînt continui și prezente pe toată lungimea colonului de la cec pînă la rect (exclusiv). Între bandeletele longitudinale, peretele colonului proemină în numeroase boseluri, numite și haustre, care se formează datorită prezenței unor șanțuri transversale ce brăzdează, în număr mare, conturul circular al intestinului. Aspectul exterior caracteristic al colonului este completat de prezența apendicilor epiploici, ciucuri peritoneali ce conțin țesut grăsos, presărați în număr mare de-a lungul bandeletelor longitudinale.

Privit în interior, colonul apare lipsit de valvule conivente și de vilozități și prezintă numai plici falciforme numite încă și plici semilunare ce corespund șanțurilor transversale interhaustrale.

În structura sa, peretele colonului prezintă aceleași tunici ca și intestinul subțire, dar cu unele modificări legate de funcțiile lui diferite.

Mucoasa netedă, lipsită de vilozități, conține glande Lieberkühn mai lungi decît cele din intestinul subțire. Atît în epiteliul glandular cît și în cel de suprafață, se găsesc celule caliciforme în număr mai mare, cu deosebire în 1/2 stîngă a colonului. Mucusul secretat de celulele de la nivelul glandelor Lieberkühn este mai sărac în mucopolizaharide sulfatate, decît cel secretat de celulele caliciforme de la suprafața mucoasei colonice. Morfologic, celule caliciforme din colon diferă de celulele caliciforme din intestinul subțire doar prin dimensiunile mai mari pe care le au. Enterocitele din mucoasa colonului sînt abundente în epiteliul superficial și mai rare la nivelul glandelor. Ele au un platou striat format din microvili mai scunzi și mai rari, iar stratul de glicocalix este mai redus. Spre deosebire de intestinul subțire, celulele Paneth lipsesc din glandele Lieberkühn ale mucoasei colonice. Celulele endocrine sînt prezente dar cu o densitate mai mică decît în intestinul subțire și sînt localizate cu

predilecție în 1/2 profundă a glandei. Tot în această zonă — zona proliferativă — se află și celulele tinere care asigură reînnoirea celulelor epiteliale, al căror turnover este foarte rapid. Corionul mucoasei este asemănător cu cel al mucoasei intestinului subțire, dar conține macrofage mai numeroase. Foliculii limfatici închiși se află în număr relativ mare, însă ei rămîn izolați fără să formeze plăci Peyer. Stratul submucos și stratul muscular intern circular nu prezintă nici o particularitate față de cele ale intestinului subțire. Stratul muscular extern este însă discontinuu și reprezentat numai de cele 3 tenii (bandelete longitudinale) deja descrise.

Tunica seroasă, peritoneul, foița sa viscerală se comportă diferit la nivelul colonului față de intestinul subțire. Seroasa colonului învelește total sau parțial diferitele porțiuni ale colonului, dînd naștere la mezouri ligamente și la ciucuri epiploici, așa cum a fost descris la fiecare segment în parte.

Vascularizația arterială a colonului este asigurată de arterele colice provenind din cele două artere mezenterice, superioară și inferioară, ramuri ale aortei. Mezenterica superioară prin cele trei ramuri colice drepte se distribuie la 1/2 dreaptă a colonului (de la cec la 2/3 din colonul transvers); mezenterica inferioară, prin cele trei ramuri colice stîngi se distribuie la 1/2 stîngă a colonului. Ambele artere mezenterice abordează colonul pe marginea sa posterioară, răspîndindu-se apoi pe cele două fețe, unde se divizează și se subdivizează, formînd o bogată rețea anastomotică subperitoneală. Din această rețea pleacă ramurile interne care traversînd stratul muscular căruia îi asigură un număr de arteriole, ajung apoi în submucoasă unde formează o nouă rețea arterială ale cărei ramificații se pierd la nivelul mucoasei după același model ca la intestinul subțire.

În afară de sîngele arterial primit prin arterele mezenterice, porțiunea mijlocie a colonului transvers mai posedă ramificații arteriale provenite din arterele gastroepiploice de la nivelul marii curburi a stomacului. Acestea abordează colonul pe marginea sa anterioară, pentru că ele vin prin marele epiploon (ligamentul gastrocolic) la nivelul căruia se și continuă, terminîndu-se în ramificații fine. Venele colonului își au originea în capilarele venoase din tunica mucoasă și musculoasă. Ele se reunesc sub tunica seroasă într-o rețea bogată care acoperă cele două fețe ale intestinului. Ramurile care se formează urmează un traseu invers dar paralel cu ramurile arteriale mergînd spre marginea posterioară a colonului, unde se continuă cu vena mezenterică superioară (sau marea mezaraică) și vena mezenterică inferioară (sau mica mezaraică). Limfaticele colonului iau naștere în mucoasă unde formează o primă rețea, rețeaua mucoasei. Limfaticele eferente ale acestei rețele formează a doua rețea, rețeaua submucoasă, în care este primită și limfa ce provine din foliculii limfatici închiși. Limfaticele care pleacă din rețeaua submucoasă traversează stratul muscular și ajung în subseroasă unde formează plexul subseros, de unde limfa este condusă spre ganglionii situați de-a lungul marginii aderente a colonului, pentru a ajunge în final în cisterna lui Pequet.

Inervația colonului este vegetativă, dublă, simpatică și parasimpatică. Ea se află sub dependența axului cerebrospinal, unde se găsește

primul neuron vegetativ în calea transmiterii influxului nervos eferent (motor). Căile de transmitere, atît cele eferente cît și cele aferente, trec prin plexurile nervoase vegetative abdominale, mezenteric superior și mezenteric inferior, care conțin atît celule ganglionare simpatice cît și o complicată arborizație de fibre nervoase simpatice preganglionare și postganglionare, precum și fibre parasimpatice preganglionare. Sistemul nervos parasimpatic are fibrele postganglionare foarte scurte, deoarece ganglionii parasimpatici sînt situați chiar în structura peretelui colonic și intră în alcătuirea plexurilor nervoase Auerbach (în tunica musculară) și Meissner (în tunica submucoasă). Aceste plexuri intramurale asigură activitatea nervoasă motorie, secretorie și senzitivă, atît a colonului cît și a întregului tub digestiv.

Rectul. Este segmentul terminal al intestinului gros și al tubului digestiv. El continuă sigmoidul și se întinde din dreptul vertebrei S_3 (unde se termină mezoul sigmoidului) și pînă la orificiul anal. Măsoară în medie 12—14 cm lungime la bărbat și 10—12 cm la femeie. Diametrul său transversal, în stare de vacuitate este în medie 3 cm, iar diametrul anteroposterior de 1,5—2 cm. În stare de repleție, diametrul rectului poate atinge 8—10 cm, în funcție de diferitele sale porțiuni. Rectul este situat în partea posterioară a micului bazin, pe linia mediană, imediat înaintea coloanei sacrococcigiene; în partea sa inferioară el părăsește micul bazin și traversează perineul. De aici decurge și împărțirea rectului în două segmente: unul superior — rectul pelvin sau ampula rectală — și altul inferior — rectul perineal sau canalul anal.

În plan sagital, rectul prezintă două curburi: una superioară, care urmează fața anterioară a sacrului, mai mare și cu concavitatea îndreptată înainte, și una inferioară, mai mică, cu concavitatea îndreptată posterior. Aceste inflexiuni sînt fixe, permanente, independente de starea de vacuitate sau de plenitudine a rectului. În afară de aceste două curburi anteroposterioare, mai sînt descrise încă două curburi care se produc în sens lateral: prima cu concavitatea îndreptată spre stînga, situată între a 3-a și a 4-a vertebră sacrată și a 2-a cu concavitatea îndreptată spre dreapta, răspunzînd articulației sacrococcigiene. Aceste curburi sînt puțin pronunțate și vizibile numai în stare de vacuitate completă a rectului; cînd acesta este destins, ele se șterg complet. În porțiunea sa pelvină, rectul este menținut în poziție de peritoneu, care fixîndu-se de partea cea mai înaltă a feței sale anterioare și laterale (formînd fundul de sac Douglas), îl aplică pe peretele posterior al bazinului; de vasele hemoroidale superioare și de teaca lor conjunctivă care îl fixează în sus; de vasele hemoroidale mijlocii și, mai ales, de cele două lame conjunctive care unesc rectul de pereții laterali ai bazinului. Porțiunea inferioară a rectului este încă și mai bine fixată, în special de către aponevroza perineală superioară și de ridicătorul anal, cu care are strînse conexiuni. De altfel, întregul aparat sfincterian al rectului are un rol important în menținerea sa în poziție, atît sfincterul intern (mușchi neted), cît și sfincterul extern (mușchi striat) cu ridicătorii anali. Astfel fixat, rectul nu se poate deplasa de pe locul său. Fie că este dilatat considerabil, fie că este micșorat prin evacuare la dimensiunile sale cele mai mici, el ocupă totdeauna în mod invariabil locul său fix.

Scanned with OKEN Scanner

Rapoartele rectului prin fața sa anterioară sînt cu viscerele pelvine importante: parte din colonul sigmoid şi uneori chiar cu anse de intestin subțire, vezica urinară, prostata la bărbat, uterul și vaginul la femeie.

În configurația sa externă, rectul nu mai continuă nici unul din elementele caracteristice colonului. Astfel învelişul peritoneal se oprește în partea superioară a rectului, unde se repliază anterior și lateral for-

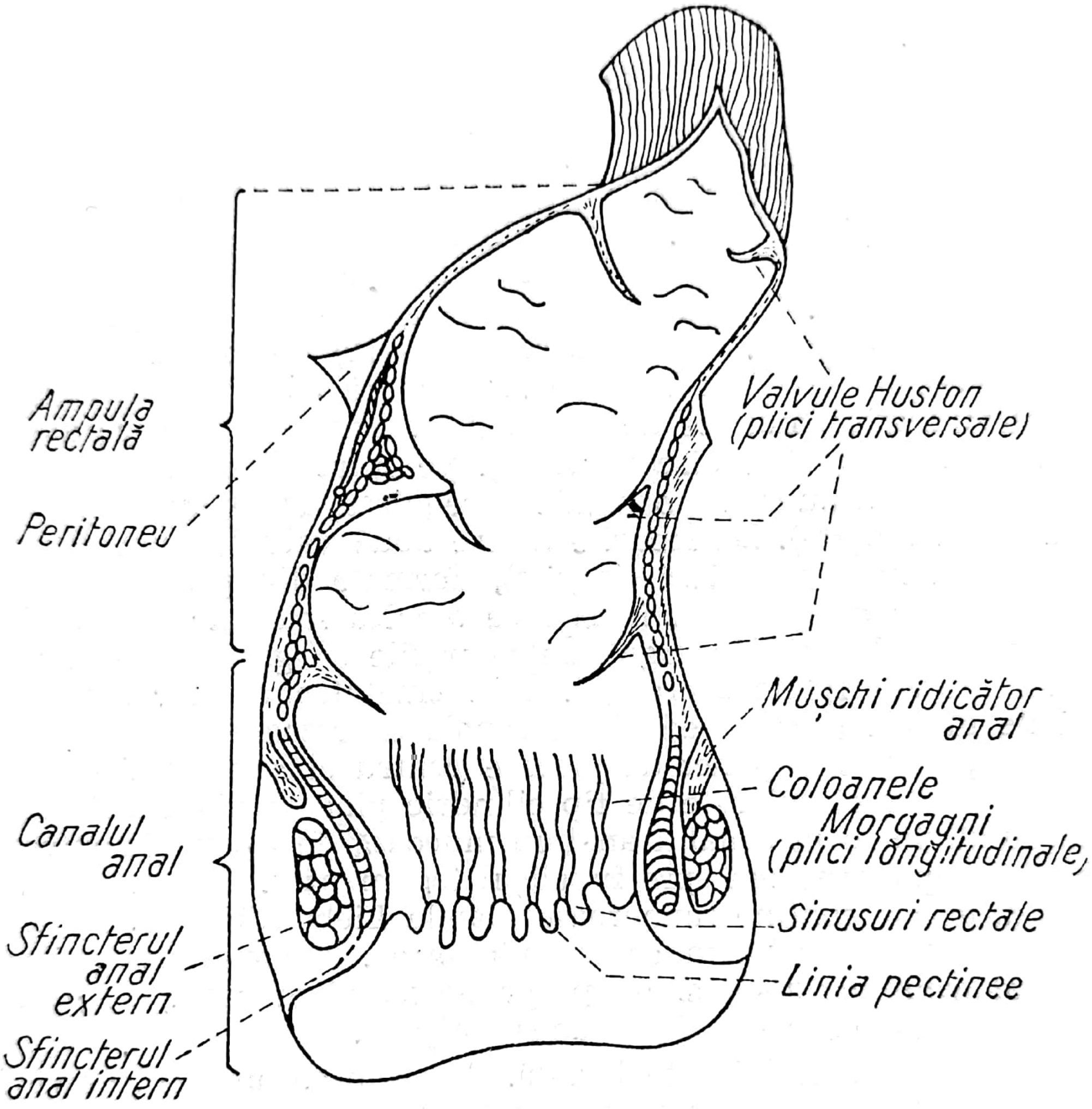

Fig. 1.25. — Schema rectului normal.

mînd fundul de sac Douglas cu prelungirile sale laterale. Stratul extern al tunicii musculare este continuu, nu mai formează bandelete longitudinale. După ce aceste fibre au parcurs ampula rectală și se angajează în traversarea perineului, ele sînt întărite la acest nivel de fibre musculare ale mușchilor ridicători anali și mușchii rectococcigieni (retractor ani). Stratul muscular intern circular, formează un plan continuu, ca și la nivelul celorlalte segmente ale intestinului gros, dar prezintă particularitatea că dezvoltarea lui nu este uniformă. Astfel, la nivelul ampulei rectale, este foarte subțire, iar sub ampulă el se îngroașe treptat pînă la anus, formînd în jurul acestui orificiu sfincterul intern. Sfincterul intern (musculatură netedă involuntară) este înconjurat concentric

Scanned with OKEN Scanner

în afară de sfincterul extern al anusului, format din musculatură striată (voluntară). Tunica mucoasă păstrează caracterele generale ale mucoasei intestinului gros, dar prezintă unele particularități caracteristice. Astfel, în stare de vacuitate, mucoasa rectală formează un număr de pliuri longitudinale care se șterg în totalitate prin distensia cavității rectale. În afară de aceste pliuri longitudinale există și un număr de 3—4 pliuri transversale, permanente, care compartimentează incomplet ampula rectală, numite și valvulele Houston, deși ele nu îndeplinesc funcția de valvule propriu-zis.

Există o valvulă Houston inferioară ce se află la distanța de 2—3 cm deasupra orificiului anal, una mijlocie, la 6—7 cm și una superioară la 8—10 cm deasupra orificiului anal. La unii subiecți mai există și a 4-a valvulă transversală, mai mult sau mai puțin pronunțată, situată la joncțiunea între sigmoid și rect. Valvulele Houston sînt plici permanente pentru că în structura lor intră atît mucoasa, cît și submucoasa și stratul muscular circular. La partea inferioară a canalului anal, la 5—6 mm deasupra orificiului anal, se află o serie (8—10) de mici repliuri curbe, cu concavitatea în sus, avînd formă semilunară asemănătoare cu a cuiburilor de rîndunică, numite de Morgagni valvule semilunare ale rectului. Cînd se succed fără discontinuități pe întregul contur al rectului, formează deasupra anusului o bandă neregulată, festonată, care este linia pectinee (linia dințată). La locurile dintre două valvule semilunare, mucoasa prezintă mici ridicături (papile), formate din plexuri vasculare. Aceste ridicături se continuă în sus pe o mică înălțime de 10—12 mm formînd colonetele lui Morgagni. Între papile se găsesc mici zone mai adîncite numite criptele Morgagni. În vecinătatea acestor zone se află vestigii de glande care posedă mici canale excretoare (canale Hermann și Desfossé), ce pot fi punct de plecare pentru abcese criptice și fistule anale. Mucoasa rectului este de tip cilindric pînă la nivelul liniei pectinee, continuîndu-se în canalul anal cu mucoasă de tip pavimentos, de la care se face apoi trecerea spre învelișul tegumentar. Pe porțiunea ei cilindrică, mucoasa conține numeroase glande Lieberkühn bine dezvoltate și foarte bogate în celule mucoase caliciforme. În zona cutanată a orificiului anal, sau marginea anală propriu-zisă, pigmentată, se găsesc foliculi piloși, glande sebacee și glande sudoripare.

Vascularizația rectului este bogată. Arterele se anastomozează la nivelul canalului anal și sînt reprezentate de arterele hemoroidale superioare, ramuri din mezenterica inferioară, arterele hemoroidale mijlocii, ramuri din hipogastrice și arterele hemoroidale inferioare, ramuri din rușinoasele interne.

Venele rectului formează în grosimea submucoasei un plex bogat, cunoscut sub numele de plexul hemoroidal, foarte dezvoltat în partea inferioară a rectului, la nivelul canalului anal. Circulația venoasă a rectului formează două rețele importante: o rețea ascendentă alcătuită din venele hemoroidale superioare și o rețea transversală formată din venele hemoroidale inferioare; acestea își au originea în regiunea sfincteriană, ajung la vena rușinoasă internă și de aici la vena hipogastrică și la vena cavă inferioară. Venele hemoroidale superioare adună sîngele din alte porțiuni ale rectului, conducîndu-l în vena mezenterică inferioară, care — după cum se știe — este una din principalele ramuri aferente ale venei porte.

Scanned with OKEN Scanner

După cum se vede, rețeaua venoasă a rectului este prevăzută cu bogate anastomoze între sistemul port și sistemul cav inferior.

Vasele limfatice constituie o vastă rețea la nivelul peretelui rectal, care drenează limfa înspre două regiuni diferite: ganglionii pararectali, ganglionii hipogastrici, ganglionii de la bifurcația arterei mezenterice inferioare și ganglionii mezosigmei, pentru cea mai mare parte a rectului; pentru teritoriile inferioare ale rectului, limfa este drenată în ganglionii inghinali.

Inervația rectului provine din trei surse: plexul lomboaortic, plexul hipogastric și plexul sacrococcigian. Din ramurile acestora și din ganglionii nervoși intrinseci este realizată inervația autonomă (plexul mienteric Auerbach și plexul submucos Meissner). Ramuri ale plexului sacrococcigian asigură inervația mușchilor striați voluntari care intră în alcătuirea aparatului sfincterian al rectului.

Scanned with OKEN Scanner

2.

FIZIOLOGIA TUBULUI DIGESTIV

Digestia constă în transformarea pe cale chimică și mecanică a alimentelor într-o formă absorbabilă. Această transformare are loc sub acțiunea sucurilor digestive și a motricității tractului digestiv.

Sucurile digestive sînt secretate de glandele salivare, gastrice și intestinale și de pancreasul exocrin. Motricitatea este realizată de musculatura striată ce participă la masticație, deglutiție și defecație și de cea netedă din restul tractului digestiv.

2.1. SALIVA ȘI MASTICAȚIA

Saliva (1—1,5 l/24 h) este secretată de glandele parotide, submaxilare și sublinguale și de glande mucoase mici dispersate în mucoasa orală (abundente în zona palatină și labială).

Reflexul salivar. Glandele salivare sînt stimulate exclusiv pe cale reflexă. Receptorii reflexului salivar sînt mugurii gustativi (pe fețele dorsală și laterală ale limbii), mugurii de contact, presiune și durere din mucoasa bucală, sau alte zone digestive și extradigestive.

Impulsurile salivare gustative sînt transmise prin coarda timpanului, prin nervul intermediar Wrisberg (VII bis), prin ramuri ale glosofaringianului și ale vagului; informațiile gustative primitive au rol și în aferențele nespecifice.

Aferențele reflexului parvin la nucleul salivar superior și inferior din protuberanță și bulb. Impulsurile gustative sînt raportate în aria corticală senzorială. Căile eferente sînt constituite de fibre parasimpatice din coarda timpanului pentru submaxilară și sublinguală și de ramuri din glosofaringian pentru parotide. Glandele salivare primesc și inervație simpatică. Pentru secreția salivară o deosebită importanță o au reflexele condiționate. Secreția salivară este supusă și unor influențe corectoare hormonale, un rol deosebit revenind vasopresinei, ce îi reglează debitul în funcție de hidratarea organismului.

Compoziție. Glandele parotide, submaxilare, sublinguale și cele dispersate în mucoasa bucală, secretă fiecare o salivă cu anumite particulari-

Scanned with OKEN Scanner

tăţi. Saliva mixtă conţine 99% apă, restul fiind substanţe anorganice şi organice. Saliva este hipotonă.

Componenţii anorganici mai importanţi sînt: Na, K, Ca, Mg, Cl, CO_3H, ce se secretă în concentraţii care depind de fluxul salivar, stimul şi statusul acido-bazic al organismului. pH-ul salivar variază între 5,4 şi 7,8. În salivă se elimină *ioduri* în concentraţii de pînă la zece ori mai mari ca în plasmă. Un component important este *fluorul*, care are pe această cale un rol anticarie.

Printre componenţii organici sînt: mucusul şi amilaza salivară sau ptialina. Saliva conţine şi substanţe azotate neproteice, ca şi glucoză şi unele lipide.

Anumiţi constituenţi salivari au o semnificaţie specială. Astfel sînt substanţele antibacteriene, ca *lizozimul* şi *bactericidina*, ce au indirect şi un rol anticarie. Glandele salivare secretă activatori de kalikreinogen ca şi substanţe de interes biologic mai larg ca: factorul de creştere *epidermală* şi *factorul de creştere al nervilor* (NGF = nerve growth factor), cu proprietatea de a stimula dezvoltarea ganglionilor simpatici şi sinteza catecolaminelor în terminaţiile neuronale. Din glandele parotide au fost izolate şi extracte denumite generic *parotine*, cărora li s-au atribuit sporadic roluri diferite. În ultimul timp a fost identificată chimic o glicoproteină extrasă din parotide cu acţiune în metabolismul calciului, cartilagiilor şi fibrelor elastice (vechea parotină a autorilor japonezi). Saliva mai conţine substanţele grupelor sanguine din sistemul ABO (H), diverşi anticorpi, mucosubstanţe, precum şi unele proteine serice.

Funcţiile principale ale salivei sînt:

— Umectarea şi lubrifierea gurii, datorită mucusului salivar, ce contribuie la formarea bolului alimentar, la deglutiţie, la vorbire şi cîntare (fonaţie).

— Digestia amidonului, datorită ptialinei sau alfa-amilazei salivare, care, asemenea amilazei pancreatice, atacă legăturile 1-4 glicozidice din amidon desfăcîndu-l în maltoză, precum şi datorită unor mici cantităţi de maltază ce continuă digestia pînă la glucoză. Digestia amidonului continuă şi în stomac pînă ce bolul se acidifică şi este preluată de amilaza pancreatică şi dizaharidazele intestinale.

— Solubilizarea unor substanţe care dau gust alimentelor şi care pot astfel stimula papilele gustative linguale.

— Insalivarea alimentelor macerate prin masticaţie şi formarea bolului alimentar.

— Curăţirea cavităţii bucale şi prevenirea dezvoltării excesive de germeni bacterieni.

— Funcţia anticarie.

— Rol în echilibrul hidric prin senzaţia de sete ce apare în hiposalivaţia produsă de deshidratare, ceea ce denotă şi o participare în termoreglare.

Modificări ale salivaţiei apar în diverse condiţii. Scăderea salivaţiei este observată în cursul febrei şi după consumul de medicamente anticolinergice. O pierdere a salivaţiei are ca urmare o uscăciune a mucoasei bucale, numită xerostomie, generatoare de complicaţii locale.

Secreţia excesivă de salivă, sialoreea, este întîlnită în boala Parkinson şi în unele intoxicaţii (As, Bi, Hg).

Scanned with OKEN Scanner

Masticația. Este actul motor care asigură dilacerarea alimentelor în cavitatea bucală. Alimentele fragmentate și insalivate sînt transformate în *bol* alimentar. Masticația este asigurată de un complex de reflexe ce se închid în trunchiul cerebral, sînt controlate de zona corticală motorie și sînt modulate de nucleii bazali și cerebel. Forța de zdrobire asigurată de mușchii masticatori este considerată la nivelul molarilor de pînă la 100 kg, iar la nivelul incisivilor de pînă la 2—5 kg/cm^2. Digestia bucală conferă actului alimentării o tentă emoțională plăcută, în funcție de proprietățile gustative ale alimentelor. Excitația mugurilor gustativi stimulează toate funcțiile digestive, prin centrii nervoși și prin căi eferente ce se adresează practic întregului tract digestiv.

2.2. DEGLUTIȚIA

Deglutiția constă în transferul bolului alimentar din cavitatea bucală în stomac. Este un act reflex, cu cîmpul receptor în mucoasa din porțiunea posterioară a cavității bucale și a regiunii faringiene învecinate. Impulsurile aferente sînt transmise prin ramuri din glosofaringian, trigemen și vag. Centrul nervos se află în substanța reticulată din trunchiul cerebral, situare prin care deglutiția este corelată cu respirația și vorbirea. Impulsurile eferente sînt transmise prin hipoglos și prin ramuri trigeminale și vagale. Există un timp bucal, unul faringian și unul esofagian al deglutiției.

Timpul bucal asigură transferul bolului în faringe, cu o participare specială a miohioidianului, care apasă bolul pe palat și îl propulsează în faringe printr-o mișcare de piston. La realizarea lui participă mușchii scheletici ai limbii, ai porțiunii musculare a vălului palatului și ai istmului faringian. Acest timp este sub controlul voinței.

Timpul faringian transferă bolul în esofag și este un mecanism reflex complex, cu aferenți în glosofaringian pînă la bulb, de unde pleacă stimulii pentru contracția musculaturii care împiedică regurgitarea bolului în naso-faringe și laringe. Acest timp nu poate fi oprit.

Reîntoarcerea în gură a alimentelor pătrunse în faringe și împiedicarea lor de a lua o cale greșită în sus spre nas, sau în jos spre laringe și trahee, se realizează printr-un complex de acțiuni sincrone ce reprezintă veritabile mecanisme de securitate:

— Revenirea spre gură este împiedicată de apropierea pilierilor laterali ai palatului și de ridicarea porțiunii posterioare a limbii.

— Pătrunderea alimentelor în nas este oprită de contracția pilierilor laterali ai palatului și de ridicarea porțiunii musculare a palatului și a luetei care se aplică pe planșeul nazal.

— Intrarea alimentelor în laringe este împiedicată de scoborîrea epiglotei, care din verticală devine orizontală sau oblică, de ridicarea laringelui, de contracția corzilor vocale și de oprirea respirației în cursul deglutiției.

Timpul esofagian. Odată propulsat din hipofaringe în esofag, bolul alimentar se deplasează datorită undelor *peristaltice primare* și *secundare*. Primele sînt declanșate prin stimularea actului reflex al deglutiției

Scanned with OKEN Scanner

care deschide recesiv sfincterul esofagian inferior (SEI), înainte deci ca bolul să fi ajuns la acest nivel. Cele secundare sînt inițiate printr-un mecanism local, prin plexul mienteric. În intervalele dintre deglutiții nu există unde peristaltice și SEI este închis împiedicîndu-se regurgitarea conținutului gastric.

Astăzi funcția SEI este mai bine cunoscută datorită posibilității de a-l localiza prin manometrie, fiind situat în zona de tranziție între presiunea negativă ce apare în inspirație prin prezența cateterului în esofag și pozitivă cînd acesta este în stomac.

Excitanții colinergici vagali contractă esofagul și relaxează SEI. În terminațiile vagale au fost identificați și o serie de hormoni digestivi ce au aci, ca și în alte porțiuni ale tr. digestiv, un rol de neuromediatori peptidergici. Astfel, mediatorii vagali peptidergici la acest nivel sînt constituiți de polipeptidul intestinal vasoactiv (VIP), secretat mai mult în zona SEI, cu rol de a-l relaxa. O acțiune similară se poate atribui somatostatinei (substanța P), și enkefalinei, studiate însă insuficient din acest punct de vedere. Un rol în motricitatea SEI au și unii hormoni digestivi. Gastrina ar avea un rol de contracție, împiedicînd regurgitarea conținutului gastric. Altor hormoni (glucagon, secretina, colecistokinina (CCK), motilina) li se atribuie un rol inhibitor. CCK acționează datorită unor secvențe comune de aminoacizi conținuți și în gastrină, pe care o concurează pe receptori comuni.

Tulburări ale deglutiției apar în diverse boli ale măduvei spinării și ale nervilor și mușchilor ce participă la deglutiție, precum și în boli ale esofagului. În primele deglutiția este tulburată în paraliziile bulbare, în accidente cerebro-vasculare, în botulism, turbare, difterie. În raport cu gravitatea afecțiunii, bolnavii nu mai pot înghiți sau au numai tulburări ale deglutiției cu trecerea adeseori a alimentelor în cavitățile nazale sau în laringe și trahee, cu posibilitatea unor accidente secundare asfixice sau infecțioase (pneumonii de deglutiție) grave. În afecțiunile esofagului tulburările de deglutiție se exprimă prin disfagie.

O închidere deficitară a SEI produce eructații, iar incapacitatea lui de a se deschide *achalazia*, ce este urmată de acumularea alimentelor în esofag și de dilatația acestuia.

2.3. DIGESTIA GASTRICĂ

În stomac bolul alimentar este transformat, prin îmbibare cu secreția acidă, în chim alimentar. În stomac începe digestia proteinelor, prin pepsina conținută în sucul gastric. Stomacul nu este un organ indispensabil pentru digestie. Intervenția sucului gastric este însă importantă pentru desfășurarea proceselor digestive prin acțiunea pe care acidifierea duodenală o are asupra secreției pancreatice și asupra eliminării bilei.

Sucul gastric este secretat de glandele din mucoasa fundică, ce secretă acid clorhidric, și de cele pilorice, ramificate, asemănătoare cu cele duodenale, ce secretă un suc alcalin.

El este format din substanțe anorganice și organice. Substanțele anorganice sînt Na, K, Ca ș.a. și acidul clorhidric componentul specific cel mai important. O altă componentă importantă este și mucusul gastric.

Scanned with OKEN Scanner

Formarea acidului clorhidric. Acidul clorhidric este sintetizat de celulele oxintice ale glandelor fundice în canaliculele intracelulare, care constituie un sistem reticulo-endoplasmatic diferențiat. Precursorii lui sînt: clorul, de proveniență plasmatică; acidul carbonic, sintetizat cu ajutorul anhidrazei carbonice, bogat reprezentată în aria oxintică a stomacului, din apă și CO_2. CO_2 este de proveniență intracelulară, rezultat din procesele metabolice, și extracelulară, plasmatică, ceea ce determină faptul că pH-ul sanguin se reflectă într-o anumită măsură în aciditatea gastrică. Acidul clorhidric se produce prin reacția: $CO_2 + H_2O + NaCl \rightarrow$ $\rightarrow HCl + CO_3HNa$, care are loc cu consum de energie. Aceasta este furnizată de ATP produs prin metabolizarea glucozei. H^+ din HCl provine din procesul oxidoreducție. Prezența fiecărui ion H^+ este însoțită de apariția intracelulară a unui ion OH^-. Alcalinizarea intracelulară este prevenită de H^+ furnizat de acidul carbonic. Secreția de HCl este inhibată de acetazolamidă, inhibitor al anhidrazei carbonice. Clorul din HCl este transportat activ. Bicarbonatul rezultat din disociația acidului carbonic este transferat în sînge și produce o alcalinizare postprandială a plasmei și a urinei. Cantitatea de miliechivalenți a bicarbonatului ce apare în plasmă este egală cu cea de H^+ prezentă în suc.

Produsul de secreție al celulelor parietale are un pH de 0,1—0,9, dar pH-ul sucului gastric, neamestecat cu alimente, este de 1,5—2,5 datorită componenților neparietali (mucus, plasmă extravazată).

Mucusul gastric are ca principale componente proteine (65—70%) și glucide (30—33%). Glucidele sînt reprezentate de hexoze „neutre“ (galactoză și cantități mici de glucoză și manoză), hexozamine (glucoză și galactozamină), fucoză, acid N-acetilneuraminic și cantități mici de acizi hexuronici și polizaharide sulfatate.

Substanțele mucorice (s.m.) din mucusul tubului digestiv pot fi împărțite din punct de vedere biochimic în:

1. s.m. neutre — în special fucomucorice; conțin fucoză, galactoză și hexozamine și constituie partea cea mai importantă a mucusului;

2 s.m. ce conțin acid neuraminic și hexozamine (sialomucine);

3. s.m. acide: a) mucopolizaharizi sulfatați și glicoproteine; b) poliglicani cu acizi hexumici.

Mucusul gastric exercită o acțiune complexă de protecție a mucoasei gastrice pe cale biochimică (neutralizare prin componentele alcaline din mucusul fixat pe mucoasă) și mai ales fizico-chimică, prin adezivitatea și vîscozitatea sa. În stratul de mucus aderent de mucoasă se formează dinspre lumen spre mucoasă un gradient de vîscozitate și concentrație schimbătoare, prin care viteza de mixaj al HCl-pepsinei și a secreției alcaline este net încetinită și prin aceasta este îngreuiată difuzia acidului puternic („back diffusion“). Acidului N-acetil neuraminic din molecula de glicoproteină i s-au atribuit cîteva acțiuni care influențează proprietățile mucusului gastric:

— creșterea adezivității și vîscozității componentelor solide ale mucusului;

— micșorarea, dependentă de pH, a transportului și schimbului de ioni și prin aceasta a retrodifuziei de HCl;

— rezistență crescută la atacul enzimelor proteolitice.

Reducerea secreției de acid N-acetilneuraminic joacă un rol în producerea ulcerului gastric și a ulcerului hepatogen la om și animal (Th. Gheorghiu).

Substanțe organice. Cele mai importante substanțe organice din suc sînt pepsina și mucusul gastric. *Pepsina* este secretată în formă inactivă, pepsinogenul, de celulele principale. Este activată de sucul gastric. pH-ul ei optim de acțiune este între 1,4 și 2,5 în funcție de substrat. Ea desface proteinele, după transformarea lor de către acidul clorhidric în acid metaproteinic și oligopeptide. Este ireversibil inactivă la pH 5. Există mai multe forme de pepsinogen și pepsină ce diferă și după metoda de separare. Electroforetic se disting *catepsina*, cu un pH de acțiune optim mai alcalin, și alte șapte fracțiuni, cinci încadrate în grupul I de pepsinogen (PG I) și două în grupul II (PG II). PG I corespunde probabil cu vechea gastrixină. Toate sînt prezente în ser. În urină apar exclusiv PG I. Celulele principale și cele din gîtul glandelor fundice conțin PG I și II. Glandele cardiale, pilorice și cele din duodenul proximal conțin exclusiv PG II.

Pepsinogenul circulă în plasmă și este eliminat prin urină ca *uropepsinogen*. Eliminarea acestuia, reglată la nivelul nefronului nu se corelează cu aciditatea într-o măsură care să poată servi la aprecierea secreției gastrice. Uropepsina crește în emoții, sub influența glucocorticoizilor.

Labfermentul sau renina din sucul gastric este probabil și la copii pepsina. Nou-născuții conțin o enzimă specială cu calități de labferment.

Sucul gastric conține și o lipază care atacă acizii grași cu lanț scurt, *tributirina*, activă la un pH de 4—5, importantă la sugari.

2.3.1. MECANISMUL GASTRO-SECRETOR

La producerea secreției gastrice participă un mecanism nervos și altul humoral de stimulare. În centrul procesului secreției gastrice, la care participă numeroși factori, se află mecanismul de feedback, dependent de valoarea pH-ului dintre gastrină și acidul clorhidric. După locul din care provin stimulii, se distinge o fază cefalică, una gastrică și una intestinală a secreției gastrice.

Faza cefalică constă în secreția produsă prin stimularea receptorilor cefalici. Cel mai important răspuns reflex este produs de stimularea mugurilor gustativi din cavitatea bucală, cîmp receptor comun cu al altor reacții digestive. Centrul nervos se află în nucleul dorsal al vagului din bulb și calea efectoare este vagală. Pe acest considerent se bazează vagotomia chirurgicală practicată în ulcerul gastric și duodenal. Inervația vagală se termină printr-un număr de fibre mult mai mic decît cel al celulelor parietale, care sînt însă activate prin propagarea excitației prin plexul Meissner și difuziunea acetilcolinei. Vagul intervine în secreția reflexă prin stimularea celulelor parietale, ca și prin sensibilizarea lor la acțiunea *gastrinei.*

Concomitent cu gastrina și acetilcolina, la activarea celulelor oxintice participă și *histamina.* Secreția celulelor parietale este astfel rezultatul acțiunii comune a acetilcolinei, gastrinei și histaminei, într-o interferență

încă imprecis conturată. Mucoasa gastrică conține histamină care se formează prin decarboxilarea histidinei și care difuzează în sucul gastric.

Printre dovezile participării histaminei la secreția clorhidropeptică este și faptul că acțiunea histaminei la nivelul receptorului ei specific pe celula parietală (receptor H_2) poate fi blocată prin substanțe cu structură similară, ca cimetidina și ranitidina, care însă inhibă aproape complet

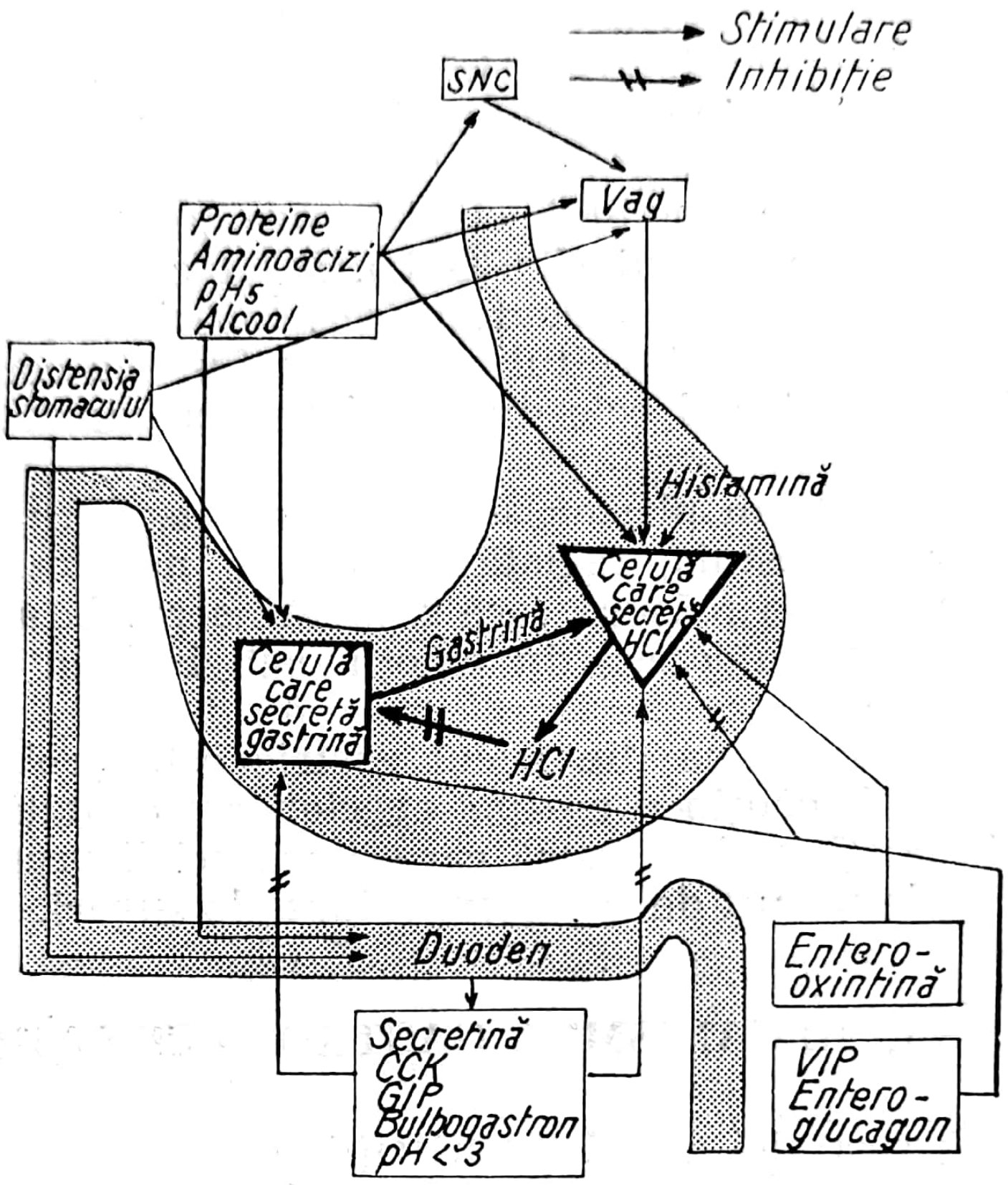

Fig. 2.1. — **Factorii care influențează secreția gastrică (modificat după V. B. Mairose, M. Classen — *Therapiewoche*, 1978, 28, 7 050).**

VIP — polipeptid vasoconstrictor intestinal.

și secreția de HCl stimulată vagal sau prin pentagastrină. Pentru a se putea înțelege această acțiune au fost formulate două explicații: a) acțiunile acetilcolinei și gastrinei ar fi mediate prin histamină și b) fiecare substanță acționează pe receptori specifici la nivelul celulei parietale, unde își întăresc acțiunea prin acțiuni reciproce. Cimetidina prin efectul ei blocant specific pe receptorul H_2 suprimă și efectul întăritor al histaminei asupra acțiunii celorlalte două substanțe.

Gastrina este secretată de celulele G din mucoasa antrală (vezi fig. 2.1.), unde prezintă o densitate maximă și din mucoasa duodenală. Celulele G care se găsesc într-un număr redus și în mucoasa cardială, jejunală și ileală, sînt practic fără importanță în procesul gastrosecretor. Gastrinemia prezintă mai multe forme chimice. Cea mai importantă este forma de heptadecapeptid (G 17). Există și o gastrină mare (G 34) cu un lanț terminal de aminoacizi identic cu G 17, și o „mini-“ gastrină

Scanned with OKEN Scanner

(G 13). G 17 și G 13 reprezintă secvențele terminale ale G 34 (vezi fig. 2.1.). Sînt active ultimele patru secvențe, conținute și în *pentagastrină*, un produs comercial activ, cu activitate gastrosecretorie puternică. Administrarea pentagastrinei este preferabilă histaminei, fiind lipsită de efecte colaterale. Un pentapeptid terminal identic cu cel al gastrinei intră și în structura colecistokininei fapt care le conferă acestora anumite proprietăți comune.

A fost descrisă și o gastrină „uriașă“ (Big-Big G), a cărei identitate este însă controversată.

Gastrina acționează asupra diferite organe digestive, organul țintă cel mai important fiind stomacul, în care ea exercită acțiuni secretorii motorii și trofice. Stimularea secreției gastrice de către gastrină este de cca 1 500 ori mai puternică decît cea produsă de histamină. În reglarea secreției gastrice normale intervin G 17 și G 34. Ultima se găsește în proporție mai mare în celule decît în plasmă. G 13 este secretată doar în gastrinoame.

Rolul și importanța gastrinei în secreția gastrică la om este astăzi mai bine cunoscut, datorită metodei radioimunologice de dozare. Concentrația ei plasmatică bazală este în jur de 50 pg/ml. Gastrinemia este foarte mult crescută în sindromul Zollinger-Ellison, datorită dezvoltării tumorale a celulelor D din pancreasul endocrin, care în stare normală secretă o cantitate redusă.

În procesul gastrosecretor contribuie practic gastrina antrală și cea duodenală, ultima probabil mai mult decît s-a presupus inițial în urma experiențelor efectuate pe animale. Secreția de gastrină este stimulată pe cale nervoasă de vag ca și prin contactul direct al mucoasei antrale și duodenale cu componentele alimentare proteice (peptone și aminoacizi) precum și prin distensia antrală produsă de bolul alimentar. Ea poate fi stimulată și de calciul circulant, ca și de adrenalină, în concentrații realizate după stimulare insulinică sau de feocromocitom.

Identificarea căii adrenergice de stimulare a gastrinei obligă la o nouă interpretare a testului Hollander de verificare a vagotomiei. Păstrarea unei secreții acide după vagotomie se explică și prin hipersecreția de adrenalină produsă de hipoglicemia postinsulinică care stimulează gastrina.

Secreția de gastrină după stimularea vagală a fost dedusă din numeroase experiențe mai vechi (din scăderea s.g. reflexe după antrectomie ș.a.) precum și direct prin dozarea gastrinei, inclusiv la om. Totuși, din explorări clinice rezultă unele date ce apar paradoxale cu privire la raportul dintre stimularea colinergică vagală și gastrină. Astfel s-a dovedit că *atropina*, care blochează receptorii colinergici (muscarinici), ca și vagotomia conduc la scăderea secreției acide dar la creșterea gastrinemiei bazale și stimulate. Nu există încă o explicație satisfăcătoare privind această disociere a efectului între secreția acidă și cea de gastrină.

Faza gastrică este realizată de prezența alimentelor în stomac, printr-un mecanism reflex, produs de distensia pereților gastrici (prin aferențe și eferențe vagale) care intervine cînd stomacul este prea plin, și printr-un mecanism umoral (cel mai important), prin *gastrină*, care este stimulată în această fază de contactul mucoasei antrale cu componentele chimice ale alimentelor.

Scanned with OKEN Scanner

În faza gastrică intervin probabil și hormoni inhibitori, ca *gastrona*, extrasă din sucul gastric. Un efect asemănător cu al gastronelor obținut cu extracte din saliva sublinguală, a fost atribuit *sialogastronei*. Gastrona care are și un efect pirogen este o glicoproteină înrudită cu endotoxina. Endotoxinele inhibă de asemenea secreția gastrică, dar cele două substanțe nu sînt identice.

Urogastrona (substanță gastroinhibitoare extrasă din urină), nu are relații structurale cu alte substanțe gastroinhibitoare. Este un polipeptid cu o structură asemănătoare cu factorul de creștere epidermală. Acțiunea ei gastroinhibitoare ar putea fi exercitată local, prin prezența ei în salivă și în sucul gastric, sau prin prezența ei în circulație. Importanța reală a acestor hormoni nu este încă bine cunoscută. Prostaglandinele au și ele un efect inhibitor asupra secreției acide bazale și stimulate. Ele stimulează totodată secreția gastrică și duodenală de bicarbonați precum și producerea și eliberarea de glicoproteine ale mucusului, putînd avea un efect trofic asupra mucoasei gastrice. Ele par capabile de a mobiliza toți factorii de protecție a mucoasei.

Faza intestinală constă în efecte stimulatoare și inhibitoare produse de prezența chimului în intestin. Stimulatoare pentru secreția gastrică pe cale intestinală sînt gastrina secretată de cel. G din mucoasa duodenală, și, probabil, enterooxintina, secretată de jejun și ileon.

Entero-oxintina este un hormon gastrostimulator cu o structură chimică încă necunoscută. Este stimulată de contactul chimului (prin peptone, aminoacizi și HCl) cu mucoasa din jejun și ileon.

Din pielea de amfibii au fost extrase substanțe cu acțiune gastrosecretorie, cum sînt caeruleina și bombesina. Caeruleina este un polipeptid cu un tetrapeptid terminal identic cu al gastrinei, și un octapeptid similar cu al colecistokininei. Stimulează secreția gastrică, avînd efecte comune cu colecistokinina, motiv pentru care este folosită în colecistografie. *Bombesina* este un tetradecapeptid identificat și în organismul uman. Rolul real al acestora în stimularea secreției acide este încă imcomplet precizat.

Inhibiția în secreția gastrică produsă de prezența lipidelor în duoden a fost atribuită enterogastronei, ce nu a putut fi identificată structural. În schimb au fost descoperiți o serie de hormoni inhibitori stimulați de lipide, de acid clorhidric sau de glucide, cum sînt polipeptidul intestinal gastroinhibitor, polipeptidul intestinal vasoactiv și alte substanțe, ca bulbogastrona. Un rol gastroinhibitor exercitat din intestin ar putea avea și alți hormoni secretați și în intestin, dar descriși inițial în pancreas (enteroglucagonul, substanță înrudită cu glucagonul și chiar glucagonul), sau în structuri nervoase (somatostatina ș.a.).

Polipeptidul gastrointestinal inhibitor (GIP) — (format din 43 reziduuri de aa) este înrudit ca structură și acțiune chimică cu secretina, glucagonul și VIP, formînd împreună familia de hormoni ai secretinei. Sursa principală este mucoasa jejunală; el se află și în cea duodenală și ileală. Inhibă, separat, secreția acidă și pe cea de gastrină. O dereglare a secreției sale a fost implicată în patogenia ulcerului duodenal. Are multiple efecte secundare. Ca și polipeptidul intestinal vasoactiv, secretina și glucagonul relaxează de exemplu sfincterul esofagian inferior.

Polipeptidul intestinal vasoactiv (VIP) este secretat de celulele endocrine din mucoasa intestinală. Inhibă separat secreția de HCl și pe cea de

Scanned with OKEN Scanner

gastrină. Importanța lui fiziologică reală este discutabilă deoarece concentrația plasmatică nu crește după alimentație. Este implicat și ca neuromediator vagal sau în plexurile mucoasei, alături de alți polipeptizi (somatostatina, substanța P, gastrina, enkefalina, neurotensina). Rolul de neurotransmițător al VIP-ului este probabil mai important decît cel de hormon.

Bulbogastrona. Efectul de inhibiție a secreției gastrice prin acidifierea antrală, cunoscut de mult, a fost atribuit bulbogastronei. Nu a fost încă identificată chimic. S-a emis ipoteza că este în realitate identică cu somatostatina.

Glucagonul și enteroglucagonul. În tractul gastrointestinal au fost identificate celule cu imunoreactivitate identică sau asemănătoare cu cele pancreatice ce secretă glucagon, respectiv enteroglucagon. Ar exista astfel forme înrudite imunologic de glucagon, prezente și în pancreasul endocrin. Concentrația lor plasmatică crește după alimentație. Glucagonul exogen, cu efecte studiate mai mult fiind disponibil, are o acțiune puternic gastroinhibitoare. Glucagonul inhibă separat și secreția de gastrină. Nu li se cunoaște exact importanța reală în procesul gastrosecretor. O acțiune gastroinhibitoare certă are însă *secretina,* cu rol principal de stimulator ecbolic pe secreția pancreatică.

Colecistokinina are rol gastrostimulator din cauza prezenței unor secvențe structurale comune cu gastrina. Din aceeași cauză, concurînd-o pe receptorii celulei oxintice, ea inhibă însă secreția stimulată de gastrină.

2.3.2. MOTRICITATEA STOMACULUI

La digestia stomacului contribuie alături de procesele chimice, motricitatea, care amestecă și evacuează conținutul gastric.

Motricitatea gastrică este asigurată de musculatura longitudinală (externă) circulară (mijlocie), mai puternică pe măsura apropierii de pilor, și oblică (internă). Stomacul este împărțit din punct de vedere al motricității în două regiuni distincte: proximală (fornix+o porțiune din corp) și distală (o porțiune din corp+antru+pilor). Prima este mai pasivă în privința evacuării, dar prezintă modificări de tonus importante în umplerea stomacului.

Stomacul gol prezintă contracții periodice spontane, denumite de foame deoarece li s-au atribuit anumite relații cu senzația de foame.

Contracțiile stomacului sînt automate, fiind produse de potențiale de acțiune, ce se înscriu pe un *ritm electric de bază* (REB), format din unde lente, care își au originea în porțiunea superioară a curburii mari, cu rol de *pacemaker* datorate unei depolarizări succesive a musculaturii longitudinale. REB (3—5/min., la intervale de 12—20 sec.) avansează în antru de-a lungul m. longitudinale cu o viteză ce crește de la 1 cm la 2—3 cm/sec. Pe undele lente se înscriu *potențiale de vîrf* (de acțiune), urmate de contracții ce se produc și în musculatura circulară, ce avansează sub formă de contracții peristaltice. Undele lente nu sînt obligatoriu urmate de potențiale de vîrf, dar, datorită succesiunii regulate, programează momentul în care se produc potențialele de vîrf și contracțiile gastrice. Acestea apar la intervale divizibile cu cele dintre potențialele de bază.

Scanned with OKEN Scanner

Forța contracției depinde de frecvența potențialelor de acțiune ce se înscriu pe aceeași undă lentă.

Potențialele mioelectrice și undele peristaltice se transmit pînă în porțiunea inițială a duodenului, unde sînt înlocuite de un REB și de contracții cu frecvență mai mare. Între contracțiile stomacului și duodenului există o anumită continuitate datorită unor fibre musculare ce nu se întrerup, precum și datorită distensiei duodenale produse de evacuarea chimului.

Potențialele de acțiune și deci contracțiile gastrice sînt stimulate de excitarea vagală colinergică și inhibate de simpatic.

În felul acesta motricitatea gastrică se adaptează diferitelor circumstanțe, fiind caracteristică pentru perioadele interdigestive și postdigestive. In fazele interdigestive apar complexe motorii formate din contracții de tip I, mici, de tip II, mai ample, și de tip III, ample și frecvente, ce se înscriu pe o undă de tonus crescut. Ultimele două tipuri corespund cu contracțiile periodice „de foame", cărora li s-a atribuit un raport cu senzația de foame. La om aceste contracții apar mai estompat, predominînd fazele active. Ele reproduc fenomenele motorii din porțiunea distală a stomacului. Alimentația le întrerupe concomitent cu reflexul gastric alimentar, ce constă în relaxarea recesivă a stomacului proximal. Ulterior, în măsura în care stomacul se umple, apar contracții peristaltice puternice. Umplerea stomacului are loc însă fără o creștere proporțională a tensiunii musculaturii gastrice, care se adaptează la conținut prin alungire (tonus postural).

Alimentele se preling pe „drumul stomacului" (Magenstrasse) și se stratifică pe măsură ce sînt îngurgitate. Sînt apoi malaxate și supuse acțiunii de digestie chimică și se lichefiază amestecîndu-se cu sucul gastric. Bolul se transformă astfel în *chim*.

Evacuarea stomacului este realizată prin creșterea tonusului porțiunii proximale și prin contracții peristaltice ale celei distale, ce pornesc de pe curbura mare, se adîncesc și se propagă cu o viteză mai mare pe măsură ce se apropie de pilor. Aceste contracții contribuie în același timp la mixarea conținutului gastric. Ele traversează *sfincterul piloric,* care nu prezintă deci autonomie, fiind, ca și stomacul și duodenul, influențat pozitiv de vag și negativ de simpatic. Evacuarea are loc prin înaintarea undei peristaltice ce cuprinde și musculatura circulară mai îngroșată a sfincterului piloric. Nu fiecare undă este urmată de deplasarea chimului în intestin, cantitatea neevacuată în urma contracției fiind repropulsată în antrul piloric, unde este mixată. Această zonă, denumită și „moara pilorică", este importantă pentru evacuarea substanțelor solide și mai puțin pentru evacuarea lichidelor, care se evacuează mai ușor. În procesul digestiei lichefierea conținutului gastric are loc treptat, influențînd astfel evacuarea.

Factorul principal în evacuare este gradientul de presiune dintre antru și duoden, care este influențat de gradul de umplere al stomacului. Evacuarea este mai lentă în măsura în care proprietățile osmotice, chimice și de temperatură al conținutului sînt mai îndepărtate de cele ale mediului intern. La reglarea evacuării contribuie receptorii duodenali, osmoreceptorii, receptorii pentru acizi și lipide. O aciditate crescută în duoden inhibă puternic evacuarea. Mesagerul poate fi reflex sau hormo-

nal. Un rol de frînare a evacuării a fost atribuit colecistokininei, secretinei, polipeptidului gastroinhibitor ce îndeplinesc rolul vechii „enterogastrone“ și, mai controversat, gastrinei. Un modulator al evacuării este motilina. Există un reflex enterogastric, ce întîrzie evacuarea, prin distensia intestinului. Contracțiile de evacuare sînt stimulate de un reflex vago-vagal, ce intervine dacă stomacul este prea plin. Evacuarea este influențată de factorii psihici. Emoțiile negative o întîrzie, cele pozitive o favorizează.

2.4. DIGESTIA INTESTINALĂ

Digestia intestinală este asigurată de sucul pancreatic, bilă și sucul intestinal și este ajutată de motricitatea intestinului.

2.4.1. SUCUL PANCREATIC

Este secretat într-o cantitate de circa 2 000 ml/zi de celulele acinare ale pancreasului exocrin, asemănătoare cu cele din glandele salivare, și de celulele epiteliale ale ductelor pancreatice. Produsul de secreție este vărsat prin canalul Wirsung, și canalul accesoriu Santorini, în duoden.

Compoziție. Cel mai important component anorganic este *bicarbonatul,* a cărui concentrație poate ajunge pînă la 150 mEq/l; el alcalinizează conținutul duodenal, favorizînd acțiunea diferitelor enzime și neutralizînd totodată HCl ajuns din stomac în duoden. Pe lîngă bicarbonat se mai găsesc cloruri neutre de sodiu și potasiu și fosfat de calciu. pH-ul sucului pancreatic este neutru (6,9—7,2). Substanțele organice din suc sînt în primul rînd enzimele amilolitice, proteolitice și lipolitice.

Enzimele amilolitice sînt reprezentate de *alfa-amilază,* care ca și cea salivară, desface legăturile 1—4 glicozidice din amidon și glicogen. Acțiunea ei se oprește la nivelul legăturilor ramificate 1.6. Această enzimă acționează asupra amidonului, glicogenului și dextrinelor și spre deosebire de ptialină, desface și amidonul nefiert. Blocarea prin obstacole a scurgerii secreției pancreatice permite trecerea amilazei în sînge în cantități mai mari. Hiperamilazemia care este tranzitorie constituie un test important în pancreatitele acute.

Enzimele proteolitice, mai diversificate, sînt reprezentate de endo- și exopeptidaze. Endopeptidaze sînt tripsina, chimotripsina și elastaza. *Tripsina* este secretată ca precursor — *tripsinogenul* activat de *enterokinaza* secretată de mucoasa duodenală — dar se activează și autocatalitic, în prezența ionilor de calciu și la un pH alcalin. Tripsina desface legăturile peptidice ale proteinelor și polipeptidelor, fără a ajunge la aminoacizi. Acțiunea asupra țesutului pancreatic este împiedicată de inhibitori. Și ea poate trece în sînge în obstrucțiile canalului pancreatic. *Chimotripsina* provine din *chimotripsinogen,* activat de tripsină și desface legăturile peptidice la nivelul triptofanului, tirozinei, leucinei, fenilalaninei și lizinei.

Scanned with OKEN Scanner

Există inhibitori intrapancreatici și pentru chimotripsină. *Elastaza* din sucul pancreatic descompune elastina din țesutul conjunctiv. Activată, ea poate ataca țesutul pancreatic.

Exopeptidazele sînt *carboxipeptidaza* și *leucin-aminopeptidaza*. Carboxipeptidaza provine din procarboxipeptidază. Este activată de tripsină. Este singura enzimă digestivă care conține zinc în molecula ei. Continuă digestia proteinelor pînă la peptide cu pondere moleculară mică. Leucin-aminopeptidaza scindează legăturile de leucină și acid glutamic. Este produsă și în alte țesuturi.

Nucleazele la om se află în cantitate mică.

Enzimele lipolitice. Sînt reprezentate de o lipază (steapsină) care, activată de acizi și săruri biliare, desface trigliceridele în acizi grași, cu predilecție ac. palmitic, oleic și stearic, în monogliceride și în glicerol. Există și fosfolipaze ce se adresează fosfolipidelor, ca *lecitinesteraza*, ce desface lecitina în acizi grași și în lizolecitină, care intră în componența miceliilor. Colesterolesteraza scindează colesteroliaza din esteri. Unele enzime pancreatice (lipaza, tripsina, chimotripsina, carboxipeptidaza, elastaza) pot participa în condiții patologice la autodigestia pancreasului, ca în cazurile de pancreatită acută.

Mecanismul pancreato-secretor. Secreția pancreatică este slab stimulată de *vag*, ce îmbogățește sucul în enzime (efect ecbolic). Stimularea cea mai importantă este realizată pe cale hormonală, prin secretină, colecistokinină și chimodenină.

Secretina este un polipeptid ce stimulează puternic secreția de bicarbonat, care antrenează și o cantitate mare de apă (efect hidrcolatic). Acest proces are loc în celulele epiteliale ale ductelor pancreatice prin intervenția unei pompe de bicarbonat. Secretina este stimulată de acidul clorhidric, mai slab de aminoacizi și acizi grași. Mucoasele duodenală și jejunală sînt egal capabile de a o elibera, dar duodenul participă mai mult, din cauza conținutului acid. Are și o serie de efecte secundare: este un puternic coleretic, îmbogățind și conținutul bilei în CO_3H^-; inhibă secreția acidă a stomacului și cea de gastrină, dar o stimulează pe cea de pepsină; inhibă tonusul sfincterului esofagian inferior și evacuarea gastrică.

Colecistokinina (CCK, pancreozimina), stimulează secreția de enzime pancreatice (efect ecbolic), dar are și un efect specific pe vezicula biliară pe care o contractă și pe sfincterul Oddi pe care îl relaxează, asigurînd evacuarea bilei în intestin. Între acțiunea secretinei și cea a CCK asupra sucului pancreatic există o relație de stimulare reciprocă. CCK este un polipeptid, ultimii 5 aa. fiind comuni cu cei ai gastrinei, fapt care explică atît efectul ei (slab) gastrostimulator, cît și acțiunea gastrinei pe contracția veziculară. În cantități mari inhibă secreția gastrică stimulată de gastrină, datorită concurenței pentru același receptor. Acțiunea specifică a CCK se datorează octapeptidului terminal. Stimulul este contactul mucoasei duodenale, jejunale și ileale cu acizii grași avînd un lanț mai mare de 8 carboni și cu unii aminoacizi.

Chimodenina este secretată de duoden sub acțiunea unor aminoacizi. Are proprietatea de a stimula exclusiv secreția chimotripsinei. Importanța ei reală nu este încă bine precizată.

Scanned with OKEN Scanner

2.4.2. BILA

Bila este secretată de hepatocite în cantitate de 500—1 000 ml/zi. Componenţii principali ai bilei sînt acizii biliari, bilirubina, colesterolul şi lecitina.

Acizii biliari constituie 80% din componenţi. Ei conţin un nucleu *ciclopentanoperhidrofenantrenic*. Acizii biliari din bila umană sînt acidul colic, chenodezoxicolic, dezoxicolic şi litocolic, ultimul fiind în cantitate mică şi abia solubil. Acizii biliari sînt conjugaţi cu glicocol şi taurină şi transformaţi în săruri de Na şi K. Acizii colic şi chenodizoxicolic sînt formaţi în ficat. Acidul desoxicolic şi litocolic sînt acizi biliari secundari, deoarece se formează în intestinul gros sub acţiunea florei microbiene asupra acidului colic şi respectiv chenodezoxicolic. 98% din sărurile biliare sînt resorbite în ileonul terminal şi urmează un circuit entero-hepatic, fiind din nou preluate prin circulaţie portală de hepatocit. Concentraţia de săruri biliare este de 1% în bila hepatică şi ajunge de pînă la 8% în vezicula biliară prin concentrare.

Sărurile biliare sînt eliminate după alimentare în tractul digestiv împreună cu bila, unde intervin în digestia şi absorbţia lipidelor (vezi fiziologia ficatului).

Bilirubina este un pigment biliar provenit din hemoglobina degradată în sistemul reticulohistocitar. În plasmă circulă legată de albumină (bilirubina liberă, insolubilă în apă cu reacţie van Den Bergh indirectă). În ficat este conjugată cu acid glucuronic (bilirubina conjugată, cu reacţie directă), devenind semisolubilă. O parte din bilirubina conjugată este preluată de sînge şi, fiind solubilă şi mai puţin legată de albumine, apare în urină. Prin bilă se elimină în intestin atît bilirubina liberă, cît şi cea conjugată. Ele se reabsorb, cea conjugată mai puţin. Sub influenţa bacteriilor intestinale, bilirubina se transformă în urobilinogen, din care o parte este eliminată prin fecale şi o parte este absorbită în circulaţia enterohepatică şi preluată de ficat. O cantitate mică de urobilinogen din sînge trece şi în urină.

Concentraţia plasmatică a bilirubinei totale este de pînă la 1 mg%, a celei indirecte fiind de 0,5—0,8 mg% şi a celei directe de pînă la 0,2 mg%. Peste o concentraţie totală de 2 mg% apare un icter detectabil prin pigmentarea mucoaselor şi tegumentelor.

Colesterolul eliminat prin bilă contribuie la menţinerea concentraţiei lui plasmatice normale.

Lecitina, principalul reprezentant al fosfolipidelor din bilă, este solubilizată de sărurile biliare şi introdusă în componenţa miceliilor, care solubilizează astfel mai bine colesterolul.

Lecitina şi colesterolul sînt eliminaţi prin bilă în funcţie de cantitatea de săruri biliare.

Eliminarea bilei. Bila este secretată continuu, dar este eliminată în duoden prin canalul coledoc în perioadele digestive. Debitul biliar este de 0,5 l pe zi, dar vezicula are o capacitate limitată de 100 ml, suficientă, deoarece apa se reabsoarbe intens prin epiteliul vezicular. Restul componentelor se concentrează corespunzător. În veziculă i se adaugă şi mucus.

Scanned with OKEN Scanner

După digestie vezicula biliară se contractă și sfincterul Oddi se relaxează sub influența stimulării vagale, și în special sub influența colecistokininei. Cum s-a arătat, aceasta are și efect ecbolic pe secreția pancreatică, proces coordonat astfel cu secreția bilei.

2.4.3. SUCUL INTESTINAL

Din structura mucoasei intestinale fac parte enterocitele, celulele caliciforme care secretă mucus, celule nediferențiate, celulele Paneth și celule endocrine ce secretă diferiți hormoni. Mucoasa intestinală prezintă o suprafață foarte mare datorită lungimii intestinului, valvulelor conivente, vilozităților intestinale și microvilozităților din polul apical al enterocitelor, care formează *marginea în perie,* cu un bogat conținut în enzime; această suprafață de resorbție este apreciată la 2 000 000 cm^2. Enterocitele, ca și celulele caliciforme, provin din celulele nediferențiate din cripte, care se diferențiază pe măsură ce înaintează spre vîrful vilozităților. Ele prezintă un important proces de exfoliere de cca 250 g/24 h și înlocuindu-se complet în 2—5 zile. Migrarea lor spre vîrful vilozităților are loc în funcție de exfoliere, procese coordonate printr-un mecanism de *feedback.* La baza vilozităților se află formațiuni glandulare — criptele lui Lieberkühn (3 cripte pentru fiecare vilozitate). În mucoasa duodenală în cripte se deschid glandele lui Brunner care străpung muscularis mucosae. Ele secretă un suc bogat în mucus. Sucul duodenal conține cantități mici de pepsină și de amilază. Mucoasa duodenală secretă enterokinaza. În glandele Brunner și Lieberkühn se găsesc și celule enterocromafine care secretă serotonina (5 hidroxitriptamină), care crește secreția de mucus și motilitatea intestinală.

Sucul intestinal este rezultatul mai multor procese care au loc simultan: difuzia de ioni și apă, procesele active ale secreției și absorbției intestinale și conține celulele exfoliate și dezagregate ale mucoasei. Enzimele din suc contribuie la digestia din lumenul intestinal, care este completată cu digestia intracelulară sau *de membrană,* efectuată în marginea în perie a enterocitelor, unde se produce și absorbția.

Sucul intestinal conține enzime amilolitice, proteolitice, lipaza și enterokinaza, activatoare a tripsinogenului. Enzimele amilolitice, maltaza, invertaza (sucraza) și lactaza (dizaharidaze) scindează dizaharidele, în molecule ce sînt reabsorbite și preluate în circulație (maltoza în două molecule de glucoză); sucroza într-o moleculă de glucoză și una de fructoză; lactoza într-o moleculă de glucoză și una de galactoză).

Enzimele proteolitice, *peptidazele* (erepsinele) atacă tetra- tri- și dipeptidele, produșii finali fiind *aminoacizii,* forme sub care se reabsorb cea mai mare parte din proteinele ingerate. pH-ul lor optim de acțiune este în jur de 8.

Sucul intestinal mai conține *nucleaze,* ce descompun acizii nucleici în mononucleotide, *nucleotidaze,* ce descompun mononucleotidele în nucleozide, *nucleozidazele* ce desfac nucleozidele în forme simple ce sînt reabsorbite: acid fosforic, deoxiriboza sau riboză, baze purinice și pirimidinice, *prolinază* și *prolidază* ce desfac prolina din lanțurile peptidice.

Lipaza intestinală desface în special trigliceridele în monogliceride, acizi grași și glicerol, ce sînt reabsorbiți.

Mucusul intestinal are un rol important în lubrifierea mucoasei intestinului.

Stimulul principal al secreției intestinale este *mecanic*, exercitat prin distensia pereților și prin excitațiile produse de celuloza din alimente, care stimulează tensio- mecanoreceptorii pereților intestinali, prin intermediul plexului intramucos al lui Meissner. Proprietățile mecanice ale chimului contribuie și la exfolierea lor. Un alt stimul al secreției este cel vagal. Hormonul cel mai important ce stimulează secreția intestinală este *secretina*. Stimulatori de o importanță reală dar încă imprecis cunoscută din acest punct de vedere sînt unii hormoni ca polipeptidul vasoactiv (VIP), gastrina, colecistokinina (CCK), ultimul prezent poate prin secre-

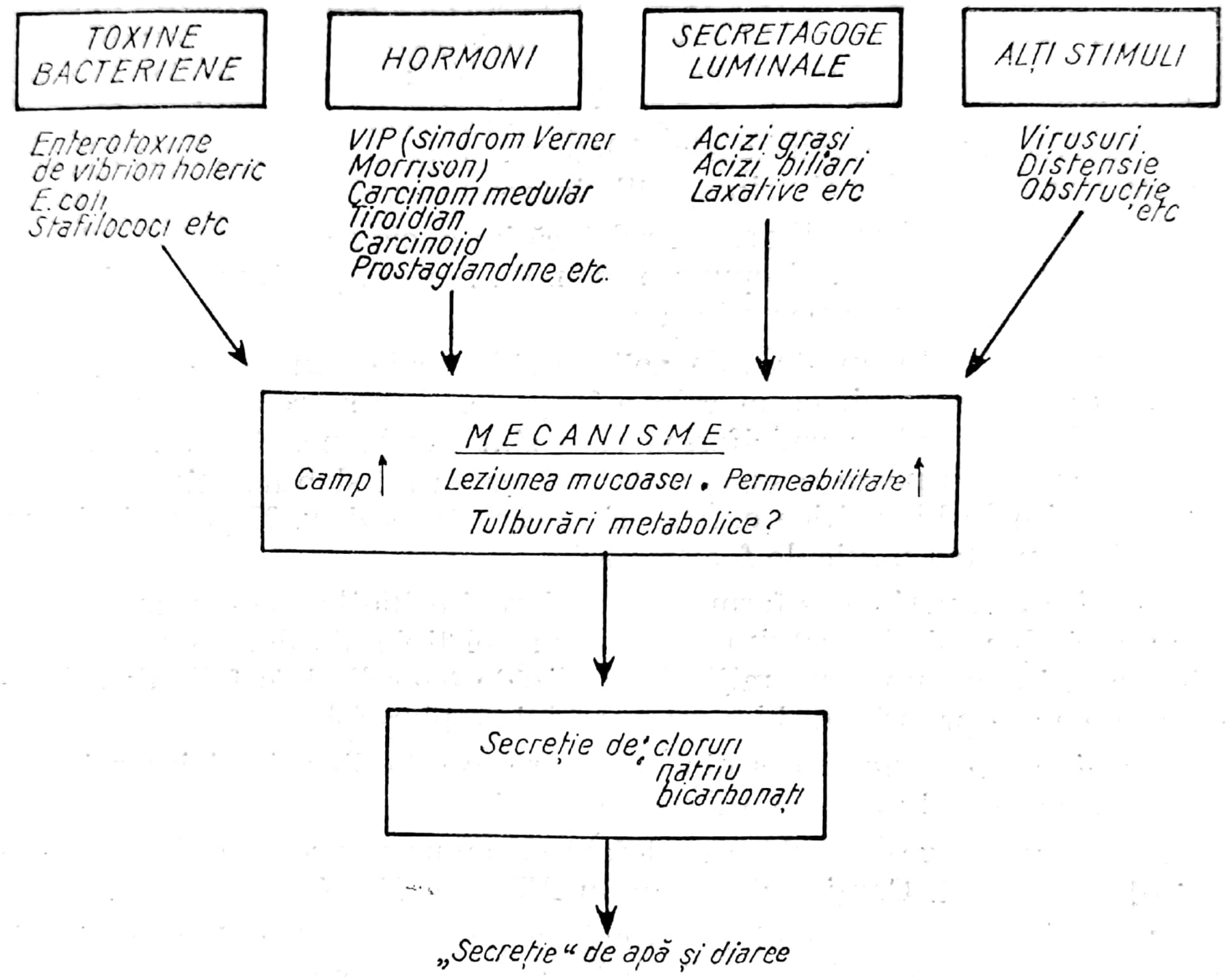

Fig. 2.2. — Schema fiziopatologiei secreției intestinale. (după S. F. Phillips, T. Gaginella. In Jerzy Glass G. B. — Progress in gastroenterology, vol. 3, Grune & Stratton, New York, 1977, p. 498).

ția acidă a stomacului și, consecutiv, a secretinei. Un efect stimulator are și bila, ce intervine probabil și în calea efectoare a CCK. Un inhibitor al secreției ar fi polipeptidul inhibitor gastric (GIP). Numeroși factori pot provoca prin mecanisme diferite tulburări ale secreției intestinale care se traduc în ultimă instanță prin „secreție" de apă și diaree. O schemă a fiziopatologiei secreției intestinale este prezentată în fig. 2.2.

Scanned with OKEN Scanner

2.4.4. ABSORBȚIA

Organul principal al absorbției este intestinul subțire, care, datorită lungimii de cca 280 cm și diametrului de 4 cm, pliurilor Kerkring (valvulelor conivente), vilozităților intestinale și microvilozităților pe care le prezintă enterocitele realizează o suprafață foarte mare (de cca 2 000 m^2). Absorbția este ajutată de pompa mecanică pe care o reprezintă contracțiile vilozităților intestinale datorită musculaturii striate din structura lor. Contracția vilozităților este stimulată mecanic, prin intermediul plexului Meissner și pe cale umorală probabil prin intervenția unui hormon, vilikinina, ce nu a fost încă identificat chimic.

Absorbția are loc printr-o *membrană de absorbție,* formată din elementele care împiedică circulația liberă a substanțelor din intestin în sînge și limfă. Absorbția presupune transportul principiilor alimentare printr-o serie de structuri de o importanță variabilă: un strat de lichid luminal, mobil, organizat pe suprafața mucoasei, *glicocalix, marginea în perie* a enterocitelor, membrana bazală și laterală și peretele capilar sau limfatic. Un transfer are loc și prin spațiile intercelulare.

Stratul de lichid mobil are un rol încă imprecis conturat. Avînd la om o grosime de cca 1 mm, el opune o anumită rezistență difuziunii diferitelor substanțe, pe care o poate influența.

Glicocalixul este un strat de polizaharide acide situate pe membrana apicală a enterocitului, pe marginea în perie. Este secretat de enterocite și, posibil, de celulele caliciforme care sînt mucigene. Are un rol încă neclar, dar acesta poate fi sugerat de încărcarea lui slab negativă ce poate atrage enzimele hidrolitice extrinseci, încărcate pozitiv. Nu constituie un filtru decît pentru particule foarte mari.

Marginea în perie este formată din microvilozitățile membranei apicale a enterocitelor, fiind alcătuită după un model tipic din două straturi proteice care includ un strat mijlociu de lipide (steroli și fosfolipide). Stratul proteic are proprietăți hidrofile, cel lipidic hidrofobe.

Marginea în perie este sediul unor procese de digestie și intervine și în transportul activ al unor substanțe.

Membrana bazo-laterală este dotată cu anumite proprietăți ce contribuie la transport. Conține de exemplu ATP-aza Na-K dependentă.

Transferul prin epiteliul intestinal ar putea avea loc și prin *pinocitoză,* prin care sînt înglobate prin polul apical macromolecule ce sînt apoi digerate intracelular cu ajutorul hidrolazelor lisosomale, și prin *citopempsis,* prin care macromoleculele sînt transportate ca atare prin epiteliu. Diferite substanțe pot fi transportate și prin pori sau canale intercelulare (prin difuziune, în raport cu gradientul electrochimic al conținutului intestinal față de spațiul bazolateral).

Prin membrana de absorbție transferul are loc prin forțe diferite: presiune hidrostatică, gradient coloidosmotic, difuziune pe baza gradientului chimic și electric, difuziune facilitată și transport activ cu ajutorul unor transportori sau al unor pompe.

Scanned with OKEN Scanner

Capacitatea de absorbție este diferită în raport cu mecanismele de absorbție al substanțelor, ca de ex. 18 litri pe zi pentru apă, 360 g pentru glucide, 700 g pentru trigliceride, 600 g pentru aminoacizi, 12 mg pentru fier etc. iar pentru sodiu vezi fig. 2.3.

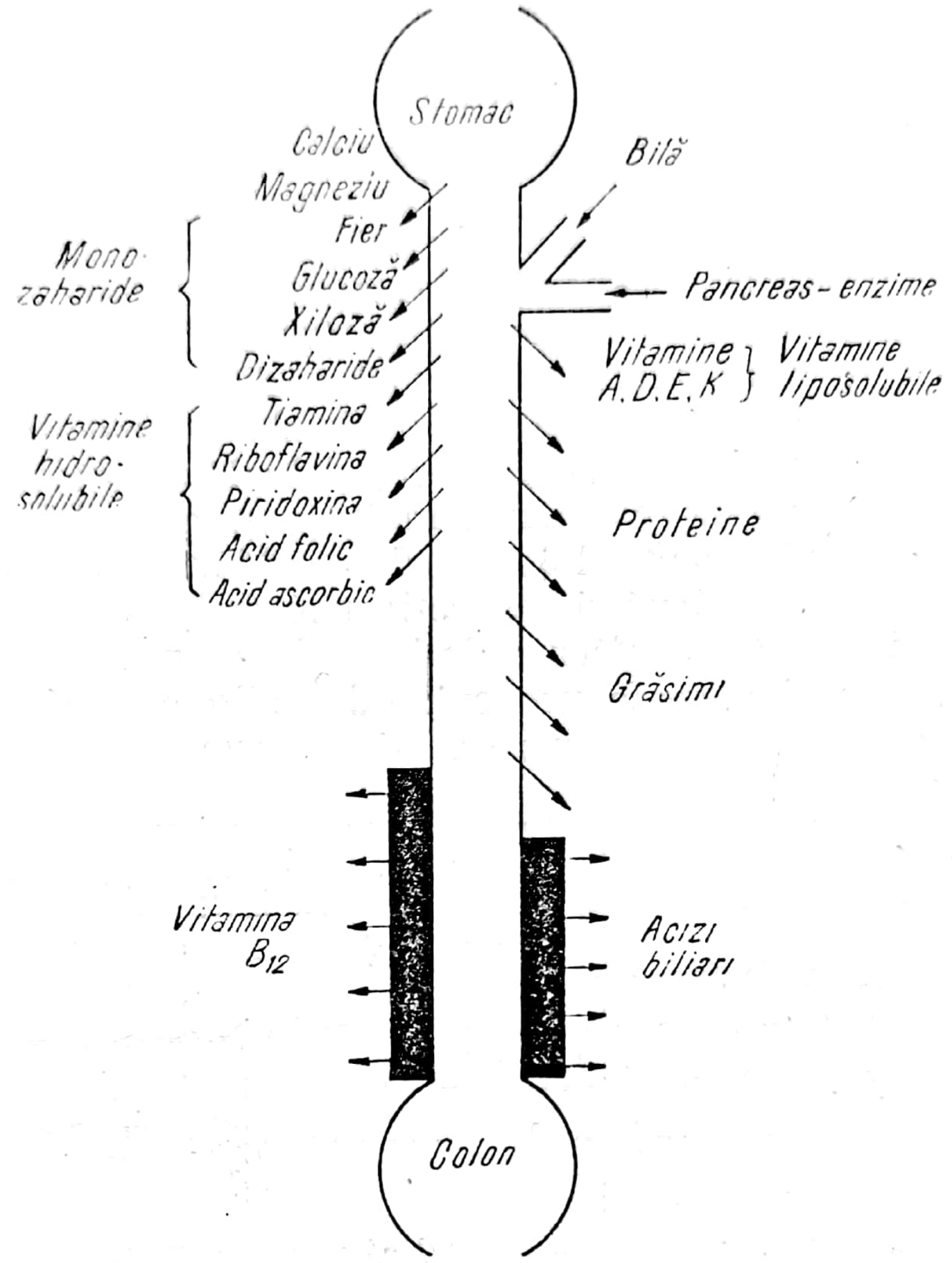

Fig. 2.3. — Sedii de resorbție în intestinul subțire după Booth. In: Caspary, W. G., *Therapiewoche*, 1979, 29, 1 947).

2.4.4.1. DIGESTIA ȘI ABSORBȚIA GLUCIDELOR

Glucidele sînt introduse în organism ca amidon (50%), sucroză (zaharoză) (30%), lactoză (6%), maltoză (1,5%), glucoză, fructoză și ca pentoze. O serie de polizaharide din legume (rafinoză, verbascoză, stachioză) sînt degradate în ileon și colon de enzime bacteriene cu formare de CO_2 și H_2, care în cantități crescute provoacă flatulență. Amidonul, sucroza (zaharoză) și lactoza reprezintă principalele componente glucidice din alimentația omului.

Amidonul, cea mai importantă sursă de glucide, este format din *amiloză,* polimer de glucoză unit prin legături 1.4. glicozidice, și *amilopectină,* ce conține în plus și lanțuri laterale fixate prin legături 1.6 glicozidice. O

structură asemănătoare cu amilopectina o are și glicogenul, ce posedă însă legături 1.6 glicozidice mai frecvente. Amidonul este hidrolizat de *alfa-amilaza* salivară, ce acționează în cavitatea bucală și stomac pînă la acidifierea bolului, și de cea pancreatică, mai importantă, ce acționează în intestin și atacă și amidonul nefiert. Digestia hidrocarbonatelor în intestin are loc în două etape. Prima, intraluminală, constă într-o hidroliză enzimatică a amidonului și glicogenului cu ajutorul alfaamilazei pancreatice, secretată în cantități mari, (fapt care explică raritatea maldigestiei hidrocarbonatelor), cu formare de maltoză, maltotrioză și alfadextrine. Etapa doua are loc la nivelul suprafeței celulelor mucoasei intestinului subțire, sub influența dizaharidazelor de la nivelul membranei în perie, unde sînt localizate și peptihidrolaze, precum și factori de transport („carrier") necesari pentru absorbția produselor finale (glucoză, galactoză) (fig. 2.4.). Alfa-amilaza pancreatică desface legăturile alfa 1.4 glicozidice din amiloză, rezultînd maltoză, dizaharid format din două molecule de glucoză, și maltotrioză, cu trei molecule de glucoză, și legăturile 1.4 glicozidice din amilopectină, rezultînd de asemenea maltoza și maltotrioză dar și dextrine cu legături nedesfăcute 1.6 glicozidice. Maltoza și maltotrioza sînt desfăcute de *maltază* în două și respectiv trei molecule de glucoză. Legăturile 1.6 glicozidice sînt desfăcute de izomaltază, rezultînd glucoză. Alte dizaharide, lactoza și sucroza provenite din alimente, sînt desfăcute de *lactază* în glucoză și galactoză și respectiv de *sucrază* în glucoză și fruc-

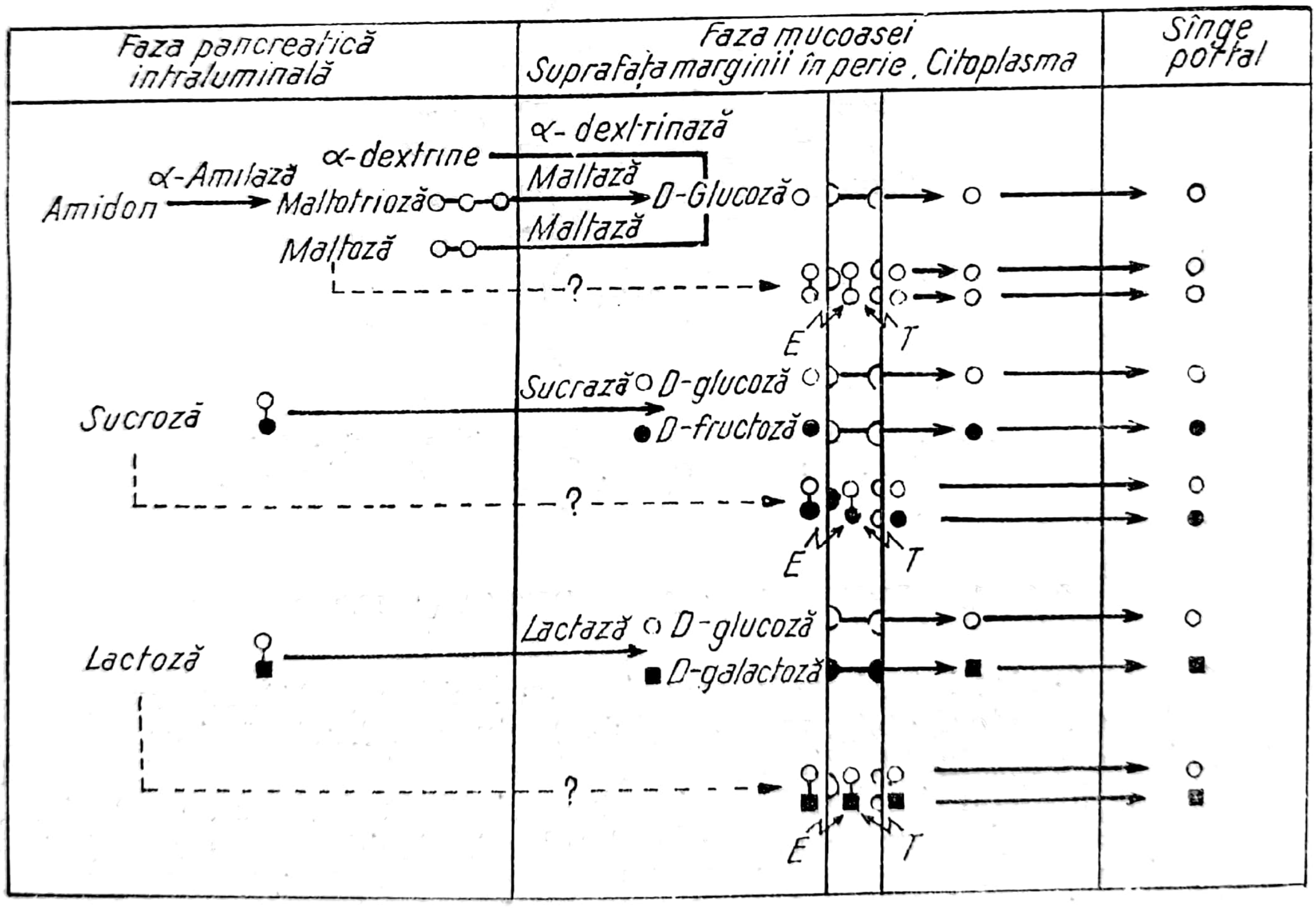

Fig. 2.4. — Digestia și absorbția produselor finale ale digestiei pancreatice a amidonului, sucrozei și lactozei la nivelul membranei marginii în perie a celulelor mucoase (după E. W. Caspery *Leber, Magen, Darm,* 1977, 7, 151).
E — enzimă; *T* — transportor.

Scanned with OKEN Scanner

toză. Aceste *dizaharide* se găsesc asociate cu membrana enterocitelor de pe microvilozități, în marginea în perie, fiind mai concentrate în jejunul distal și mai sărace în ileon. Specificitatea lor nu este strictă, sucraza și izomaltaza aparținînd de exemplu într-un singur complex molecular.

Absorbția *fructozei* are loc prin difuziune facilitată, *la vale,* dar mai rapid, datorită unui transportor. *Glucoza* și *galactoza* sînt absorbite activ, și împotriva unui gradient de concentrație, cu ajutorul unui transportor proteic situat pe suprafața membranei în perie (fig. 2.5). Acesta posedă două locusuri, unul pentru hexoze transportabile activ și al doilea pentru Na^+ („transportor bifuncțional"). Afinitatea transportorului și rata de transport pentru cele două substanțe fixate (glucoză și Na^+) este maximă cînd ambele locusuri sînt ocupate. Glucoza pătrunde în celula intestinală datorită gradientului de Na cu sens spre celulă. Pompa de Na^+ localizată pe partea bazală și laterală a celulei împiedică trecerea mai departe a Na^+ asigurînd condiția pentru pătrunderea în continuare a glucozei de-a lungul gradientului de Na^+ menținut astfel cu același sens spre celulă. Trecerea glucozei din celulă în sîngele portal are loc probabil prin mijlocirea unui transportor proteic independent de energie, prin membrana bazală sau laterală a celulei. Absorbția sodiului este mai puțin dependentă de acest sistem, deoarece este absorbit și prin alte mecanisme. Totuși în diareea holerică el poate fi absorbit doar în prezența glucozei, aspect important pentru remineralizarea terapeutică.

Capacitatea de transport a intestinului pentru glucoză este foarte mare. Absorbția ei este însă reglată prin efectul de inhibiție al glucozei exercitat asupra evacuării gastrice, prin intermediul unor chemo- și osmo-receptori intestinali. Acest efect se manifestă cînd concentrația ei este mult crescută, fenomen ce are importanță în reglarea glicemiei și cruțarea pancreasului endocrin care este suprasolicitat de o invazie plasmatică de glucoză.

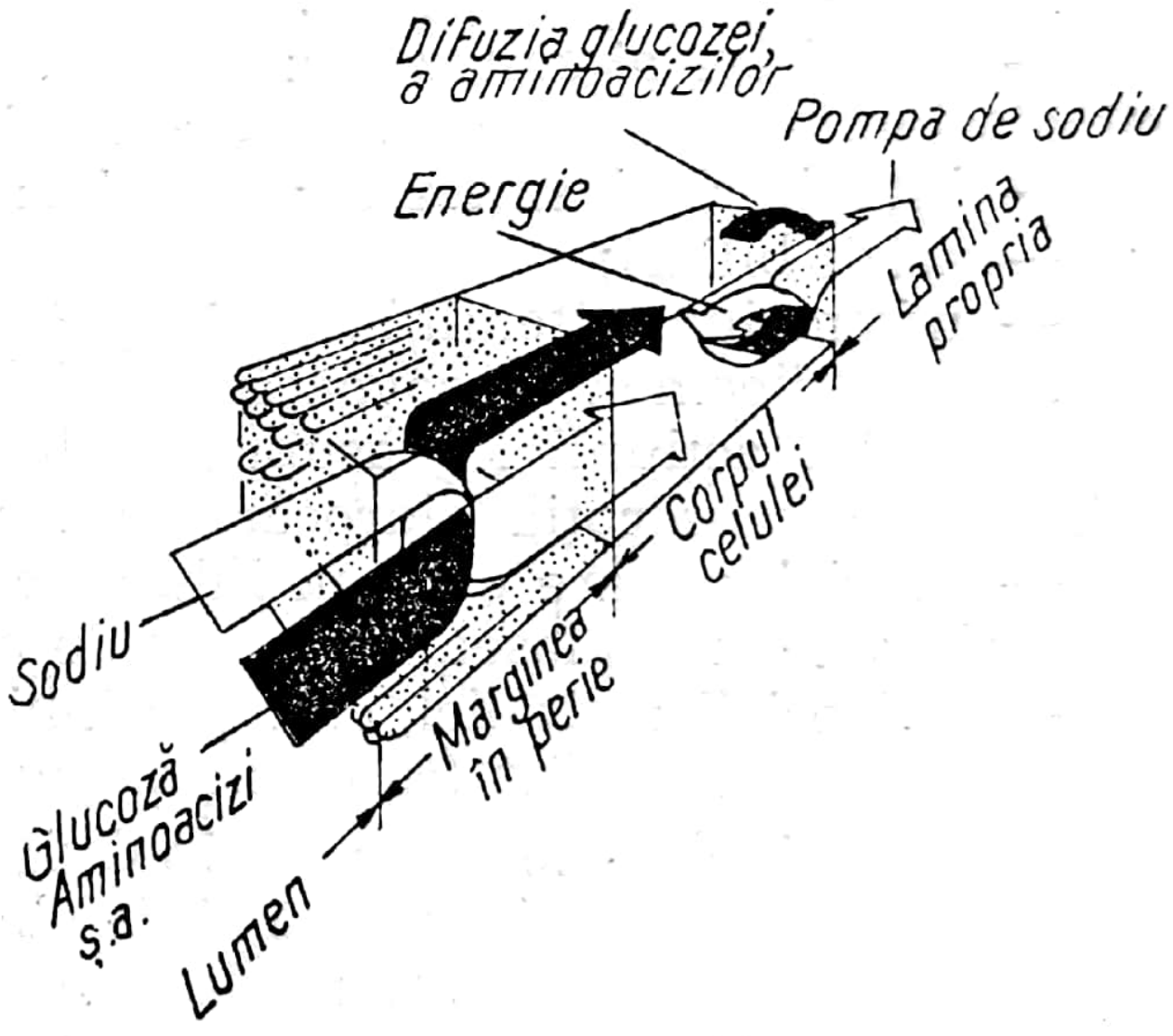

Fig. 2.5. — Modelul de gradient sodic pentru explicarea mecanismului și specificității absorbției glucozei (după R. Crane — *Fed. Proc.*, 1965, 24, 1 000).

Tulburările de digestie și absorbție a hidrocarbonatelor se încadrează în *intoleranța la hidrocarbonate,* în care, indiferent de cauză, acestea nu mai pot fi absorbite. Cauzele acestei intoleranțe constau mai rar într-o maldigestie prin deficit de alfaamilază, sau mai ales de dizaharidaze și mai frecvent într-o malabsorbție prin absența sistemului transportor de glucoză-galactoză, sau prin reducerea suprafeței de absorbție.

Intoleranța la hidrocarbonate poate fi *primară,* prin absență ori deficit congenital sau dobîndit al unora din elementele necesare absorbției, sau *secundară,* în care digestia și absorbția sînt tulburate de modificări

Scanned with OKEN Scanner

morfologice sau funcționale (motorii), ca în sprue, ori după rezecții intestinale. Rezultatul, același în ambele forme, constă în rămînerea în intestin a unor hidrocarbonate nedescompuse sau neabsorbite, care ajung în colon, unde suferă fermentații sub acțiunea bacteriilor colonice, cu producere de acizi acetic, lactic, acizi grași cu lanțuri scurte care scad pH-ul scaunului de la 7—8 la 5—6, de CO_2 și H_2. Acizii organici și hidrocarbonatele nerebsorbite cresc presiunea osmotică și provoacă prin aceasta un aflux de apă în intestin.

Producerea sporită de gaze și de lichid crește volumul scaunelor și provoacă simptomele caracteristice ale intoleranței: balonări, flatulență, dureri abdominale, scaune voluminoase, moi, aerate, ce conțin amidon nedigerat și floră iodofilă.

Dintre intoleranțele la hidrocarbonate cea mai frecventă este intoleranța la lapte (lactoză), datorită lipsei de lactază, care poate fi primară congenitală, sau secundară dobîndită. Mai rare sînt intoleranțele la zaharoză, la glucoză-galactoză, sau la trehaloză, hidrocarbonat conținut în unele ciuperci, produsă prin deficit de trehalază.

Diverse medicamente pot provoca prin influențarea morfologică sau funcțională a mucoasei intestinale, tulburări ale digestiei sau ale absorbției hidrocarbonatelor. Dintre medicamente și alți factori care provoacă modificări de structură ale mucoasei intestinale cu tulburări de absorbție secundare, sînt de menționat:

— inhibitori ai mitozelor: antagoniști ai acidului folic (methotrexat), ciclofosfamida, 5-fluorouracilul, colchicina, radiațiile ionizante;

— inhibitori ai sintezelor proteice: actinomicină, cicloheximida;

— acizii biliari;

— neomicina, difenilhidantoina, PAS.

Alte medicamente provoacă o malabsorbție primară a hidrocarbonatelor, datorită acțiunii lor asupra enzimelor și sistemelor de transport ce participă la absorbția hidrocarbonatelor; dintre acestea sînt de amintit:

— Florizina, care este un inhibitor competitiv al transportului de hidrocarbonate și deplasează glucoza de pe receptorul ei.

— Glicozizii digitalici, care pot inhiba absorbția substanțelor cu transport dependent de Na^+ (cum este și glucoza).

— Laxativele difenolice de tip Oxifenisatină sau fenolftaleină, care inhibă pe lîngă absorbția de apă și de electroliți în colon și absorbția de hidrocarbonate în intestinul subțire, acțiune însă de importanță neglijabilă.

— Biguanidele provoacă nu o malabsorbție, ci numai o întîrziere a absorbției hidrocarbonatelor.

— Prenilamina (Segontin) poate și ea produce o inhibiție a absorbției.

2.4.4.2. DIGESTIA ȘI ABSORBȚIA LIPIDELOR

Lipidele ingerate sînt în cea mai mare parte (cca 95%) digerate și absorbite. Din 100 g lipide ingerate numai cca 7% sînt eliminate în fecale.

Procesul de digestie și absorbție a lipidelor se desfășoară în trei faze: faza intraluminală, faza la nivelul enterocitului și faza de absorbție din enterocite, în limfatice și sînge (faza de transport) (Fig. 2.6.).

Scanned with OKEN Scanner

1. **Faza intraluminală.** Digestia lipidelor are loc în această fază după emulsionarea lor datorită acțiunii mecanice a peristalticei gastrice; emulsionarea este ulterior stabilizată de acizii biliari în intestinul subțire. Aici se produce o revărsare de bilă, datorită contracției veziculei biliare, și de suc pancreatic, proces declanșat de pneumogastric și de colecistokinină-

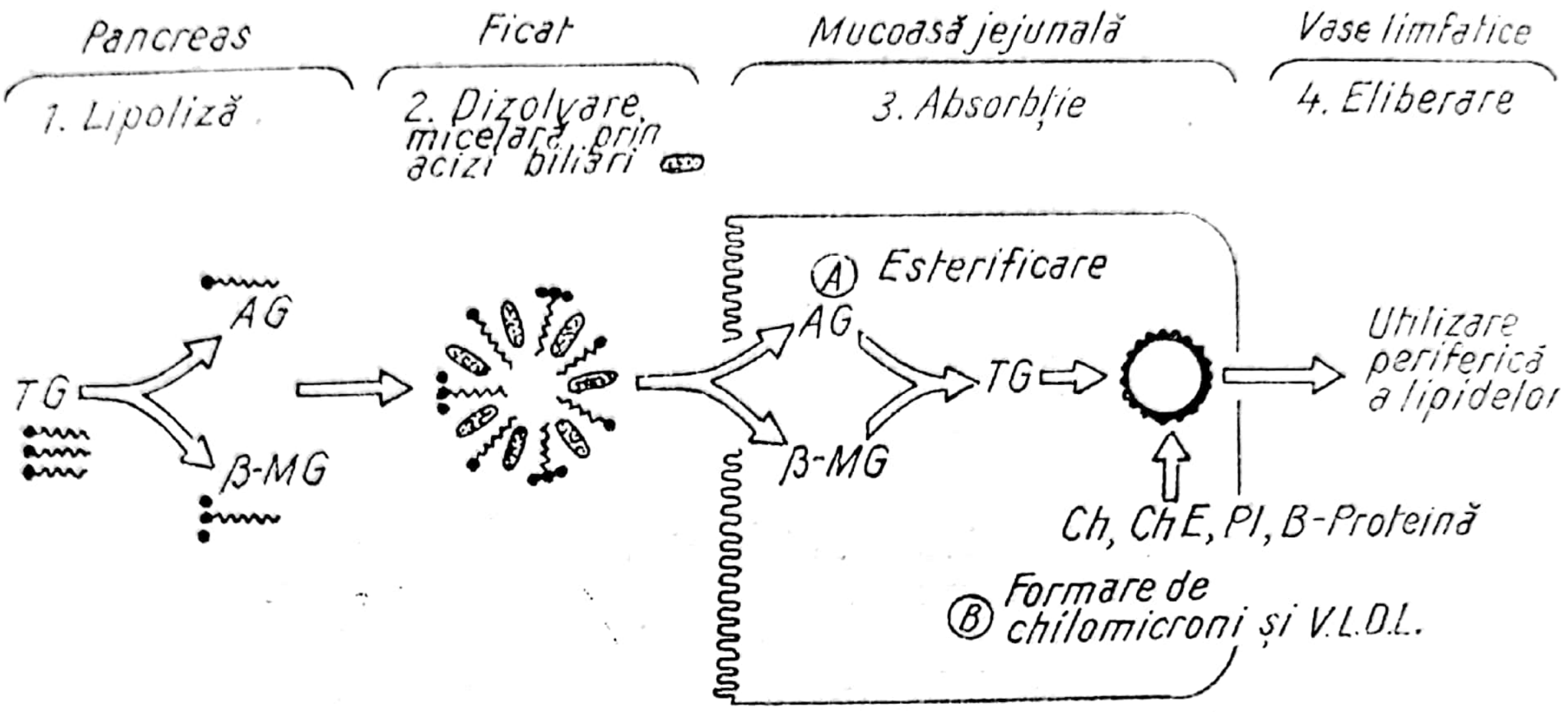

Fig. 2.6. — Fazele principale ale digestiei și absorbției lipidelor alimentare (după F. A. Wilson, J. M. Dietschy — *Gastroenterology*, 1971, 61, 911).

pancreozimina eliberată prin contactul acizilor grași liberi, monooleinelor și aminoacizilor cu mucoasa duodeno-jejunală.

Pentru a fi absorbite, lipidele care sînt insolubile în apă, trebuie să învingă obstacolul reprezentat de pătura fină de apă („unstired layer“) prezentă permanent pe suprafața enterocitelor. Pentru a deveni hidrosolubile, lipidele (trigliceride) sînt hidrolizate la nivelul legăturilor esterice de enzimele lipolitice pancreatice. Lipaza pancreatică hidrolizează o moleculă de triglicerid într-o moleculă de 2-monooleină și 2 molecule de acizi grași, în prezența acizilor biliari, a unui cofactor, colipaza (care protejează inactivarea și denaturarea lipidelor de către acizii biliari) și la un pH optim de 6—7, asigurat de bicarbonații din sucul pancreatic, secretat sub influența secretinei. Alte enzime pancreatice ce participă la digestia lipidelor sînt fosfolipaza, activată din profosfolipază de către tripsină, care hidrolizează lecitina în lizolecitină și acizi grași, și o esterază nespecifică ce desface colesterolul esterificat și alte lipide.

Cînd concentrația acizilor biliari la nivelul marginii în perie a enterocitului ajunge la un nivel critic („concentrație critică micelară“), are loc formarea de *micelii,* prin agregarea spontană a mai multor molecule. Miceliile sînt particule cu dimensiuni de 40—70 Å, de circa 100 ori mai mici decît particulele din emulsie și cu suprafață mult mai mare (de cca 10 000 ori), ce înglobează în centrul lor hidrofob (suprafața lor fiind hidrofilă) produșii de digestie a lipidelor — acizi grași, mono- și digliceride —, colesterolul și vitaminele liposolubile, toți insolubili în apă. Pentru ca acizii biliari să-și poată exercita acțiunea în această fază, concentrația lor în lumenul intestinal trebuie să depășească 4 mM. Aceasta se obține prin goli-

Scanned with OKEN Scanner

rea veziculei biliare, în care în prealabil a avut loc o concentrare a acizilor biliari, astfel încît se ajunge în intestin la o concentrație de acizi biliari de 5—10 mM.

Miceliile de acizi biliari permit solvirea unor substanțe mai puțin polare, cum sînt acizii grași, monooleinele, lecitinele formîndu-se agregate numite „micelii mixte“, care pot difuza prin pătura de apă (unstired layer) de pe suprafața enterocitelor. Grație acestui curent de micelii mixte produsele de degradare ale grăsimilor pot traversa pătura de apă cu o viteză de cca 100 de ori mai mare. Miceliile mixte au deci un rol de vehicul al produșilor de degradare lipidică insolubili în apă, în traversarea păturii de apă de pe suprafața enterocitelor.

Acizii biliari care se separă de lipide din complexul micelar înainte de intrarea lor în enterocit, se absorb la nivelul ileonului terminal și prin circulația enterohepatică și se întorc aproape în totalitate (98%) la ficat, de unde intră din nou în circuit. În timp de 24 de ore se desfășoară 4—10 asemenea circuite, poolul acizilor biliari menținîndu-se constant deoarece micile cantități pierdute (2—3% la fiecare ciclu=0,3—0,8 g/zi) sînt compensate printr-o sinteză echivalentă hepatică.

2. **Faza la nivelul enterocitului.** După traversarea păturii de apă (unstired layer) de pe suprafața enterocitului, acizii grași și monogliceridele trec prin difuzie pasivă în enterocit. În reticulul endoplasmatic al enterocitului acizii grași, mono- și digliceridele și glicerolul sînt utilizați pentru sintetizarea unor noi trigliceride printr-o reacție care se desfășoară foarte rapid. Acizii grași sînt activați cu ajutorul C_0A și ATP-ului și formează lipid-acil C_0A. Acesta se unește cu un monoglicerid și rezultă un diglicerid, care cu încă un lipid-acil C_0A formează noul triglicerid. Digliceridul poate proveni și din alfa-glicerofosfatul produs din glicerol sau glucide, după combinarea cu lipid-acil C_0A. O parte din glicerol este preluată direct din sîngele portal și introdus în țesuturi în căile metabolice ale glucidelor sau lipidelor. Colesterolul este și el esterificat în enterocit cu acizi grași cu lanțuri lungi.

Trigliceridele resintetizate, colesterolul și fosfolipidele sînt stabilizate de apolipoproteine specifice sintetizate de enterocit și se formează *chilomicroni,* constituiți din trigliceride 85%, colesterol 7%, fosfolipide 7% și vitamine liposolubile, înveliți de un strat proteic extern (1—2%) care le conferă forma și le asigură suspensia în limfă și plasmă, sau „*very low density lipoproteins*“ (VLDL).

3. **Faza de transport.** Mecanismul prin care chilomicronii și VLDL părăsesc enterocitul prin membrana sa bazală și laterală nu este încă precis cunoscut. După trecerea lor din enterocit în lichidul interstițial, chilomicronii și VLDL intră în vasele limfatice, al căror perete este, spre deosebire de cel al capilarelor sanguine, permeabil pentru ei.

Trigliceridele din chilomicroni sînt desfăcute de lipoproteinlipază, enzimă prezentă în cantitate mare în special în țesutul adipos, miocard și mușchii scheletici și sînt folosite în scop energetic, imediat sau după transportul lor în ficat. Colesterolul mai pătrunde în sînge și pe o cale proprie, ca o lipoproteină diferită de chilomicroni.

Absorbția *trigliceridelor cu lanț mijlociu,* al căror acizi grași au o lungime de numai 6—12 atomi C, are loc pe o altă cale, ele fiind hidrosolubile. Cantități mici sînt preluate direct de enterocite și hidrolizate în mu-

Scanned with OKEN Scanner

coasă, iar restul sînt hidrolizate de lipaza pancreatică. Acizii grași cu lanțuri mijlocii nu necesită intervenția miceliilor de acizi biliari, ci trec direct prin enterocite, unde nu sînt folosiți la sinteza de trigliceride, nu sînt introduși în chilomicroni și ajung în sîngele port, ca acizi grași liberi

Absorbția rapidă a acestor trigliceride le face utile pentru regimul alimentar al unor steatoree greu influențabile terapeutic.

Mecanismul complex de digestie și absorbție a lipidelor poate fi afectat în diversele sale verigi. Termenul de malabsorbție a fost dealtfel aplicat în special pentru tulburările în absorbția lipidelor, pentru a defini o absorbție defectuoasă și apariția lor în cantitate crescută în scaune (steatoree).

Principalele mecanisme prin care se poate produce o malabsorbție a grăsimilor sînt:

1. Tulburarea lipolizei enzimatice din cauze diverse: insuficiența pancreasului exocrin (pancreatite cronice, mucoviscidoză, carcinom pancreatic care obstruează canalul Wirsung, deficit congenital de lipază); tulburarea stimulării secreției pancreatice prin colecistokinină pancreozimină (sprue), sau prin vag (vagotomie); inactivarea lipazei pancreatice printr-un pH sub 3,5 (steatoreea din sindromul Zollinger-Ellison).

2. Tulburarea formării de micelii, datorită unui deficit de acizi biliari, care poate surveni în diverse situații: secreție hepatică scăzută; obstrucție a căii biliare principale; pierderi mari de acizi biliari (rezecții largi de ileon); incapacitatea de realizare a concentrației optime de acizi biliari în intestin prin secreții excesive (ca în s. Zollinger-Ellison), sau după gastrectomii (uneori are loc și o retenție de acizi biliari în ansa aferentă); precipitarea acizilor biliari prin unele medicamente (colestiramină, neomicină); deconjugarea acizilor biliari datorită unei proliferări exagerate a florei bacteriene din colon (sindromul de ansă oarbă, diverticuli jejunali multipli, stenoze sau fistule intestinale, amiloidoză, sclerodermie).

3. Tulburări la nivelul enterocitelor, întîlnite în sprue (alterarea mucoasei intestinale) și alterări ale transportului de lipide prin formare deficitară de chilomicroni (A-β-lipoproteinemia ereditară), sau la nivelul vaselor limfatice (boala Whipple, limfangiectazia intestinală, obstrucția limfaticelor de cauză tumorală, sau prin fibroză retroperitoneală).

În numeroase cazuri, malabsorbția lipidelor este rezultatul asocierii a mai multora din mecanismele și cauzele enumerate mai sus, după cum în alte afecțiuni ce sînt însoțite uneori de steatoree (hipogamaglobulinemii, hipertiroidism, boala Addison, parazitoze intestinale), mecanismul malabsobției grăsimilor nu este încă bine precizat.

2.4.4.3. DIGESTIA ȘI ABSORBȚIA PROTEINELOR

Majoritatea enzimelor ce participă la digestia proteinelor sînt secretate sub formă de precursori inactivi care sînt ulterior activați: pepsinogenul în pepsină, tripsinogenul în tripsină sub acțiunea enterokinazei, chimotripsinogenul în chimotripsină sub acțiunea tripsinei, proelastaza în elastază, tot sub influența tripsinei. Pe lîngă aceste endopeptidaze principale, exopeptidazele (carboxipeptidaza A și B) sînt prezente și ele sub formă

Scanned with OKEN Scanner

de precursori, activați tot de tripsină. Endo- și exopeptidazele posedă o specificitate de substrat și digestia proteinelor are loc sub influența lor, în două etape biochimice, prima acționată de endopeptidaze și a doua de exopeptidaze (fig. 2.7.). Digestia proteinelor începe în stomac, unde sub influența HCl care le transformă în acidmetaproteine, ele sînt supuse acțiunii diferitelor pepsine care le descompun în proteine mai simple, peptone.

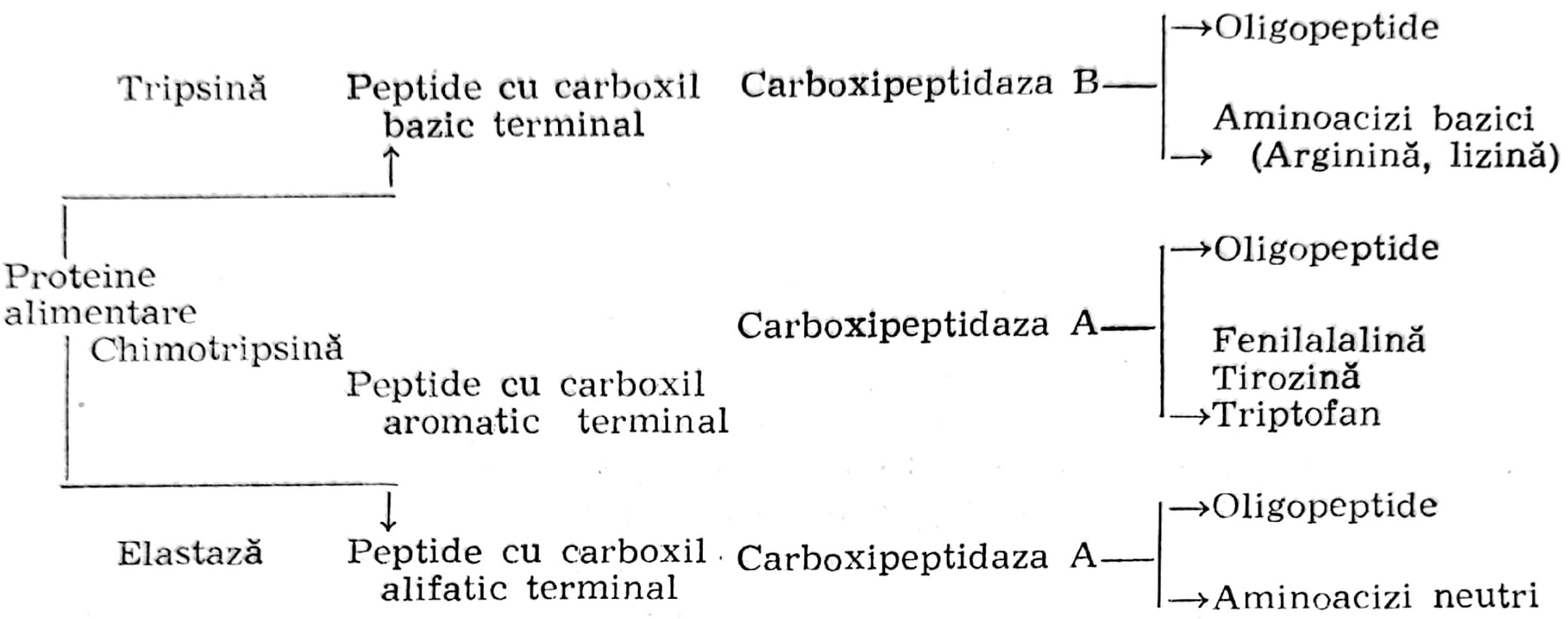

Fig. 2.7. — Etape biochimice ale digestiei proteinelor.

Pe lîngă proteazele gastrice și pancreatice amintite, există și proteaze ce aparțin enterocitelor, cu specificitate pe peptide scurte formate mai mult din aminoacizi neutri și care au numai un rol complementar în digestia oligopeptidelor.

Absorbția proteinelor se face în intestinul subțire sub formă de aminoacizi 1-izomeri și numai în mică măsură ca di- sau tripeptide, care în celulele intestinale sînt hidrolizate în aminoacizi ce trec în sîngele portal.

În mucoasa intestinului subțire există mai multe sisteme de transport cu specificitate pentru diverse grupe de aminoacizi, și anume: aa. neutri (alanină, valină, leucină, izoleucină, histidină); aa. dibazici (lizină, ornitină, citrulină, cisteină); aa. aromatici (triptofan, fenilalanină); aa. dicarboxilici (ac. aspartic, glutamic, hidroxiglutamic) și iminoacizi (prolină, hidroxiprolină); ultimul sistem este folosit și de glicocol, ce se absoarbe și prin transportorul de aminoacizi neutri și probabil și printr-unul propriu. Aminoacizii sînt transportați și sub formă de hidrolizați, apărînd pe această cale mai repede în sînge. Sistemele de transport posedă și o stereospecificitate aproape exclusivă pentru aa-1 (levogiri), cei dextrogiri fiind mult mai lent transportabili și deci greu absorbabili; există de asemenea și un sistem de transport pentru di- și tripeptide.

S-a arătat de asemenea experimental că urme de proteine nedegradate (ovo- și seroalbumină) pot fi absorbite de anse intestinale izolate, fapt care ar putea explica unele alergii alimentare.

Absorbția aminoacizilor și peptidelor se face activ (prin sistemele de transport) și este, ca și cea a glucozei, dependentă de sodiu.

Scanned with OKEN Scanner

Tulburările metabolismului proteinelor la nivel intestinal se pot datora unei maldigestii sau unei malabsorbţii a lor. Maldigestia proteică poate fi produsă de o secreţie deficitară de tripsină, ce se repercutează prin rolul ei activator şi asupra acţiunii chimotripsinei şi carboxipeptidazei.

Defecte ale sistemelor de transport ale aminoacizilor, determinate genetic, provoacă tulburări de absorbţie ale acestora, cu apariţia de diferite boli sau sindroame:

— Boala Hartnup, datorită unui defect de absorbţie a triptofanului, dar şi a unor aminoacizi neutri.

— Cistinuria, prin defect de absorbţie a cistinei şi a altor aminoacizi bazici, ca lizina, arginina, ornitina. Reabsorbţia deficitară intestinală de aa. neutri şi dibazici este însoţită şi de reabsorbţia lor deficitară în tubul proximal renal, ceea ce demonstrează deficienţa unui transportor comun în cele două organe.

— Sindromul „scutecelor albastre“, prin malabsorbţie exclusivă a triptofanului; acesta, neabsorbit, este transformat de bacterii intestinale în indican, care conferă urinei, după hidroliză şi oxidare, culoarea albastră.

— Sindromul „berăriei“, prin malabsorbţie de metionină, care este degradată de bacterii în intestin, cu formare de acid alfa-hidroxibutiric, care dă mirosul caracteristic.

— Deficite de absorbţie proteică pot provoca de asemenea pelagră, steatoză hepatică, tulburări de creştere ale copilului.

Acizii nucleici sînt descompuşi de nucleazele din sucul pancreatic şi din sucul intestinal, în nucleotide. Acestea la rîndul lor, sînt desfăcute de nucleotidază, care este o fosfatază, în nucleozide şi acid fosforic. Nucleozidele sînt şi ele desfăcute prin acţiunea nucleozidazei în acid dezoxiribonucleic sau ribonucleic şi baze purinice şi pirimidinice. Enterocitele transportă bazele purinice şi pirimidinice libere, dar mecanismul lor de absorbţie este încă neprecizat.

2.4.4.4. ABSORBŢIA VITAMINELOR

Vitaminele hidrosolubile sînt absorbite în intestinul subţire proximal, cu excepţia vitaminei B_{12} care este absorbită la nivelul ileonului distal, şi ajung direct, prin difuzie, în circulaţia portă. Absorbţia unor vitamine prezintă anumite particularităţi. Astfel acidul folic prezent în lumenul intestinal sub forma unui polimer, acidul pterinic (pteroilglutamic), este, înainte de a fi absorbit, transformat printr-o hidroliză enzimatică în acid folic (monomer) şi acesta este apoi absorbit în sîngele portal cu ajutorul unui transportor. Complexitatea absorbţiei sale explică frecvenţa relativ mare a malabsorbţiei de acid folic, întîlnită mai ales în afecţiunile intestinului proximal.

Vitamina B_{12}, fixată în alimente de proteine, este eliberată de acestea prin fierbere, aciditatea gastrică şi enzimele digestive. Absorbţia ei se face numai în mică măsură prin difuzie pasivă şi în cea mai mare parte printr-un proces mai complicat, în care este implicat factorul intrinsec din sucul gastric, care se uneşte cu vitamina B_{12} şi o conduce pînă în ileonul distal, protejînd-o de acţiunea unor enzime digestive. La nivelul micro-

Scanned with OKEN Scanner

vilozităților mucoasei ileale, factorul intrinsec se separă de vitamina B_{12}, după care fiecare se leagă de un receptor specific. Celulele mucoasei din ileonul terminal posedă receptori specifici pentru vitamina B_{12}, pe care aceasta se fixează și de aici trece în enterocite, de unde ajunge, cu ajutorul unei proteine de transport, în sîngele portal. Absorbția ei este favorizată de Ca^{++}, Mg^{++} și de un pH alcalin.

O malabsorbție de vitamină B_{12} poate apare în numeroase situații și prin diferite mecanisme:

— Boala Biermer, prin scăderea factorului intrinsec.

— Sindromul de ansă oarbă, prin consumul crescut al vitaminei de către bacterii.

— Botriocefaloză, prin consum și spoliere de vitamină de către parazit.

— Boli ale ileonului (boala Crohn, rezecții ale ileonului), prin scăderea suprafeței de absorbție.

— Insuficiența pancreatică (mecanism neprecizat).

— Malabsorbția selectivă familială de vitamină B_{12}, datorită tulburării trecerii vitaminei prin celulele mucoasei ileale.

— Medicamente: Neomicină, colchicină, PAS, alcool, prin inhibiția absorbției.

— După gastrectomie totală, care înlătură sursa de factor intrinsec, o anemie Biermer secundară apare numai după epuizarea depozitului hepatic de vitamină B_{12}, evaluat la 75 000—225 000 μg, care este suficient pentru 2—6 ani.

Vitaminele liposolubile (A, D, K) se absorb ca și grăsimile, condiția necesară pentru o absorbție optimală fiind prezența de acizi biliari în intestin. La nivelul intestinului subțire proximal, ele trec prin difuzie pasivă (pentru vitamina K sînt și alte mecanisme posibile) și intră în chilomicroni și ajung cu aceștia în limfaticele intestinale eferente. Pentru unele vitamine există particularități de absorbție:

Vitamina A, prezentă în alimente sub formă de retinol (Vitamină A-alcool) esterificat cu acizi grași, care este hidrolizat în intestinul subțire prin enzime pancreatice, la fel ca și trigliceridele, și retinolul eliberat, este prelucrat de celulele mucoasei în care este neesterificat cu acizi grași, în special cu acid palmitic și sub această formă intră în chilomicroni.

Vitamina D, rezultă dintr-o sursă endogenă, 7-hidrocolesterol din piele, care sub acțiunea razelor UV este transformată în vitamina D_3.

Vitamina K este în parte de proveniență endogenă, fiind sintetizată de flora intestinală și se absoarbe mai mult la nivelul ileonului, prin transfer activ.

Tulburări de absorbție a vitaminelor liposolubile cu manifestări de hipovitaminoză, apar în icterele obstructive cronice intra- sau extrahepatice, în afectările întinse ale mucoasei intestinului subțire sau după rezecții de intestin subțire. Deficitul de vitamină D apare în aceleași situații, dar numai cînd bolnavii respectivi sînt expuși insuficient la soare.

Deficitul de vitamină K se manifestă clinic mai tardiv, deoarece vitamina este prezentă în abundență în alimente și este și sintetizată de flora microbiană în intestin.

Scanned with OKEN Scanner

2.4.4.5. ABSORBȚIA APEI ȘI ELECTROLIȚILOR

Intestinul are un rol important în economia apei și a electroliților. În intestin ajunge zilnic o cantitate de 5—10 l apă, 1,5—2,5 l din cea ingerată, restul din salivă (1—1,5 l), suc gastric (2—3 l), suc pancreatic (1—2 l) bilă (0,5—1), la care se adaugă secreția intestinală. În colon ajung doar 0,5 l lichid, din care 0,15 l se elimină prin materiile fecale. Totodată în intestinul subțire ajung circa 800 mEq Na, 700 mEq Cl și 100 mEq K. În intestinul subțire și colon se absoarbe 98% din apă, Na și Cl și 90% din K, eliminările în fecale zilnice fiind de 150 ml apă, 5 mEq Na și Cl și 10 mEq K. O scădere mică a absorbției de apă (de ex. de la 98 la 90%) duce la o diaree profuză gravă.

Apa se absoarbe pasiv, urmînd gradientul de presiune și de concentrație osmotică, datorită în primul rînd transportului activ al sodiului. Reabsorbția apei este legată de cea a electroliților. Cei mai importanți sînt: Na^+, K^+, Ca^{++}, Mg^{++}, Cl^-, CO_3^-, fiecare fiind supus unor forțe particulare de transport.

Apa se absoarbe în întregul tract digestiv, cu predilecție în porțiunea superioară a intestinului. Lichidul postprandial ce parvine din stomac poate avea orice osmolaritate, dar este mai degrabă hipertonic, datorită prezenței produșilor de digestie care dezvoltă o anumită presiune osmotică. Conținutul intestinal devine însă izoton în duoden sau jejunul superior și rămîne astfel în restul intestinului subțire. În cel gros este hiperton. Unii ioni (Mg^{++}, SO_4^{--}) se absorb mai greu și realizează astfel o hiperosmolaritate ce menține în intestin un surplus de apă.

Fluxul apei și electroliților prin peretele intestinal este bidirecțional, bilanțul fiind în general dinspre mucoasă spre seroasă.

După ingestia unui litru de apă, jumătate din acesta se absoarbe în jumătate de oră. Apa marcată (D_2O) apare în sînge în 2—3 min.

Transferul apei are loc prin polul apical al celulei, pol care este hidrofob, fiind de natură lipoproteică, dar posedă canale (0,1% din suprafața epiteliului mucos). Apa antrenează diferite substanțe neelectrolitice solvite, (ureea și alți componenți), dacă greutatea lor moleculară nu depășește 200 daltoni. Apa părăsește celula prin membrana bazo-laterală, fiind antrenată osmotic în spațiul intercelular lateral, datorită pompei de sodiu, ca și, mai puțin datorită glucozei. Apa, ca și solvenții, este absorbită cu predilecție prin celulele dinspre vîrful vilozităților. O serie de hormoni digestivi, cum sînt gastrina, secretina, CCK, glucagonul, VIP, GIP și prostaglandinele pot reduce absorbția și deci crește secreția de apă prin mecanisme parțial cunoscute: stimularea sistemului adenilciclază-CAMP de către VIP și GIP, inhibiția absorbției de Na stimulată de glucoză de către gastrină și prostaglandine.

Sodiul ce parvine în intestin este absorbit printr-un bilanț pozitiv al fluxului bilateral ce este mai intens în porțiunea superioară, în duoden și jejun, și mai slab în ileon. Absorbția sodiului poate fi pasivă, conform unui gradient de concentrație electrochimică, și activă. S-au descris astfel două pompe de sodiu, una la polul apical a enterocitului și alta în porțiunea bazo-laterală. Ultima creează încărcarea intracelulară negativă ce atrage pasiv sodiul și alți electroliți din lumenul intestinal. Pompa activă din membrana bazo-laterală este realizată prin ATP-aza Na-K de-

Scanned with OKEN Scanner

pendentă (ce poate fi inhibată cu ouabaină), care, prin consum de energie furnizat eventual de glucoză, transferă Na în lichidul din spațiile intercelulare și K în interiorul celulei, pe baza unei relații de 3 Na-2 K.

Transferul sodiului în spațiul bazo-lateral are loc contra unei retenții de H^+, datorită concurenței de încărcare electrică. Acesta generează un exces de acid carbonic, transformat apoi în CO_2 și apă, mecanism întîlnit și la nivelul nefronului.

Absorbția *sodiului* din intestinul subțire nu este influențată de mineralocorticoizi. Scăderea natriemiei nu antrenează o absorbție crescută prin intermediul aldosteronului. Acest mecanism homeostatic este însă efectiv în colon unde intervin și glicocorticoizii.

Potasiul este absorbit în corelație cu sodiul, fiind atras în celulă de potențialul negativ, pe care-l concurează ca și pe H^+, în calitate de cation. Ionul de K este mai greu absorbit prin marginea în perie datorită concentrației intracelulare, în general mari, pe care o are.

Și potasiul este supus unui flux bidirecțional de absorbție și secreție, dar mai mic. În jejun și ileon bilanțul este pozitiv în favoarea absorbției, printr-un mecanism de transport la vale, ce începe cînd concentrația luminală este cu 1—2 mEq/1 mai mare decît cea a plasmei. În colon predomină însă secreția și se realizează o concentrație intraluminală mare. Pentru ca K să poată fi absorbit în colon este nevoie de un gradient de concentrație lumen-sînge mult mai mare decît în intestinul subțire. În colon absorbția K este împiedicată de aldosteron printr-un mecanism cuplat cu absorbția sodiului.

Clorul este absorbit în mare măsură paralel cu Na, pe care îl însoțește în general. În calitate de anion urmează și o cale alături de CO_3H^- și PO_4^{--}, cu care însă se și concurează în virtutea încărcării electrice de același sens.

Clorul poate fi absorbit și „la deal", pe baza unui gradient electrochimic. S-au descris unele mecanisme care realizează acest transport la nivelul apical al enterocitului. Acest transfer are loc cu precădere în ileon și mai puțin în jejun. La nivelul ileonului absorbția activă se cuplează cu o secreție de bicarbonat.

Bicarbonatul este, peste o anumită concentrație, rapid absorbit în jejun, ce are un pH în jur de 6.7, în schimbul unei secreții intraluminale acide. În ileon și colon CO_3H^- este secretat sau absorbit în funcție de valoarea concentrației. Transferul bicarbonatului și clorului este împiedicat de *acetazolamidă*, ceea ce demonstrează importanța anhidrazei carbonice și sintezei de acid carbonic în acest proces.

Calciul este introdus în tractul digestiv împreună cu laptele și alte alimente. Este absorbit activ, în corelație cu homeostazia lui plasmatică. Absorbția lui este stimulată de hipocalcemie și parathormon (PTH), ce are efect hipercalcemiant și pe această cale (alături de mobilizarea de Ca^{++} osos și inhibiția excreției renale). PTH acționează prin intermediul 1.25 dihidroxicolecalciferolului, considerat și el un hormon, ce este sintetizat în rinichi dintr-un precursor, 25 hidroxicolecalciferol. La rîndul lui acesta se formează în ficat din vitamina D. Calcitonina nu pare a avea vreo influență în absorbția calciului.

Din intestin este absorbit numai calciul solubil. Mulți dintre compușii lui sînt însă insolubili (săruri de bicarbonat, fosfat, de acid fitic sau acizii

Scanned with OKEN Scanner

grași) și ca atare inabsorbabili. Prezența unor agenți chelatori (citrat, glucuronat) pe suprafața mucoasei îi inhibă absorbția. Absorbția calciului este ajutată de sărurile biliare pe o cale specială, alta decît cea care favorizează absorbția vit. D.

Magneziul, fiind un ion intracelular, se absoarbe greu, datorită gradientului de concentrație nefavorabil. Absorbția începe tardiv după ingerare și durează mult. Are loc uniform în tot intestinul. Absorbția nu este corelată cu necesitățile organismului. O parte din Mg din intestin provine din epiteliul descuamat.

Fosfatul este absorbit pasiv și activ. Pentru absorbția lui nu este necesară fosforilarea. Este atras în lichidul intracelular probabil de către sodiu, conform gradientului de încărcare electrică dar se concurează cu alți anioni.

Există o specializare a diferitelor segmente intestinale pentru absorbția diferiților electroliți și apei. Ileonul de ex. absoarbe 9 l lichid, colonul doar 1 l. Soluțiile hipertone se reabsorb mai ușor.

Un anumit rol este exercitat și de gradientul coloidosmotic și de presiunea dintre lumen și plasmă. Importanța gradientului coloidosmotic apare în deproteinizări masive pe cale intestinală (ca în boala Ménetier), cînd are loc și o pierdere masivă de apă și electroliți. Presiunea hidrostatică a sîngelui intervine în pierderea de lichid, în relație cu cea coloidosmotică, conform raporturilor stabilite de Starling.

Intestinul contribuie la homeostazia electroliților plasmatici, însă cel mai important organ din acest punct de vedere este rinichiul, care răspunde mai prompt și mai radical la oscilațiile concentrațiilor ionice plasmatice. Un anumit sistem de reglare există și la nivel intestinal, în special prin intermediul mineralcorticoizilor. Rolul PTH din acest punct de vedere a fost prezentat anterior.

Aldosteronul stimulează absorbția de Na și secreția de K în primul rînd în colon. Glucocorticoizii posedă și ei o asemenea acțiune, dar care este prezentă și în jejun și în ileon. Efectul lor asupra Na și K este exercitat prin stimulare ATP-azei Na-K dependente din membrana latero-bazală a enterocitului și pe absorbția apicală de sodiu.

În anumite situații nelegate de procesul de digestie, transferul spre lumen devine mai mare decît absorbția, avînd loc o secreție *coleragenică*, o pierdere exagerată de lichide, cu conținut crescut de substanțe dizolvate, ca cea produsă de enterotoxinele vibrionului holeric, de enterotoxinele termolabile, de Escherichia coli, de PGE_1, sau în tumori hormonale. Efectul ce poate fi dramatic, este realizat prin stimularea adenilat-ciclazei și cAMP. Poate fi inhibat de substanțe ce inhibă efectul pe cAMP. Acțiunea coleragenică a cAMP poate fi dedusă din efectul dibutiril-cAMP, ce străbate membrana celulară și reproduce efectul cAMP, producînd diareea apoasă. VIP-ul produce de asemenea o diaree apoasă; vipoamele, la fel de frecvent ca sindromul Zollinger-Ellison, sînt însoțite de „holeră pancreatică“ (sindromul Verner-Morrison=diaree apoasă+hipokaliemie secundară+hipo- sau aclorhidrie). Mecanismele diareei apoase din s. Zollinger-Ellison și s. Verner-Morrison sînt diferite: în gastrinoame diareea se datorește cantităților mari de lichid aduse în intestin de hipersecreția

abundentă de acid gastric și suc duodenal alcalin pe cînd în vipoame diareea nu este corelată cu secrețiile digestive proximale, intestinul subțire fiind sediul malabsorbției și hipersecreției de lichide.

2.4.4.6. ABSORBȚIA FIERULUI

Cantitatea de fier absorbită depinde de sursa din care provine. Este mai bine absorbit fierul din ficat și carne decît cel din ouă și legume verzi. Cel din grîu, porumb, fasole este relativ inabsorbabil, deoarece acidul fitic din cereale formează cu fierul compuși insolubili. Forma de predilecție de absorbție a fierului este cea feroasă (Fe^{++}), în care e transformat din forma ferică sub care se găsește în alimente, de acidul clorhidric și ascorbic (Vit. C). Absorbția fierului are loc predominant în duoden și jejun, din cauza mediului mai prielnic. Substanțele chelatoare (oxalații) fosfații, acidul acetic, acidul citric și sucul pancreatic, împiedică absorbția fierului.

Transportul fierului prin mucoasa intestinală parcurge: fixarea acestuia la nivelul microvilozităților (marginii în perie), transportul și depozitarea intracelulară și eliberarea prin polul bazo-lateral în circulație.

O parte din Fe^{++} poate trece direct în plasmă. Cea mai mare parte însă se leagă în epiteliu de *apoferitină,* o proteină prezentă și în alte țesuturi, formîndu-se *feritină.* Aceasta eliberează în plasmă fierul, care este legat de *transferină* (siderofilină), saturată în proporție de 35%. În țesuturi (ficat ș.a.) se află depozitat tot ca feritină și, mai puțin, ca *hemosiderină,* într-un depozit mai inert.

Între fierul absorbit, cel ce se află în organism și cel eliminat există un echilibru.

Se ingerează zilnic 5—30 mg din care se absorb 1—2 mg, ce reprezintă nevoile zilnice. Fierul se pierde prin bilă și epiteliile intestinale descuamate, prin urină, sudoare, piele și păr, iar la femei și prin menstre, din care cauză este necesar un aport dublu.

Coordonarea absorbției cu conținutul în organism este realizată la nivelul mucoasei intestinale cu ajutorul depozitului de feritină din celulele criptelor, care crește cînd există un exces de fier. Cînd aceste celule bogate în feritină se maturează ajungînd din cripte în epiteliul vilozităților în 2—3 zile, absorbția fierului este blocată. Astfel se explică și inerția acestei autoreglări. Concomitent crește prin epiteliul descuamat și eliminarea fierului.

Conținutul de fier epitelial îl reflectă pe cel din plasmă, ceea ce demonstrează rolul depozitului din intestin în reglarea absorbției. În organismul deficitar în fier enterocitele conțin mai puțin fier.

Cînd fierul plasmatic scade, din feritină se eliberează în plasmă o cantitate mai mare sub formă feroasă, crescînd conținutul plasmei de feritină și transferină. Absorbția fierului ar putea fi influențată de factori generali, ca de exemplu în unele inflamații, în care încorporarea fierului în feritină scade în cîteva ore.

După absorbție, fierul este utilizat în diferite funcții. Este necesar în primul rînd pentru transportul oxigenului prin hemoglobină. Din cele 5—6 g cît se află în organism, 60—70% intră în structura Hb. Restul este

Scanned with OKEN Scanner

conținut în mioglobină (4%), în citocromi (1%), în transferină (0,1%), feritină și în hemosiderină (14). 10—15% se află sub alte forme.

Concentrația plasmatică este de 100 μg/100 ml, cea a sîngelui total de 45—50 μg%, cea a Hb de 336 mg la 100 g.

Într-o supraîncărcare de fier apare o acumulare excesivă de feritină și hemosiderină. Ultima formează un depozit în ficat și alte țesuturi din care Fe se elimină mai greu. Consecința poate fi *hemocromatoza*, ce se manifestă prin pigmentație (diabet bronzat) și ciroză hepatică și constituie un factor de risc pentru cancerul gastric.

2.4.5. MOTRICITATEA INTESTINULUI SUBȚIRE

Ca și motricitatea gastrică, și cea a intestinului subțire este determinată de un *automatism* ce generează potențiale spontane. Acestea se înscriu într-un ritm electric de bază (REB) format din unde lente, neurmate de contracții, ce se succed cu o frecvență caracteristică pentru diferite segmente de intestin (la om de aproximativ 12/min în porțiunea duodenală și în jejunul superior, scăzînd apoi în cîteva trepte la o frecvență de 9,3/min în ileonul terminal). Fiecare segment este comandat de un *pacemaker*, al cărui automatism este însușit de zonele subiacente. Pace-makerul duodenal se află în apropierea ductului biliar. Între REB-ul stomacului, de frecvență mai rară (3—5/min), și cel duodenal nu există continuitate, decît în măsura în care un număr de descărcări duodenale le urmează pe cele gastrice, probabil pe baza impulsurilor parvenite prin prelungiri musculare și a celor produse de distensia prin chimul ce ajunge aici din stomac. Gradientul treptelor de contracție intestinală este produs de faptul că țesutul muscular cu un automatism de frecvență scăzută nu mai este capabil să-l însușească pe cel superior. Pe potențialele de bază apar sporadic sau în salve *potențiale de vîrf*. Acestea sînt urmate de *contracții musculare*. Potențialele de bază și cele de vîrf migrează craniocaudal, formînd complexe migratorii mioelectrice (CMME) care străbat întregul intestin în curs de aproximativ 2 ore, după care începe un nou asemenea complex. CMME sînt influențate de inervația mienterică (intrinsecă). Excitația colinergică are un efect stimulator, cea adrenergică, prin intermediul beta-receptorilor, unul inhibitor. Continuitatea CMME este asigurată de inervația extrinsecă, prin vag. CMME înaintează pe distanțe de 30—40 cm. Contracțiile se succed cu o anumită regularitate. Ele formează complexe motorii ce sînt în perioadele interdigestive caracterizate, ca și în stomac, prin mai multe faze. Faza I este lipsită de contracții, a II-a prezintă contracții neregulate, în a III-a contracțiile sînt de amplitudine și frecvență maximă, iar a IV-a este o fază de tranziție spre faza I, cu contracții neregulate.

Alimentarea produce contracții ce au fost împărțite de Cannon în *peristaltice, segmentare* și *pendulare*, ultimele cu o legitimitate îndoielnică. Undele peristaltice sînt produse de distensia intestinului care provoacă o contracție în amonte și o relaxare în aval (legea intestinului a lui Bagliss și Starling), asigurînd înaintarea conținutului. Ele sînt produse probabil prin stimulul colinergic care favorizează apariția potențialelor de acțiune.

Contracțiile de segmentare compartimentează intestinul și cresc presiunea conținutului, asigurînd mixarea și absorbția. Compartimentările înaintează pe distanțe scurte, propulsînd conținutul. Înaintarea acestuia este ajutată și de segmentările care se produc mai rar distal.

La motricitatea intestinală trebuie adăugate și mișcările *vilozităților intestinale*, cu un ritm neregulat, care ajută absorbția, și cele pe care le prezintă *muscularis mucosae* care produc pliuri și creșteri ale mucoasei.

2.5. ROLUL INTESTINULUI GROS

Mucoasa intestinului gros nu secretă enzime. La suprafața mucoasei și în formațiunile glandulare se află celule caliciforme, ce secretă mucus. Vilozitățile dispar. Musculatura externă se organizează în fascicule (*Taenia coli*). Acestea sînt mai scurte decît mucoasa, motiv pentru care de-a lungul intestinului gros apar formațiuni limitate de strangulații, denumite *haustre*. Principalele funcții ale colonului sînt:

— Resorbția de: apă, electroliți (Na^+, Cl^-), compuși organici (zaharuri aminoacizi, acizi grași, vitamine), acizi biliari, produse de degradare bacteriană.

— Secreția de electroliți (K^+, CO_3H^-), mucus, imunoglobuline (IgA).

— Rezervor de bacterii, care au diverse activități: sinteze de vitamine (K, complex B), deconjugarea și dehidroxilarea acizilor biliari, stimularea sistemului imun.

— Motilitatea cu diverse efecte: brasaj și transport în sens distal a conținutului colic, rezervor de fecale.

În colon chimul care pătrunde prin valvula ileocecală în cantitate de circa 500 ml pe zi este transformat în materii fecale, a căror masă este în jur de 150 g pe zi, variind însă mult în funcție de cantitatea și natura alimentației. Din colon se elimină zilnic prin flatus cca 1 000 ml gaze (bioxid de carbon, azot, hidrogen sulfurat, metan și oxigen). Scaunul conține celuloză care crește masa materiilor fecale. În fermentațiile acide, apar în fecale acizi organici (acid acetic, butiric). Laptele crește masa materiilor fecale prin produșii fosfo-calcici neabsorbabili. Lipidele prezente sînt de natură endogenă. Colesterolul, lecitina și stercobilina, ce conferă proculoarea, rezultă din bilă. Fierul este exogen. Bacteriile intervin în procesele de fermentație și putrefacție. Colonul conține: *Escherichia coli*, Enterobacter aerogen, *Lactobacillus*, *Bacteroides fragiles*, coci, clostridii ș.a., care consumă acid ascorbic, ciancobalamină, colină. Distrugerea mucoasei la animalele iradiate produce o invazie microbiană a organismului, septicemia fiind o cauză a letalității. Animalele sterile rezistă mai bine la iradiere. Ele au și particularitatea de a prezenta un *cec dilatat* și împovărat din cauza retenției unei mari cantități de mucus și de alte substanțe ce rămîn nedegradate de bacterii. Prin putrefacție bacteriană triptofanul se transformă în scatol și apoi în indol, care, alături de mercaptan și hidrogen sulfurat, rezultați din cisteină, conferă fecalelor mirosul caracteristic. Scatolul și indolul sînt toxice. O parte din indol este absorbit și detoxifiat în ficat prin conjugare cu acid sulfuric și potasiu și transformat în indican (indoxil sulfat de potasiu), eliminat prin urină. Sub influența bacteriilor, tirozina formează crezol și fenol iar alți aminoacizi sînt transformați prin

Scanned with OKEN Scanner

decarboxilare în amine. Astfel alanina se transformă în etilamină, histidina în histamină, lizina în cadaverină, arginina în putrescină. La nivelul colonului are loc o secreție și o reabsorbție de electroliți continuă. Potasiul și bicarbonații sînt mai mult excretați iar clorura de sodiu și apa sînt mai mult reabsorbiți.

2.5.1. MOTRICITATEA INTESTINULUI GROS

Din intestinul subțire chimul trece în colon prin sfincterul ileocecal, format dintr-o musculatură circulară netedă care este relaxat de vag și contractat de simpatic. Sfincterul se deschide ritmic prin undele peristaltice. Există și o valvulă ileocecală, ce permite chimului o deplasare în sens caudal. Deplasarea conținutului este determinată de presiunea exercitată de afluxul intestinal. La deschiderea sfincterului participă un reflex gastroileal, declanșat de prezența alimentelor în stomac.

La om, în cec și în colonul ascendent nu există mișcări peristaltice, sau acestea sînt estompate. Sînt prezente contracții ce segmentează mai mult haustrele, cu rol în malaxarea materiilor fecale și absorbția apei. Contracțiile apar la circa 30 minute, undele peristaltice care apar în colonul distal, deplasează conținutul spre rect. În colonul descendent și sigmoid se produc de 3—4 ori pe zi *contracții în masă,* mișcări de propulsie ce cuprind segmente mai mari de colon (20—25 cm) și asigură înaintarea unei mase mari de conținut, pe 1/4 din lungimea colonului. Ele sînt stimulate de alimente, printr-un *reflex gastrocolic.* Sînt prezente în cursul defecației.

Un ritm *electric de bază* (REB) și *potențiale de vîrf* există și în colon. Ele își au însă originea în musculatura circulară și nu în cea longitudinală. Frecvența REB este mai mică (2—9 cm/sec), neregulată și variabilă.

Defecația este produsă de contracția musculaturii longitudinale a rectului și de relaxarea sfincterului anal intern, format din musculatura netedă, și a celui extern, din musculatura striată, prin inhibarea contracției asigurate de nervul rușinos. Sfincterul intern este relaxat de parasimpatic și contractat de simpatic. Parasimpaticul contractă concomitent rectul. Centrul reflexului de defecație este situat în măduva sacrată. Defecația este controlată voluntar.

2.6. SISTEMUL ENDOCRIN DIGESTIV (GASTRO-ENTERO-PANCREATIC)

În numeroase activități și funcții digestive participă, cu caracter de reglare, numeroși hormoni sau factori hormonali polipeptidici, produși de diverse celule de tip endocrin, identificate prin impregnație argentică („celule granulate bazal“), diseminate în stomac, intestin, pancreas, neuroni situați în tubul digestiv, dar și de celule cerebrale, care realizează în totalitate un adevărat sistem endocrin digestiv sau gastro-entero-pancreatic. Pe baza unor caractere decelabile electronomicroscopic au fost descrise pînă în 1980 16 asemenea tipuri de celule. Multe din celulele endocrine

Scanned with OKEN Scanner

ce secretă asemenea hormoni au fost integrate de Pearse în sistemul „APUD“ (*a*mine *p*recursor *u*ptake *d*ecarboxilation), deoarece au proprietatea comună de a decarboxila precursorii aminici.

În granulele celulelor endocrine „granulate bazal“ au fost identificate și unele amine, ca dopamina, serotonina, histamina.

Datele actuale privitoare la hormonii gastro-entero-pancreatici sînt încă fragmentare și departe de a permite o viziune completă atît a activităților întregului sistem endocrin situat în tubul digestiv, cît și a rolului său în diverse procese digestive sau extradigestive.

Majoritatea celulelor intestinale producătoare de hormoni sînt de tip „receptosecretor“ (Fujita), eliberarea de hormoni fiind indusă prin stimuli mecanici sau biochimici din lumenul intestinului.

Celulele endocrine digestive au fost împărțite în raport cu sediul și modul de eliberare a secrețiilor lor, în:

— celule „deschise“, situate în mucoasa tubului digestiv, care pot fi stimulate pe cale exocrină (luminală), pe cale endocrină (sanguină), și pe cale paracrină (intercelulară);

— celule „închise“, cum sînt celulele din insulele Langerhans, care nici nu pot fi stimulate luminal, nici nu-și varsă secreția în lumenul tubului digestiv; ele sînt stimulate pe cale sanguină și-și varsă secreția în sînge, unde aceasta poate fi detectată. Pînă în prezent a fost demonstrată secreția luminală de secretină, somatostatină, VIP și substanță P.

Pe lîngă o serie de hormoni polipeptidici gastrointestinali, au mai fost descrise numeroase polipeptide gastrointestinale, așa numiții „candidați de hormoni“, cu acțiuni precizate, sau în curs de studiu; cei cunoscuți pînă în prezent, sînt prezentați în tabelul 2.I, cu locul de producere, sau în care au fost găsiți și cu acțiunile lor. La aceștia trebuie adăugați insulina și glucagonul pancreatic, care, deși influențează și secreția și motilitatea tubului digestiv, intervin predominant în metabolismul glucidic.

Cum somatostatina, hormon hipotalamic care inhibă eliberarea de somatotrop hipofizar, are acțiuni la multiple niveluri digestive, este posibil ca ea să fie un hormon local, sau un neurotransmițător. Dealtfel și alți hormoni peptidici din celulele endocrine intestinale, cum sînt VIP, CCK, neurotensina și substanța P, sînt prezenți și în sistemul nervos central unde funcționează ca neurotransmițători.

Localizarea hormonilor digestivi a putut fi precizată cu ajutorul unor tehnici de imunocitochimie și de analiză radioimună, care au arătat că unii din ei sînt situați și în afara tubului digestiv: gastrina este prezentă în celulele endocrine din antrul gastric și din duoden, dar și în celulele nervului vag și în celulele cerebrale; colecistokinina a fost găsită atît în celulele endocrine din jejun, dar și în creier în concentrații foarte mari. Totodată, în tubul digestiv și pancreas se găsesc hormoni peptidici identificați și în alte organe (creier, hipofiză, placentă), cum sînt: somatostatina, TRH, ACTH, neurotensina, substanța P. Prezența unor hormoni intestinali în celulele și fibrele nervoase sugerează o interacțiune complexă a sistemului endocrin peptidergic cu sistemul nervos autonom (colinergic și adrenergic). Ambele sisteme participă la reglarea funcțiilor gastrointestinale și se pot suplini unul pe altul în cazuri de defecte funcționale. Astfel, de ex. la unii bolnavi de diabet cu neuropatie vagală (așa numită autovagotomie) nivelul seric al gastrinei este de 2—3 ori mai mare decît

Scanned with OKEN Scanner

Tabelul 2.1

Hormonii și „candidații la hormoni" polipeptidici gastrointestinali

Nume	Loc de formare	Tip de celule producătoare	Acțiuni
		HORMONI	
Gastrina	Antru, duoden, celule cerebrale, celule nerv vag	G	Secreția gastrică ↑ Sfincterul esofagian inferior și musculatura netedă ↑ Secreția de apă și electroliți în stomac, intestin, ficat, pancreas ↑ Eliberarea de insulină și calcitonină Acțiune trofică pe mucoasa gastrointestinală și pe pancreas
Colecistokinina (Pancreozimina)	Duoden, jejun, celule cerebrale	I	Contracția veziculei biliare ↑ Relaxarea sfincterului Oddi Secreția de enzime pancreatice ↑
			Contracția veziculei biliare ↑ Secreția gastrică ↓
Secretina	Duoden	S	Secreția pancreatică de apă și bicarbonați ↑ Eliberarea și acțiunea gastrinei ↓ Colereza ↓
Polipeptidul inhibitor gastric (GIP)	Duoden	D_1	Motilitatea gastrică ↓ Eliberarea de insulină ↓ (?)
Peptidul intestinal vasoactiv (VIP)	Intestin subțire și colon	H	Vasodilatare și creșterea circulației în teritoriul splanhnic Secreția gastrică acidă ↓ Secreția pancreatică și intestinală apoasă ↑
Glucagon gastric	Regiunea fundică, duoden	A	Secreția gastrică acidă ↓ Peristaltica intestinală ↓
Enteroglucagon	Intestin	E_G	Aceleași acțiuni ca și glucagonul gastric
Motilina	Intestin	EC_2	Motilitatea intestinală ↑ Evacuarea și motilitatea gastrică ↓ Insulinotropă
		FACTORI HORMONALI POLIPEPTIDICI („CANDIDAȚI LA HORMONI")	
Chalon antral	Antru		Secreția gastrică acidă ↓
Bulbogastron	Duoden		Secreția gastrică acidă ↓
Enterogastron	Duoden		Evacuarea gastrică ↓ (?)
Duocrinina	Duoden		Secreția glandelor Brunner ↑
Chimodenina	Duoden		Secreția de chimotripsinogen ↑
Enterocrinina	Intestin		Secreția intestinală ↑
Vilikinina	Intestin		Motilitatea vilozităților intestinale ↑
Ceruleina	Intestin		Secreția gastrică ↑

Scanned with OKEN Scanner

Tabelul 2.1. (continuare)

			Motilitatea veziculei biliare ↑
Enterooxintina	Intestin		Secreția gastrică ↑
Somatostatina (hormon hipotalamic)	Stomac, intestin	D	Secreția gastrică ↓ Eliberare de hormoni ↓
Bombesina	Intestin		Secreția gastrică ↑ Secreția pancreatică ↑
Encefaline	Stomac, intestin		Motilitatea gastrointestinală ↓
Neurotensina	Intestin		Secreția gastrică ↓ Motilitatea gastrică ↓ Glicemie ↑ Glucagonemie ↑
Polipeptidul pancreatic uman (PP)			Secreția gastrică ↓ Secreția pancreatică ↓ Motilitatea intestinală ↓
Vagogastron	Celulele n. vag		—
Substanța P	Stomac, intestin		—

↑ = creștere; ↓ = scădere; (?) = probabil.

la normal și prin acest mecanism compensator răspunsul acid al acestor bolnavi la alimente rămîne normal.

Hormonii peptidici digestivi participă în măsură variată la reglarea a numeroase funcții și activități: secreția acidă a stomacului (v. ulcerul G și D), funcțiile pancreasului exocrin și ale veziculei biliare, motilitatea gastrointestinală, metabolismul hidrocarbonatelor, circulația sîngelui.

În secreția gastrică acidă, gastrina eliberată de celulele endocrine din antrul gastric are rol stimulator pe care-l exercită pe cale sanguină (endocrină), dar și luminală (a fost găsită și în sucul gastric); polipeptidul inhibitor gastric (GIP) are un rol inhibitor; metencefalina pare a avea, independent de gastrină, un rol în stimularea secreției acide.

În secreția pancreatică exocrină, secretina stimulează secreția de lichide și de bicarbonați, colecistokinina pe cea de enzime, chimodenina stimulează specific secreția de chimotripsinogen, iar polipeptidul pancreatic are un rol inhibitor. Cît privește secreția endocrină pancreatică, s-a descris o axă entero-insulară, adevărat sistem complex care cuprinde factori endocrini de tip incretinic (factori duodenali care stimulează secreția internă a pancreasului) cum este GIP precum și neurotransmițători.

În activitatea veziculei biliare colecistokinina stimulează motilitatea și evacuarea veziculei, iar polipeptidul pancreatic le inhibă.

În motilitatea gastrointestinală, gastrina provoacă contracția sfincterului esofagian inferior, stimulează musculatura netedă nesfincteriană și crește forța și frecvența contracțiilor antrale; motilina influențează și ea sfincterul esofagian inferior, evacuarea gastrică și activitatea mioelectrică a intestinului. Colecistokinina stimulează, la bolnavii cu colon iritabil, contracția colonului distal, iar secretina, glucagonul și GIP inhibă motilitatea intestinală.

În reglarea metabolismului hidrocarbonatelor participă activ insulina, glucagonul, somatostatina, iar VIP-ul s-a dovedit a fi vasodilatator activ, dar care posedă și o acțiune similară glucagonului de a stimula glicoliza; el inhibă, ca și GIP, secreția gastrică și joacă un rol important în reglarea

secreției intestinale de apă și electroliți, stimulînd adenilciclaza în tractusul gastrointestinal.

Semnalul de eliberare al hormonilor digestivi este dat de ingestia și de prezența alimentelor în tubul digestiv.

Ingestia de hidrocarbonat provoacă eliberarea rapidă de enteroglucagon, neurotensină și GIP, iar ingestia de grăsimi, eliberarea de motilină.

Prin participarea lor la cele trei etape ale metabolismului alimentelor hormonii intestinali realizează o adevărată verigă intermediară între intestin și metabolism (Fig. 2.8.).

Cercetări recente pledează pentru diferențierea a două categorii de hormoni digestivi: hormoni liberatori ai unor alți hormoni și hormoni reglatori ce intervin direct în anumite procese digestive. Astfel, chimodenina produsă în intestin stimulează eliberarea de chimotripsinogen pancreatic, după cum alți hormoni, printre care și GIP, stimulează secreția de insulină (incretine), iar un factor hormonal gastric, încă neidentificat, ar stimula eliberarea de gastrină.

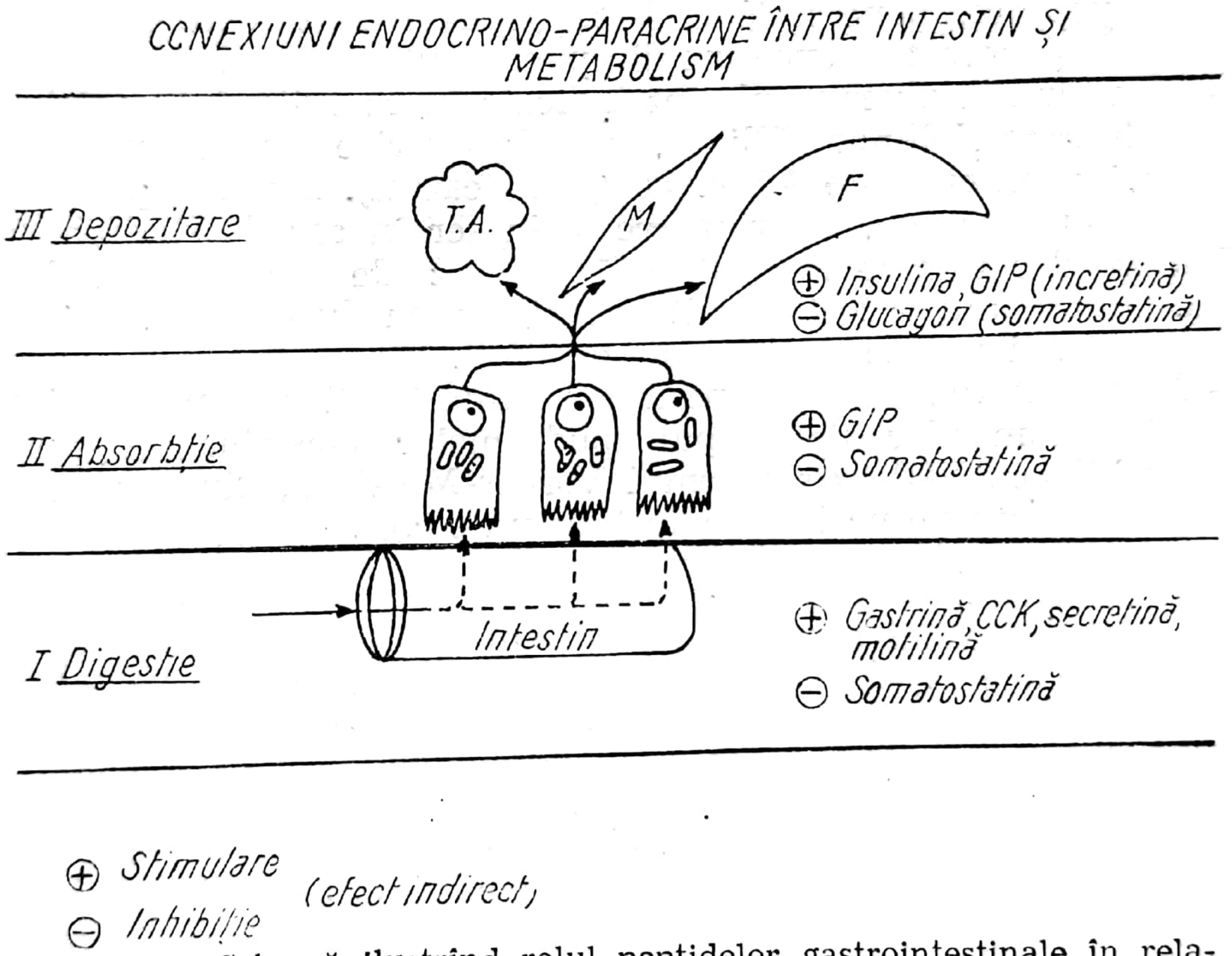

Fig. 2.8. — Schemă ilustrînd rolul peptidelor gastrointestinale în relațiile dintre intrarea alimentelor și metabolism. La fiecare etapă apar stimulări și inhibiții produse de peptide (după W. Creutzfeldt — *Scand. J. Gastroent.*, 1982, 77, suppl.). *Efect indirect* — medierea printr-un alt peptid a efectului stimulator sau inhibitor.

T.A. — țesut adipos; *M* — mușchi; *F* — ficat.

Celulele endocrine digestive pot fi, în condiții patologice (mai ales tumori cu punct de plecare în asemenea celule și cu producție mare de hormoni), la originea unor tulburări și sindroame clinice, cum sînt: s. Zollinger-Ellison (gastrinom), s. Verner-Morrison (vipom, „holera pancreatică"), hiperinsulinism prin tumori ale celulelor beta-langerhansiene

sau sindromul MEA (Multiple Endocrine Adenomatosis), cu participare endocrină multiplă (de obicei pancreas, paratiroidă, hipofiză, suprarenală).

În ultimul timp au fost descrise tumori producătoare de gastrină, insulină, VIP, GIP, glucagon, somatostatină și polipeptid pancreatic.

Dacă folosirea terapeutică a hormonilor gastrointestinali este încă redusă (glucagonul în pancreatita acută și hipoglicemii, gastrina în refluxul gastroesofagian, secretina în ulcerul duodenal și hemoragii digestive, somatostatina în pancreatita acută și hemoragii digestive), ei și-au cîștigat un rol mai important pentru diagnostic:

— Pentagastrina, un fragment de gastrină sintetizat, este folosită pentru determinarea secreției acide maximale, permițînd prin aceasta o evaluare a masei de celule parietale acidosecretoare; ea este indicată și în suspiciunea de sindrom Zollinger-Ellison, cît și pentru controlul unei vagotomii, sau a unei rezecții gastrice Billroth II.

— Colecistokinina-pancreozimina și secretina sînt utilizate pentru examenul secreției pancreatice și ele provocînd o stimulare maximală a secreției.

— Polipeptidul pancreatic a fost propus recent pentru diagnosticul insuficienței pancreatice exocrine din pancreatita cronică.

— Secretina și glucagonul sînt indicate în cazurile de suspiciune clinică de sindrom Zollinger-Ellison, cu valori serice ale gastrinei normale, sau numai ușor crescute (circa 30% din cazuri). După o provocare cu secretină sau glucagon, gastrina crește în ser în caz de sindrom Zollinger-Ellison, dar rămîne nemodificată în caz de ulcer gastroduodenal simplu. Glucagonul a fost folosit uneori pentru duodenografia hipotonă, datorită acțiunii sale de inhibare a motilității.

— Determinarea unor hormoni gastrointestinali este necesară pentru diagnosticul tumorilor din grupul apudoamelor (gastrina în sindromul Zollinger-Ellison, VIP în sindromul Verner-Morrison, glucagonul în glucagonome, somatostatina în somatostatinom etc.).

Scanned with OKEN Scanner

3.

ESOFAGUL

3.1. MANIFESTĂRI CLINICE ÎN BOLILE ESOFAGULUI

Oricare ar fi afecțiunea care interesează esofagul, datele semiologice se rezumă la trei simptome importante: disfagia, durerea și regurgitația, care împreună, alcătuiesc sindromul esofagian.

Disfagia. Definită ca dificultate în înghițirea alimentelor, cu senzația de oprire a bolului alimentar pe traiectul esofagului, reprezintă simptomul major al suferinței esofagiene.

Prezența unei disfagii, indiferent de gradul său, este un semnal de alarmă care nu trebuie niciodată ignorat, medicul avînd datoria de a-i preciza caracterele și de a efectua explorări pînă se ajunge la stabilirea cauzei.

Clasificare. După sediu, disfagia se poate clasifica în trei forme: 1) *Disfagia orofaringiană* caracterizată prin dificultatea trecerii bolului alimentar din cavitatea buco-faringiană în esofagul cervical (neoplasm faringean, afecțiuni neurologice), 2) *Disfagie de transport*, senzație de oprire a alimentelor la nivelul corpului esofagian (cancer esofagian, tumori benigne, stenoză peptică, compresiune extrinsecă etc.); ea se poate însoți de opresiune retrosternală, de dureri ce iradiază în spate și în brațe, 3) *Disfagia esogastrică* reprezintă dificultatea trecerii bolului alimentar la nivelul joncțiunii esogastrice (acalazia cardiei, cancer eso-cardio-tuberozitar, stenoze benigne etc.). Adesea bolnavul localizează corect nivelul obstacolului (în treimea superioară, mijlocie sau inferioară a esofagului). Disfagia poate, de asemenea, fi clasificată după cum este secundară unei afecțiuni esofagiene, de vecinătate sau generale (tabelul 3 I.).

Precizarea caracterelor disfagiei. 1. Care este gradul (severitatea) blocajului ce determină disfagia? Obișnuit este vorba de un blocaj *incomplet*, permițînd trecerea lichidelor și alimentelor semisolide, dar care împiedică un bol alimentar mai mare alcătuit în special din pîine sau carne; pentru ușurarea trecerii prin esofag a acestuia, bolnavul ingeră lichide. Mult mai rar blocajul este complet, bolul alimentar oprindu-se în totalitate la un anumit nivel pe traiectul esofagului. În sfîrșit,

Tabelul 3.1

Clasificarea și cauzele disfagiei

I. Disfagia secundară unei afecțiuni esofagiene:	acalazia cardiei, spasmul difuz esofagian, tumorile benigne și maligne, esofagita peptică, stenozele benigne (peptice, postchirurgicale), sindromul Barrett, inelul Schatzki, diverticulii esofagieni, corpi străini intraesofagieni.
II. Disfagia secundară unei afecțiuni de vecinătate:	adenopatii (neoplazice, hemopatii maligne), cancerul bronhopulmonar, gușa plonjantă, afecțiunile cardiace (pericardita, insuficiența cardiacă), anomalii costo-vertebrale.
III. Disfagia secundară unei afecțiuni generale:	afecțiunile neurologice (scleroza în plăci, accidentele vasculare cerebrale), colagenozele (sclerodermia, lupusul eritematos diseminat), miastenia gravis, diabetul zaharat, anemia sideropenică (sindromul Plummer-Vinson).

unii bolnavi prezintă doar o disfagie minimă, sub forma unei simple dificultăți pasagere la trecerea bolului alimentar.

2. Cînd și cum a debutat disfagia? Un debut în urmă cu ani de zile, timp în care starea generală se menține bună, pledează pentru existența unei tulburări motorii esofagiene (acalazia cardiei, spasmul difuz esofagian). Din contră, disfagia recent instalată la o persoană după vîrsta de 50 de ani, cu răsunet în scurt timp asupra stării generale, are toate șansele să fie secundară unui neoplasm esofagian. Este important de cunoscut și circumstanțele de apariție a disfagiei (stare de depresiune, stresuri etc.).

3. Disfagia predomină la lichide sau la alimentele solide? În acalazia cardiei, disfagia apare atît la alimente solide cît și la cele lichide, uneori deglutiția fiind mai dificilă la acestea din urmă („disfagia paradoxală"). Disfagia prezentă numai la alimentele solide orientează diagnosticul spre o stenoză esofagiană (benignă sau malignă).

4. Care a fost evoluția disfagiei? Disfagia cu evoluție capricioasă (timp de mai mulți ani), în pusee, fără caracter progresiv, dese ori legată de traume psihice și emoții, este caracteristică acalaziei cardiei și spasmului difuz esofagian. Disfagia cu evoluție progresivă, la început pentru alimentele solide, apoi și pentru lichide, se întîlnește la bolnavii cu stenoză esofagiană (care pînă la proba contrarie trebuie considerată malignă!).

5. Disfagia este izolată sau însoțită de alte simptome? Se notează orice simptom de însoțire: regurgitații acide, pirozis, tuse etc. De asemenea, se vor avea în vedere și eventualele manevre (Valsalva, deglutiții repetate, ingerarea de lichide etc.) care fac să cedeze disfagia și pe care bolnavul le cunoaște perfect; asemenea manevre, inexistente în stenozele maligne și benigne avansate, sînt prezente la bolnavii cu diverticuli esofagieni și tulburări motorii esofagiene (acalazia cardiei, spasmul difuz esofagian).

Precizarea cauzei disfagiei. Pentru a se ajunge la diagnostic etiologic corect este nevoie de două explorări esențiale: examenul radiologic și cel endoscopic. Examenul radiologic baritat standard al esofagului repre-

zintă încă metoda-cheie de diagnostic; aspectele radiologice întîlnite în afecțiunile esofagiene însoțite de disfagie sînt descrise la capitolele respective. Avantajul enorm al endoscopiei, pe lîngă vizualizarea directă a leziunii, este posibilitatea prelevării de material pentru examen citologic și histologic, care sînt argumente de necontestat ale diagnosticului.

Diagnostic diferențial. Disfagia trebuie diferențiată de globus histericus care reprezintă senzația de nod în gît între mese (deci nu în timpul deglutiției, fiind astfel o falsă disfagie) la bolnavii cu tulburări de tip psihonevrotic.

Durerea. Durerea violentă, cu sediu toracic sau retrosternal inferior, este întîlnită în ruptura și perforația spontană sau traumatică a esofagului și în esofagita acută postcaustică. Diverticulii, tumorile benigne și acalazia cardiei într-un stadiu mai avansat, evoluează de obicei fără dureri.

Termenul de „pirozis" se referă la senzația dureroasă retrosternală cu caracter de arsură, accentuată de ingestia de alcool și lichide fierbinți și a cărei apariție este favorizată de anumite poziții (bolnavul aplecat înainte sau culcat orizontal); se întîlnește în refluxul gastroesofagian, hernia hiatală și esofagita peptică.

Regurgitația. Reprezintă refluxul alimentelor din esofag sau stomac în gură, fără efort și neînsoțit de grețuri, ceea ce o deosebește de vărsătură; se întîlnește în refluxul gastroesofagian, stenozele esofagiene și, uneori, la persoanele sănătoase. *Ruminația* constă într-o regurgitație habituală, mestecarea conținutului regurgitat și înghițirea lui din nou.

Examenul clinic general al bonavului poate furniza date utile pentru diagnosticul unor afecțiuni esofagiene:

— Slăbirea în greutate este o expresie a gravității și duratei tulburării de deglutiție și sugerează o obstrucție organică a esofagului (carcinom, strictură) sau o achalazie.

— Semnele obiective ale unei ciroze fac probabilă existența unor varice esofagiene și impune căutarea lor.

— Prezența unei adenopatii laterocervicale este suspectă de metastaze carcinomatoase, după cum o adenopatie generalizată sugerează posibilitatea unui limfom malign care poate comprima esofagul.

— Modificări cutanate de tipul sclerodermiei pot, în cazul unei disfagii, sugera o interesare a esofagului de către această afecțiune.

— Constatarea unor semne neurologice poate descoperi o afecțiune a sistemului nervos care poate fi cauza unor tulburări de tranzit esofagiene (scleroză în plăci, scleroză laterală amiotrofică, neuropatie diabetică).

3.2. METODE DE EXPLORARE A ESOFAGULUI

3.2.1. EXAMENUL RADIOLOGIC

Examenul radiologic rămîne încă cea mai răspîndită, cea mai importantă și totodată cea mai puțin agresivă metodă de examinare și diagnostic pentru afecțiunile esofagului.

Scanned with OKEN Scanner

În ultimele decenii s-au făcut progrese mari în domeniul echipamentelor de radiodiagnostic (amplificator-întăritor de imagine, radioscopia televizată, radiocinematografia etc.); imaginile radiologice pot fi înregistrate pe bandă magnetică (magnetoscop).

Substanța de contrast se administrează sub formă lichidă (permite mai bine studiul leziunilor morfologice), sau sub formă de pastă (pentru studiul peristaltismului). Examinarea radiologică a esofagului trebuie făcută în timpul deglutiției, între deglutiții și în poziții diferite (ortostatism, decubit dorsal, Trendelenburg, în picioare cu trunchiul aplecat înainte și în jos). În ultimii ani, ca și la alte organe (stomac, colon) se utilizează tehnica dublului contrast care are avantajul detectării micilor leziuni ale mucoasei esofagiene. Cînd se suspectează o perforație esofagiană, se întrebuințează soluție cu substanță de contrast iodată hidrosolubilă.

Imaginile radiologice din diversele afecțiuni esofagiene sînt descrise la capitolele respective.

Un examen radiologic negativ, nu înlătură existența unei afecțiuni esofagiene. Eroziuni, fisuri ale mucoasei, stadii inițiale a esofagitei, carcinomului, varicelor esofagiene, pot scăpa ușor examenului radiologic, la fel ca și unele tulburări de motilitate, care însă pot fi vizualizate cu ajutorul radiocinematografiei.

3.2.2. EXAMENUL ENDOSCOPIC

Diagnosticul precis al afecțiunilor esofagiene nu poate fi conceput fără examenul endoscopic. Investigația endoscopică a tractului gastrointestinal a făcut progrese însemnate datorită folosirii pe scară largă a instrumentelor fibrooptice, bazate pe principiul transmiterii imaginilor printr-un mănunchi de fibre transparente. Fibroendoscoapele moderne flexibile permit prelevarea biopsiei și materialului pentru examen citologic sub control vizual, cît și fotografierea leziunilor. Accidentele survin foarte rar în cursul examinării cu aceste instrumente și, în general, sînt de mică gravitate.

Aparatura curentă. Se preferă tipul de fibroendoscop cu viziune axială produs de mai multe firme internaționale (ACMI, Olympus, Machida etc.). Există fibroendoscoape scurte numai pentru examinarea esofagului, dar din cauza prețului ridicat, este preferabil ca un laborator să fie dotat cu un panendoscop (eso-gastro-duodenoscop) pentru examinarea, în plus, a stomacului și duodenului. Fibroendoscopul nu a eliminat însă esofagoscopul rigid, față de care prezintă chiar unele dezavantaje: viziune mult mai slabă a regiunii faringo-esofagiene, îndepărtarea corpilor străini este mai anevoioasă, fragmentele de biopsie sînt mai mici.

Pregătirea bolnavului și tehnica examenului. Examinarea poate fi efectuată în spital sau policlinică, dimineața pe nemîncate, după anestezia prealabilă a faringelui (gargară cu xilină sau badijonare cu cocaină) și eventuală sedare cu Diazepam 0,2 mg/kilocorp i.v. Bolnavul este așezat în decubit lateral stîng, cu coapsele flectate, sprijinit la spate de către o asistentă medicală. Vîrful endoscopului este trecut în faringe, utilizînd ca ghid indexul și mediusul de la mîna stîngă, și avansat în esofag numai

Scanned with OKEN Scanner

după ce bolnavul înghite (în scopul relaxării sfincterului esofagian superior); sub nici un motiv nu se va întrebuința forța împotriva unui sfincter nerelaxat. Odată ce vîrful instrumentului a pătruns în esofag, conducerea lui mai departe se face numai sub control endoscopic.

Indicații: 1) diagnosticul și evaluarea esofagitei; 2) confirmarea unei suspiciuni de neoplasm; 3) investigarea unei stenoze esofagiene; 4) diagnosticul varicelor esofagiene ca și precizarea originii unei hemoragii în cadrul unei endoscopii de urgență; 5) în scop terapeutic (îndepărtarea corpilor străini, scleroza varicelor esofagiene, dilatarea stenozelor esofagiene).

Rezultate. Metoda permite depistarea leziunilor esofagiene inaparente la examenul radiologic (ca de exemplu, un cancer într-un stadiu incipient).

Normal, mucoasa esofagiană este netedă, de culoare roză, prin care se observă vasele submucoase. Lumenul esofagian se strîmtorează și se destinde odată cu respirația, fiind temporar obliterat de contracțiile peristaltice ale peretelui. La aproximativ 23 cm de incisivi, este vizibilă pulsația arcului aortic, iar la 40 cm se poate observa joncțiunea dintre epiteliul scuamos esofagian rozpalid și cel columnar gastric mai roșu (linia „Z“, care marchează anatomic, cardia).

Aspectul endoscopic întîlnit în diversele afecțiuni esofagiene este descris la capitolele respective.

Incidentele și accidentele sînt rare (perforații, hemoragie).

Diagnosticul anatomopatologic este complementul indispensabil al oricărei esofagoscopii. Atît examenul citologic cît și cel histologic al fragmentelor de biopsie aduc argumente hotărîtoare pentru diagnostic. Se recomandă ca prelevările bioptice să fie multiple.

3.2.3. EXPLORAREA MOTILITĂȚII ESOFAGIENE

Înregistrarea presiunii intraluminale esofagiene, inițial utilizată numai în scop de cercetare, a devenit în ultimul timp, tot mai întrebuințată în practica clinică, pentru valoarea ei diagnostică în unele tulburări de motilitate esofagiană.

Aparatură și metodă. Aparatura constă dintr-un înregistrator multicanalar de presiune, traductoare de presiune și tuburi de polivinil (diametrul intern 1—1,5 mm); mai puțin folosite sînt balonașele mici cu tub deschis la capătul opus și aparatele miniaturale electronice. Pentru o înregistrare corectă se folosesc cel puțin trei tuburi de polivinil, sudate între ele, fiecare avînd un orificiu lateral lîngă vîrf, distanța dintre orificii fiind de 5 cm; în felul acesta se fac înregistrări simultane la mai multe niveluri. Tuburile perfuzate continuu cu apă distilată la un ritm de 0,8 ml/min. cu ajutorul unei pompe de perfuzie, sînt conectate inscriptorului prin intermediul traductoarelor de presiune. Concomitent, pe unul dintre canalele aparatului se înregistrează mișcările respiratorii cu un pneumograf.

Ansamblul celor trei tuburi este introdus pe cale nazală sau bucală, dimineața, pe nemîncate, în stomac. Apoi, bolnavul fiind în decubit dorsal, tuburile sînt retrase în trepte de 0,5 cm prin sfincterul esofagian inferior (SEI) în esofag și în cele din urmă prin sfincterul esofagian supe-

Scanned with OKEN Scanner

rior (SES), determinîndu-se presiunea bazală și răspunsul la deglutiție a celor două sfinctere și a corpului esofagian.

Interpretare. Esofagul este un tub muscular limitat proximal de SES și distal de SEI.

SES este o zonă de aproximativ 3 cm lungime, cu presiunea mai mare decît în esofag și faringe; contracția mușchiului cricofaringian este responsabilă de această creștere de presiune, care prezintă o asimetrie radială cu valori între 30 mmHg (orientarea stînga-dreapta a cateterelor) și 100 mmHg (orientarea antero-posterioară); din cauza acestei asimetrii, este dificil de a vorbi despre o presiune bazală „normală" a acestui sfincter. SES se relaxează complet (presiunea scade la linia de bază a presiunii din esofagul cervical) la deglutiție, relaxarea fiind concomitentă cu contracția faringiană. Relaxarea sfincterului apare la 0,2—0,5 secunde după deglutiție și este perfect coordonată de contracția faringiană, astfel încît bolul alimentar intră în esofag fără a întîmpina rezistență; imediat după relaxare apare o creștere a presiunii, după care se revine la valorile inițiale (fig. 3.1.)

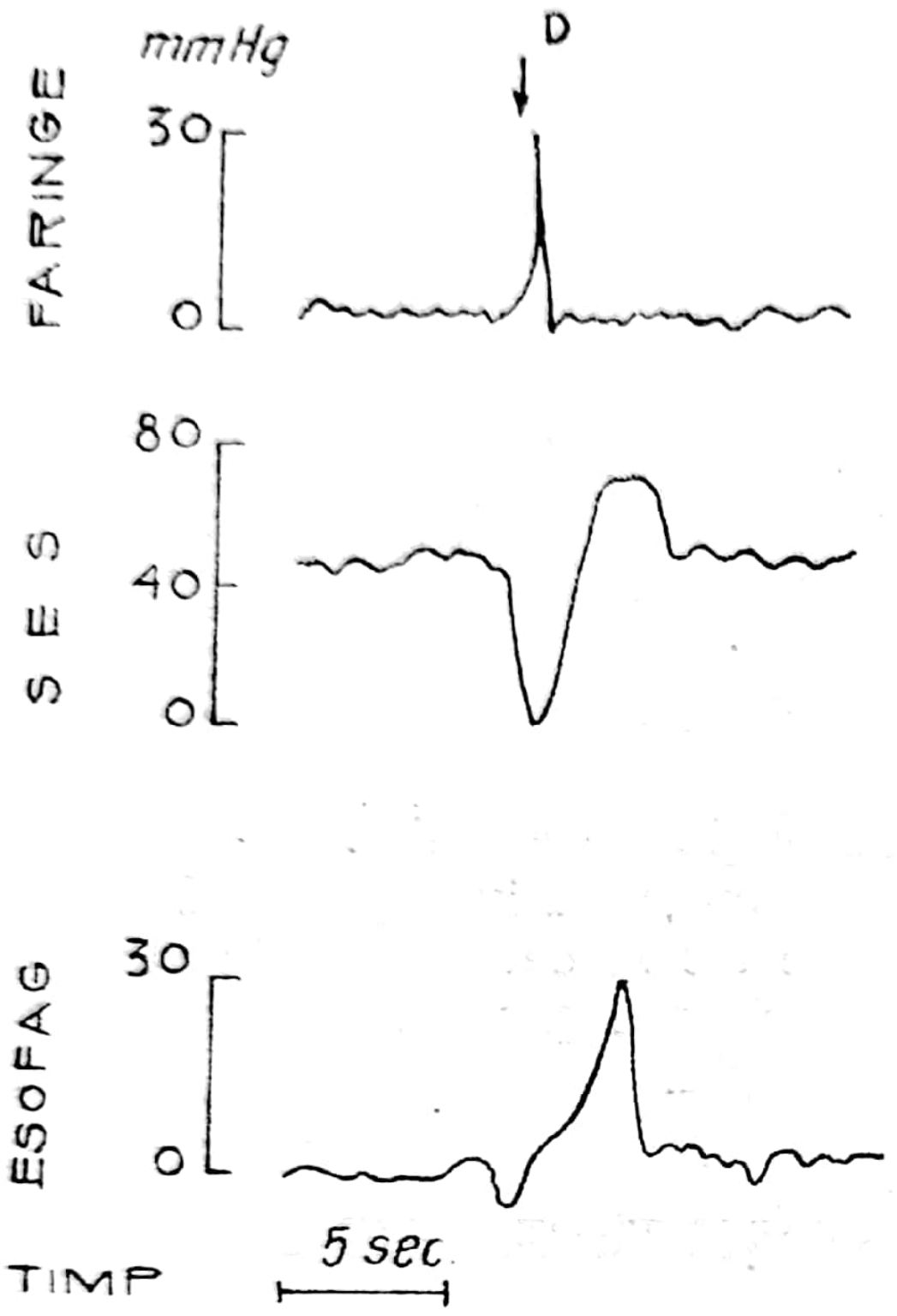

Fig. 3.1. — Sfincterul esofagian superior (SES): înregistrare manometrică a presiunii cu trei catetere plasate în faringe, SES și, respectiv esofagul proximal. Normal, contracția faringiană secundară deglutiției (*D*) are loc concomitent cu relaxarea sfincterului (a cărui presiune coboară la nivelul celei bazale esofagiene) și continuă în esofagul proximal cu o contracție primară.

La nivelul corpului esofagian, presiunea variază cu fazele respiratorii: mai mică (subatmosferică) în inspir (—5 pînă la —10 mmHg) și mai mare în expir (0—5 mmHg). Deglutiția determină apariția unor unde (contracții) peristaltice a căror amplitudine variază între 30—90 mmHg. Contracțiile peristaltice inițiate de deglutiția voluntară se numesc contracții *primare*, iar cele datorate unei distensii esofagiene (de exemplu, prin reflux gastroesofagian), sînt tot peristaltice și poartă denumirea de contracții *secundare*. Contracțiile *terțiare* sînt aperistaltice, nepropulsive, izolate sau repetitive, inițiate de deglutiția voluntară dar pot apare și spontan; de obicei, prezența lor indică o tulburare a motilității esofagiene, deși sînt observate și la persoanele sănătoase în vîrstă (fig. 3.2.). Viteza de propagare a contracțiilor peristaltice este de aproximativ 3 cm/sec. în treimea superioară a esofagului și de 5 cm/sec. în porțiunea distală (dar scade la 2 cm/sec. în apropierea SEI).

SEI este o zonă de 2—4 cm lungime cu presiunea bazală mai mare decît în stomac și esofag, care acționează ca o barieră la refluxul conti-

Scanned with OKEN Scanner

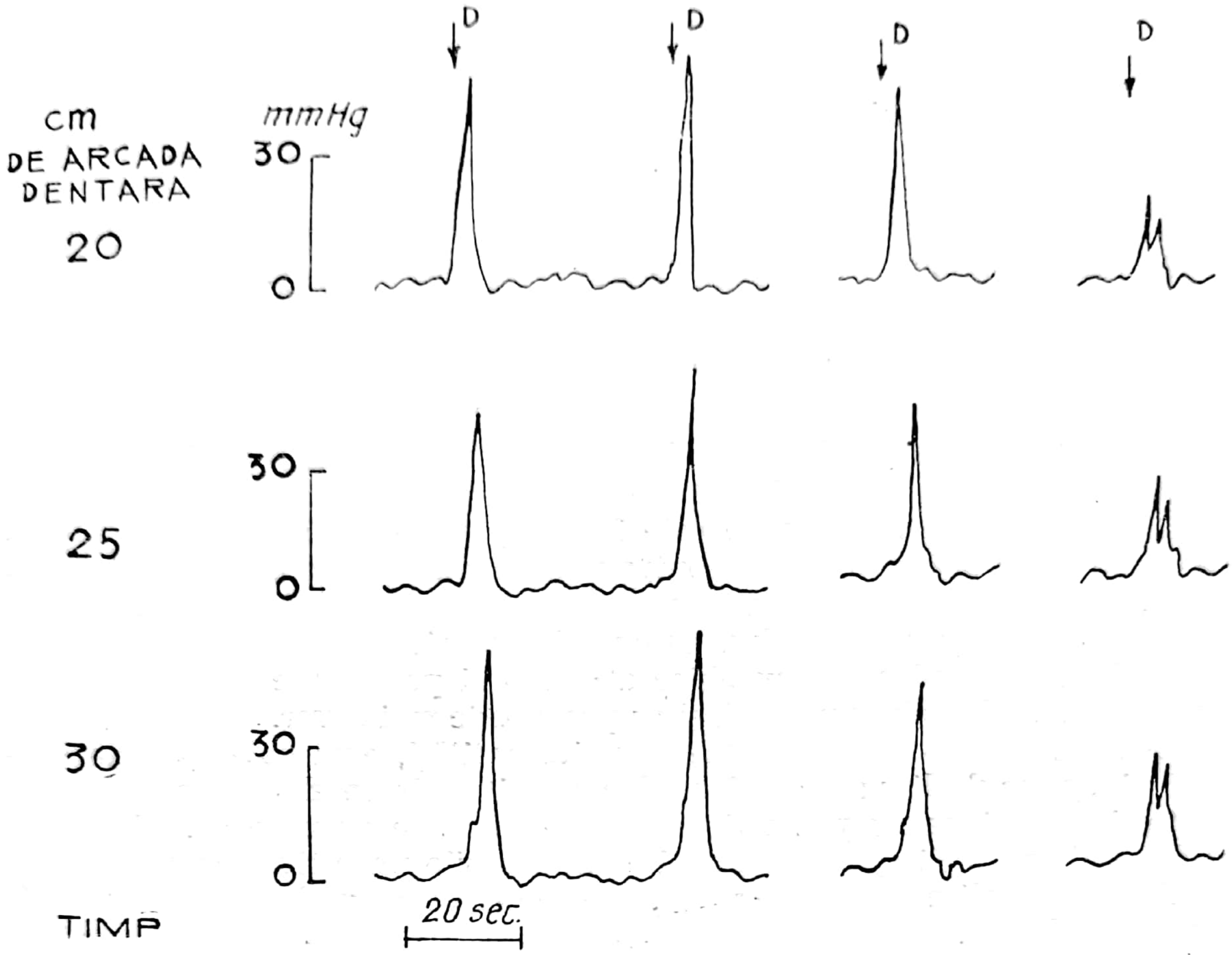

Fig. 3.2. — Înregistrare manometrică a presiunii intraluminale la nivelul corpului esofagian (trei catetere cu orificiile la 5 cm depărtare): două contracții primare apărute ca răspuns la deglutiție *(D)* (stînga), o contracție secundară (mijloc) și alta terțiară (dreapta).

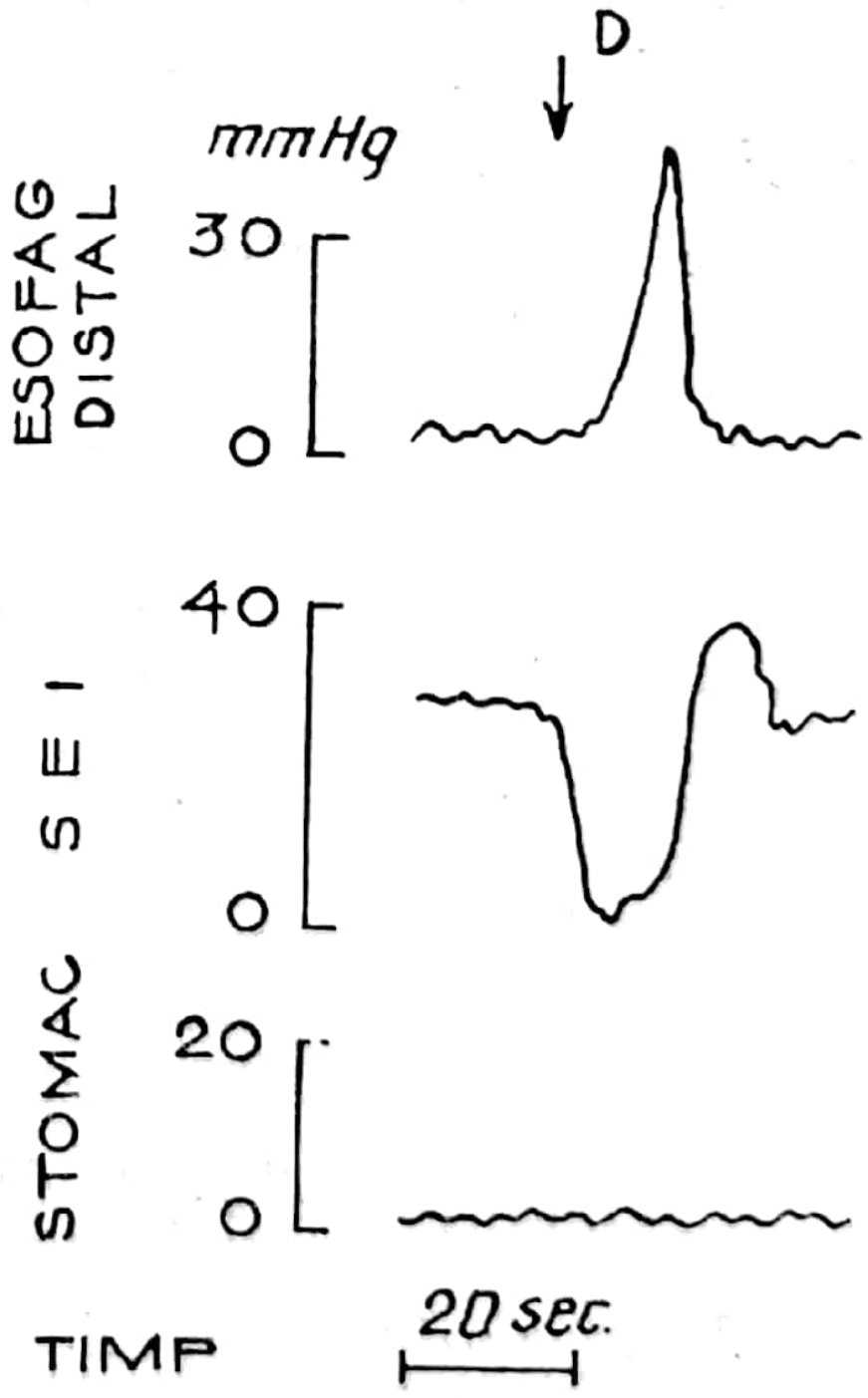

Fig. 3.3. — Sfincterul esofagian inferior (*SEI*): înregistrarea manometrică cu trei catetere plasate în esofag, SEI și, respectiv, stomac. Normal, relaxarea sfincterului are loc înaintea ajungerii contracției esofagiene ca răspuns la deglutiție (*D*). După relaxarea sfincterului are loc o contracție postdeglutivă.

Scanned with OKEN Scanner

nutului gastric în esofag. Studii minuțioase anatomice nu au reușit să demonstreze un sfincter muscular. Presiunea bazală a SEI măsurată prin metoda manometrică cu catetere perfuzate variază la normali între 15—25 mmHg. Relaxarea sfincterului apare imediat înainte de sosirea undei peristaltice esofagiene (presiunea scade la nivelul sau sub valoarea presiunii intragastrice); după relaxare apare o contracție postdeglutivă cu creşterea presiunii și apoi se ajunge din nou la presiunea bazală anterioară deglutiției (fig. 3.3.).

Modificările motilității esofagiene sînt descrise în capitolul următor.

3.3. TULBURĂRILE MOTORII ESOFAGIENE

Musculatura esofagului funcționează automat și în coordonare perfectă cu procesul deglutiției. Tulburările motorii esofagiene se instalează cînd această coordonare este întreruptă fie ca urmare a unei dereglări în mecanismele care controlează contracția musculaturii esofagului, fie datorită unei deficiențe primare a acestei musculaturi. Numeroase afecțiuni pot determina tulburări motorii esofagiene, unele cu o expresie clinică minoră (sau chiar absentă) și prognostic excelent, altele cu simptomatologie zgomotoasă și cu prognostic mai sever.

S-a încercat să se delimiteze anumite entități, cum este acalazia cardiei și spasmul difuz esofagian, dar granița dintre diferitele tulburări motorii esofagiene nu poate fi întotdeauna trasată cu precizie. Mai mult, tulburările motorii apar nu numai în afecțiunile primitive ale esofagului, ci și în alte boli care afectează doar secundar esofagul în cursul evoluției lor (tabelul 3.II).

Tabelul 3.II

Clasificarea tulburărilor de motilitate esofagiană

I. *Primare:*	1. Acalazia cardiei 2. Spasmul difuz esofagian
II. *Secundare:*	1. Colagenoze (sclerodermie, lupus eritematos diseminat, dermatomiozită) 2. Afecțiuni neurologice (scleroză în plăci, accidente vasculare cerebrale, parkinsonism) 3. Afecțiuni musculare (miastenia gravis) 4. Infecții (boala Chagas) 5. Afecțiuni metabolice (diabet zaharat, alcoolism) 6. Esofagita peptică 7. Afecțiuni endocrine (mixedem, hipertiroidie) 8. Diverse (vagotomie, administrarea de probantin).

3.3.1. ACALAZIA CARDIEI

Definiție. Acalazia (lipsa relaxării) cardiei este caracterizată prin două tulburări esențiale: insuficiența de relaxare a sfincterului esofagian inferior (SEI) și respectiv, pierderea aptitudinii de transmitere a undei

Scanned with OKEN Scanner

peristaltice primare, care este înlocuită de contracții incoordonate. Nu există spasm al sfincterului, a cărui presiune bazală poate rămîne uneori normală, astfel că termenul de „cardiospasm", adesea folosit, este greșit și trebuie abandonat. Alt termen, larg întrebuințat este cel de megaesofag idiopatic, dar nici acesta nu este satisfăcător întrucît, cel puțin în fazele incipiente, esofagul nu este dilatat.

Incidența afecțiunii este scăzută, de aproximativ 5—20 cazuri/1 000 000 loc./an în Europa. Acalazia cardiei poate apare la orice vîrstă, mai frecvent la adultul tînăr (decada a patra), distribuția fiind egală la ambele sexe (după unele statistici, ușor mai ridicată la femei).

Etiopatogenie. Cauza acalaziei rămîne încă necunoscută, deși natura toxică, infecțioasă, imunologică și congenitală a fost sugerată. Leziunea esențială în acalazie este degenerescența celulelor ganglionare ale plexului Auerbach esofagian sau a nucleilor motori vagali. Această denervare anatomică este confirmată și prin dovezi farmacologice: 1) apariția contracțiilor puternice la nivelul corpului esofagian și a SEI după administrarea de mecolyl este interpretată ca o expresie a hipersensitivității secundare denervării (legea Cannon); 2) SEI este hipersensibil (creșterea presiunii) la administrarea de gastrină, probabil datorită denervării (deși ar putea fi și o caracteristică musculară în acalazie). În acalazia din tripanosomiaza sud-americană (boala Chagas), degenerescența celulelor ganglionare este produsă de neurotoxina eliberată prin distrugerea *tripanosomei cruzi*.

Morfopatologie. Macroscopic, esofagul toracic este dilatat în mod variabil, uneori alungit și sinuos, stratul muscular (în special cel circular) este adesea îngroșat, iar mucoasa esofagiană poate prezenta semne de inflamație (secundare stazei și fermentației).

Microscopic, celulele plexului mienteric Auerbach sînt absente sau în număr redus în porțiunea inferioară a esofagului. Există de asemenea leziuni inflamatorii care interesează țesutul interstițial și straturile musculare. Microscopia electronică evidențiază detașarea miofilamentelor de la suprafața membranelor și atrofie celulară, dar nu este cunoscut rolul acestor modificări în patogeneza afecțiunii.

Tablou clinic. Simptomul de bază este disfagia, care apare atît la alimentele solide, cît și la cele lichide; uneori există o „disfagie paradoxală", deglutiția fiind mai dificilă după lichide decît după alimente solide. Obișnuit, bolnavul relatează că are disfagie de mai mulți ani, cu evoluție capricioasă, în pusee, adeseori legată de emoții, traume psihice, sau cînd mănîncă repede. Unele manevre cum sînt Valsalva și hiperextensia capului ajută trecerea alimentelor în stomac. Aproximativ 1/3 din bolnavi prezintă durere intermitentă, localizată retrosternal inferior, uneori foarte intensă și cîteodată nocturnă; de notat că durerea regresează pe măsură ce disfagia progresează (și deci afecțiunea avansează). Regurgitația apare în timpul mesei, mai ales în stadiul inițial al bolii, uneori fiind bruscă, violentă. Într-un stadiu avansat, regurgitația apare mai tîrziu, după mese. Uneori poate fi prezent sughițul. Anxietatea, emoțiile, oboseala accentuează simptomele.

Examenul obiectiv este obișnuit normal. În cazurile avansate, se notează scăderea în greutate.

Scanned with OKEN Scanner

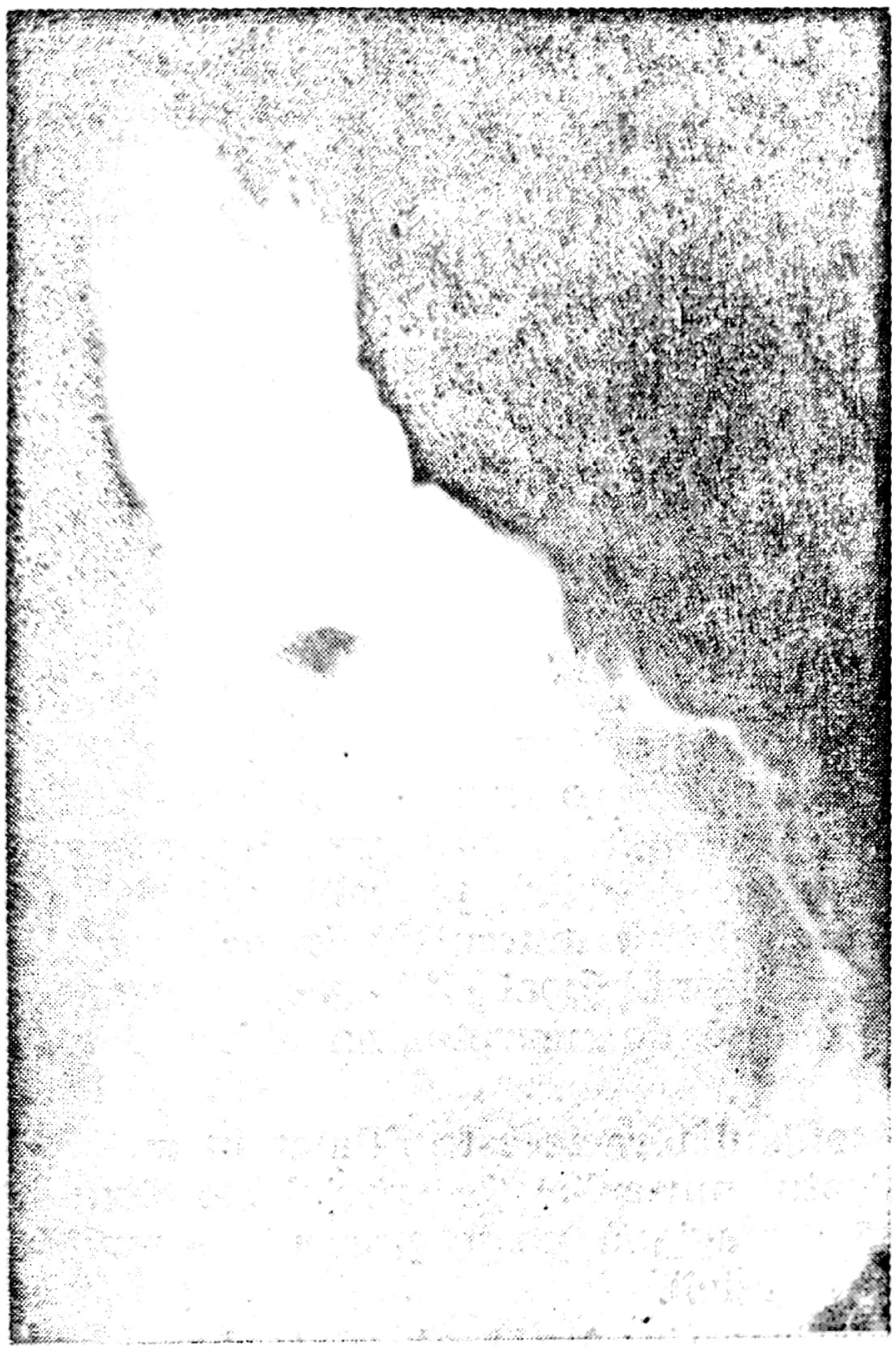

Fig. 3.4. — Acalazia cardiei: îngustare simetrică a segmentului esofagian şi dilataţie retrogradă cu stază baritată.

Fig. 3.5. — Stadiu avansat de acalazie: dilataţia cuprinde întregul corp esofagian, a cărui lungime este de asemenea crescută.

Diagnostic. Simptomele clinice, dintre care disfagia este cel mai important, pot sugera diagnosticul de acalazie, care va fi confirmat prin examen radiologic şi manometric.

Radiologic, esofagul toracic este dilatat, cu stază, aton, cu absenţa undelor peristaltice, pînă la nivelul joncţiunii esogastrice unde prezintă o îngustare simetrică, axială, conică, regulată (în vîrf de lumînare) cu o lungime de 1,5—4,5 cm, care creşte în inspir profund şi lipsa de relaxare a SEI (fig. 3.4). Dilataţia corpului esofagului este un semn major (megaesofag), dar este absentă sau doar moderată în stadiul iniţial al bolii (vezi fig. 3.4). Alungirea şi flexuozitatea corpului esofagian (aspect sigmoidian) (fig. 3.5) este un semn de asemenea important, dar tardiv, care trebuie diferenţiat de aspectul asemănător din spasmul difuz esofagian. Dispariţia camerei cu aer a stomacului nu este un semn constant. Studiul radiocinematografic al peristaltismului esofagian arată lipsa undelor peristaltice şi prezenţa unor contracţii aperistaltice. În unele cazuri avansate de acalazie, diagnosticul poate fi sugerat la examenul radio-

logic simplu al toracelui, cînd esofagul dilatat, plin cu lichid de stază, apare ca o masă mediastinală. Uneori poate fi prezent un nivel orizontal.

Studiul manometric arată un sfincter esofagian superior normal, o presiune bazală crescută (rareori normală) a SEI care nu se relaxează (sau relaxarea este incompletă) ca răspuns la deglutiție, iar undele peristaltice din 2/3 inferioare a esofagului sînt absente, fiind înlocuite cu

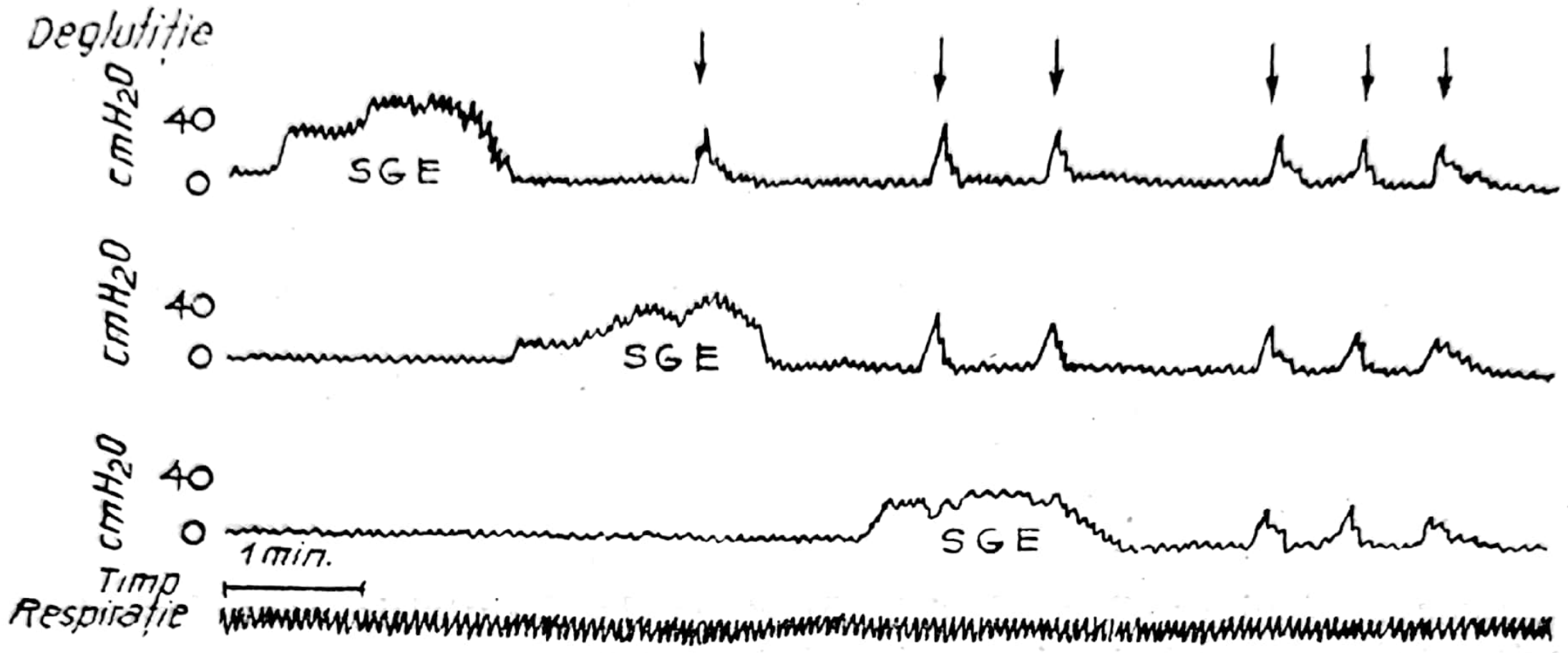

Fig. 3.6. — Înregistrare manometrică a presiunii intraluminale esofagiene (trei catetere cu orificiile la 5 cm depărtare) la un bolnav cu acalazia cardiei: sfincterul gastroesofagian (SGE), sau sfincterul esofagian inferior, nu se relaxează la deglutiție, presiunea sa bazală este crescută, iar contracțiile esofagiene sînt aperistaltice și de mică amplitudine.

contracții aperistaltice, sincrone, de mică amplitudine (fig. 3.6); de notat că aceste contracții aperistaltice apar și spontan, nu numai la deglutiție. Un semn patognomonic este prezența unei presiuni bazale mai mare în esofag decît în stomac, dar nu se observă la toți bolnavii. Administrarea intramusculară de mecolyl în doză de 5—10 mg, determină apariția unor contracții puternice și susținute, deseori însoțite de durere retrosternală, dar acest test nu este specific acalaziei, un test pozitiv putîndu-se întîlni și în spasmul difuz esofagian.

Esofagoscopia (practicată după aspirația conținutului esofagian care, altfel, ar întuneca cîmpul endoscopic) se efectuează în primul rînd pentru excluderea unui neoplasm esocardiotuberozitar, întrucît incidența acestuia este mai mare (5—10%) în acalazie decît la restul populației. În acest scop este uneori necesară o biopsie de mucoasă precum și examenul citologic al conținutului aspirat. Mucoasa esofagiană este mai alburie și prezintă uneori o esofagită de stază, iar prin porțiunea inferioară a esofagului, care radiologic apare stenotică, endoscopul trece cu ușurință în stomac, care trebuie să fie bine examinat (în special marea tuberozitate).

Diagnosticul diferențial cuprinde: cancerul esocardiotuberozitar, stenoza esofagiană peptică benignă, spasmul difuz esofagian (tabelul 3.III), tulburările motorii din sclerodermie și lupus eritematos diseminat.

Complicații. În cursul acalaziei sînt întîlnite următoarele complicații: 1) pneumopatii prin aspirația alimentelor în bronhii; 2) tulburări de ritm cardiac, produse prin compresiunea inimii de către esofagul dilatat;

Tabelul 3.III

Diagnosticul diferenţial între acalazia cardiei şi spasmul difuz esofagian

	Acalazia cardiei	Spasm difuz esofagian
Clinic		
Disfagia	întotdeauna prezentă	obişnuit prezentă
Durerea	în 2/3 din cazuri în stadiul iniţial	prezentă
Regurgitaţia	prezentă	absentă
Radiologic		
Dilatarea esofagului	prezentă	absentă
Manometric		
Presiunea S.E.I.	crescută (rareori normală)	normală (rareori crescută)
Contracţiile peristaltice	întotdeauna absente	ocazional prezente
Contracţiile de amplitudine mare	absente	prezente

3) cancer esofagian; 4) esofagită; 5) stare de denutriţie care favorizează apariţia tuberculozei şi a infecţiilor intercurente.

Evoluţie şi prognostic. Evoluţia acalaziei cardiei este lentă, de lungă durată, dar prognosticul rămîne în general bun, mai ales în formele fără dilataţie importantă a esofagului.

Tratament. Tratamentul medical nu dă în general rezultate satisfăcătoare. Alimentaţia va fi semilichidă, cu excluderea alimentelor iritante (condimente, alimente prăjite etc.) şi a celor cu reziduuri celulozice mari. Psihoterapia şi administrarea de tranchilizante pot fi de folos în unele cazuri. Medicaţia anticolinergică şi alfa-adrenoblocantele au valoare extrem de redusă. Tratamentul esofagitei secundare cu antacide nu este indicat. Nitritul de amil poate produce o relaxare pasageră a SEI. Metoclopramida a dat uneori rezultate favorabile. În acalaziile moderate sau uşoare s-au obţinut recent rezultate bune cu nifedipină (Adalat), antagonist al Ca^{++} care scade semnificativ presiunea SEI pentru mai mult de o oră; se administrează 10—20 mg sublingual, înaintea meselor, cîteva luni. Ameliorări simptomatice au fost obţinute şi cu nitraţi (Isoket).

Nu există în momentul de faţă nici o metodă terapeutică eficace în combaterea tulburării peristalticii esofagiene. Insuficienţa de relaxare a SEI poate fi tratată pe cale chirurgicală (cardio-miotomia extramucoasă Heller) sau prin dilataţie (baghete hidrostatice, sonde semiflexibile de cauciuc sau pneumatice). După oricare dintre aceste procedee terapeutice pot apare la interval variabil, două complicaţii: refluxul gastroesofagian cu esofagita consecutivă şi recidiva simptomelor de acalazie.

Dilataţia pneumatică poate fi efectuată cu unul din diversele tipuri de dilatatoare existente (Mosher, Tucker, Browne-McHardy etc.) toate bazîndu-se pe expansiunea forţată a unui balon plasat la nivelul SEI sub control radiologic; metoda, indicată numai într-un stadiu nu prea avansat al afecţiunii, dă rezultate asemănătoare operaţiei Heller.

Cardiomiotomia (făcută pentru prima dată de Heller în 1913) implică incizia fibrelor musculaturii circulare pînă la mucoasă care este păstrată

intactă; modificările aduse de atunci privesc mai mult lungimea miotomiei și combinarea ei cu o operație antireflux. Cardiomiotomia extramusculară Heller este urmată de rezultate bune în aproximativ 85% din cazuri (tabelul 3.IV).

Tabelul 3.IV

Rezultatele cardiomiotomiei extramucoase Heller în acalazia cardiei

Autori	Anul publicației	Nr. bolnavi	Rezultate bune și foarte bune %
DeBella	1965	172	94
Belsey	1966	126	90
Ellis și Olsen	1969	269	89
Lortat-Jacob și Fekete	1969	345	83
Rapant și Kralik	1970	129	95
Akuamoa	1971	101	73
Effler și colab.	1971	100	90
Gavriliu D.	1974	240	95,3

3.3.2. SPASMUL DIFUZ ESOFAGIAN

Definiție. Spasmul difuz esofagian, afecțiune care apare de obicei la vîrstnici, se caracterizează clinic prin disfagie și durere retrosternală, iar manometric și radiologic prin contracții aperistaltice. Spasmele etajate ale esofagului au fost descrise și sub numele de sindrom Barsony-Tischendorff.

Incidența adevărată nu este precizată. Se observă mai frecvent la femei.

Etiopatogenie. Este încă puțin cunoscută. Afecțiunea trebuie privită ca un tip anormal de motilitate esofagiană cauzat de diverse condiții (afecțiuni neuro-musculare, reflux gastroesofagian, stenoze esofagiene benigne și maligne, presbiesofagul). Ea este întîlnită de obicei după 40 ani, la persoane, nervoase, tahifage, uneori suferind de ulcer duodenal, colecistite sau scleroză cardioaortică. Sînt citate cazuri de spasm difuz esofagian care au ajuns în cele din urmă la tabloul tipic de acalazie.

Morfopatologie. Cea mai importantă modificare patologică este îngroșarea musculaturii în special în 2/3 inferioare a esofagului. Spre deosebire de acalazie, celulele plexului mienteric Auerbach nu sînt reduse ca număr. Studii efectuate cu microscopul electronic au demonstrat existența unor leziuni degenerative nervoase în peretele esofagian.

Tablou clinic. Multe cazuri rămîn asimptomatice și sînt descoperite întîmplător la examenul radiologic baritat efectuat de obicei pentru suspiciunea unei afecțiuni gastrice. La bolnavii simptomatici, disfagia pentru alimentele lichide și solide (accentuată de alimentele reci sau fierbinți), evoluînd de mult timp, obișnuit în pusee, sau accese, fără caracter progresiv, și durerea retrosternală intermitentă (uneori intensă simulînd o angină pectorală) reprezintă simptomele principale.

Scanned with OKEN Scanner

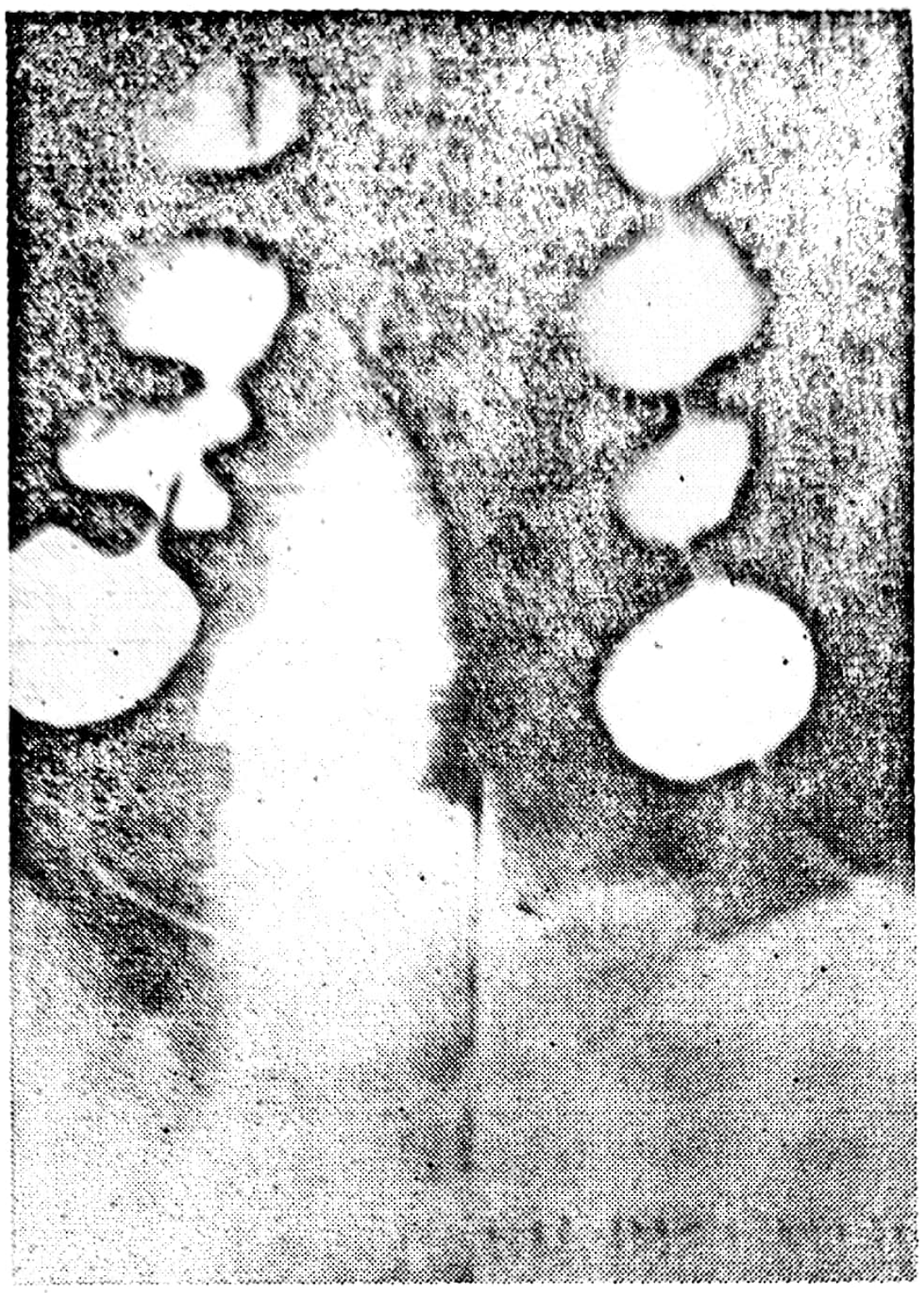

Fig. 3.7. — Spasm difuz esofagian: contracții etajate care transformă lumenul esofagian în zone alternante de îngustare și dilatație.

Fig. 3.8. — Înregistrare manometrică a presiunii intraluminale (esofag inferior) cu trei catetere. Stînga: peristaltică esofagiană normală (unda contractilă apare succesiv la cele trei niveluri de înregistrare). Centru: contracție aperistaltică, apărută simultan la cele trei niveluri de înregistrare (spasm difuz esofagian). Dreapta: unde aperistaltice repetitive (spasm difuz esofagian).

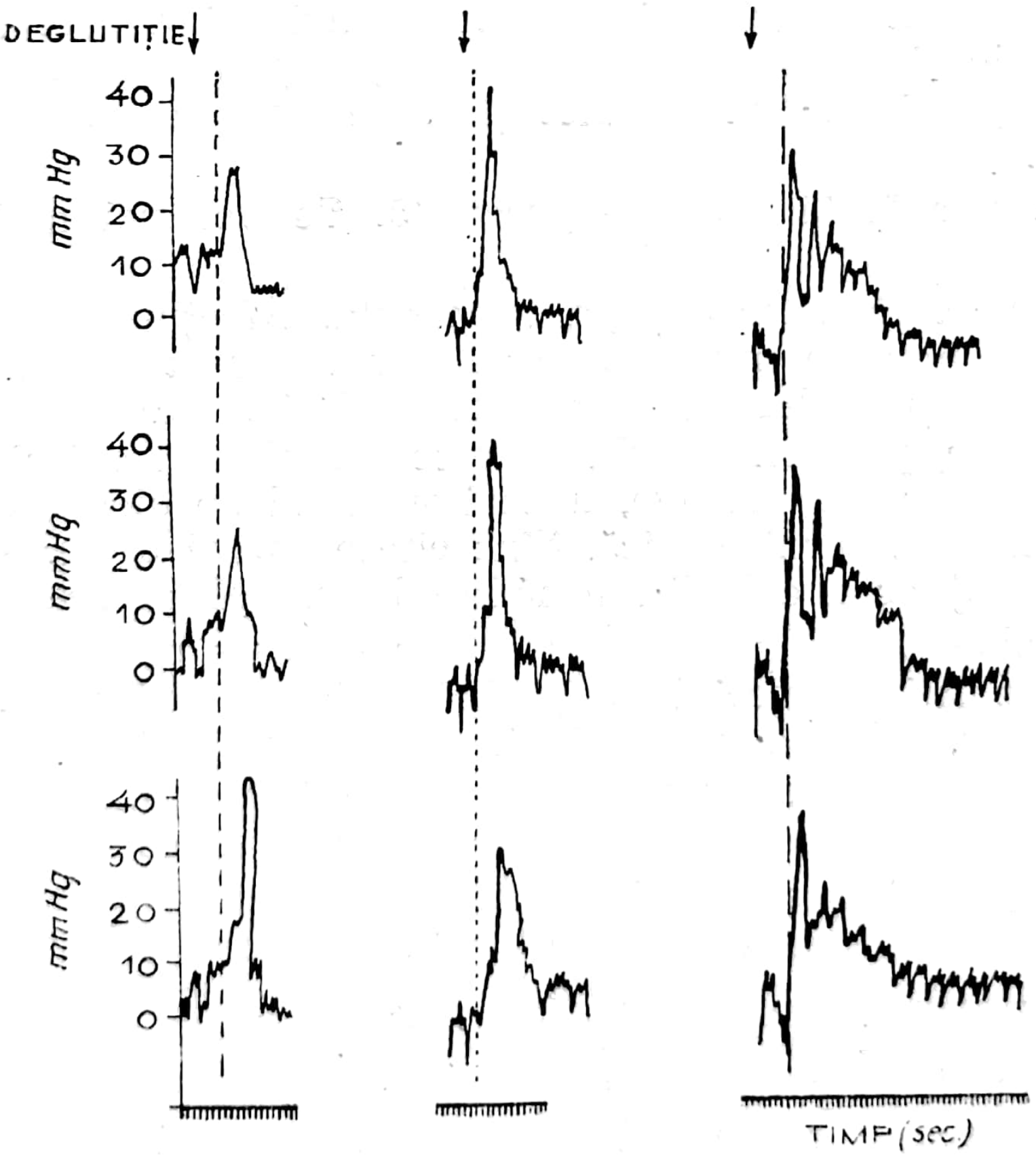

Examenul obiectiv este negativ.

Diagnostic. Este uneori sugerat clinic și stabilit prin examen radiologic și manometric. Examenul radiologic baritat pune în evidență contracții terțiare în cele 2/3 inferioare ale esofagului, care transformă lumenul esofagian în zone alternante de îngustare și dilatație (fig. 3.7), aspectul fiind moniliform. Dacă „spasmele etajate" sînt asimetrice, aspectul este de tirbușon.

Manometria esofagiană evidențiază contracții aperistaltice, de amplitudine mare și uneori repetitive în 2/3 inferioare a esofagului (fig. 3.8). Presiunea SEI și relaxarea sa la deglutiție sînt normale. Testul cu mecolyl este în majoritatea cazurilor negativ. Administrarea de pentagastrină determină creșterea amplitudinii și duratei contracțiilor corpului esofagian și a presiunii SEI.

Diagnosticul diferențial se face cu acalazia cardiei (vezi tabelul 3.III), cancerul esofagian, sclerodermia, esofagita peptică.

Evoluție și prognostic. Evoluția este îndelungată și prognosticul bun, afecțiunea nu primejduiește viața și nici nu împiedică, obișnuit, activitatea bolnavului.

Tratament. Psihoterapia combinată cu anticolinergicele de sinteză (Probanthine) și soluție de procaină 1% înainte de mese, poate ajuta în unele cazuri. Au fost de asemenea obținute ameliorări cu nitrați (Isoket) și antagoniști ai calciului (nifedipin) care scad forța de contracție a musculaturii netede esofagiene. În cazurile cronice și în cele cu spasme difuze recidivante au fost înregistrate rezultate favorabile cu un preparat-depozit de tip Isoket-retard, administrat cu 1/2 oră înaintea meselor principale. La bolnavii cu simptome severe, se poate recurge la esofagomiotomie (care însă nu este întotdeauna urmată de dispariția simptomelor). Dilatația pneumatică a fost de asemenea încercată, cu rezultate variabile după autori.

3.3.3. ALTE TULBURĂRI ALE MOTILITĂȚII ESOFAGIENE

Diabetul zaharat. În cadrul leziunilor gastrointestinale de neuropatie diabetică, esofagul poate fi uneori afectat. Clinic, bolnavii prezintă disfagie, iar radiologic și manometric apar contracții terțiare.

Sclerodermia. Infiltrarea pereților esofagului de către procesul patologic produce tulburări motorii traduse clinic prin disfagie, iar manometric prin apariție contracțiilor aperistaltice și scăderea presiunii SEI. Se adaugă frecvent reflux gastroesofagian cu numeroasele sale complicații. Esofagoscopia evidențiază prezența sau absența esofagitei peptice, iar biopsia esofagiană permite stabilirea diagnosticului.

Scleroza în plăci, miastenia gravis, alcoolismul pot fi însoțite, în grade diferite, de tulburări ale peristalticii esofagiene, manifestate clinic prin disfagie, iar radiologic și manometric prin contracții esofagiene aperistaltice.

Hipertonia esențială a cardiei (Ventrappen și colab.) este caracterizată clinic prin durere fără disfagie și manometric printr-o amplitudine și durată excesivă a contracției SEI după o relaxare mai mult sau mai puțin normală.

Scanned with OKEN Scanner

Insuficiența relaxării sfincterului esofagian superior (cricofaringian) poate apare în diverse afecțiuni (accidente vasculare cerebrale, afectarea nervului vag), favorizînd aspirația alimentelor în căile aeriene superioare, cu consecințe respiratorii dintre cele mai serioase.

3.4. REFLUXUL GASTROESOFAGIAN

Definiție. Terminologie. Refluxul gastroesofagian (RGE) constă în reîntoarcerea conținutului gastric sau duodenal în esofag și este probabil cea mai frecventă afecțiune digestivă. Deși, în majoritatea cazurilor, hernia hiatală prin alunecare se însoțește de RGE și acești termeni sînt adesea incorect considerați sinonimi, trebuie precizat că refluxul și hernia

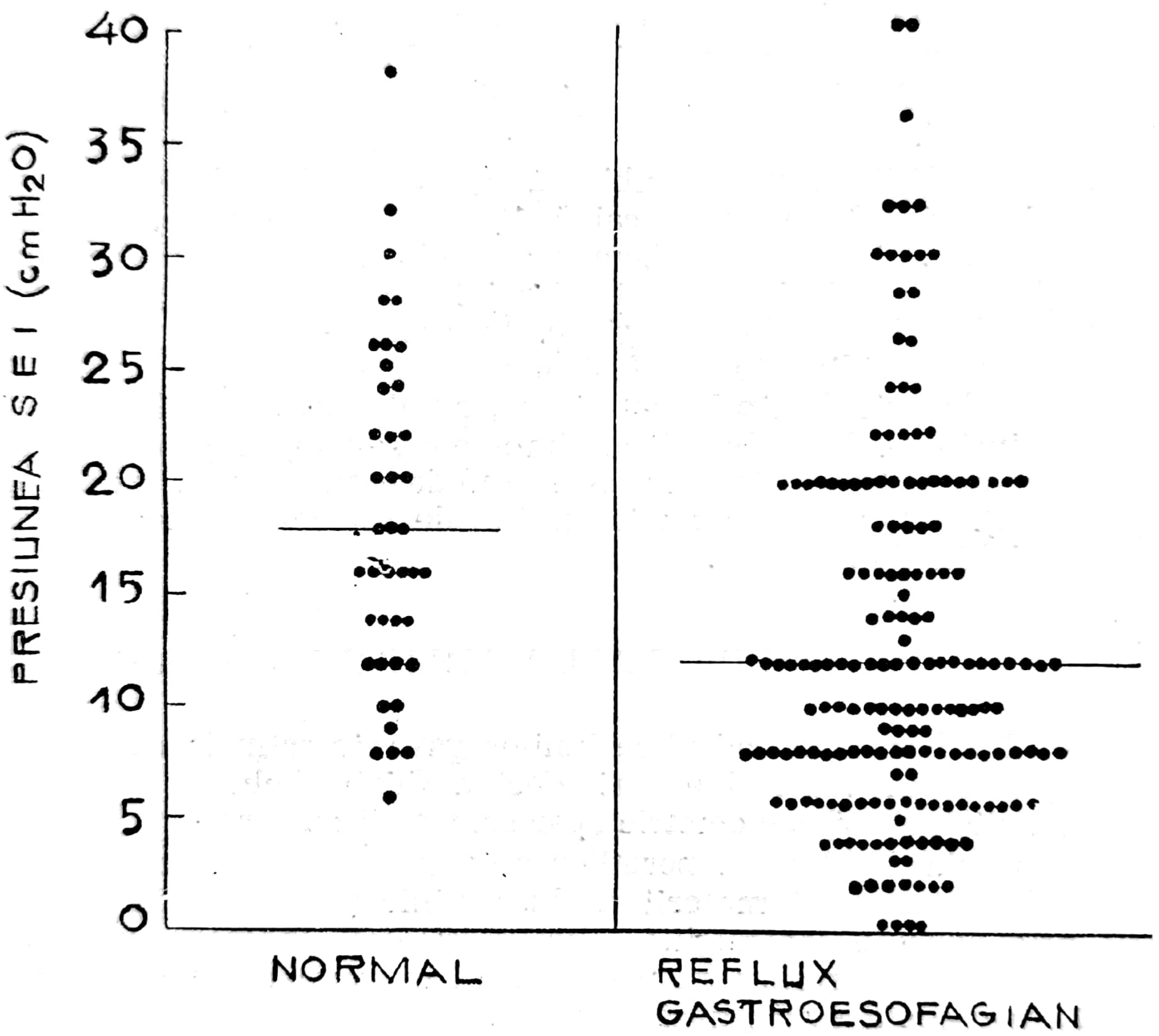

Fig. 3.9. — Presiunea sfincterului esofagian inferior (SEI) la persoanele sănătoase și bolnavii cu reflux gastroesofagian.

hiatală reprezintă două afecțiuni distincte, una putînd apare în absența celeilalte. Esofagita de reflux este consecința contactului dintre conținutul gastric acid sau duodenal conținînd tripsină cu mucoasa esofagiană.

Etiopatogenie. Mecanismul de barieră antireflux a constituit, în ultimii ani, obiectul unor studii numeroase. Doi factori par să joace un rol major: 1) intrarea oblică a esofagului în stomac, cu formarea unghiului

Scanned with OKEN Scanner

lui His; 2) incompetența sfincterului esofagian inferior (SEI), căruia i s-a atribuit cel mai important rol în apariția refluxului; presiunea bazală medie a acestui sfincter este semnificativ mai mică la bolnavii cu reflux decît la persoanele sănătoase (fig. 3.9). În tabelul 3.V, sînt trecuți un număr de agenți care influențează presiunea SEI, mulți dintre ei avînd implicații terapeutice importante.

Tabelul 3.V

Substanțe care influențează presiunea sfincterului esofagian inferior (S.E.I.)

Substanțe care cresc presiunea S.E.I.	Substanțe care scad presiunea S.E.I.
Antiacidele Metoclopramida Colinergicele (Bethanechol) Anticolinesterazele (neostigmină, Edrophonium, Eserine) Agoniști alfa adrenergici (norepinefrina) Gastrina Prostaglandina F_2 Indometacina Proteinele	Alcoolul Tutunul Cafeaua Grăsimile Anticolinergicele (atropina, probantina) Acidifierea gastrică Antagoniști alfa adrenergici (phentolamina) Agoniști beta adrenergici (isoproterenol) Glucagon Secretina Colecistochinina Prostaglandina E_1, E_2, A_2 Hormonii estro-progestativi Teofilina Pethidina Vagotomia

Cauza cea mai frecventă a RGE este hernia hiatală prin alunecare; acești termeni nu sînt sinonimi, următoarele dovezi clinice pledînd pentru faptul că fiecare reprezintă, în parte, o afecțiune independentă: a) simptomele RGE nu se corelează perfect cu prezența herniei hiatale; b) o parte dintre bolnavii cu hernie hiatală nu au RGE, după cum o altă parte dintre bolnavii cu RGE nu au hernie hiatală; c) incidența herniei hiatale crește cu vîrsta, dar a RGE nu.

Factorii care favorizează apariția RGE sînt: obezitatea, sarcina, întîrzierea evacuării conținutului gastric (stenoză pilorică etc.), tumorile abdominale masive. Orice creștere a presiunii intraabdominale poate provoca RGE: tusea, defecația, corsetul sau centura prea strînsă. RGE apare de asemenea după vagotomie, la cei cu neuropatie autonomă diabetică, în sclerodermie.

O dată ce materialul refluat ajunge în esofag, acesta poate să-l reîntoarcă în stomac, ca urmare a deglutiției normale sau ca rezultat al apariției peristalticii secundare. S-a demonstrat că bolnavii cu reflux necesită un număr de deglutiții mai mare decît persoanele sănătoase pentru a înlătura materialul refluat din esofag și că există o bună corelație

Scanned with OKEN Scanner

între reducerea abilității de a înlătura acest material și scăderea prelungită nocturnă a pH-ului esofagian.

Natura materialului refluat contează mai puțin în determinismul leziunilor, atît sucul gastric acid cît și conținutul duodenal alcalin putînd provoca modificări la nivelul mucoasei esofagiene.

Morfopatologie. Modificarea anatomopatologică cea mai importantă pe care RGE o determină asupra epiteliului esofagian este lărgirea zonei bazale a acestuia, astfel încît ea va ocupa 5—15% din întreaga grosime a epiteliului. Existența unui infiltrat celular cu polinucleare în „lamina proprie" și epiteliu indică prezența esofagitei ca formă distinctă de modificările induse de reflux. Numai 15% dintre bolnavii cu simptome tipice de RGE au modificări histologice de esofagită, restul prezentînd aspecte histologice caracteristice refluxului (lărgirea zonei bazale a epiteliului).

Tablou clinic. Simptomele clinice tipice ale RGE sînt pirozisul și regurgitația acidă. Pirozisul reprezintă cea mai obișnuită manifestare clinică a refluxului. Alcoolul și lichidele fierbinți (ceai, cafea) accentuează pirozisul. Regurgitația conținutului gastric în esofag este simțită de către bolnav ca un gust acid sau bilios în faringe. Regurgitația de lichid dă uneori senzație de greață și poate duce la vărsături. Eructația este adesea prezentă. Aproximativ 1/3 dintre bolnavi au simptome atipice: gust metalic în gură, dureri postprandiale localizate în regiunea epigastrică superioară, dureri retrosternale, durere interscapulară. În sfîrșit, o parte dintre bolnavi prezintă simptome datorate complicațiilor: disfagie sau hemoragie digestivă (esofagită peptică), tuse și hemoptizie (pneumopatie). Alteori, bolnavii au dureri cu diverse localizări: retrosternală, epigastrică în hipocondru și cu variate iradieri în spate, gît, mandibulă, uneori brațe.

Diagnostic. În prezența simptomelor tipice, diagnosticul este ușor; cazurile cu simptomatologie atipică reprezintă însă o problemă dificilă de diagnostic. Numărul mare de teste diagnostice propuse demonstrează că nici unul dintre ele nu dă rezultate demne de încredere.

Manometria esofagiană poate fi utilă dacă arată o presiune mică a SEI dar cum există o mare variabilitate a rezultatelor, o presiune normală nu exclude existența refluxului. O altă tulburare manometrică este creșterea numărului contracțiilor esofagiene aperistaltice (chiar în absența esofagitei), care determină o prelungire a perioadei de „limpezire" a esofagului de materialul refluat; apare astfel un cerc vicios în care aceste tulburări se agravează reciproc (fig. 3.10).

Examenul radiologic este metoda standard de diagnostic a refluxului (fig. 3.11) a cărui punere în evidență depinde de tehnica întrebuințată și de experiența radiologului. După administrarea bariului, RGE se cercetează plasînd bolnavul în diferite poziții: decubit dorsal, procubit, Trendelenburg. Dacă refluxul nu apare în aceste poziții, se recurge la compresiune abdominală, flexiunea trunchiului înainte și manevre pentru creșterea presiunii abdominale sau diminuarea presiunii intratoracice (Valsalva, Müller). În ansamblu însă, examenul radiologic este o metodă nesatisfăcătoare pentru diagnosticul RGE; chiar în cazuri cu anamneză tipică de reflux, acesta nu este depistat radiologic decît la aproximativ 25% din bolnavi. În schimb, examenul radiologic permite un bilanț precis al leziunilor asociate (hernie hiatală, stenoză peptică, ulcer esofagian etc.).

Scanned with OKEN Scanner

În ultimul timp, în centre specializate, se folosește determinarea pH-ului esofagian (fig. 3.12) pe termen scurt sau pe o perioadă îndelungată (15 sau 24 ore), ultima reprezentînd o metodă mai fiziologică și în același timp o determinare cantitativă a gradului și duratei refluxului, cu ajutorul ei reușindu-se chiar să se delimiteze o graniță între persoanele sănătoase și bolnavii cu RGE (fig. 3.13). Testul Bernstein (instilarea de HCl 0,1 N pe cateter plasat la 10 cm deasupra SEI produce, la bolnavii cu reflux o simptomatologie dureroasă similară celei prezentate spontan) dă un răspuns clar dacă simptomele acuzate de bolnav sînt datorate sau nu refluxului. O tehnică nouă de diagnostic a RGE este cea radioizotopică, dar nu a intrat în practica clinică.

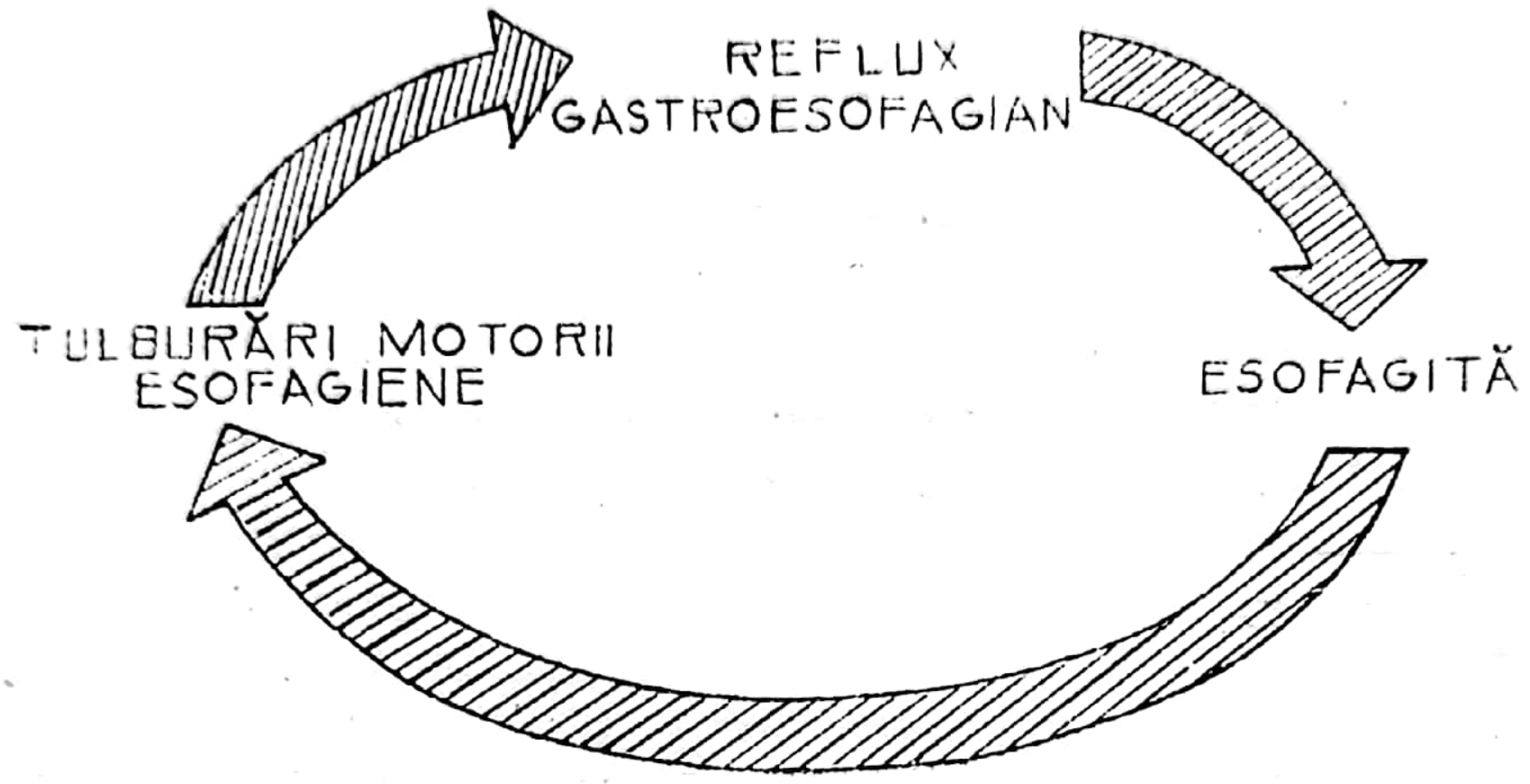

Fig. 3.10. — Cerc vicios în care refluxul gastroesofagian, esofagita și tulburările de motilitate esofagiană se agravează reciproc.

Fig. 3.11. — Reflux gastroesofagian.

Scanned with OKEN Scanner

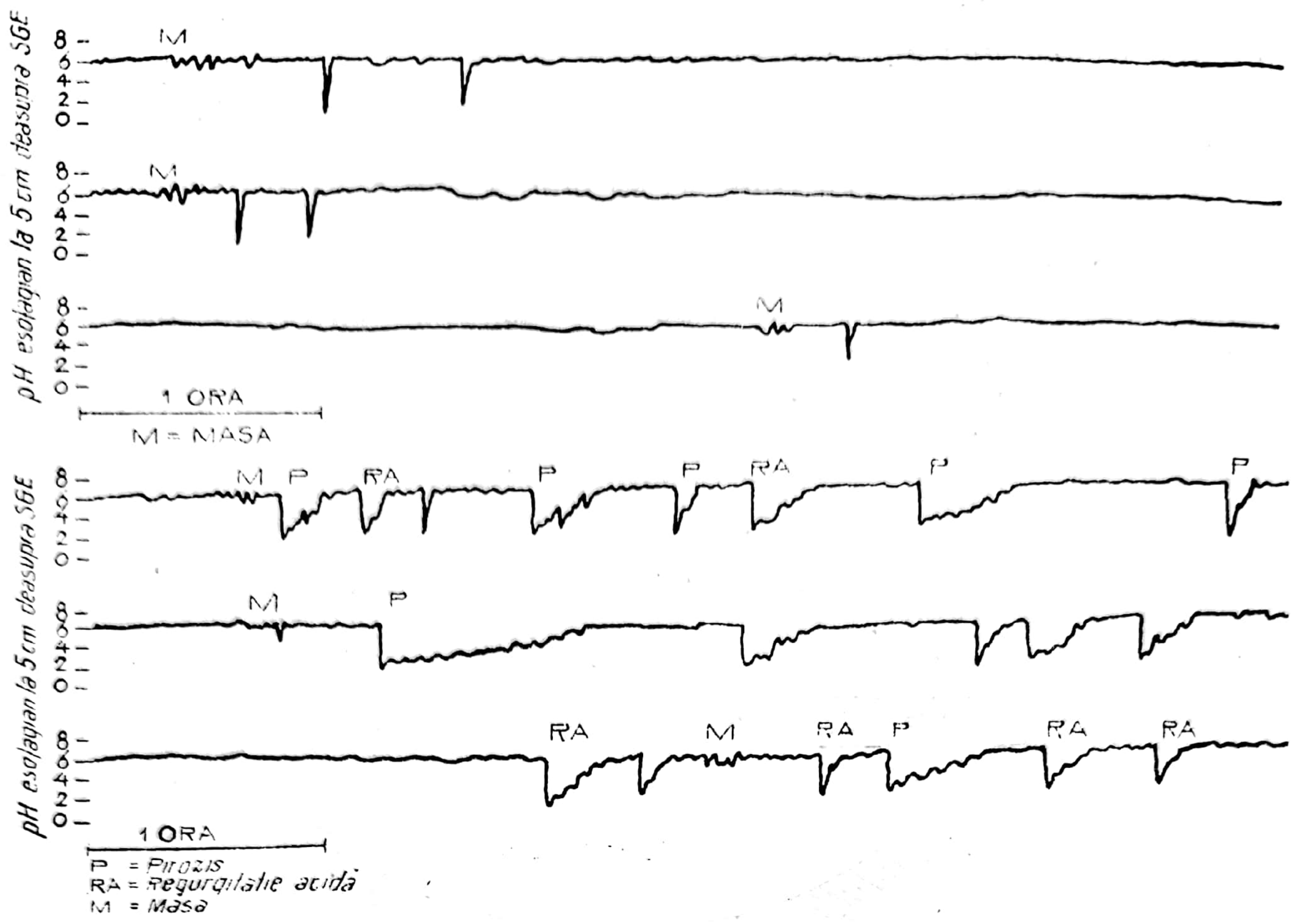

Fig. 3.12. — Inregistrare continuă timp de 15 ore a pH porțiunii inferioare a esofagului. Sus: traseu înregistrat la o persoană sănătoasă (5 episoade de reflux, fiecare de durată scurtă și neînsoțite de simptome). Jos: traseu înregistrat la un bolnav cu reflux gastroesofagian (numeroase episoade de reflux, unele de durată lungă și însoțite de simptome).

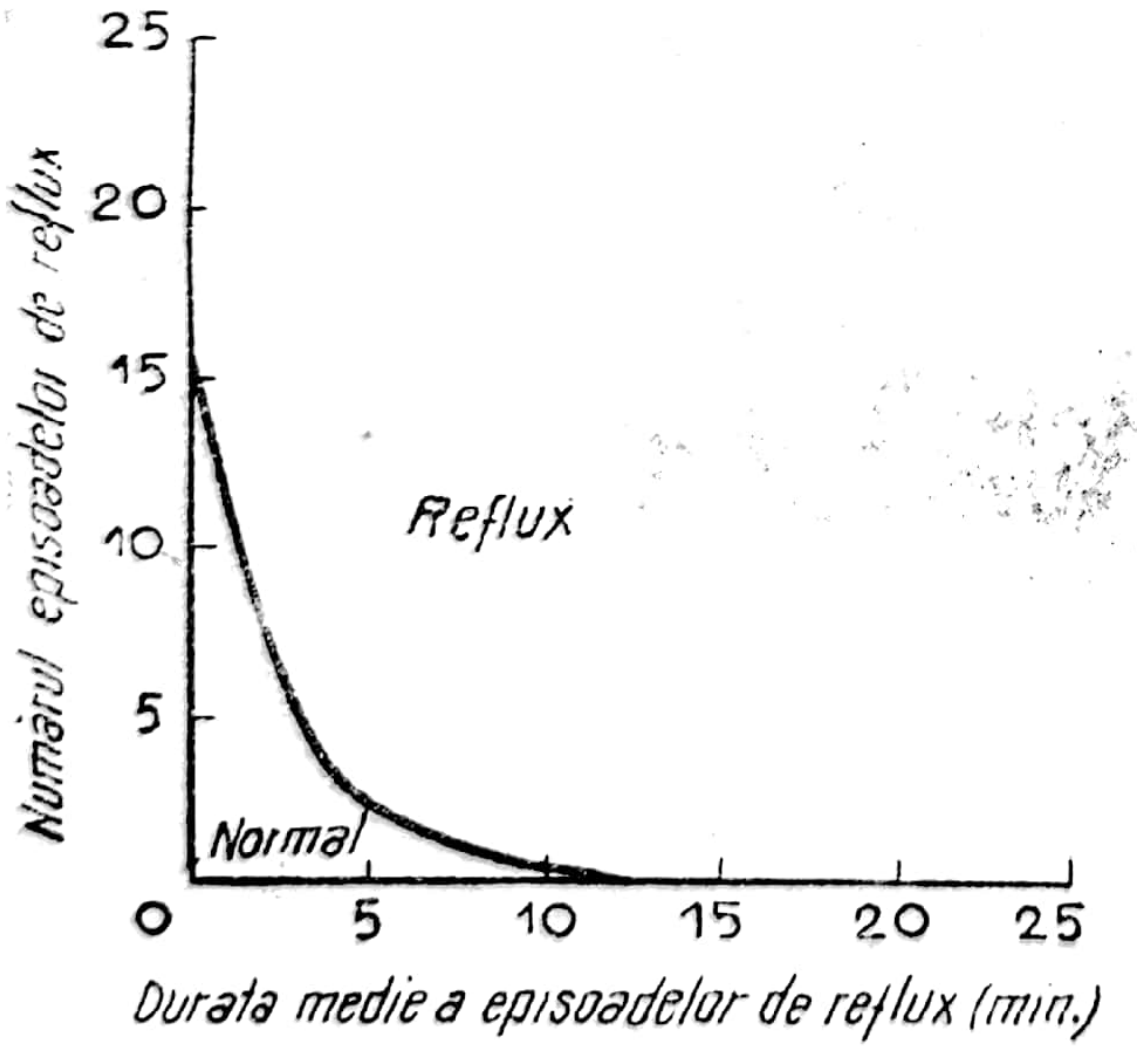

Fig. 3.13. — Înregistrarea pH esofagian timp de 15 ore permite, prin calculul numărului de episoade de reflux și al duratei medii a acestora, diferențierea netă între persoanele sănătoase și bolnavii cu reflux gastroesofagian.

Esofagoscopia are valoare redusă în diagnosticul RGE, apariția secreției gastrice și/sau duodenale în esofag fiind secundară tulburărilor de motilitate și eforturilor de vărsături induse de simpla prezență a endoscopului în esofag și nu de existența reală a refluxului. Esofagoscopia prezintă însă un interes deosebit în aprecierea consecințelor refluxului asupra mucoasei esofagiene (în mod particular, în diagnosticul esofagitei peptice de reflux), în evidențierea unei eventuale anomalii a joncțiunii esogastrice (hernie hiatală) și în excluderea (sau precizarea) unei patologii organice independente de reflux.

Scanned with OKEN Scanner

Diagnosticul diferențial se face cu: cardiopatia ischemică cronică, ulcerul gastric și duodenal, colecistopatiile cronice.

Evoluție și complicații. Evoluția este de lungă durată, iar complicațiile sînt multiple: esofagita peptică, ulcerul esofagian, stenoza esofagiană, hemoragia digestivă superioară, pneumopatii acute și cronice prin aspirația conținutului gastric în arborele traheobronșic. Esofagita de reflux prin metaplazia cilindrică și heterotopia mucoasei favorizează sigur dezvoltarea unui carcinom. Asocierea esofagitei de reflux, metaplazie cilindrică a epiteliului esofagian și carcinom este denumită sindrom Dawson.

Prognosticul este bun dacă nu au apărut încă complicații.

Tratament. *Tratamentul medical* este îndreptat spre reducerea refluxului prin metode fizice (gravitatea) și dietetice, creșterea presiunii SEI și schimbarea cantității și calității conținutului gastric refluat în esofag.

a) Regimul alimentar va consta în mese mici și repetate, bogate în proteine, cu evitarea ingestiei exclusive de hidrocarbonate și băuturi alcoolice pe stomacul gol.

În plus, bolnavul este sfătuit să nu mănînce nimic cu cel puțin două ore înainte de culcare. Întrucît unele studii au demonstrat că lipidele induc incompetența SEI prin mecanism hormonal (eliberare de secretină), acestea vor fi reduse pe cît posibil din alimentație. O măsură deosebit de importantă pentru combaterea refluxului este reducerea în greutate a bolnavului obez. Se va evita ciocolata, cafeaua și alcoolul, toate acestea scăzînd presiunea SEI (și deci, favorizează apariția refluxului).

b) Reducerea presiunii intraabdominale se realizează și prin aplicarea unor măsuri simple, ca înlăturarea centurilor și corsetelor strînse, evitarea decubitului postprandial și atitudinii de anteflexie, combaterea constipației, tusei etc.

c) Fumatul s-a dovedit a fi unul dintre factorii cei mai favorizanți în apariția refluxului și în consecință, va fi interzis.

d) Se recomandă ca bolnavii cu reflux să doarmă cu căpătîiul patului ridicat, poziție care reduce RGE.

e) Administrarea de antiacide, la o oră după mese, este una dintre măsurile cele mai eficace; ele tamponează ionii de H^+, cresc pH-ul esofagian și măresc tonusul sfincterian și presiunea SEI, prin creșterea conținutului în gastrină a serului. Se poate folosi oricare preparat comercial în dozele obișnuite, dar mai cu seamă cele care au în compoziția lor aluminiu și magneziu. În cazuri mai refractare s-au obținut rezultate bune prin infuzii de suspensii coloidale de hidroxid de aluminiu prin sondă fixată în regiunea esofagitei.

f) Bethanecholul (Urecholine, Myocholine), agent colinergic, crește presiunea SEI și amplitudinea contracțiilor esofagiene și ameliorează simptomele de reflux. Un alt preparat cu aceleași efecte este metoclopramida (Reglan, Primperan), în doză de 30—40 mg/zi. Metoclopramida, pe lîngă creșterea presiunii SEI, amplifică de asemenea peristaltica esofagiană (și deci înlăturarea mai rapidă a materialului refluat) și evacuarea stomacului (diminuînd astfel cantitatea de conținut gastric disponibilă pentru reflux). Aceste medicamente se administrează la mese și înainte de culcare.

Scanned with OKEN Scanner

g) Asocierea de antiacide și alginat (Gaviscon) este superioară antiacidelor simple întrucît, pe lîngă efectul neutralizant, are și unul de protecție asupra mucoasei esofagiene. În ultimii ani s-a folosit și carbenoxolon sodium în combinație cu alginat (Pyrogastrone), dar avînd în vedere efectele secundare ale carbenoxolonului (retenție de Na, edeme etc.), tratamentul cu acest preparat trebuie rezervat numai unor cazuri bine stabilite.

h) Cimetidina (Tagamet) și ranitidina (Zantic) au o eficacitate simptomatică la doza de 1 000—1 600 mg/zi, respectiv 300 mg/zi timp de șase săptămîni.

i) Anticolinergicele sînt contraindicate; o greșeală frecventă care se face în tratamentul RGE este administrarea de anticolinergice care au două efecte negative: scad presiunea SEI (favorizînd apariția refluxului) și întîrzie evacuarea gastrică (și deci pun la dispoziție material ce poate reflua).

j) Pentru tratamentul local al esofagitei micotice (provocată mai des de Candida albicans) se administrează Nistatin în suspensie, înghițit de mai multe ori pe zi.

Tratamentul chirurgical include mai multe tehnici (Belsey-Mark IV, Nissen, Hill etc.) și este indicat în prezența: a) răspunsului nesatisfăcător la tratament medical susținut și a simptomelor deosebit de supărătoare; b) esofagitei în stadiu avansat; c) complicațiilor (stenoză esofagiană benignă, complicații pulmonare).

3.5. HERNIA GASTRICĂ TRANSHIATALĂ

Definiție. Hernia gastrică transhiatală este denumirea dată protruziunii anormale, intermitente sau permanente, a unei porțiuni din stomac prin hiatul esofagian. Acesta este un canal musculofibros al diafrag-

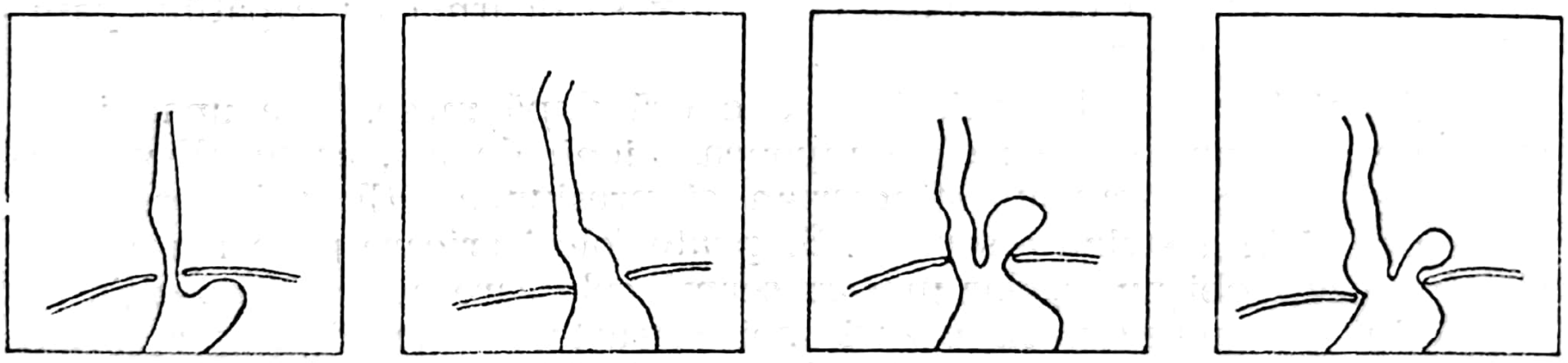

Fig. 3.14. — Tipurile de hernie hiatală.

mului, cu diametrul de 2—4 cm, așezat la stînga liniei mediane, îndreptat de sus în jos, de la dreapta la stînga și dinainte înapoi, prin care esofagul intră în abdomen.

Clasificare. Mod de producere. Din punct de vedere anatomic, Skinner și colab. deosebesc trei tipuri de hernie gastrică transhiatală (hernie hiatală=HH) (fig. 3.14).

Scanned with OKEN Scanner

In tipul I — hernie hiatală prin alunecare — parte din stomac trece prin hiatul esofagian în torace, astfel încît joncţiunea esogastrică este situată deasupra diafragmului; este tipul cel mai frecvent de HH (85% din cazuri) şi adesea se însoţeşte de reflux gastroesofagian (RGE) întrucît toţi factorii care formează bariera antireflux sînt modificaţi: reducerea presiunii sfincterului esofagian inferior (SEI), dispariţia unghiului His etc. RGE din acest tip de HH împreună cu esofagita peptică care se instalează mai curînd sau mai tîrziu, sînt responsabile de simptomele HH prin alunecare (cele la care RGE nu este prezent, rămîn asimptomatice).

Tipul II — hernie hiatală prin rostogolire sau paraesofagiană — apare cînd joncţiunea esogastrică este situată normal, dar marea tuberozitate gastrică rulează prin hiatus, lateral de esofag, în torace; acest tip de HH, mult mai rar decît primul (10% din cazuri), nu este, de regulă, însoţit de RGE (presiunea SEI este normală, unghiul His rămîne conservat), în schimb, predispune la complicaţii mecanice.

Tipul III — mixt — reprezintă o combinaţie între primele două tipuri (5% din cazuri).

Această clasificare nu diferă mult de vechea clasificare radiologică făcută de Akerlund: tipul I în care complexul esocardial este tras intratoracic ca urmare a unui esofag scurt (brahiesofag) congenital sau cîştigat; tipul II sau hernia paraesofagiană (se suprapune tipului II din clasificarea lui Skinner şi colab.); tipul III sau hernia prin alunecare (se suprapune tipului I din clasificarea lui Skinner şi colab.).

Indiferent de tipul de HH, primum movens în geneza herniei este întotdeauna reprezentat de o alterare, mai mult sau mai puţin marcată, a ţesutului fibro-celular care în mod normal fixează esofagul, cardia şi marea tuberozitate gastrică în poziţia anatomică. În HH prin alunecare, pierderea tonicităţii ţesutului fibro-celular permite retracţia musculaturii esofagiene şi ascensiunea joncţiunii esogastrice deasupra diafragmului (poziţie în care bariera antireflux este compromisă); slăbirea pilierilor diafragmatici face ca polul superior al stomacului să ruleze cu uşurinţă în torace. În producerea HH prin rostogolire (paraesofagiană), existenţa unui hiatus esofagian mai larg şi a defectului de suspensie a marii tuberozităţi gastrice joacă un rol mai important decît în HH prin alunecare.

Etiopatogenie. Dintre factorii favorizanţi ai HH, cei mai importanţi sînt: un hiatus esofagian mai larg, esofagul scurt (congenital sau cîştigat), obezitatea şi vîrsta înaintată. Deşi unele HH sînt congenitale, imensa lor majoritate se întîlnesc după vîrsta de 50 de ani, ceea ce demonstrează că factorii etiologici majori sînt cîştigaţi. Obişnuit, factorul declanşator al herniei unei porţiuni din stomac prin hiatul esofagian este creşterea presiunii intraabdominale secundară obezităţii, sarcinii, tumorilor abdominale, chist de ovar, ascitei, ceea ce explică incidenţa mai mare a HH la sexul feminin. Unele intervenţii chirurgicale pe regiunea esocardio-tuberozitară (vagotomia, cardiomiotomia extramucoasă Heller) urmate de modificarea mijloacelor de fixare a segmentului cardiotuberozitar precum şi deformaţiile importante ale coloanei vertebrale (cifoscolioze) care produc tulburări ale staticii diafragmului, sînt de asemenea incriminate în instalarea unei HH.

Scanned with OKEN Scanner

Fig. 3.15. — Hernie gastrică transhiatală prin alunecare.

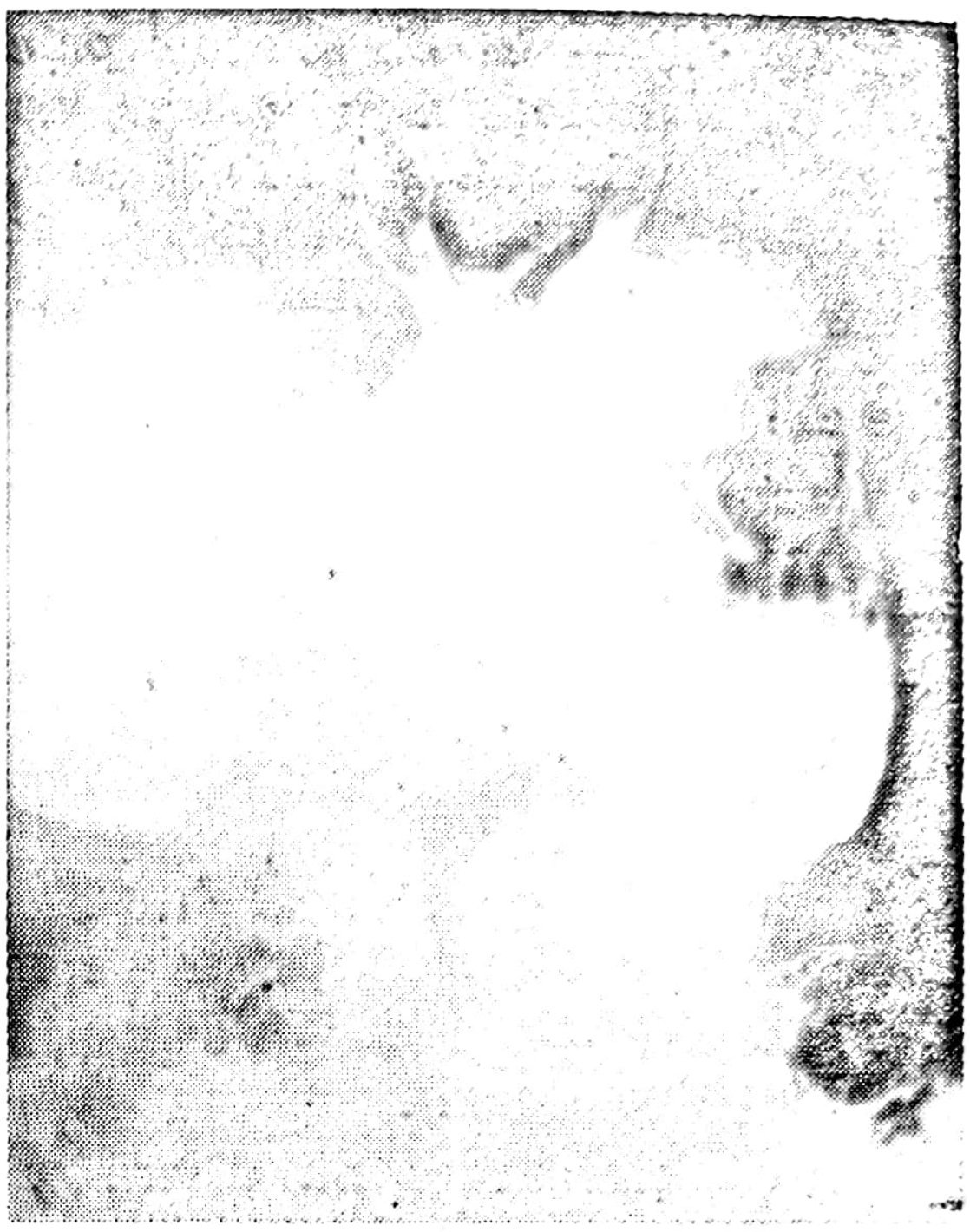

Fig. 3.16. — Hernie gastrică transhiatală prin rostogolire (paraesofagiană).

Tablou clinic. Un număr însemnat de HH rămîn asimptomatice. Cînd apar simptomele, ele sînt legate de prezența RGE sau a complicațiilor (anemie feriprivă, ulcer peptic în sacul herniar etc.).

Manifestările clinice cele mai obișnuite sînt cele ale RGE și ale esofagitei de reflux: pirozisul și regurgitația conținutului gastric în esofag. Pirozisul apare mai frecvent după mese, cînd bolnavul se apleacă înainte (sindrom „de postură") sau stă culcat la orizontal; este accentuat de alcool și ingestia de lichide fierbinți (ceai, cafea). Alteori bolnavul prezintă durere epigastrică și retrosternală cu iradiere precordială sau dorsală de intensitate variabilă. Regurgitația este simțită de către bolnav ca un gust acid sau bilios în faringe. Eructația este adesea prezentă și apare în special la schimbarea de poziție. O parte mică dintre bolnavi pot avea disfagie și în absența oricărei stenoze esofagiene. În sfîrșit, unii dintre bolnavi se prezintă cu simptome datorate complicațiilor: tuse (în criză spasmodică) secundară aspirației traheobronșice a conținutului gastric, anemie feriprivă, disfagie prin stenoză esofagiană peptică, dispnee și tulburări de ritm în HH voluminoasă (și în special în perioada postprandială).

Examenul obiectiv este obișnuit normal.

Diagnosticul, sugerat de simptomele de RGE, este confirmat prin examen radiologic (fig. 3.15 și 3.16) și endoscopic.

O HH voluminoasă este ușor de diagnosticat radiologic, una mică poate însă ușor scăpa examenului radiologic de rutină; de aceea, pentru un diagnostic corect este necesar ca examinarea să se facă în mai multe poziții (Trendelenburg, decubit lateral stîng și drept) în timp ce bolnavul execută unele manevre care cresc presiunea intraabdominală și

Scanned with OKEN Scanner

favorizează protruziunea gastrică prin hiatul esofagian (Valsalva, Müller, tuse).

Examenul endoscopic arată nivelul la care se face trecerea de la mucoasa esofagiană la cea gastrică, prezența esofagitei, ulcerului peptic și stenozei peptice. HH prin alunecare este ușor de recunoscut, ea prezentîndu-se ca o pungă de dimensiuni variabile, acoperită de o mucoasă de tip gastric.

Înregistrările manometrice, care după unii ar ajuta la stabilirea diagnosticului, nu se întrebuințează în practica de rutină.

Aspirația de conținut din esofagul inferior în poziția culcată pune în evidență prezența unui pH acid.

Diagnosticul diferențial se face cu cardiopatia ischemică cronică, disecția aortei, ulcerul gastric și duodenal, colecistopatiile cronice, pancreatitele și sindromul de flexură colică stîngă.

Evoluție și complicații. Evoluția este îndelungată, cu posibilitatea apariției următoarelor complicații:

1. Încarcerarea și strangularea porțiunii de stomac herniate (complicația cea mai de temut), este excepțională (se întîlnește practic numai la cei cu HH voluminoase cu volvulus gastric). Debutul este brusc, prin dureri toracice extrem de intense, vărsături, tulburări cardio-respiratorii, cianoză, tahicardie și uneori instalarea unei stări de șoc. Examenul radiologic evidențiază niveluri hidroaerice imediat deasupra și dedesubtul diafragmului. Tratamentul este chirurgical, intervenția trebuind făcută cît mai precoce.

2. Esofagita peptică apare în special la HH prin alunecare însoțită de RGE cu a cărei simptomatologie se confundă. Diagnosticul este endoscopic.

3. Stenoza esofagiană peptică, benignă, rară, este secundară esofagitei peptice.

4. Hemoragia digestivă superioară sub formă de hematemeză și melenă este mai puțin rară decît se credea înaintea efectuării examenului endoscopic în urgență pentru precizarea cauzei hemoragiei. Mai frecvent este vorba însă de pierderi mici, cronice, de sînge care duc la instalarea unei anemii feriprive (Formă anemică a HH).

5. Ulcerul peptic la nivelul pungii gastrice herniate este rar dar sever dacă avem în vedere sindromul dureros care obișnuit nu cedează la tratament medical și tendința sa la hemoragie. Diagnosticul este radiologic și endoscopic.

6. Pneumonia recurentă ca urmare a aspirației traheobronșice a conținutului gastric (în special noaptea în somn).

7. Provocarea unei crize anginoase la un bolnav cu angină pectorală (?). Atît HH cît și angina pectorală apar mai frecvent la persoanele în vîrstă. Există sau nu o relație între aceste două afecțiuni? Pentru unii autori răspunsul este pozitiv, sugerînd ca argumente incidența crescută a HH (25—40%) după unele statistici) la bolnavii anginoși precum și faptul că aproximativ cel puțin un sfert dintre cei cu HH prezintă, de asemenea, și crize anginoase sau modificări ECG. Caracterele durerii precordiale sînt aproape similare în cele două afecțiuni. S-ar putea, ca în anumite situații, HH jucînd rolul unei spine iritative, să inducă un atac anginos la un bolnav care are cardiopatie ischemică; această supo-

Scanned with OKEN Scanner

ziție este susținută și experimental (distensia bruscă a sacului herniar printr-un balon umflat cu aer poate determina modificări ECG tranzitorii de ischemie coronariană). Alți autori însă nu împărtășesc acest punct de vedere.

Prognostic. Prognosticul HH prin alunecare este bun, majoritatea bolnavilor rămînînd asimptomatici; cînd RGE este asociat, prognosticul este în funcție de severitatea refluxului și complicațiile sale, nu de prezența HH.

Tratament. *Tratamentul medical* este în funcție de severitatea simptomatologiei, tipul herniei, prezența sau absența complicațiilor și afecțiunilor asociate; în nici un caz, această formă de tratament nu poate fi urmată de vindecarea anatomică a herniei. Reducerea presiunii intraabdominale, prin îndepărtarea corsetelor, calmarea tusei, controlul constipației și evitarea eforturilor la defecație, interzicerea ridicării greutăților mari și evitarea aplecării înainte a trunchiului, reprezintă o măsură importantă pentru controlul și prevenirea simptomelor. La obezi se are în vedere reducerea greutății corporale. Se recomandă mese mici și frecvente, cu interzicerea grăsimilor care scad presiunea SEI și deci favorizează refluxul. Tot pentru prevenirea refluxului, se recomandă bolnavului să doarmă în poziție semișezîndă. Aceeași poziție va fi păstrată și după mese. Tratamentul medicamentos, în prezența RGE este similar cu cel descris anterior (vezi pag. 109) la care se adaugă, după caz, fier redus 200 mg×3/zi pentru corectarea anemiei. Afecțiunile asociate trebuie bine tratate. Rezultatele tratamentului medical complet sînt bune, cel puțin jumătate dintre bolnavi devenind asimptomatici.

Tratamentul chirurgical. Indicațiile tratamentului chirurgical în HH au fost mult timp incerte, mergînd de la perioade de intervenționism absolut la refuz sistematic (și nejustificat) al intervenției chirurgicale. Astăzi, următoarele indicații sînt precizate și unanim admise: a) încarcerarea și strangularea herniei; b) lipsă de răspuns la tratament medical (bine condus cel puțin 6 luni!) și simptomatologie clinică severă; c) hernia paraesofagiană mare, care predispune la strangulație; d) ulcer peptic penetrant la nivelul sacului herniar care nu cedează la tratament medical; e) prezența altor complicații (stenoză esofagiană, pneumonie recurentă, hemoragie digestivă superioară).

Intervenția chirurgicală trebuie să aibă întotdeauna în vedere pe lîngă corectarea herniei, crearea unui mecanism antireflux bazat pe două principii esențiale: a) fixarea cardiei și a cîtiva cm din esofag în abdomen; b) confecționarea unei valve anti-reflux. În HH prin alunecare s-au descris mai multe tehnici chirurgicale (Hill, Belsey, Nissen etc.), care au în vedere coborîrea și fixarea complexului esocardiotuberozitar în poziția sa anatomică, închiderea unghiului His, fixarea tuberozității gastrice la esofagul abdominal și îngustarea hiatului esofagian. În hernia paraesofagiană se reduce hernia și se strîmtează orificiul hiatal. Există două căi principale de abord chirurgical: a) transtoracică, cu avantajul unei explorări complete a esofagului și dezavantajul că organele abdominale nu pot fi inspectate pentru eventualele afecțiuni asociate, iar după intervenție poate apare nevralgia intercostală; b) abdominală, prin care se pot depista și trata afecțiunile abdominale concomitente, dar care are dezavantajul că esofagul deasupra herniei nu poate fi inspectat.

Scanned with OKEN Scanner

Rezultatele tratamentului chirurgical sînt satisfăcătoare, după cele mai multe statistici, în 80% din cazuri; eșecurile pot fi explicate de: coexistența unei alte afecțiuni digestive (aproximativ unul din patru bolnavi cu HH are afecțiuni digestive asociate), selecția necorespunzătoare a cazurilor, prezența nevralgiei intercostale posttoracotomie, imposibilitatea de a crea un mecanism eficient de prevenire a RGE, recidivarea herniei.

3.6. PATOLOGIA INFLAMATORIE ESOFAGIANĂ (esofagitele acute și cronice)

Definiție. Termenul de esofagită traduce inflamația acută sau cronică a mucoasei esofagiene, secundară unor factori infecțioși, chimici sau mecanici.

Clasificare. În raport cu agentul cauzal se deosebesc esofagite bacteriene (extinderea esofagiană a unei infecții orofaringiene), chimice (reflux gastroesofagian, vărsături frecvente, substanțe caustice, alcool) și mecanice (factori fizici, ca alimente prea reci sau prea fierbinți și traumatisme secundare dilatării unei stenoze sau prin sondă nasogastrică ținută multe zile). Din punct de vedere evolutiv, esofagitele sînt acute și cronice. În practica clinică, interesează în mod deosebit esofagita acută postcaustică și esofagita cronică peptică.

3.6.1. ESOFAGITA ACUTĂ POSTCAUSTICĂ

Etiologie. Aproximativ 75% din cazurile de esofagită postcaustică sînt datorate ingerării accidentale sau în scop de sinucidere a substanțelor caustice puternice: baze (sodă caustică, amoniac, potasiu), acizi (sulfuric, clorhidric, acetic) și săruri (clorură de mercur).

Morfopatologie. Leziunile mucoasei esofagiene depind de natura, concentrația și cantitatea substanței caustice ingerate. Întrebuințarea curentă a fibroesofagoscopiei a dus la o mai bună înțelegere a modificărilor morfopatologice din esofagita postcaustică, care evoluează în trei stadii: 1) *stadiul de necroză acută* — durează 1—4 zile după ingestia substanței caustice și se caracterizează prin prezența unor zone de necroză înconjurate de o reacție inflamatorie intensă; 2) *stadiul de granulație* — este caracterizat prin apariția unui bogat țesut de granulație și vase de neoformație; reacția reparatorie este deosebit de intensă în săptămîna a doua; 3) *stadiul de cicatrizare* — apare către sfîrșitul săptămînii a treia, reepitelizarea esofagului fiind de obicei terminată după trei luni de la ingestia substanței caustice; acest stadiu este deosebit de important deoarece acum are loc formarea de stenoze esofagiene.

Pe lîngă leziunile mucoasei esofagiene există leziuni concomitente ale mucoasei cavității bucale, orofaringelui, stomacului și uneori a arborelui traheobronșic (în caz de inhalație a substanțelor caustice).

Tablou clinic. În cazurile severe, imediat după ingestia causticului, bolnavul prezintă o durere vie, sfîșietoare, cu sediul bucofaringian, retrosternal și epigastric (exagerată prin deglutiția salivei), disfagie perma-

8*

Fig. 3.17. — Stenoză esofagiană postcaustică (stenoză filiformă și dilatație retrogradă esofagiană).



Fig. 3.18. — Stenoză esofagiană postcaustică cu fistulă esofagobronșică.

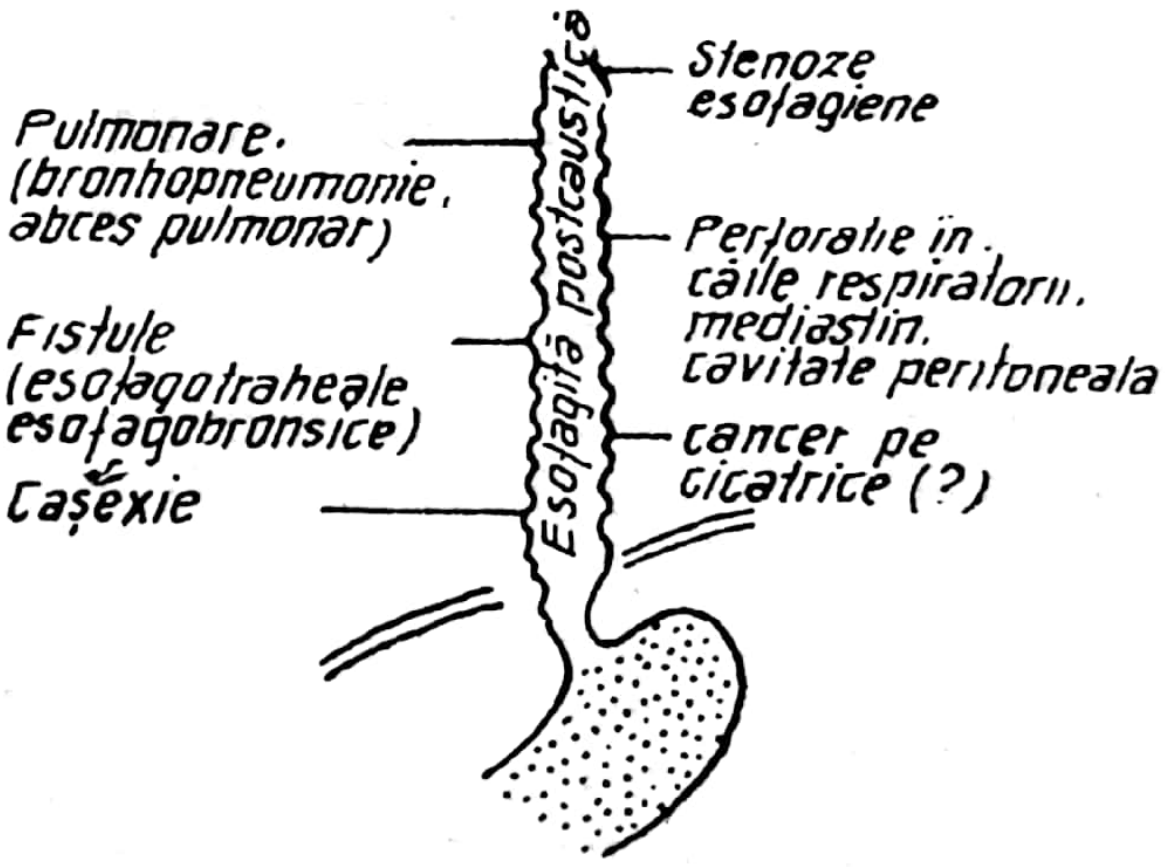

Fig. 3.19. — Complicațiile esofagitei postcaustice.

nentă, paloare, salivație abundentă, leziuni ulceronecrotice ale mucoasei bucale, dispnee accentuată (prin edemul laringelui), febră. Dacă tratamentul nu se aplică de urgență, bolnavul se pierde prin stare de șoc, comă sau septicemie. În cazurile de intoxicație mai ușoară, tabloul clinic este mult atenuat.

Diagnosticul se sprijină pe anamneză (luată de la bolnav sau însoțitori) și examen clinic (prezența leziunilor ulceronecrotice în cavitatea bucală). Fibroesofagoscopia, care după unii autori ar trebui efectuată în primele 48—72 de ore de la ingestia causticului, evaluează extinderea leziunilor. Examenul radiologic în faza acută arată o îngustare pe o întindere variată a lumenului esofagian, iar mai tîrziu prezența stenozelor cicatriceale (fig. 3.17 și 3.18).

Scanned with OKEN Scanner

Evoluție. Complicații. Simptomatologiei dramatice instalată imediat după ingestia causticului, îi succede în zilele următoare o ameliorare progresivă în care deglutiția nu mai este așa dureroasă, iar durerea retrosternală dispare sau se atenuează mult. Urmează o perioadă de latență de două săptămîni, către sfîrșitul săptămînii a treia reapărînd disfagia care traduce constituirea stenozei ce se instalează, în absența corticoterapiei, la jumătate dintre bolnavi.

Complicațiile sînt redate în fig. 3.19. Dintre ele, deosebit de grave sînt perforațiile în mediastin sau căile respiratorii, urmate de o mortalitate foarte ridicată. Stenozele esofagiene sînt consecința inflamației caustice care n-a fost tratată imediat; sînt adesea multiple, cu predilecție pentru regiunea subfaringiană, porțiunea vecină cu crosa aortei și cardia.

Prognostic. Prognosticul depinde de natura, concentrația și cantitatea causticului ingerat. Intoxicația cu baze este mai gravă din cauza capacității lor de penetrație în straturile esofagului, cu producerea necrozei de lichefiere; intoxicația cu acizi este mai puțin severă întrucît, în mod normal, pH-ul esofagian fiind alcalin neutralizează în parte efectul acid, iar pe de altă parte, acizii determină o coagulare a straturilor de suprafață cu formarea unei adevărate escare care limitează penetrația lor în straturile mai profunde. Toate intoxicațiile acute cu corosive trebuie considerate la modul cel mai serios, atît ca prognostic imediat (mortalitate mare) cît și ca prognostic îndepărtat (instalarea stenozelor cicatriceale esofagiene are loc la unul dintre doi supraviețuitori).

Tratament. Măsurile terapeutice în esofagita postcaustică cuprind:

1. Inactivarea agentului corosiv imediat după accident, prin administrarea unei soluții acide (suc de lămîie, oțet diluat) cînd intoxicația a fost cu o bază și invers, a unei soluții alcaline (lapte dulce, alcaline) cînd agentul cauzal a fost un acid. Unele studii arată însă că efectul terapeutic al acestor mijloace este neînsemnat deoarece acțiunea corosivă este deja instalată în momentul aplicării lor.

2. Combaterea stării de șoc prin administrare de morfină, perfuzii cu soluții macromoleculare etc.

3. Corticoterapia, prin acțiunea sa antiinflamatorie, diminuă durerea și edemul, permițînd reluarea mai rapidă a alimentației care constituie o excelentă metodă de autodilatare. Se administrează Prednison în doză inițială de 60—80 mg/zi timp de 2—3 săptămîni, continuîndu-se cu doze descrescînde în următoarele 6—10 săptămîni.

4. Prevenirea și combaterea infecției prin administrare de antibiotice: Tetraciclină 1,5 g/zi sau Ampicilină 1,5 g/zi în perfuzie timp de 3—5 săptămîni.

5. Alimentația, la început pe cale intravenoasă, va fi apoi reluată sub formă de semilichide *per os* sau pe sondă gastrică introdusă pe cale nazală.

6. Dilatațiile esofagiene încep după aproximativ 2—3 săptămîni, cînd epitelizarea este în plină formare și se aplică zilnic în prima lună și din două în două zile în luna următoare (în general însă, ritmul dilatațiilor este indicat de starea locală și de semnele funcționale).

7. În toate cazurile în care stenozele esofagiene postcaustice nu beneficiază de tratament conservator, se indică intervenția chirurgicală cu

Scanned with OKEN Scanner

scopul înlocuirii esofagului, materialul de înlocuire, interpus între esofagul cervical și stomac fiind, obișnuit, marea curbură gastrică sau colonul transvers.

Mai rar au fost citate esofagite și ulcerații produse de diferite medicamente, ce se datoresc mai ales administrării medicamentului cu scurt timp înainte de culcare fără a se ingera și apă sau alt lichid.

Prevenirea acestor leziuni se face prin luarea medicamentului cu lichid mai mult și nu imediat înainte de culcare, iar tratamentul constă în suprimarea medicației orale, în care caz un ulcer esofagian se vindecă în 1—4 săptămîni.

3.6.2. ESOFAGITA CRONICĂ PEPTICĂ

Definiție. Etiopatogenie. Termenul de esofagită peptică (sinonime: esofagită prin reflux, maladie peptică a esofagului) traduce inflamația cronică a mucoasei esofagiene, secundară agresiunii clorhidropeptice a sucului gastric regurgitat în esofag. În ultimii ani s-a demonstrat că esofagita cronică poate fi produsă și prin refluxul esofagian a unui conținut alcalin gastric (gastrită atrofică cu anaciditate) sau regurgitat de duoden. Esofagita peptică este o afecțiune multifactorială. Cea mai mare parte a esofagitelor peptice este secundară refluxului gastroesofagian a cărui cauză obișnuită este o hernie hiatală prin alunecare sau, în absența acesteia, a unui sfincter esofagian inferior incompetent (cum este în cazul sclerodermiei). O altă categorie de cauze ale esofagitei peptice este reprezentată de refluxul postoperator (vagotomie tronculară, gastrectomie, cardiomiotomie Heller); în sfîrșit, intubația esogastrică, cu menținerea pe loc a sondei timp de mai multe zile, reprezintă o altă cauză a esofagitei peptice. Factori determinanți ai esofagitei de reflux sînt pe lîngă refluxul esofagian, volum gastric refluat, compoziția materialului refluat, rezistența mucoasei esofagiene la injurii și eficacitatea clearance-ului esofagian de care depinde timpul de contact între materialul refluat și mucoasa esofagiană.

O expunere mai prelungită a mucoasei la materialul refluat se datorește fie unei frecvențe mai mari a refluxului esofagian, fie unui clearance esofagian întîrziat, fie ambilor factori. Este necesar, dat fiind diferitele mecanisme patogenice ale esofagitei peptice, să se precizeze în fiecare caz anomalia(iile) răspunzătoare, în vederea unui tratament.

Morfopatologie. Histologic, esofagita peptică trece printr-un stadiu acut (mucoasa esofagiană congestivă, granulară, cu mici ulcerații superficiale și hemoragii) și unul cronic (interesarea, pe lîngă mucoasă, uneori cu formare de ulcere (ulcere Barrett) și a straturilor subiacente, cu predominanța fenomenelor de fibroză și apariția stenozei esofagiene peptice). Topografic, este vorba de cele mai multe ori de o esofagită segmentară, localizată cu predilecție pe ultimii centimetri ai esofagului.

Tablou clinic. Simptomele esofagitei cronice peptice sînt cele descrise la refluxul gastroesofagian: pirozis și regurgitații acide. Bolnavul prezintă dureri retrosternale în special la ingerarea alimentelor fierbinți și alcoolului. Disfagia, rareori prezentă în faza prestenotică, devine permanentă și progresivă odată cu instalarea stenozei. În general, simptomatologia cli-

Scanned with OKEN Scanner

nică este cu atît mai zgomotoasă cu cît leziunile mucoasei sînt mai intense; acest lucru nu este însă valabil pentru toți bolnavii, existînd o discordanță între datele clinice și cele endoscopice (cazuri aproape asimptomatice la cei cu leziuni endoscopice severe și invers, simptomatologie zgomotoasă la cei la care endoscopic mucoasa are un aspect aproape normal).

Diagnostic. Sugerat clinic prin simptome de reflux gastroesofagian, este confirmat prin esofagoscopie, care este obligatorie pentru afirmarea esofagitei. Aspectul endoscopic este cel al unei mucoase esofagiene edemațiate, congestive, care sîngerează spontan sau la contactul cu endoscopul, cu ulcerații multiple, superficiale. Aceste leziuni sînt localizate în special la nivelul 1/3 inferioare a esofagului. Examenul histologic al fragmentelor de mucoasă esofagiană prelevate prin biopsie endoscopică confirmă existența unui infiltrat celular inflamator. Stenoza esofagiană peptică apare ca o îngustare de diferite dimensiuni a lumenului esofagian, cu mucoasa porțiunii ei proximale inflamată și ulcerată. Pentru excluderea unei leziuni maligne este indispensabilă preluarea de biopsii multiple de la nivelul stenozei.

Examenul radiologic are un rol minor pentru depistarea leziunilor inflamatorii cronice ale mucoasei esofagiene; acestea se pot manifesta fie prin tulburări motorii (contracții terțiare), fie prin modificarea reliefului mucoasei (spiculi marginali care traduc ulcerațiile superficiale, pliuri sinuoase și întrerupte). Examenul radiologic este important însă pentru depistarea refluxului gastroesofagian și mai ales a unei stenoze peptice.

Diagnosticul diferențial cuprinde: acalazia cardiei, cancerul esofagian, stenozele esofagiene postcaustice și esofagitele stenozante după radioterapie, localizările esofagiene ale tuberculozei și bolii Crohn (excepționale), ulcerul gastric și duodenal, cardiopatia ischemică cronică, sclerodermia.

Complicații. Mai importante sînt: hemoragia din ulcere cronice Barrett cu anemie consecutivă și stenoză esofagiană peptică, care se constituie de obicei deasupra joncțiunii dintre epiteliul plat și cel cilindric.

Tratament. Tratamentul medical este acela al refluxului gastroesofagian. În prezența stenozei esofagiene se poate recurge la una din următoarele două metode: 1) intervenția chirurgicală, care pe lîngă tratamentul stenozei (rezecție) trebuie să aibă în vedere efectuarea unei operații antireflux; 2) dilatația stenozei la bolnavii în vîrstă, la care coexistența unor afecțiuni cardio-respiratorii contraindică tratamentul chirurgical. În general, tratamentul urmărește creșterea presiunii sfincterului esofagian inferior, îmbunătățirea evacuării stomacului, reducerea acidității gastrice, creșterea clearance-ului esofagian. Tratamentul rațional la un bolnav depinde de anomaliile specifice care provoacă refluxul esofagian.

3.7. STENOZELE ESOFAGIENE

Definiție. Stenoza esofagiană poate fi definită ca o îngustare fixă și permanentă a lumenului esofagian, obișnuit secundară unui proces inflamator sau neoplazic care invadează esofagul (tabelul 3.VI). Stenozele esofagiene inflamatorii reprezintă fie o complicație tardivă a unei esofagite de reflux (și în acest caz mai este denumită stenoză peptică, deși rolul

Scanned with OKEN Scanner

Tabelul 3.VI

Cauzele stenozelor esofagiene

1. Esofagita de reflux
2. Cancerul esofagian
3. Esofagita acută postcaustică
4. Moniliaza esofagiană
5. Tumorile benigne esofagiene
6. Congenitală:
a) Inelul esofagian inferior (Schatzki)
b) Atrezie
7. Compresiune extrinsecă
8. Idiopatică

pepsinei în producerea ei nu este precizat), fie o complicație a unei esofagite acute postcaustice.

3.7.1. STENOZA ESOFAGIANĂ PEPTICĂ

Factorul etiologic comun este refluxul gastroesofagian (acid sau alcalin) care determină esofagită și aceasta, după o perioadă variabilă, este urmată de instalarea unei stenoze cu sediul obișnuit în porțiunea inferioară a esofagului, adică acolo unde procesul inflamator este mai sever. Instalarea stenozei peptice la un bolnav cu esofagită de reflux pare să fie legată și de existența unei susceptibilități individuale, a unui anumit „teren" (ulceroși, etilici).

Simptomul clinic major al stenozei peptice este disfagia progresivă, de obicei nedureroasă, apărută la un bolnav cu esofagită de reflux (pirozis, regurgitații acide) cu evoluție obișnuită de ani de zile.

Diagnosticul este stabilit prin examen radiologic și endoscopic. Radiologic, stenoza esofagiană peptică este scurtă, concentrică, cu contur regulat, situată la (sau imediat deasupra) joncțiunii esogastrice (fig. 3.20). Esofagoscopia evidențiază grade diferite de inflamație a mucoasei esofagiene, porțiunea proximală a stenozei avînd o formă netedă, cu mucoasa adesea friabilă. În cazurile la care procesul inflamator este deosebit de sever, porțiunea proximală a stenozei îmbracă un aspect neregulat și necrotic, similar celui întîlnit în stenoza malignă. Rezultă că pentru un diagnostic corect este absolut necesară prelevarea mai multor fragmente de biopsie din diferite puncte ale circumferinței stenozei și din stenoză.

Tratamentul stenozelor esofagiene peptice este chirurgical, deși intervenția pune probleme extrem de dificile dacă avem în vedere vîrsta deseori înaintată și starea generală alterată a bolnavilor. Intervenția chirurgicală radicală are scopul rezecării porțiunii stenozante și restabilirii tranzitului prin interpoziția unui viscer abdominal (colonul reprezentînd în momentul de față organul preferat). Din cauza riscului deosebit de ridicat al recidivei stenozei, majoritatea chirurgilor socotesc că restabilirea continuității digestive prin simplă anastomoză esogastrică trebuie abandonată. Metodele chirurgicale conservatoare asociază dilatarea pre- și postoperatorie a stenozei cu confecționarea chirurgicală a unui dispozitiv antireflux (de tipul Belsey-Mark IV sau Nissen).

Din păcate, majoritatea stenozelor esofagiene peptice apar la persoanele în vîrstă la care coexistența unor afecțiuni cardiace sau respiratorii contraindică intervenția chirurgicală. În asemenea situații se recurge la dilatarea stenozei, una dintre cele mai eficiente metode fiind aceea în care dilatatoarele Eder-Puestow sînt folosite în combinație cu un fibroesofagoscop.

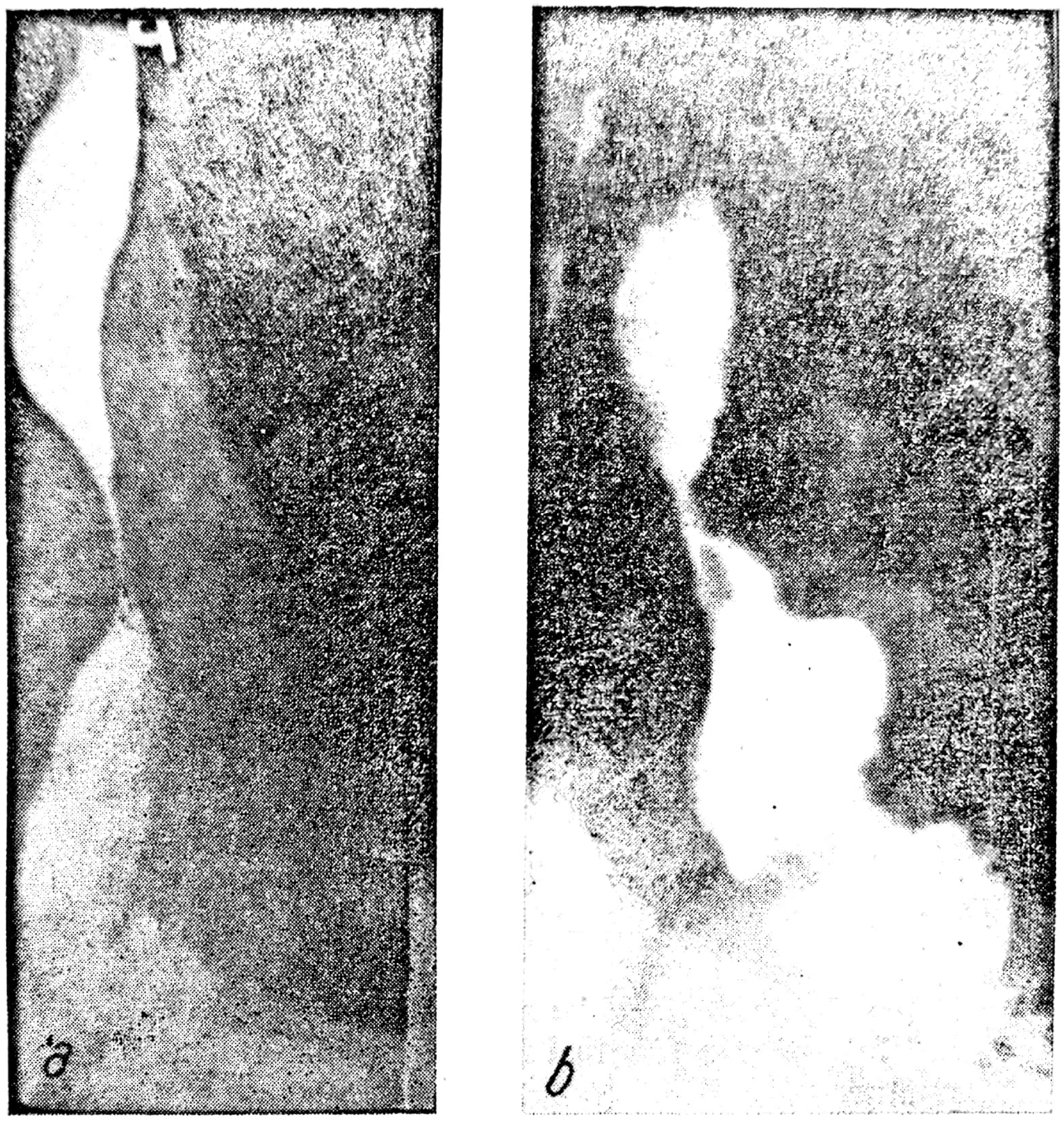

Fig. 3.20 a — Stenoză esofagiană peptică.

Fig. 3.20 b — Hernie gastrică transhiatală prin alunecare și stenoză esofagiană peptică.

3.7.2. STENOZA CICATRICEALĂ POSTCAUSTICĂ

Stenoza cicatriceală postcaustică se instalează la 1—12 luni după ingestia de substanțe corosive (baze, acizi). Clinic, constituirea stenozei este anunțată de instalarea disfagiei. Radiologic, stenoza poate fi scurtă sau, dimpotrivă, întinsă, unică sau multiplă, realizînd aspectul de „frînghie cu noduri“ (fig. 3.21). Endoscopic, stenoza cicatriceală postcaustică nu are

Scanned with OKEN Scanner

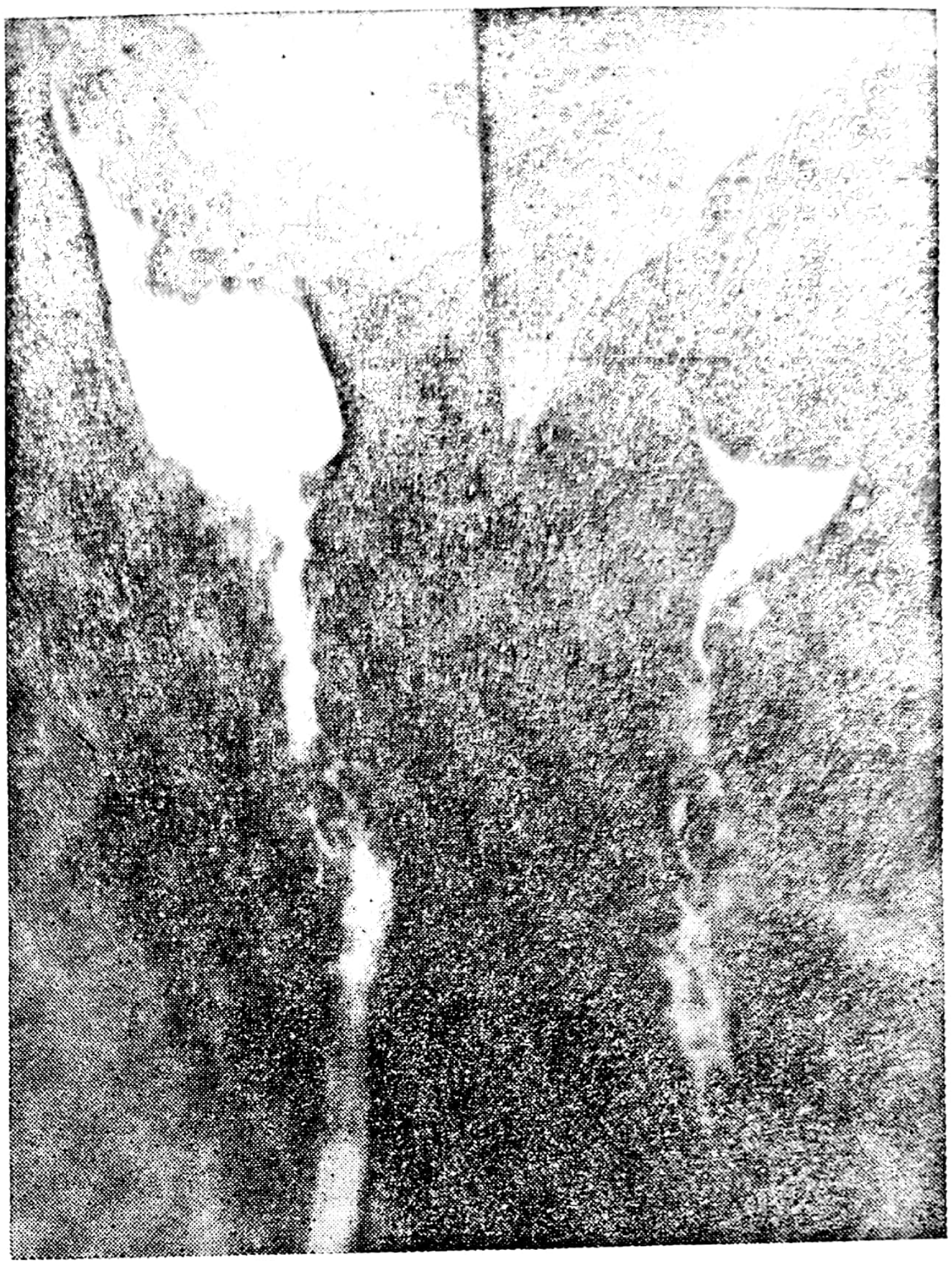

Fig. 3.21. — Stenoză esofagiană postcaustică: „frînghie cu noduri".

Fig. 3.22. — Stenoză esofagiană malignă: contur neregulat și implantare excentrică în porțiunea supraiacentă dilatată.

elemente specifice. Intervenția chirurgicală cu scopul înlocuirii esofagului (procedeu Gavriliu) trebuie făcută la bolnavii care nu beneficiază de tratament conservator.

3.7.3. STENOZA ESOFAGIANA MALIGNA

Clinic, elementul dominant este disfagia continuă și progresivă, atît pentru alimentele solide cît și pentru lichide; la aceasta se adaugă durere retrosternală care cedează doar la opiacee și pierderea rapidă în greutate.

Diagnosticul este stabilit prin: a) examen radiologic: stenoză excentrică, cu contur neregulat, pereți rigizi și pliuri întrerupte (fig. 3.22); b) endoscopic: stenoză neregulată, cu muguri, margini necrotice, friabilă și sîngerîndă. Argumentul definitiv pentru diagnostic îl aduce examenul histologic al fragmentelor de biopsie prelevate endoscopic și/sau examenul citologic.

Tratamentul stenozelor esofagiene maligne este cel al cancerului esofagian.

Scanned with OKEN Scanner

3.8. TUMORILE ESOFAGULUI

3.8.1. TUMORILE BENIGNE

Tumorile benigne ale esofagului sînt rare (0,5—2% din neoplaziile esofagiene), cel mai obișnuit întîlnit fiind leiomiomul. În raport cu peretele esofagian, tumorile benigne pot fi intraluminale (polipi, adenoame, fibroame, lipoame, mixoame, papiloame, hemangioame), extramurale (chisturi, noduli tiroidieni aberanți) și intramurale (lipoame, fibroame, leiomioame). Ultimele reprezintă 2/3 din tumorile benigne și sînt localizate mai frecvent în treimea inferioară a esofagului. Ele pot fi uneori și intraluminale, pediculate și mai rar extramurale sau difuze.

Tablou clinic. În cea mai mare parte a cazurilor, tumorile esofagiene benigne rămîn asimptomatice, fiind descoperite întîmplător la un examen radiologic baritat, efectuat de obicei pentru o afecțiune gastroduodenală, sau la necropsie. Cînd devin totuși simptomatice, disfagia cu caracter progresiv, în funcție de dimensiunile tumorii, și durerea retrosternală (prin compresiune) sînt singurele manifestări clinice. Cînd sînt situate proximal, sub mușchiul cricofaringian, pot provoca tuse rebelă și tulburări severe la deglutiție. Mai rar sînt observate arsuri, dispnee, pierderea în greutate, melenă, hematemeze, sau compresiuni ale căilor aeriene.

Diagnostic. Este în mod obișnuit stabilit pe baza examenului radiologic, care evidențiază un defect de umplere bine circumscris, cu păstrarea continuității pliurilor adiacente (fig. 3.23), sau uneori o masă în mediastinul posterior. Esofagoscopia arată de obicei o mucoasă normală ce acoperă o masă tumorală; biopsia dirijată nu are valoare deosebită din cauza neputinței de a obține țesut tumoral, iar după unii autori nici nu ar fi recomandată întrucît există posibilitatea inducerii unei fistule esofagiene la locul prelevării, după rezecția chirurgicală a tumorii. Diagnosticul diferențial se face cu tumorile maligne esofagiene și compresiunea extrinsecă (tumorală sau vasculară) a esofagului. Cînd diagnosticul nu este sigur, este necesară o precizare chirurgicală cu biopsie și examen microscopic, extemporaneu intraoperator.

Fig. 3.23. — Tumoare esofagiană benignă: fibromiom al peretelui esofagian, confirmat intraoperator.

Complicații. Se întîlnesc: 1) compresiunea traheei sau bronhiilor producînd tuse, cianoză și dispnee; 2) stenoza esofagiană; 3) ulcerația tumorii; 4) foarte rar hemoragie (cu excepția hemangioamelor).

Tratament. Tratamentul este chirurgical și constă în excizia tumorii fie prin enucleare, fie prin rezecția unui segment din esofag și anastomoză termino-terminală.

3.8.2. TUMORILE MALIGNE

Carcinomul esofagian constituie 95% dintre tumorile maligne esofagiene, restul de 5% fiind sarcoame.

Incidență. Carcinomul esofagian reprezintă 5—7% din cancerele digestive și aproximativ 3% dintre toate tumorile maligne. Este mult mai frecvent la bărbați decît la femei (raport 5/1), incidența maximă fiind după vîrsta de 50 de ani. Din motive rămase încă necunoscute, incidența cancerului esofagian diferă mult de la o țară la alta: maximă în unele regiuni din China, Iran și Africa de Est, minimă în Nigeria (în primele regiuni, incidența este de aproximativ 300 de ori mai mare decît în Nigeria); în Europa există, de asemenea, variații mari (în Franța, cancerul esofagian este de cinci ori mai frecvent decît în Anglia). În sfîrșit, se pare că negrii din S.U.A., prezintă un risc mai crescut (incidență: 15,6/100 000 loc., în comparație cu albii 4/100 000 loc.).

Etiologie. Cauza cancerului esofagian nu este cunoscută.

Principalii factori de risc pentru un cancer esofagian sînt următorii:

— Factori corelați cu obiceiuri alimentare sau toxice: consum mare de ceai fierbinte, alcool, tutun, dietă săracă în proteine și vitamine (A, C, B). A fost incriminat de asemenea un deficit al solului în molibden, zinc și cupru;

— Leziuni cu risc: acalazia cardiei (0,5—29%), hiperkeratoza din s. Plummer-Vinson (4—16%), diverticulii de pulsiune ($<$7,8%), stricturi postcaustice (0,2—5%) alte stricturi benigne (1,2%), boala celiacă.

— Precanceroze veritabile sînt: hiperkeratoza din Tylosis palmar și plantar (95%) și metaplazia cilindrică a epiteliului în esofagita de reflux (s. Barrett) (90%).

Leucoplazia esofagiană nu are riscul cancerigen atribuit celei linguale.

Morfopatologie. Jumătate dintre tumori sînt localizate pe esofagul inferior deasupra joncțiunii esofagiene, 40% pe cel mijlociu la nivelul crosei aortei și numai 10% la nivelul esofagului cervical. Macroscopic există trei tipuri morfologice: polipoid (vegetant), ulcerativ și infiltrativ (stenozant). Microscopic, se deosebește epiteliomul malpighian spinocelular (95% dintre cazuri), epiteliomul bazocelular, adenocarcinomul (sub 5%, localizat în 1/3 inferioară a esofagului), cilindromul și sarcomul (excepțional). Adenopatii tumorale apar adesea precoce, obișnuit în ganglionii din țesutul mediastinal periesofagian. Extensia tumorii se face prin invazia locală, metastaze limfatice și mai puțin hematogene (ficat, plămîni, vase).

Tablou clinic. Simptomul cel mai frecvent este disfagia, la început intermitentă, și la alimente solide, ca apoi, pe măsura dezvoltării tumorii, să devină continuă și progresivă atît pentru alimentele solide cît și pentru cele lichide. Durerea retrosternală, prezentă în stadiul incipient la mai puțin de 1/3 dintre bolnavi, devine mai frecventă odată cu extinderea și metastazarea tumorii și nu cedează decît la opiacee; uneori poate fi lo-

Scanned with OKEN Scanner

calizată în spate. Bolnavul începe să nu se mai poată alimenta, pierde mult și rapid în greutate, ajungînd în cele din urmă la cașexie. Pot apare și simptome datorate complicațiilor (tuse, sughiț, dispnee, voce răgușită, febră, hemoragii). Examenul obiectiv în stadiile incipiente este normal; mai tîrziu se constată semnele metastazelor (ganglionare, pulmonare, hepatice etc.).

Diagnosticul pozitiv sugerat de disfagia progresivă, în special la un bărbat în vîrstă, este stabilit prin: 1) examen radiologic care arată un defect de umplere, stenoză sau ulcerație, în funcție de tipul morfologic; 2) esofagoscopia cu biopsia tumorii care furnizează argumentul diagnostic absolut. Examenul endoscopic, cu aparatura modernă, este singura explorare care permite un diagnostic precoce. În unele laboratoare se folosește și citologia exfoliativă, considerată a fi o metodă exactă de diagnostic în mîinile unui citolog experimentat.

Diagnosticul diferențial se face cu: 1) stenoza esofagiană benignă care poate mima îndeaproape un cancer esofagian, întrucît apare la persoanele în vîrstă și disfagia este progresivă; diferențierea se poate face prin anamneză, examen radiologic, esofagoscopie cu biopsie, citologie exfoliativă; 2) acalazia cardiei (disfagia apare atît la alimentele solide cît și la cele lichide, radiologic există o îngustare simetrică a porțiunii inferioare a esofagului, absența undelor peristaltice și dilatarea esofagului toracic (megaesofag); manometric, sfincterul esofagian inferior nu se relaxează complet la deglutiție, iar contracțiile esofagiene sînt aperistaltice și de amplitudine mică); 3) tumorile benigne esofagiene (examenul radiologic evidențiază un defect de umplere bine circumscris și păstrarea continuității pliurilor adiacente); 4) cancerul gastric localizat la nivelul fornixului invadează obișnuit esofagul inferior; diagnosticul este stabilit endoscopic; 5) compresiunea extrinsecă a esofagului prin tumori mediastinale; 6) varicele esofagiene pot pune probleme de diagnostic în forma rară de carcinom varicoid în care aspectul radiologic și endoscopic poate simula varicele; la examenul endoscopic însă varicele apar de culoare albăstruie, deprimabile, iar carcinomul varicoid ca pliuri tumorale rigide albe, gălbui, respectînd esofagul inferior.

Evoluție. Complicații. Prognostic. Evoluția este rapidă prin metastazare ganglionară regională și viscerală (plămîn, ficat, stomac, rinichi etc.). Afectarea organelor vecine este regulă, determinînd o serie de complicații (fistulă eso-traheală, eso-bronșică, eso-pleurală, fistulizarea tumorii în aortă). Cea mai frecventă complicație rămîne însă pneumonia de aspirație, secundară obstrucției lumenului esofagian. Prognosticul este extrem de sumbru, aproximativ 85% dintre bolnavi decedează în primul an de la stabilirea diagnosticului.

Tratament. 1. *Tratamentul chirurgical* are în vedere rezecția radicală, în special pentru tumorile localizate în 1/3 inferioară a esofagului (rezecția esofagului inferior și a polului superior al stomacului cu anastomoză esogastrică). Ea este practicabilă însă în mai puțin de jumătate dintre bolnavi, deoarece extinderea tumorii este prea mare în momentul diagnosticării. Pentru cancerele situate în 2/3 superioare ale esofagului, înaintea deciziei intervenției chirurgicale, este obligatorie efectuarea unei bronhoscopii, întrucît tratamentul chirurgical nu-și are loc în prezența invaziei bronșice.

2. *Radioterapia*, aplicată mai mult pentru tumorile treimei superioare a esofagului, este folosită singură în scop paleativ; se utilizează cobaltoterapie pe mai multe cîmpuri, cu eventuală iradiere și a ariilor ganglionare cervicale. Experiența japoneză sugerează că rezultate superioare pot fi obținute prin radioterapie preoperatorie (2 000—3 000 r) urmată de extirparea chirurgicală a tumorii.

3. *Chimioterapia* a fost utilizată cu radioterapia preoperatorie ca adjuvant al tratamentului chirurgical. S-au utilizat diferite substanțe (cyclophosphamida, methotrexat, bleomycina etc.), fără rezultate demne de luat în considerare.

4. *Măsurile paleative* includ intubația esofagului (tubul Celestin în formă de pîlnie, din material plastic semirigid, se introduce prin stenoză și se imobilizează acolo pînă la decesul bolnavului, aceasta în scopul unei alimentații cu lichide și semilichide), dilatarea stenozei cu dilatatoare Eder-Puestow, gastrotomia.

Indiferent de metoda terapeutică folosită, rezultatele sînt total nesatisfăcătoare, supraviețuirea peste 5 ani variind între 0,3—15%.

Ca și pentru cancerul bronhopulmonar, singurul tratament eficace rămîne cel profilactic (alimentație rațională, interzicerea fumatului și a băuturilor alcoolice).

3.9. DIVERTICULII ESOFAGIENI

Diverticulul esofagian reprezintă o dilatație circumscrisă, sacciformă, care interesează mucoasa și submucoasa sau întregul perete al esofagului.

Clasificare. Etiopatogeneză. Morfopatologie. Incidența diverticulilor esofagieni nu este stabilită cu exactitate; după unele studii, ei ar fi prezenți la aproximativ 5% dintre persoanele în vîrstă examinate radiologic.

S-au propus numeroase clasificări ale diverticulilor și nici pînă în prezent nu există una unitară. Astfel, în funcție de momentul constituirii lor, diverticulii pot fi *„congenitali“* (rari) și *„cîștigați“* (marea majoritate a cazurilor). Diverticulul „fals“ interesează numai mucoasa și submucoasa, iar cel „adevărat“ toate straturile peretelui esofagian. După nivelul la care se dezvoltă, se deosebesc trei tipuri de diverticuli: 1) *faringoesofagieni* (diverticuli Zenker); 2) *esofagieni mijlocii;* 3) *epifrenici*. Ultimii sînt adesea consecința unei achalazii, a unui spasm esofagian difuz sau a unei esofagite de reflux. În sfîrșit, diverticulii esofagieni pot fi clasificați după modul în care acționează forța necesară dezvoltării lor, în trei grupe:

1) *Diverticuli de tracțiune,* în care aplicarea forței se face din afara peretelui esofagian pe care-l angajează în întregime realizînd astfel tipul „adevărat“ de diverticul; sînt cei mai rari, cauza lor obișnuită este un proces inflamator (tuberculoză ganglionară, micoze); au sediul de predilecție la nivelul esofagului mijlociu, prezintă gura largă (de aceea nu au riscul retenției), singura complicație fiind fistula eso-bronșică.

2) *Diverticuli de pulsiune,* în care aplicarea forței se face dinăuntrul lumenului esofagian, producînd hernierea mucoasei și realizează tipul „fals“ de diverticul; sînt cei mai frecvenți, cauza lor fiind de obicei o tulburare de motilitate esofagiană (acalazie, spasm difuz esofagian, disfuncție a sfincterului esofagian superior sau a celui inferior), conformația lor pre-

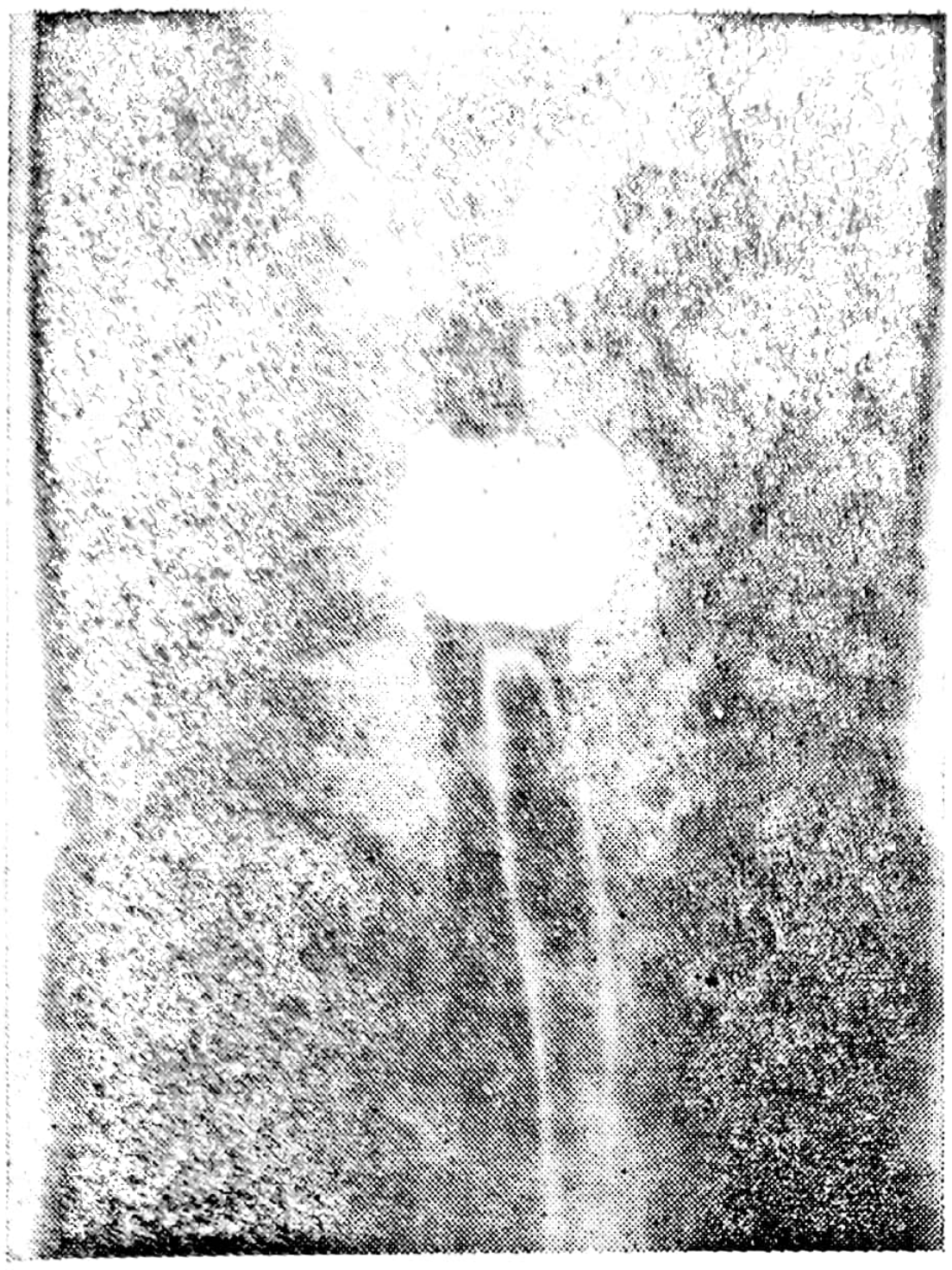

Fig. 3.24. — Diverticul faringoesofagian (Zencker).



Fig. 3.25. — Diverticul esofagian epifrenic (gigant).

zintă tendință la retenția alimentelor și lichidelor și de aici apare și riscul unor complicații ca infecția, hemoragia, ulcerația, perforația.

3) *Diverticuli „micști“*, de tracțiune-pulsiune.

Tablou clinic. În marea majoritate a cazurilor, diverticulii esofagieni sînt mici și nu produc simptome. Apariția simptomelor indică prezența unui diverticul mare (care produce disfagie) sau a unei complicații (inflamația pungii diverticulare).

Un diverticul de importanță clinică mai deosebită este *diverticulul Zenker (diverticulul faringoesofagian)*, de pulsiune, întîlnit mai frecvent la bărbații în vîrstă, la nivelul joncțiunii faringo-esofagiene. În patogenia sa, un rol important pare să revină tulburărilor de motilitate a sfincterului esofagian superior, rol atestat de argumente clinice (lipsa corelației între severitatea disfagiei și mărimea diverticulului), manometrice (presiunea sfincterului esofagian superior este crescută; absența relaxării sau relaxare incompletă a sfincterului la deglutiție) și radiologice (prezența unui spasm subiacent diverticulului). Clinic, parte din alimentele înghițite se adună în punga diverticulară care, mărindu-și volumul, comprimă esofagul și produc disfagie. Un alt simptom constă în regurgitarea alimentelor stagnate în punga diverticulară, favorizată de anumite poziții ale trunchiului (pe care bolnavul le cunoaște). În unele cazuri apar accese nocturne de tuse ca urmare a aspirării bronșice a conținutului pungii diverticulare și scăderea ponderală. În diverticulii mai mari se întîlnește adesea senzație de corp străin în esofag și halenă mirositoare *(foetor ex ore)*.

Diagnostic. Diagnosticul este stabilit radiologic (fig. 3.24 și 3.25); endoscopia dă date asupra aspectului mucoasei diverticulare.

Scanned with OKEN Scanner

Complicaţii. Cele mai frecvente complicaţii sînt: 1) infecţia, ulceraţia şi perforaţia pungii diverticulare; 2) fistule (eso-bronşice); 3) dezvoltarea unui neoplasm în punga diverticulară (excepţional).

Tratament. Tratamentul diverticulului Zenker este chirurgical şi constă în excizia diverticulului; dacă diverticulul este mic, se poate trata prin miotomie cricofaringeană. Intervenţia chirurgicală nu este lipsită de complicaţii, dintre care infecţiile mediastinului sînt deosebit de grave. Diverticulii esofagieni mijlocii nu necesită obişnuit, nici o formă de tratament (intervenţia chirurgicală este însă necesară în prezenţa complicaţiilor declanşate de fistulizarea lor în arborele traheobronşic). În cazul diverticulilor epifrenici, tratamentul chirurgical (diverticulectomie) va fi dictat de amploarea manifestărilor clinice.

3.10. CORPII STRĂINI INTRAESOFAGIENI

Lista corpilor străini găsiţi în esofag în urma înghiţirii voite sau accidentale etse lungă şi variată; la copii, de obicei sub cinci ani, aceştia sînt reprezentaţi de monede, ace, jucării, cuie, chei, bucăţi de sticlă, nasturi etc., iar la adult, în special de oase de peşte şi pui, sîmburi mari, fragmente de proteze dentare, bucăţi de carne nemestecată. Se întîlnesc mai frecvent la copii, bătrîni (cu tulburări motorii esofagiene şi stenoze peptice) şi la psihopaţi.

Cele mai obişnuite sedii unde se opresc corpii străini sînt: esofagul cervical (50%), strîmtoarea produsă de arcul aortic (25%) şi joncţiunea esogastrică (25%).

Tablou clinic. Bolnavii prezintă disfagie, durere retrosternală, hipersialoree şi senzaţie de corp străin intraesofagian.

Diagnostic. Este relativ uşor, date esenţiale obţinîndu-se din anamneză. Confirmarea diagnosticului se face prin examen radiologic (radiografii de faţă şi profil) care arată corpul străin dacă acesta este metalic (fig. 3.26). Destul de frecvent, fragmentele de oase nu sînt vizibile radiologic. Examenul radiologic baritat nu este indicat decît la cei care au înghiţit corpi străini radiotransparenţi (astfel, o bucată de carne sau un sîmbure apare ca o imagine lacunară (fig. 3.27). Altă metodă pentru diagnostic este esofagoscopia care reprezintă în acelaşi timp şi o metodă terapeutică.

Evoluţie. Complicaţii. Marea majoritate a corpilor străini intraesofagieni ajung în cele din urmă în stomac şi de aici sînt eliminaţi de obicei cu tranzitul intestinal. Atenţie deosebită trebuie acordată corpilor străini ascuţiţi care pot perfora peretele esofagian şi determină accidente mediastinale infecţioase (extrem de grave) şi fistule eso-traheale, eso-bronşice sau eso-pleurale. Impactul unui corp străin voluminos la nivelul răspîntiei căilor aero-digestive poate produce un accident acut de extremă gravitate dacă nu este rezolvat imediat.

Prognostic. Este bun dacă n-au apărut complicaţii.

Tratament. Constă în înlăturarea cît mai precoce a corpului străin, acest lucru putîndu-se face de cele mai multe ori pe cale endoscopică. Intervenţia chirurgicală (esofagotomie pe cale cervicală, toracică sau ab-

Scanned with OKEN Scanner

dominală, în funcție de sediul corpului străin) este indicată numai la bolnavii cu semne de mediastinită și la cei la care nu s-a reușit înlăturarea corpului străin pe cale endoscopică.

Fig. 3.26. — Corp străin metalic intraesofagian (monedă).

Fig. 3.27. — Corp străin (alimentar) intraesofagian: stop total în 1/3 inferioară a esofagului (pasaj baritat).

3.11. RUPTURA ȘI PERFORAȚIA ESOFAGULUI

3.11.1. RUPTURA ESOFAGULUI

Etiologie. Ruptura esofagului poate fi spontană sau traumatică. Ruptura spontană (sindromul Boerhaave) condiție rară (primul caz a fost descris de Boerhaave în 1724), apare după vărsături violente (masă copioasă, medicament emetigen etc.) sau accese puternice de tuse și în cazurile cînd sfincterul esofagian superior nu se deschide în timpul unor traumatisme abdominale, naștere sau convulsii puternice. Este mai frecventă la bărbații în vîrstă de 50—60 de ani și interesează de obicei partea inferioară a esofagului, imediat deasupra joncțiunii esogastrice. Ruptura este lineară, cu margini nete, lungă de cîțiva centimetri. Saliva, serul înghițit, conținutul vărsăturilor (alimente, suc gastric și duodenal) pătrund în mediastin, determinînd leziuni extrem de grave (mediastinită

corosivă și septică) care pun în pericol imediat viața prin apariția în cascadă de tulburări ventilatorii (inhalația conținutului vărsăturilor, pneumotorax sub tensiune, infecție, hipersecreție bronșică și diminuarea excreției bronșice), cardiace (șoc cardiogen, tulburări grave de ritm) și infecțioase (mediastinite cu germeni aerobi și anaerobi).

Ruptura traumatică a esofagului din cursul unui traumatism toraco-abdominal este foarte rară.

Tablou clinic. Debutul este brusc și obișnuit în timpul unei vărsături, prin durere toracică violentă, a cărei localizare variază în funcție de sediul rupturii. Se instalează rapid starea de șoc cardiorespirator cu agitație, paloare, cianoza extremităților și dispnee intensă. Apare rapid febră ridicată, iar înghițirea salivei este dureroasă. La examenul obiectiv, cel mai important semn este emfizemul subcutanat cervical.

Diagnostic. Este relativ ușor de stabilit dacă posibilitatea de ruptură esofagiană a fost considerată de medic. Cea mai utilă investigație este examenul radiologic al gîtului, toracelui și abdomenului, care demonstrează prezența emfizemului cervical și mediastinal.

Diagnosticul diferențial cuprinde infarctul de miocard, embolia pulmonară și perforația unui ulcer gastric sau duodenal.

Evoluția spontană a rupturii esofagiene este rapidă, în cîteva ore instalîndu-se un șoc ireversibil.

Tratament. Ruptura esofagului reprezintă o extremă urgență terapeutică (este perforația cea mai rapid letală a tractului gastrointestinal) și necesită combaterea imediată a șocului (transfuzii, perfuzii, asigurarea unei ventilații eficiente), administrarea de antibiotice cu spectru larg, evacuarea conținutului gastric și, dacă starea generală permite, intervenție chirurgicală (toracotomie cu sutura esofagului, drenarea infecției mediastinale și a emfizemului mediastinal). Mortalitatea postoperatorie imediată este foarte ridicată (peste 50% din cazuri).

3.11.2. PERFORAȚIA ESOFAGULUI

Etiologie. Perforația esofagului poate apare ca urmare a unui traumatism (intervenții chirurgicale intratoracice, manopere instrumentale în scop diagnostic, răni penetrante, corpi străini intraesofagieni), sau a unor eroziuni chimice sau ulcerații; excepțional de rar perforația este spontană. Instrumentarea esofagului în scop diagnostic sau terapeutic este răspunzătoare de cel puțin 3/4 din numărul total al perforațiilor esofagiene. Sediul cel mai frecvent al perforației este porțiunea superioară a esofagului.

Tablou clinic. Durerea toracică sau cervicală apărută obișnuit după esofago- sau gastroscopie, este primul semn; la aceasta se adaugă disfagia și febra. La examenul obiectiv, ca și în cazul rupturii esofagului, cel mai important semn este emfizemul subcutanat cervical. Examenul hematologic arată leucocitoză.

Diagnostic. Se prezumează pe baza simptomatologiei descrise mai sus, instalată după instrumentarea esofagului și este confirmat prin examenul radiologic al gîtului și toracelui, care evidențiază emfizemul cervical sau

Scanned with OKEN Scanner

mediastinal. Ingestia unui produs opac hidrosolubil demonstrează sediul, mărimea și traiectul perforației.

Complicațiile perforațiilor esofagiene sînt: supurații mediastinale, fistule (esofago-pleurale, esofago-cutanate), empiem pleural, septicemie.

Prognosticul, totdeauna rezervat, variază în raport cu sediul și caracterele perforației, prezența complicațiilor și instituirea tratamentului. Mortalitatea este destul de ridicată (25% din cazuri).

Tratament. 1. *Tratamentul medical* se poate încerca în perforațiile mici și constă în oprirea oricărei alimentații pe gură, administrarea de lichide și antibiotice cu spectru larg. Tratamentul medical trebuie abandonat de îndată ce răspunsul este nesatisfăcător; 2. *Tratamentul chirurgical* constă în închiderea (sutura) perforației și drenarea infecției mediastinale și a emfizemului mediastinal.

3.12. ULCERUL ESOFAGIAN

Ulcerul esofagian, afecțiune rară, se localizează cu predilecție la nivelul treimii inferioare a esofagului. Este de două ori mai frecvent la bărbați decît la femei și apare de obicei după vîrsta de 40 de ani.

Etiopatogenie. În imensa majoritate a cazurilor, ulcerul apare pe fondul unei esofagite peptice, factorul cauzal fiind identic cu cel al ulcerului gastric și duodenal: agresiunea clorhidropeptică a sucului gastric regurgitat în esofag. Mult mai rar este vorba de așa numitul „ulcer Barrett“, situat la nivelul porțiunii inferioare a esofagului; embriologic, esofagul este căptușit în întregime cu epiteliu cilindric, care după 5—6 luni de viață fetală este înlocuit cu epiteliu pavimentos; la unele persoane procesul de înlocuire este incomplet persistînd epiteliul cilindric în esofagul inferior la nivelul căruia se pot dezvolta ulcere adînci, penetrante, la contactul cu sucul gastric adus de un reflux gastroesofagian asociat.

Morfopatologie. Caracterele morfopatologice ale ulcerului peptic esofagian sînt asemănătoare acelora din ulcerul gastric.

Tablou clinic. Simptomatologia se aseamănă mult cu cea a ulcerului gastric sus situat, cu deosebire că fenomenele de reflux gastroesofagian (pirozisul și regurgitațiile acide) sînt mai intense, iar disfagia este deseori prezentă.

Diagnosticul este confirmat prin examen radiologic și endoscopic. Diagnosticul diferențial se face cu ulcerul gastric, esofagita peptică, cancerul esofagian.

Evoluție. Complicații. Evoluția este cronică, cu faze de acalmie și exacerbare. În unele cazuri ulcerul se vindecă. Complicațiile includ: hemoragia, perforația, stenoza cicatriceală esofagiană.

Tratament. Tratamentul general, dietetic și medicamentos este asemănător celui din ulcerul gastric. Intervenția chirurgicală (esofagectomie terminală) este indicată în cazurile în care tratamentul medicamentos nu dă rezultate sau cînd au apărut complicații. Dacă se are în vedere intervenția chirurgicală, este necesară cercetarea secreției gastrice, deoarece reducerea hiperacidității prin vagotomie sau alt procedeu este cel puțin tot atît de importantă ca și rezecția porțiunii de esofag care conține ulcerul.

Scanned with OKEN Scanner

3.13. VARICELE ESOFAGIENE

Varicele esofagiene (dilatarea circumscrisă a venelor submucoase esofagiene) sînt de obicei rezultatul hipertensiunii portale. Apar în special la joncţiunea esogastrică, locul de anastomoză a venei cave superioare cu sistemul venos portal (prin intermediul venei azygos şi vena coronară stomahică).

Prin rupere, erodare sau ulceraţie, varicele esofagiene produc hemoragie digestivă superioară (hematemeză şi melenă).

Diagnosticul trebuie suspectat la orice bolnav avînd o hepatopatie cronică cu semne de hipertensiune portală (splenomegalie, circulaţie cutanată colaterală, ascită) şi confirmat prin examen radiologic baritat (fig. 3.28), esofagoscopie şi splenoportografie (fig. 3.29).

Tratamentul este cel al bolii de bază; conduita terapeutică în prezenţa unei hemoragii digestive prin ruperea varicelor esofagiene este discutat la cap. Hemoragii digestive superioare.

Fig. 3.28. — Varice esofagiene (examen radiologic baritat): mucoasa esofagiană prezintă un aspect areolar, varicele apărînd ca defecte de umplere.

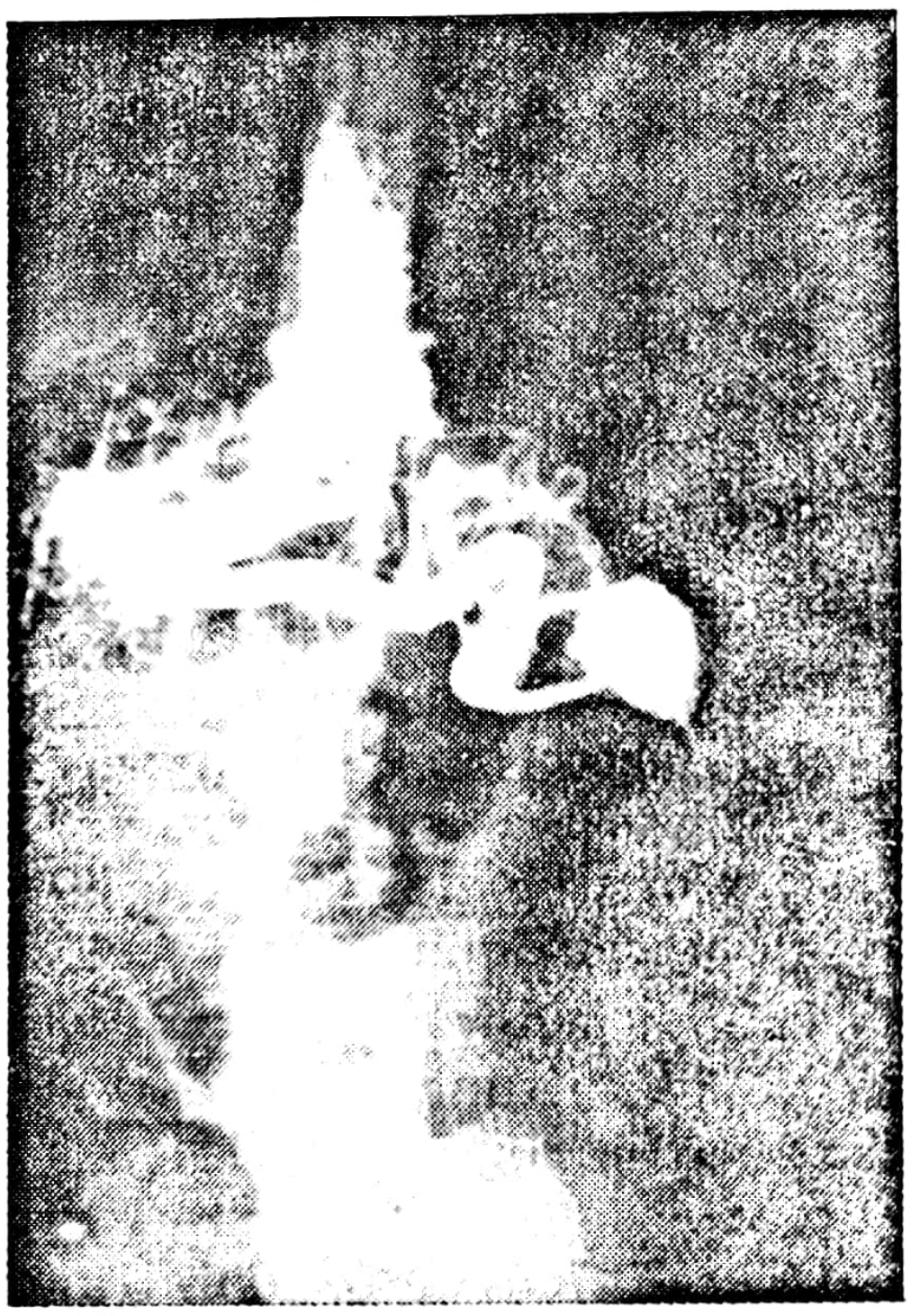

Fig. 3.29. — Varice esofagiene (splenoportografie): varice gastrice şi esofagiene la un bolnav cu hipertensiune portală.

3.14. UNELE BOLI MAI RARE ALE ESOFAGULUI

3.14.1. SINDROMUL PLUMMER-VINSON (DISFAGIA SIDEROPENICĂ)

Sindromul Plummer-Vinson, denumit de asemenea sindromul Paterson Brown-Kelly, sau disfagia sideropenică, se caracterizează prin asocierea disfagiei cu o anemie sideropenică, stomatită angulară, glosodinie, koilonichie şi adesea diafragm mucos postcricoid.

Scanned with OKEN Scanner

Etiopatogenie. Boala apare aproape exclusiv la femei (30—50 de ani) cu anemie sideropenică secundară: a) pierderilor mari de sînge în timpul ciclului menstrual; b) creșterii necesităților de fier ale organismului; c) unei tulburări de aport sau absorbție a fierului. Se asociază frecvent și o deficiență de vitamina B_2 (riboflavină). Atît fierul cît și riboflavina joacă un rol important în sistemele de respirație celulară, reducerea lor explicînd procesul de atrofie de la nivelul mucoasei cavității bucale, esofagului și stomacului, responsabil de apariția disfagiei și anaclorhidriei histaminorezistente. Asocierea sindromului Plummer-Vinson cu cancerul postcricoid sau mixedemul, susținută de unii, nu este unanim admisă.

Tablou clinic. Simptomul dominant este disfagia, la început cu caracter intermitent, în special pentru alimente solide, ulterior progresivă și continuă. Tulburările fanerelor și mucoaselor (koilonichie, glosită, stomatită angulară, cheilosis) sînt prezente în proporții variate.

Diagnostic. Prezența unei disfagii la o femeie cu anemie sideropenică este destul de sugestivă pentru diagnostic. Confirmarea se face prin examen radiologic baritat, care demonstrează stenoza prin diafragm mucos postcricoid; esofagoscopia evidențiază atrofia mucoasei esofagiene, dar diafragmul mucos este rareori văzut, probabil pentru că este rupt în timpul instrumentării esofagului.

Examenele de laborator relevă anemia hipocromă și hiposideremia. În măduva osoasă, sideroblaștii sînt reduși sau absenți.

Studiul secreției gastrice arată anaclorhidrie histaminorezistentă.

Diagnosticul diferențial se face cu cancerul esofagian, diverticulul Zenker, sclerodermia, spasmul difuz esofagian, achalazia cardiei.

Evoluție. Prognostic. Evoluția este de lungă durată, dar prognosticul rămîne bun, deși unele studii arată riscul crescut al dezvoltării unor leziuni maligne esofagiene (unii autori consideră acest sindrom drept o stare precanceroasă).

Tratament. Constă în corectarea anemiei prin administrare orală de sulfat feros 300 mg×3/zi, după mese sau parenteral, sub formă de fier polimaltozat 100 mg/zi timp de 10 zile, apoi 100 mg la două zile, urmată de doza de întreținere de 100 mg pe săptămînă. Se corectează concomitent și deficitul de vitamina B_2 prin administrarea ei parenterală în doză de 50 mg/zi. Alimentația va fi bogată în fier. Este interesant de semnalat că în numeroase cazuri disfagia se ameliorează sau chiar dispare după efectuarea esofagoscopiei, probabil datorită ruperii diafragmului mucos postcricoid.

3.14.2. INELUL ESOFAGIAN INFERIOR (INEL SCHATZKI)

Inelul esofagian inferior reprezintă o îngustare concentrică a lumenului esofagian, imediat deasupra diafragmului la nivelul joncțiunii esofagogastrice. Este o afecțiune rară, de cauză necunoscută, interesînd în mod egal ambele sexe.

Morfologic, există două tipuri: unul mucos (inelul lui Schatzki) asociat aproape întotdeauna cu hernia hiatală prin alunecare, celălalt tip este muscular și întîlnit mult mai rar decît primul.

Scanned with OKEN Scanner

Tablou clinic. Simptomul caracteristic este disfagia (atît pentru alimentele solide cît și pentru cele lichide) intermitentă și de scurtă durată; în unele cazuri devine însă continuă. Disfagia poate uneori dispare spontan sau poate fi ameliorată prin vărsături.

Examenul radiologic evidențiază îngustarea concentrică, sub formă de inel, a porțiunii inferioare a esofagului.

Diagnostic. Se stabilește prin examen radiologic cu înghițirea bariului în poziție Trendelenburg sau în cursul unei manevre Valsalva. Esofagoscopia, de cele mai multe ori, nu pune în evidență inelul. Diagnosticul diferențial cuprinde: acalazia cardiei, spasmul difuz esofagian, cancerul esofagian.

Dimensiunile inelului rămîn de obicei aceleași, mai rară fiind tendința la scăderea lumenului esofagian.

Tratament. În majoritatea cazurilor nu este nevoie decît de asigurarea bolnavului că nu are o afecțiune gravă și de unele indicații dietetice (masticația completă, să nu se grăbească în timpul mesei etc.). Anticolinergicele nu au valoare terapeutică. În cazurile în care disfagia a devenit continuă este necesară dilatarea hidrostatică sau intervenția chirurgicală care, pe lîngă excizia sau dilatarea digitală a inelului și reducerea herniei hiatale, va avea în vedere și confecționarea unui dispozitiv antireflux.

3.14.3. SINDROMUL MALLORY-WEISS

Sindromul descris de Mallory și Weiss în 1929 se definește pe plan anatomic prin una sau mai multe fisuri în mucoasa și submucoasa joncțiunii esogastrice, pe plan fiziopatologic prin circumstanțe care determină o creștere mare și bruscă a presiunii intraabdominale (vărsături violente, accese puternice de tuse), iar pe plan clinic prin hemoragie digestivă superioară (hematemeză și melenă). Practicarea endoscopiei în primele 24—48 de ore de la debutul hemoragiei digestive superioare a arătat că sindromul Mallory-Weiss nu este, așa cum se crezuse înainte, o cauză rarisimă, ci este la originea a aproximativ 3% (în unele statistici pînă la 15%) dintre toate hemoragiile digestive superioare.

Fisurile care apar se datoresc tulburărilor motorii prezente la nivelul cardiei în accesele de vărsături. În mod obișnuit, în timpul unei vărsături, cardia este deschisă, ceea ce permite expulzarea conținutului gastric; cînd vărsăturile se succed într-un ritm rapid, se produce o tulburare motorie și conținutul gastric este proiectat împotriva unei cardii închise, ceea ce determină împreună cu creșterea presiunii intragastrice, fisurarea mucoasei cardiei. Hemoragia este secundară ruperii vaselor sanguine prezente în mucoasa regiunii esogastrice.

În etiologia sindromului un rol important îl are abuzul acut sau cronic de alcool, care prin acțiune toxică, respectiv septică provoacă leziuni ale mucoasei joncțiunii esogastrice, iar prin acțiune emetizantă determină vărsături necoordonate precum și alte cauze care provoacă vărsături repetate (sarcina, răul de mare, stenoze pilorice, procese intracraniene, hernii hiatale etc.).

Scanned with OKEN Scanner

Din punct de vedere clinic, hemoragia se exteriorizează sub formă de hematemeză (excepţional numai ca melenă), cantitatea de sînge pierdut fiind de obicei mică sau moderată. Durerea epigastrică nu este obișnuit, prezentă.

Elementul anamnestic esenţial pentru diagnostic este apariţia hemoragiei digestive superioare după vărsături (alimentare sau de altă origine), violente și repetate cu manifestările ei secundare (anemie și semne de hipovolemie, transpiraţii, tahicardie, hipotonie sau șoc). Hemoragia poate fi de natură capilară, venoasă sau arterială — uneori pot fi prezente și dureri epigastrice.

Fisurile nu sînt decît extrem de rar identificate prin examen radiologic baritat. Pentru diagnostic explorarea esenţială rămîne fibroendoscopia (de obicei de urgenţă) care pune în evidenţă una sau mai multe fisuri (obișnuit 2—3) la nivelul joncţiunii esogastrice, cu predominanţă netă în aval, adică pe mucoasa gastrică (care poate fi singura afectată). Fisurile sînt longitudinale, pe axul esofagului, cu lungimea între 5—30 mm și lăţimea de 1—3 mm; în profunzime, fisurile nu afectează decît mucoasa și cel mult submucoasa. Fisurile au tendinţă spre vindecare rapidă, fără cicatrice (practic, vindecarea este definitivă după 7 zile de la producerea hemoragiei). Rareori, cînd endoscopia nu permite identificarea sau localizarea sursei hemoragiei este indicată o radiografie selectivă (celiacografie).

Diagnosticul diferenţial trebuie făcut cu ruptura spontană de esofag și cu perforaţia spontană gastrică.

Tratamentul medical (corectarea pierderilor sanguine) este, în cel puţin 90% din cazuri, suficient pentru oprirea hemoragiei, intervenţia chirurgicală (sutura simplă) fiind necesară numai la o mică parte dintre bolnavi.

Apariţia unui sindrom Mallory-Weiss la bolnavii cu hepatită alcoolică acută, sau cu ciroză impune măsuri de prevenire a unei encefalopatii porto-cave.

3.14.4. MONILIAZA ESOFAGIANĂ

Etiopatogenie. Elementul determinant este infecţia cu *Monilia (Candida) albicans*. Apare mai frecvent la persoanele în vîrstă, în special după bolile debilitante. Creșterea frecvenţei moniliazei esofagiene în ultimii ani pare legată de întrebuinţarea pe scară largă a antibioticelor și corticosteroizilor, la care se adaugă ameliorarea diagnosticului prin introducerea în practica curentă a fibroendoscopiei.

Tablou clinic. Simptomul clinic dominant este disfagia; majoritatea bolnavilor prezintă și durere retrosternală.

Diagnosticul se stabilește prin examen radiologic care evidenţiază un aspect nodular al mucoasei esofagiene, uneori similar celui dat de varicele esofagiene, și esofagoscopie (examen histologic și microscopic din exsudatul recoltat).

Tratamentul constă în administrarea de Stamicin 500 000 u×4—6/zi, iar în cazurile severe, de Amphotericin B.

3.14.5. TUBERCULOZA ESOFAGIANĂ

Afectarea esofagului este excepțională în cursul localizărilor viscerale ale bacilului Koch. Clinic, tuberculoza esofagului, se manifestă prin disfagie și uneori durere retrosternală. Examenul radiologic evidențiază o stenoză sau imagine lacunară neregulată. Esofagoscopia arată uneori ulcerații multiple superficiale. Examenul histologic al fragmentelor de biopsie prelevate endoscopic evidențiază granulomul tuberculos și bacilul Koch. Tratamentul etiologic este cel al tuberculozei.

3.14.6. DISFAGIA LUSORIA

Disfagia lusoria este termenul dat situațiilor rare cînd disfagia se datorește compresiunii esofagului de către o anomalie a arterei subclaviculare drepte, sau prin arc aortic dublu. Clinic, la adult, se manifestă prin disfagie intermitentă. Examenul radiologic poate evidenția la nivelul treimii superioare a esofagului, o amprentă oblică în stînga sau dreapta, în apropierea crosei aortice. Esofagoscopia confirmă caracterul extrinsec al compresiunii (care poate fi pulsatilă). Angiografia aortei și ramurilor sale, confirmă diagnosticul. Tratamentul nu poate fi decît chirurgical, dar intervenția este justificată numai în prezența unei disfagii severe.

3.14.7. LOCALIZAREA ESOFAGIANĂ A BOLII CROHN

Localizarea bolii Crohn la nivelul esofagului este foarte rară, numărul cazurilor publicate pînă acum nedepășind cifra de 50; ea poate fi izolată sau asociată localizării intestinale. Clinic, nu există manifestări caracteristice; disfagia apare în momentul instalării stenozei. Modificările radiologice cele mai frecvent întîlnite sînt: iregularitatea peretelui esofagian, aspectul în „pietre de pavaj" și stenoza tubulară cu contur neregulat. Esofagoscopia evidențiază prezența unor eroziuni, ulcerații sau stenoze. Biopsia prelevată de la nivelul segmentului afectat aduce date definitive pentru diagnostic. Din cauza rarității acestei localizări, influența tratamentului medical sau chirurgical asupra evoluției bolii Crohn este aproape imposibil de apreciat.

3.14.8. DIVERTICULOZA INTRAMURALĂ A ESOFAGULUI

De la prima descriere a afecțiunii (Mindl, 1960) au fost publicate aproape 40 cazuri în vîrstă între 11—83 ani, unele descrise sub numele de adenită, adenoză sau pseudodiverticuloză esofagiană.

În etiopatogenia afecțiunii care este încă neprecizată au fost discutați diverși factori: slăbire congenitală a musculaturii netede (asemănare cu diverticuloza intramurală a colecistului), răspuns nespecific la excitații cronice chimice, toxice sau infecțioase cu obstrucția coletelor glandulare, ectazie sau hipertrofie a glandelor mucoasei. Histologic în biopsiile efectuate au fost găsite în 80% din cazuri modificări de esofagită a mucoasei.

Clinic, simptomul predominant este disfagia cronică, cu caracter intermitent sau progresiv, uneori cu exacerbări acute. Diagnosticul se stabilește prin examenul radiologic care descoperă numeroase pungi diverticulare mici pe conturul esofagului, situate mai ales în treimea sa superioară (în 68% din cazuri) și o strictură a esofagului, întîlnită în peste 80% din cazuri.

Diagnosticul diferențial al imaginii radiologice trebuie făcut cu varicele esofagiene și cu unele cazuri de moniliază a esofagului, care au fost descrise chiar ca „pseudodiverticuloză intramurală".

Evoluția este cronică și prognosticul favorabil.

Tratamentul se adresează esofagitei; în unele cazuri cu stenoză, este necesar să se recurgă la dilatații ale esofagului cu care se obțin rezultate satisfăcătoare (15 a).

3.14.9. SINDROMUL BARRETT

Este caracterizat prin prezența pe o întindere variabilă a unei mucoase constituită din epiteliu cilindric care înlocuiește prin metaplazie epiteliul plat dispărut.

El apare uneori în refluxul esofagian unde o metaplazie cilindrică asimetrică poate apare în locul epiteliului plat distrus de esofagita peptică de reflux și devine adesea sediul unor ulcere sau stenoze peptice (v. ulcerul esofagian).

Se presupune și existența unei forme congenitale corelate cu faptul că esofagul embrionar este căptușit inițial cu epiteliu cilindric care uneori ar putea persista parțial. În acest caz se găsesc în mucoasă glande mucoide parțial dilatate chistic, iar semnele de inflamație pot fi complet absente.

Zonele de mucoasă cu metaplazie de celule cilindrice ale esofagului constituie o precanceroză, riscul de carcinom esofagian fiind de pînă la 90%.

BIBLIOGRAFIE SELECTIVĂ

1. **Atkinson M.** — Oesophageal motor changes in systemic disease. Clin. Gastroent., 1976, 1, 119.
2. **Bennett J. R., Hendrix T. R.** — Diffuse oesophageal spasm: a disorder with more than one cause. Gastroenterology, 1970, 59, 273.
3. **Bockus H. L.** — Gastroenterology, ed. a 3-a, vol. I, W. B. Saunders Co., Philadelphia, 1974.
4. **Bouchier I. A. D.** — Recent advances in gastroenterology, Churchil and Livingstone, Edinburg, 1980.
5. **Bruckner I.** — Medicina internă, vol. II, Ed. medicală, București, 1980.
6. **Connell A. M.** — Tests of gastrointestinal motility. Clin. Gastroent., 1978, 2, 317.
7. **Debray Ch., Geffroy Y.** — Précis des maladies du tube digestif, Ed. Masson et Cie, Paris, 1976.
8. **Dietschy J. M.** — Disorders of the gastrointestinal tract, disorders of the liver, nutritional disorders, Ed. Grune & Stratton, New York, 1976.
9. **Earlam R.** — Clinical tests of oesophageal function, Crosby Lockwood Staples, Londra, 1975.

Scanned with OKEN Scanner

10. **Fodor O.** — Tratat elementar de medicină internă, Vol. II, Ed. Dacia, Cluj-Napoca, 1973.
11. **Fox S., Behar J.** — Control of lower oesophageal sphincter pressure and acid reflux, Clin. Gastroent., 1979, 1, 37.
12. **Gavriliu D.** — Patologia esofagului. Ed. medicală, București, 1974.
13. **Greenberger N. J., Winship D. H.** — Gastrointestinal disorders: a pathophysiologic approach, Year Book Medical Publishers Incorporated, Chicago, 1976.
14. **Hurwitz A. L., Duranceau A., Haddad J. K.** — Disorders of oesophageal motility, W. B. Saunders, Co., Philadelphia, 1979.
15. **Ismail-Beigi F., Horton P. F., Pope C. E.** — Histological consequences of gastro-esophageal reflux in man. Gastroenterology, 1970, 58, 163.
15.a. **Lübke H. J., Bloch R.** — Die intramurale Divertikulose des ösophagus, Leber, Magen, Darm, 1981, 11, 135—143.
16. **Price J. D., Stanciu C., Bennett J. R.** — A safer method of dilating oesophageal strictures, Lancet, 1974, 2, 1 141.
17. **Ribet A., Frexinos J.** — Actualités en hépato-gastroentérologie. Ed. Masson et Cie, Paris, 1979.
18. **Skinner D. B., Belsey R. H. R., Hendrix T. R., Zuidema G. D.** — Gastroesophageal reflux and hiatus hernia Little, Brown and Co, Inc., Boston, 1972.
19. **Sleisenger M. H., Fordtran J. S.** — Gastrointestinal disease: pathophysiology, diagnosis, management ed. a 2-a, W. B. Saunders Company, Philadelphia, 1978.
20. **Stanciu C.** — La détermination directe du reflux gastrooesophagien par l'enregistrement de longue durée du pH de la portion inférieure de l'oesophage. Arch. franç. Mal. App. dig., 1975, 64, 125.
21. **Stanciu C.** — Gastroenterologie practică, Ed. Junimea, Iași, 1976.
22. **Stanciu C., Bennett J. R.** — Smoking and gastrooesophageal reflux. Brit. med. J., 1972, 3, 793.
23. **Stanciu C., Bennett J. R.** — Upper oedophageal sphincter yield pressure in normal subjects and patients with gastro-oesophageal reflux, Thorax, 1974, 29, 459.
24. **Stanciu C., Bennett J. R.** — Oesophageal acid clearing; one factor in the production of reflux oesophagitis. Gut, 1974, 15, 852.
25. **Stanciu C., Hoare R. C., Bennett J. R.** — Correlation between manometric and pH tests for gastrooesophageal reflux, Gut, 1977, 18, 536.
26. **Vantrappen G., Hellemans J.** — Diffuse muscule spasm of the oesophagus and the hypertensive lower oesophageal sphincter. Clin. Gastroent., 1976, 5, 59.

Scanned with OKEN Scanner

4.

STOMACUL ȘI DUODENUL

4.1. MANIFESTĂRI CLINICE ÎN BOLILE STOMACULUI

Sindromul dispeptic hipostenic este dominat de reducerea poftei de mîncare, pînă la anorexie totală, cu senzație de balonare postprandială și de sațietate prelungită („digestii penibile"). Bolnavii pierd din greutate din cauza restrîngerii aportului caloric. Pot coexista gust neplăcut, halenă fetidă, limbă încărcată. Simptomele apar mai ales după abuzuri alimentare, mese excesive, preparate greu digerabile și iritante, alcoolice.

Sindromul dispeptic hiperstenic constă din dureri epigastrice cu caracter de arsură, deseori pirozis, eventual vărsături acide. Se notează obișnuit o relație cauzală cu ingestia de acrituri, condimente, dulciuri, afumături, alcoolice și unele medicamente, de tip „ulcerogen" (Aspirină, Cortizon). Prin orarul și calendarul lor, acuzele pot sistematiza un sindrom dispeptic ulceros (cu periodicitate caracteristică) de tip gastric sau duodenal.

Pirozisul se definește ca senzație de arsură retrosternală, cu punct de plecare epigastric și deplasare ascendentă. În mecanismul său intervin mai mulți factori. Rolul determinant revine refluxului gastroesofagian, favorizat de incompetența cardiei (se explică asocierea cu hernii hiatale). Hiperaciditatea intervine frecvent dar nu este indispensabilă. Pe lîngă pirozisul acid există și pirozis alcalin, la hipo- și anaclorhidrici, datorit refluxului duodeno-gastric de bilă și suc pancreatic. Tulburările tonomotorii ale esofagului sînt de regulă prezente și par să contribuie la geneza sindromului. Hiperexcitabilitatea chemoceptorilor este la rîndul său importantă, explicînd coexistența pirozisului cu esofagita (de reflux) și disocierea posibilă între reflux și pirozis (10% din cazuri fiind fără reflux). Se face distincția între pirozis organic și cel funcțional, după condițiile generatoare. Tratamentul se adresează cu prioritate restabilirii tonusului cardiei (metoclopramidă).

Sindromul piloric constă din plenitudine și balonare, însoțite uneori de vărsături. Survine mai frecvent postprandial, cînd vărsăturile sînt ini-

Scanned with OKEN Scanner

țial alimentare. Poate avea caracter tranzitor, prin spasm piloric, cînd se poate resimți și contracția musculaturii ca o senzație dureroasă contractilă, de regulă în contextul unor dischinezii gastroduodenale mai extinse. Aparține prin excelență ulcerului piloroduodenal, explicînd acele vărsături „eliberatoare", dar poate fi provocat și de neoplasmul gastric, stenoza hipertrezică a pilorului, un polip care prolabează intermitent în pilor, de un ligament colecistoduodenocolic care obstruează prima porțiune a duodenului etc. Forma cronică, progresivă, reflectă stenozele organice, benigne sau maligne. Cu timpul se constituie tabloul insuficienței evacuatorii gastrice, inițial cu hiperperistaltism, ulterior cu clapotaj permanent (asistolie gastrică) și vărsături de stază.

Vărsăturile rezultă din dezordini tonomotorii complexe. Pilorul se închide odată cu începutul senzației de greață, de regulă premergătoare. Urmează contracțiile puternice ale antrului și corpului stomacului, deseori percepute ca dureri violente. Simultan diafragmul coboară brusc, musculatura abdominală se contractă, crescînd presiunea intraabdominală. Odată cu relaxarea cardiei (sau depășirea presiunii realizate de ea), conținutul gastric se proiectează exploziv în afară. Studii radiologice au demonstrat ascensiunea cardiei, uneori cu apariția unei hernii hiatale. Distensia peretelui gastric la nivelul polului superior devine maximă dacă există un asincronism gastro-cardial și deci în care contracțiile stomacului se însoțesc de contracții ale sfincterului, ducînd astfel la presiuni intragastrice importante. În aceste condiții pot apare rupturi longitudinale ale mucoasei, cu hemoragii de tip recent (sindrom Mallory-Weiss). Fragilitatea mucoasei constituie un important factor predispozant, explicînd incidența crescută a sindromului la bolnavii etilici, cu gastropatie cronică, ciroză hepatică etc. Rupturile pot interesa cardia și esofagul. Efecte mecanice identice au fost semnalate, mai rar, chiar în grețuri fără vărsături, crize de tuse sau astm bronșic, efort de defecație. Cantitatea de sînge variază mult, de la cîteva striații sanguinolente pînă la hemoragie masivă prin ruptura unui vas important. Dacă are loc o stagnare intragastrică, exteriorizarea se face mai tîrziu, cu sînge negru. Oricum, elementul sugestiv îl constituie apariția hemoragiei după vărsături care inițial nu au fost hemoragice. Endoscopia de urgență evidențiază linia de ruptură la polul superior al stomacului. După cîteva zile leziunile mici dispar, astfel încît diagnosticul devine imposibil. Examenul radiologic standard este negativ. Mucosografia în dublu contrast poate identifica însă leziunile mai importante. Hernia hiatală trebuie căutată, ca un factor important de risc.

Grețurile reflectă asocierea unei dischinezii piloroduodenale la suferința gastrică, cu reflux duodenogastric. Sindromul dispeptic gastric se îmbogățește astfel cu elemente ale sindromului duodenal. Multe din suferințele gastrice presupun de altfel componenta patogenetică a refluxului alcalin. Grețurile pot surveni pe fondul unor afecțiuni organice (gastrite și cancer mai ales) sau aparțin tulburărilor funcționale motorii. Ultima categorie poate fi indusă prin fumat, sugestie, hipnoză, dureri violente percepute la orice nivel, sindrom vestibular (criza reprezentativă de vertij Ménière, răul de mare și de mașină etc.). Senzația de greață

Scanned with OKEN Scanner

se corelează cu inhibiția secreției gastrice acide și a activității motorii, explicînd anorexia și repulsia alimentară care o însoțesc. Poate genera crize de vărsături. Refluxul duodenogastric se poate face în mici cantități, corelat cu contracții segmentare ale duodenului proximal, sau în mari cantități, corelat cu activitate antiperistaltică duodenală și cu relaxarea pilorului. Metoclopramida suprimă sau reduce refluxul și activează evacuarea din stomac a conținutului duodenal. Atropina favorizează refluxul prin reducerea motricității antrale și relaxarea pilorului.

Durerea în gastropatii se produce prin activitate contractilă patologică, distensie, iritația osmoceptorilor, chemoceptorilor, presoceptorilor, leziuni inflamatorii și distructive, lezarea seroasei. Prezintă de aceea caractere extrem de variate.

În unele boli ale stomacului și duodenului durerea are aspecte particulare, care pot fi utile pentru diagnostic. În ulcerul gastric și duodenal acestea se referă la percepția durerii (arsură, spasm, durere transfixiantă, cînd ulcerul este penetrant în pancreas, foame dureroasă), sediul de obicei epigastric și mai rar posterior în ulcerul situat pe fața posterioară a bulbului duodenal, la nivelul sternului, în hipogastru, în flancul drept, simulînd o durere renală, iradierea (anterioară sau posterioară paravertebrală de obicei dreaptă D_8—D_{10}, în ulcerul penetrant în pancreas), orarul de apariție și ritmicitatea (1/2—1 oră după masă în ulcerul gastric, 2—4 ore, sau în cursul nopții în ulcerul duodenal), condiții de declanșare (alimente acre, supe de carne, cafea, stressuri) și calmante (ingestie de alimente alcaline, uneori anticolinergice, repaus, vărsătură, hemoragie digestivă superioară). Durerea ulceroasă nu este exacerbată de respirație, tuse, strănut, dar poate fi dependentă de anumite mișcări sau poziții. Intensitatea durerii variază în funcție de „activitatea“ ulcerului, de pragul durerii, care este deosebit după bolnav, și de unele complicații care pot provoca dureri violente (perforație, penetrație). Caracterele durerii ulceroase pot fi modificate de coexistența unei gastrite sau duodenite mai întinse, de o afectare concomitentă a veziculei biliare, a pancreasului sau a altor organe abdominale.

În carcinomul gastric durerea variază de la o vagă senzație de disconfort epigastric pînă la o durere intensă și constantă; uneori ea însă poate fi asemănătoare, ca orar și ameliorare prin repaus și dietă, cu durerea ulceroasă.

BIBLIOGRAFIE

1. **Bockus H. L.** (sub red.) — Gastroenterology, ed. a 3-a, vol. II, W. B. Saunders Comp., Philadelphia, 1974.
2. **Fodor O.** — Tratat elementar de medicină internă, ed. a 2-a, vol. II, Ed. Dacia, Cluj-Napoca, 1974.
3. **Hafter E.** — Praktische Gastroenterologie, ed. a 4-a, G. Thieme Verlag, Stuttgart, 1979.

Scanned with OKEN Scanner

4.2. EXPLORAREA FUNCȚIONALĂ A STOMACULUI

4.2.1. EXPLORAREA FUNCȚIEI SECRETORII

4.2.1.1. SECREȚIA ACIDĂ

4.2.1.1.1. EXPLORĂRI DIRECTE (prin sondaj)

Sondajul gastric bazal. Se execută dimineața, după un repaus digestiv de 12 ore și cu excluderea oricărei medicații care ar putea influența rezultatele (anticolinergice, antiacide). Se folosește sonda Einhorn, introdusă pînă la 55 cm, sub control radioscopic pentru a verifica situația olivei în zona declivă (antru). Se evacuează mai întîi secreția reziduală. Urmează aspirația continuă făcută la intervale de 15 min., timp de 1—2 ore, cu ajutorul unei pompe de sucțiune sau prin extracție cu seringa. Se recomandă modificarea repetată a poziției bolnavului și cu prioritate decubitul lateral stîng pentru reducerea evacuării prin pilor. Pe durata examinării, saliva se colectează într-un recipient. Rezultate normale: debit secretor pe oră 60—80 ml, concentrație de acid clorhidric 20—30 mEq/l, unități clinice Jaworski cuprinse între 10—45 HCl liber și 20—50 HCl total. Titrarea se face cu reactivul Töpfer-Linossier, prin tamponare cu NaOH N/10, rezultatul fiind exprimat la 100 ml suc (posibilități: normo-, hipo- și hiperclorhidrie). Transpunerea unităților clinice tradiționale în mEq/l este preferabilă și se face prin înmulțirea cifrei care măsoară volumul fiecărui eșantion de 15 min. cu valoarea unităților respective: prin regulă de trei simplă se calculează rezultatul la litru și se împarte la 1 000. Calculul debitului pe oră (normal 2 mEq) se face folosind secreția recoltată timp de o oră sau media pe 2 ore de urmărire.

Excitația convențională cu histamină (testul minimal). Se face cu 0,5 mg histamină clorhidrică (la adult), în continuarea sondajului bazal. Aspirația se prelungește 1—2 ore după excitație. Lipsa răspunsului exprimă aclorhidria relativă sau absolută, fără diferențiere.

Excitația secretorie cu histamină maximală (EMSH, testul Kay). Se folosește doza de 0,025 mg/kg corp histamină clorhidrică sau 0,04 mg/kg corp histamină fosfatică. Pentru prevenirea reacției vasculare histaminice se administrează cu 30 min. înainte un antihistaminic. Sînt posibile totuși unele manifestări, dar de mică intensitate: cefalee, tahicardie, eritem difuz cu predominanță cefalică, hipotensiune arterială, mai rar lipotimii și erupții urticariene. Testul se contraindică la cardiovasculari, renali și alergici. În mod obișnuit, execuția urmează sondajul bazal. În mod normal se obține un volum secretor de 250 ml/h și un debit clorhidric de 18±18 mEq/h. Lipsa răspunsului secretor acid semnifică aclorhidrie organică (aclorhidrie histaminorefractară veritabilă, corelată cu leziuni atrofice severe). Testul are semnificația unei „biopsii funcționale“ (Lambling). Recoltarea se face de asemenea pe intervale de 15 min., timp de 1—2 h.

Pentru evitarea reacțiilor adverse a fost preconizată înlocuirea histaminei cu un analog sintetic, clorhidratul de betazol (Histalog) în doză

Scanned with OKEN Scanner

echivalentă de 50 mg față de 0,50 mg histamină clorhidrică. Se administrează deci 2,50 mg/kg corp. Rezultatele sînt superpozabile. Costul foarte ridicat îi limitează mult utilizarea.

Ambele teste pot fi potențate prin administrare concomitentă de calciu, tehnică utilă mai ales ca screening pentru gastrinom.

Testul de stimulare cu insulină (Hollander). Se execută după aceeași schemă, utilizînd 10—20 U insulină cristalină injectată subcutanat. Permite aprecierea componentei vagale a secreției clorhidrice, prin stimularea nucleului central al vagului, secundară hipoglicemiei provocate. Sînt posibile manifestări hipoglicemice, combătute prompt prin glucoză i.v. Rezultatele, sînt comparabile cu cele ale EMSH.

Testul cu pentagastrină (substitutiv sintetic al gastrinei). Cu ajutorul acestui test se evaluează răspunsul clorhidrosecretor la stimularea hormonală. Se administrează subcutanat sau intramuscular 6 microg/kg corp. Picul secretor se situează mai rapid decît la histamină, în primele 10—20 min. Rezultatele sînt analoage cu cele din testul EMSH. Sînt posibile efecte secundare: arsuri epigastrice, cefalee, stări hipotensive, lipotimii.

Sondajul nocturn. Se execută timp de 12 ore sau poate fi scurtat la 6 ore dacă nu apare reflux biliar. Sonda este introdusă pe cale nazală, bolnavii găsindu-se în repaus digestiv de la ora 13. Dacă se urmărește evaluarea debitului secretor aspirația se face continuu cu ajutorul unei pompe. Uzual însă este restrînsă la extragerea unor eșantioane orare, cu evacuarea întregului conținut gastric deoarece se urmărește numai aspectul calitativ (lipsa de repaus secretor) și nivelul clorhidriei interdigestive. În mod normal, majoritatea fracțiunilor sînt aclorhidrice. Secreția continuă, caracteristică ulcerului duodenal, este cunoscută sub denumirea de „stare dissecretorie“ (O. Fodor). După nivelul clorhidriei se diferențiază tipul hiperclorhidric (predominant în boala ulceroasă și gastrinom) și tipul normoclorhidric (prezent la descendenții neulceroși din familii de ulceroși sau în duodenite cu deficit de secretină). Cantitativ, „secreția gastrică nocturnă“ este de cca 500 ml/12 h.

Măsurarea acidității se poate face nu numai *titrimetric,* ci și *pH-metric, in vitro* sau *in vivo.* Secreția evacuată poate fi studiată cu ajutorul pH-metrelor cu electrozi de sticlă: concentrația de 100 mEq/l corespunde unui pH de 1, care constituie deci limita normală a valorilor pH-metrice. *In vivo* se folosesc radiosonde Rx pH-metrice (capsula Heidelberg) construite pe principiul general al pH-metriei cu doi electrozi (unul de antimoniu, altul de clorură de argint), separați printr-o membrană de dializă permeabilă numai pentru ioni. Durata înregistrării este de 6—8 ore. Semnalele radio transmise de capsulă sînt înregistrate de un receptor și transpuse grafic.

4.2.1.1.2. EXPLORARI INDIRECTE (fără sondaj)

Se bazează pe principiul excreției urinare a unui colorant desprins de pe o rășină *schimbătoare* de ioni de HCl din stomac. Se recurge în mod obișnuit la Azur (preparatul Gastrotest sau Diagnex Blue) care este desprins de pe rășină la un pH sub 3,5. Concomitent se administrează cofeină

Scanned with OKEN Scanner

pentru stimularea secreţiei. Excreţia colorantului se măsoară prin spectrofotometrie sau colorimetrie: prezenţa secreţiei acide se traduce prin eliminarea unei cantităţi de 0,6 mg. Nu se pot face însă evaluări ale clorhidriei. Sînt posibile rezultate fals negative prin malabsorbţia substanţei, boli hepatice şi mai ales renale cu deficit excretor. Rezultate false pozitive se observă mai rar, la gastrectomizaţi cu tranzit rapid, ca urmare a expunerii răşinii la cationii intestinali.

Secreţia enzimatică. Dozarea pepsinogenului poate fi executată în sucul gastric, în ser sau în urină (uropepsinogen). Se recurge la metode biochimice sau radioizotopice. Concentraţia normală este de 0,5—1 mg/ml. În urină se elimină 12—15 U/h. Analiza electroforetică poate separa 7—8 fracţiuni de pepsinogen în sucul gastric şi 4 în urină.

Secreţia de factor intrinsec. Se evaluează indirect, prin testul Schilling, cu ^{58}Co-vitamină B_{12}. Normalizarea testului la asocierea cu factor intrinsec confirmă carenţa acestuia. Rezultate fals negative se produc prin excreţie urinară redusă în bolile renale.

Sinteza de gastrină. Gastrina este produsă de celulele argentafine G (sistem APUD) din mucoasa antrală. Concentraţia serică normală este de 20—160 pg/ml ser, cu media de 25 pg/ml (tehnica radioizotopică).

Secreţia de mucoproteine. Analiza electroforetică evidenţiază mai multe fracţiuni de mucopolizaharide, notate cu M şi numerotate cu cifre. Prin dozări biochimice se poate determina concentraţia de hexozamine, acid sialic şi alţi componenţi, oferind precizări nu numai asupra cantităţii de mucoproteine, ci şi asupra calităţii mucusului protector.

Exsudaţia proteică. Cuantificarea procesului de eliminare a proteinelor serice se face cu ajutorul produşilor marcaţi cu radioizotopi (albumină, PVP etc.). Exsudaţia creşte în procese inflamatorii dar mai ales în gastropatia Ménétrier.

Cromoscopia. Pentru aprecierea permeabilităţii capilare şi epiteliale la nivelul stomacului s-a imaginat tehnica dozării în suc a unui colorant injectat intravenos (roşu neutru). Utilizarea se restrînge la problemele de cercetare.

Compoziţia sucului gastric. Concentraţia electroliţilor este următoarea: Na^+ 150 mEq/l, Cl^- 145 mEq/l, K^+ 10 mEq/l, CO_3H^- 8 mEq/l, Ca^{++} 5 mEq/l.

Concentraţia de acid lactic creşte peste 100 microg/ml în special în cancerul gastric, într-o fază tardivă însă, fapt care îi reduce utilitatea diagnostică.

Teste funcţionale endoscopice. Pentru aprecierea capacităţii acidosecretorii a mucoasei gastrice se recurge la pulverizarea sub control endoscopic a unui amestec de roşu Congo 0,3% cu bicarbonat de sodiu 5%. Culoarea se modifică în ariile acidosecretante. Pentru stimularea secreţiei se administrează în prealabil histamină.

În cursul intervenţiilor de vagotomie se recurge la pH-metrie de contact pentru a verifica prin dispariţia secreţiei acide denervarea zonei fundice.

Scanned with OKEN Scanner

4.2.2. EXPLORAREA FUNCȚIEI MOTORII

1. Aprecierea evacuării gastrice după prînzuri test pe baza resturilor intragastrice evacuate prin sondă se face în prezent doar accidental. În trecut se diferențiau trei grade de insuficiență evacuatorie gastrică folosindu-se prînzul de probă Boas sau dejunul de probă Ewald.

2. Evacuarea unei cantități de 200 ml apă: după două ore se mai găsesc în stomac maximum 50 ml, retenția de peste 100 ml fiind semnificativă pentru insuficiență evacuatorie.

3. Examenul radiologic oferă unele indicații calitative valoroase. Prînzul baritat simplu se evacuează normal în 2—4 ore; restul detectat la 8 ore evidențiază o stenoză pilorică relativă sau o hipotonie, restul de la 24 ore o stenoză sigură. Se impune în prealabil excluderea oricărei medicații care modifică activitatea motorie (anticolinergice în primul rînd). Prînzul bariu-aliment oferă informații mai reale privind evacuarea produselor alimentare.

4. Prînzurile marcate cu radiotrasori (Technețiu, Cesiu) permit cantificarea dinamicii evacuatorii prin radiometria și scintigrafia ariei gastrice. Se poate recurge la prînzuri fluide sau solide; aportul principal se limitează la recunoașterea stazei gastrice.

5. Dinamica evacuării gastrice a unor prînzuri test poate fi studiată și prin ecografie, metodă pe deplin neinvazivă. Ea permite totodată și vizualizarea contracțiilor gastrice. Face posibilă repetarea examinării după necesități.

6. Manometria gastrică constă în măsurarea presiunilor intraluminale. Se recurge la catetere, poziționate sub control fluoroscopic. Au fost diferențiate trei tipuri de unde contractile:

— Tipul I: unde de amplitudine mică, sub 5 cm apă, cu frecvența de 3/min., ritmice sau aritmice, cu durată de 20 sec. (mai redusă în antru). Au semnificația unor contracții de mixică.

— Tipul II: unde de amplitudine mai mare, cu durata de 20 sec, putînd varia însă ca frecvență și fiind uneori aritmice. Au semnificația unor contracții peristaltice de evacuare. Sînt înregistrate și ca unde „de foame“.

— Tipul III: constituie un fond contractil pe care se suprapun celelalte tipuri, cu unde de amplitudine mică, sub 10—15 cm apă și durată foarte variabilă (între 30 sec. și cîteva minute). Reprezintă modificări de fond ale tonusului gastric și traduce în mică măsură activitatea motorie.

7. Electrogastrografia constă din înregistrarea activității electrice a stomacului, prin electrozi aplicați pe stratul muscular. Se constată o activitate ritmică cu descărcări ciclice de potențial electric („ritm electric bazal“), în corelație cu undele contractile tip I și II.

BIBLIOGRAFIE

1. **Bockus H. L.** (sub red.) — Gastroenterology, ed. a 3-a, vol. I, W. B. Saunders Company, Philadelphia, 1974.
2. **Marin Fl.** (sub red.) — Explorări morfofuncționale în medicină. Ed. Dacia, Cluj-Napoca, 1981.
3. **Teodorescu Exarcu I.** (sub red.) — Explorarea paraclinică. Ed. medicală, București, 1970.

4.3. EXPLORAREA ENDOSCOPICĂ ȘI BIOPTICĂ A STOMACULUI ȘI INTESTINULUI

Simptomatologia asemănătoare, de multe ori intricată sau necaracteristică a afecțiunilor gastrointestinale a făcut ca existența unor mijloace de explorare cît mai directe și exacte să fie indispensabilă unui diagnostic precis și corect. De aceea, vizualizarea nemijlocită, directă, „pe dinăuntru" a stomacului și a intestinului a constituit un deziderat încă de multă vreme.

În 1868, folosind aparatul lui Desormeau (construit pentru explorarea uretrei, vezicii urinare și rectului), Kussmaul execută prima gastroscopie la un înghițitor de săbii. Această examinare efectuată cu un tub metalic, complet rigid, nu s-a extins, mai ales datorită faptului că de la începutul secolului gastroenterologii au putut beneficia de aportul explorării radiologice.

În 1932, Schindler construiește un aparat semiflexibil, care în jumătatea sa inferioară este din cauciuc. Examinarea devine mai ușoară și capătă o relativă răspîndire, astfel că, după o statistică estimativă, în 1958 existau în lume aproximativ 1 100 de endoscopiști. Printre aceștia și cei care lucrau în centrele din București, Cluj, Timișoara, Iași, gastroscoape semiflexibile existînd pe atunci în mai multe centre județene.

Examinarea nu a căpătat extinderea așteptată datorită unor inconveniente notabile: examinarea era greu suportată de bolnavi; după efectuarea ei o serie de zone ale stomacului rămîneau neexplorate (zone „oarbe"); lumina slabă nu permitea o bună vizualizare; gradul important de subiectivitate al examinării.

Din 1958, o dată cu construirea de către Hirscowitz a primului fibroscop, se produce o adevărată revoluție în endoscopie care deschide epoca modernă. De atunci și pînă după 1970 asistăm la perfecționarea continuă a aparaturii: apariția vîrfului mobil, surse de lumină tot mai puternice, adaptarea aparatelor de insuflare de aer automate și mai ales, apariția aparatelor cu vedere frontală, care permit biopsii dirijate. Aceste achiziții tehnice înlătură inconvenientele arătate: dispar zonele oarbe; în aceeași ședință se poate explora esofagul, stomacul și bulbul duodenal; descrierea unei leziuni este însoțită de prelevare de material bioptic. Ultimul beneficiu face din endoscopie o metodă de diagnostic de mare acuratețe, oferind nu numai date asupra aspectului macroscopic ci și proba materială indubitabilă — fragmentul bioptic. Din acest moment endoscopia devine nu numai necesară dar chiar indispensabilă unui serviciu de gastroenterologie.

Aparatură. În momentul de față există o mare varietate de endoscoape, fabricate de tot mai multe firme și cu destinații deosebite. Pentru practica curentă cel mai util este *Panendoscopul,* aparat cu privire axială, cu lungime de 100—110 cm, cu vîrf polidirecțional și posibilități de biopsie. Cu acest aparat se poate examina în succesiune esofagul, stomacul și bulbul duodenal, adică zona cea mai frecvent afectată a tubului digestiv. Pe lîngă acest tip de aparat există: *esofagoscoape* care sînt mai scurte, avînd privirea tot frontală; *gastroscoape cu privire laterală* care oferă posibilități de explorare mai amănunțită și biopsierea mai facilă a unor leziuni cu localizări deosebite (fețe, curbura mică în treimea superioară). Pentru executarea polipectomiei endoscopice există gastroscoape operatorii cu două canale, unul pentru pensa de biopsie sau recuperatoare de polipi și altul pentru ansa diatermică. Duodenoscoapele sînt mai lungi (120—125 cm) și de calibru ceva mai mic, cu privire laterală. Sînt folosite pentru explorarea porțiunii a doua a duodenului, canularea papilei Vater, extragerea calculilor, papilotomii. Endoscoapele de lungimi mai mari oferă și posibilitatea explorării intestinului subțire, operație mult facilitată de rezecțiile gastrice. Aparatele existente în lume sînt construite îndeosebi de firmele Olympus și ACMI, care produc toate tipurile de

Scanned with OKEN Scanner

aparate enumerate. Există și alte firme producătoare (Fujinon, Pentax, Wolf), cu o gamă mai restrînsă de produse.

Funcționarea unui serviciu de endoscopie presupune existența și a unor accesorii *indispensabile* (sursă de lumină, pompă de aer-apă, aspirator, pense de diferite tipuri) și *facultative* (adaptatorul didactic pentru examinarea concomitentă și instruire, aparate de fotografiere, cinematografie, trusă de polipectomie, trusă de sclerozare a varicelor esofagiene, trusă de canulare a papilei Vater etc.).

Pregătirea bolnavului. Există trei modalități de examinare a bolnavilor: fără nici o pregătire, cu pregătire locală și cu pregătire generală și locală.

Endoscopia *fără pregătire*, este indicată în examinarea bolnavilor cu HDS (datorită pericolului de aspirație, a conținutului gastric abundent în condițiile unui bolnav marcat de afecțiune și sedat), la bolnavii examinați în ambulator și care urmează ca după examinare să se deplaseze cu mașina, la bolnavii la care există intoleranțe la medicamentele folosite ca premedicație. Unii endoscopiști preferă de principiu examinarea fără pregătire.

Pregătirea minimă este exclusiv locală, cu sprayuri pe bază de Lidocaină (Stomacaină, Lidocain, Gingicain etc.) și poate fi folosită de către endoscopiști cu experiență.

Pregătirea completă constă în administrarea prealabilă a unei fiole de atropină și Diazepam (i.m. sau i.v.) și anestezia locală cu sprayuri. Această premedicație reduce secreția, diminuă peristaltica și reduce reflexele de vărsătură, astfel încît examinarea devine mai facilă pentru medic și pentru bolnav. Se recomandă ca, cel puțin la început, toți endoscopiștii să execute examinarea în acest fel.

În anumite situații speciale (copii, epileptici cu crize frecvente, necesitatea examinării pe masa de operație) endoscopia se poate executa în *anestezie generală*.

Poziția bolnavului — introducerea aparatului. Aparatul se introduce cu bolnavul în poziție lateral stîngă sau în poziție șezîndă. Prima modalitate este cea mai folosită. Cu bolnavul astfel așezat, apăsînd ușor baza limbii cu indexul și mediusul mîinii stîngi, se introduce cu dreapta aparatul. Ajungînd la sfincterul esofagian superior (15 cm de la arcada dentară) se întîmpină o ușoară rezistență care se învinge invitînd bolnavul să execute mișcări de deglutiție. Poziția șezînd oferă o mai mare siguranță în menținerea pe linia mediană și este folosită mai ales pentru începători, sau ca alternativă în caz de nereușită la introducerea în decubit. La bolnavii cu HDS — mai ales la cei șocați, în serviciul de terapie intensivă, poziția bolnavului va fi aceea care nu perturbă pe reanimator și pe bolnav. În afară de acești bolnavi, ceilalți vor fi examinați în decubit lateral stîng, indiferent de modalitatea de introducere a aparatului.

4.3.1. INDICAȚIILE GASTROSCOPIEI ȘI DUODENOSCOPIEI

În afara bolnavilor în criză de astm bronșic, pe durata crizei, și de cei cu infarct miocardic acut, în primele zile, endoscopia nu are alte *contraindicații*.

Indicaţia majoră, de principiu, a endoscopiei gastrice, rămîne *depistarea cancerului gastric*. Aceasta deoacere, deşi radiologia poate evidenţia majoritatea afecţiunilor stomacului, ea nu poate face un diagnostic diferenţial exact faţă de cancer în multe cazuri. Cancerul timpuriu, incipient, nu poate fi diagnosticat fără ajutorul endoscopiei. De aceea se consideră că trebuie examinaţi endoscopic:

1. Toţi bolnavii care prezintă un *sindrom dispeptic* al cărui substrat nu este precizat, mai ales dacă examinarea radiologică este negativă. Dintre aceste cazuri se recrutează cele mai multe cancere incipiente, care, diagnosticate vor permite intervenţia în condiţii dintre cele mai bune.

2. Toate *ulcerele gastrice*, indiferent de comportamentul clinic, secretor, sau de aspectul radiologic. Aceasta deoarece 4—5% dintre ulcerele gastrice cu toate atributele clinice şi radiologice ale benignităţii se dovedesc a fi cancere gastrice. Adesea nici examinarea endoscopică nu este suficientă, singura modalitate de diagnostic trebuind să fie biopsia cu examen histologic. Biopsiile vor fi multiple, prelevate din versantul intern al marginii, pe toată circumferinţa acesteia, dar special din zonele ce par „suspecte" endoscopic.

3. *Cancerele gastrice* chiar avansate şi diagnosticate radiologic întrucît uneori prin endoscopie şi biopsie se pot evidenţia tumori benigne, limfoame, boală Crohn, tuberculoză gastrică care au alt prognostic. De asemenea endoscopic se pot aprecia exact dimensiunile intragastrice ale tumorii care oferă totuşi date în plus chirurgului, chiar dacă nu se suprapun cu extinderea reală a cancerului, constatabilă intraoperator. În cancerele polului superior gastric aprecierea întinderii esofagiene a infiltraţiei maligne este foarte importantă deoarece constatarea prinderii esofagului pe mai mult de 3—4 cm echivalează cu inoperabilitate, indiferent de dimensiunile tumorii gastrice.

4. *Anemiile pernicioase* ca şi *gastritele atrofice* cunoscute vor fi examinate endoscopic în mod periodic cunoscînd riscurile de malignizare. Orice modificare constatată va fi biopsiată.

5. Toţi *polipii gastrici,* pentru diagnosticul exact histologic şi pentru eventualitatea malignizării. Pentru un diagnostic foarte exact se indică, dacă este posibil, polipectomia endoscopică cu extragerea şi examinarea histologică a întregului polip.

6. *Orice modificare radiologică* de relief sau peristaltică, caracteristică sau nu pentru un tip de leziune, va fi examinată atent endoscopic şi se vor preleva biopsii din zonele modificate endoscopic ca şi din cele pe care le indică radiologul. Pentru creşterea acurateţei examinării este absolut neceară o bună colaborare cu radiologul.

7. *Gastritele* de orice tip, indiferent de mijlocul prin care au fost diagnosticate anterior: clinic, secretor, biopsie oarbă, radiologic. Aceasta cu atît mai mult cu cît în spatele unui diagnostic de gastrită, care ar explica o simptomatologie necaracteristică se poate ascunde un cancer timpuriu care poate scăpa examinărilor obişnuite.

8. *Stomacul operat,* în cazul că prezintă simptome chiar dacă examenul radiologic este negativ. Aceasta deoarece situaţia anatomică nouă, face ca radiologia să scape mai uşor leziunile, după cum unele constatări: stomită, fire restante, sînt exclusiv de domeniul endoscopic. Rezecaţii gastrici prin procesul gastritic cronic reprezintă o situaţie cu risc crescut

de dezvoltare a cancerului de bont: de aceea la 10 ani de la intervenţia chirurgicală, orice rezecat gastric va fi urmărit periodic *chiar dacă nu are simptome.*

9. Toate *hemoragiile digestive superioare* (HDS) vor fi examinate de preferinţă *în urgenţă*, în primele 24—48 ore de la prezentare, pentru diagnosticul sursei hemoragiei şi pentru aplicarea celei mai corecte conduite terapeutice. Dacă acest mod de examinare nu este posibil, bolnavii vor fi examinaţi la cîteva zile sau chiar la intervale mai mari de la episodul hemoragic, mai ales dacă examenul radiologic a fost negativ. În aceste cazuri o endoscopie negativă face foarte probabilă existenţa unei afecţiuni benigne care s-a vindecat între timp: s. Mallory-Weiss, gastrită erozivă. Aceste leziuni pot fi diagnosticate cu uşurinţă dacă examinarea se face în urgenţă.

În ceea ce priveşte ordinea examinărilor, de regulă endoscopia se practică după examenul radiologic cu cîteva excepţii: în HDS, în ulcerele gastrice cunoscute, la ulceroşii duodenali cunoscuţi. În ce priveşte *duodenoscopia* aceasta se practică în următoarele situaţii:

1. Sindroamele dispeptice de tip ulceros, mai ales dacă radiologia este negativă. În cazul puseelor repetate dureroase, endoscopia este necesară pentru stabilirea stării de activitate, căci la ulceroşii vechi deseori radiologul descrie doar semne indirecte (bulb deformat etc.). Endoscopia este capabilă să pună în evidenţă ulcerul duodenal în aproape toate cazurile. Excepţie face ulcerul localizat pe o zonă stenozată, inaccesibilă aparatului. De multe ori în absenţa ulcerului, se constată modificări de tip esofagitic capabile să explice simptomele şi care dacă ar fi tratate cu anticolinergice s-ar agrava.

2. Endoscopia este obligatorie în testarea eficienţei oricărui mijloc terapeutic, verificînd comportarea ulcerului sub influenţa drogului.

3. Toate insuficienţele evacuatorii pentru verificarea originii lor, a gradului de stenozare vor fi examinate endoscopic. Este necesară o ajunare de 24 ore, iar, uneori, spălătura gastrică.

4. În cazul suspiciunii unei tumori duodenale, endoscopia şi biopsia sînt indispensabile.

5. Duodenoscopia se practică la toţi bolnavii cu HDS, avînd în vedere frecvenţa hemoragiei din ulcerul duodenal, ca şi frecventele asocieri morbide în cazul HDS. Astfel un cirotic cu varice esofagiene sau chiar cu semne endoscopice de gastrită erozivă poate sîngera dintr-un ulcer duodenal.

Jejunoscopia se practică mai ales la bolnavii cu stomac operat, urmărindu-se existenţa unei leziuni circumscrise: ulcer, cancer sau pentru evidenţierea aspectului endoscopic şi prelevare de material biopsic în leziunile difuze (sindrom diareic-enterite).

4.3.2. METODOLOGIA EXAMINĂRII

Pentru o examinare corectă este necesară respectarea cîtorva reguli de bază:

— *Insuflarea de aer* pentru crearea lumenului, adică pentru transformarea cavităţii gastrice într-o cavitate reală. Cantitatea de aer insuflat

Scanned with OKEN Scanner

variază mult după cavitatea în care ne găsim (esofag, stomac, duoden), ca și după scopul propus: trecerea prin stomac spre duoden se face insuflînd o cantitate minimă, pe cînd explorarea comp'etă gastrică cu retroviziune, impune o bună distensie gastrică și deci o cantitate mare de aer.

— *Curățirea lentilelor* prin introducerea de apă, insuflare de aer și eventual aspirație. Această manevră este necesară ori de cîte ori pe lentile s-a depus mucus, secreții, produse patologice (sfaceluri, sînge).

— *Punerea la punct a imaginii* prin folosirea sistemului respectiv existent la fiecare aparat, pînă cînd imaginea are claritate maximă. Sistemul de punere la punct există și la adaptatorul didactic, iar endoscopistul va verifica periodic și claritatea cu care se vede prin acesta.

— Înaintarea se va face totdeauna cu lumenul în față. O imagine roșie fără contur și claritate în cîmpul vizual indică contactul cu peretele.

— *Retragerea aparatului* este necesară ori de cîte ori nu avem imagine sau cînd dorim să avem o imagine de ansamblu a regiunii de examinat.

— Localizarea zonei de examinat prin *folosirea reperelor anatomice:* mica și marea curbură gastrică, cardia, unghiul gastric, pilorul.

Cardia se depășește ușor, fără rezistență, și după insuflarea de aer în față vor apărea pliurile marii curburi. Prin coborîre și distensia stomacului, marea curbură se va deplasa înspre dreapta, și în jos, mica curbură se va găsi în stînga și în sus, fața anterioară în jos și în stînga, cea posterioară în sus și spre dreapta. Apare apoi un reper de mare importanță: unghiul gastric. Acesta are un aspect ogival și desparte corpul gastric de antru. Depășirea unghiului gastric se face de regulă prin îndreptarea vîrfului aparatului spre dreapta și în sus. Nu este însă o regulă generală, deoarece deosebirile de conformație ale stomacului, deplasarea acestuia după insuflare fac ca antrul să se găsească în poziții din cele mai diverse. Important este să se recunoască unghiul gastric și mica curbură. Aceste repere permit o orientare ușoară. Odată ajunși în antru, în față ne va apărea pilorul, ca un orificiu rotund animat de mișcări contractile.

Depășirea pilorului se face înaintînd spre acesta, avîndu-l în centrul imaginii. După învingerea unei ușoare rezistențe se pătrunde în bulb. Acesta se prezintă ca o mică cavitate conică închisă la vîrf de curbura genunchiului superior. Depășirea acestuia este o manevră oarbă și se execută îndreptînd vîrful aparatului în jos și la dreapta. În față va apare un tub circular cu multiple pliuri transversale: porțiunea a doua a duodenului.

Tehnica de examinare descrisă corespunde folosirii aparatului cu privire frontală, Panendoscopul. Folosirea aparatelor cu privire laterală, necesită o experiență mai mare, dar reperele descrise corespund și acestei examinări. Pentru înaintare se va urmări lumenul, prin îndreptarea lentilelor aparatului în jos.

În general, la introducerea aparatului, examinarea este relativ superficială, scopul fiind de străbatere a tubului digestiv. Eventualele leziuni care apar vor fi înregistrate dar examinarea lor amănunțită și biopsierea se vor face la extragerea aparatului. Aceasta deoarece oprirea la

Scanned with OKEN Scanner

o leziune superioară și deci explorarea incompletă a stomacului și duodenului, echivalează cu un examen fizic incomplet și poate duce la tot atîtea erori ca și acesta. De asemenea, biopsierea unei leziuni superioare la începutul examinării va determina o sîngerare care poate fi abundentă și va împiedica buna examinare a restului stomacului și duodenului.

La extragerea aparatului, după explorarea bulbului, se va examina antrul, unghiul gastric, corpul gastric pe ambele fețe și curburile, apoi fornixul și cardia, acestea din urmă prin folosirea retroversiei. Pentru aceasta aparatul va fi plasat ușor deasupra unghiului gastric, vîrful aparatului va fi împins la maximum în sus și la dreapta concomitent cu o ușoară coborîre. Apoi prin mișcări laterale se vor examina amănunțit zonele de interes.

În descrierea unei leziuni se va face precizarea localizării folosind reperele anatomice (față, corp, curbură, antru). În cazul leziunilor de la nivelul corpului gastric, acesta va fi împărțit (aproximativ) în trei porțiuni: superioară, medie și inferioară. Astfel va fi descris de ex. un ulcer sau un cancer gastric ca localizat pe mica curbură verticală în treimea sa medie.

În bulbul duodenal localizarea se face prin continuarea curburilor gastrice, marea curbură găsindu-se la dreapta iar cea mică la stînga. Mai simplu, leziunile vor fi descrise ca fiind anterioare dacă se găsesc în jos și la stînga, sau posterioare dacă sînt situate sus și la dreapta.

Rigurozitatea explorării întregului spațiu esogastroduodenal este absolut necesară pentru a da siguranță diagnostică. Endoscopistul trebuie să fie convins că nu există zone „oarbe“, deși unele porțiuni sînt mai greu accesibile examinării. Combinarea examinării directe cu retroviziunea, modificarea poziției bolnavului și, în rare cazuri, folosirea aparatului cu privire laterală, permit explorarea amănunțită și integrală. La sfîrșitul examinării, endoscopistul trebuie să fie sigur că întreg esofagul, stomacul și duodenul (DI și DII) au fost examinate iar o eventuală endoscopie negativă exclude realmente orice leziune și nu se datorește unei explorări insuficiente, grăbite, superficiale sau parțiale.

Prelevarea de material bioptic este obligatorie ori de cîte ori se constată o abatere de la normal a aspectului endoscopic, indiferent dacă este cunoscut sau bănuit substratul lezional (ulcere, cancere, gastrite) dar cu atît mai mult dacă acesta pare incert.

4.3.3. SEMIOLOGIA ENDOSCOPICĂ A STOMACULUI

Stomacul normal. La o insuflare moderată, stomacul se prezintă ca o mică cavitate străbătută de numeroase pliuri longitudinale, acoperite de o mucoasă de culoare roșie aprins, lucioasă, integră. Pe măsură ce se insuflă aer, stomacul se destinde, și pliurile se depliseează, menținîndu-se pe marea curbură, îndeosebi în regiunea unghiului gastric. Antrul nu prezintă de obicei pliuri. Constatarea lor impune biopsia.

Pilorul apare ca un orificiu regulat, central, spre care mucoasa realizează o mică rozetă pliată. El se relaxează periodic, uneori este spastic, prezentîndu-se ca un mic orificiu punctiform, alteori beant, fără tonus.

Scanned with OKEN Scanner

Modificările de culoare. Se poate constata intensificarea culorii roșie aprinsă concomitent cu ștergerea luciului mucoasei, în *gastrite*. Modificarea poate fi difuză sau limitată la antru sau la corpul gastric. În antru modificările pot prinde în totalitate mucoasa sau pot să se prezinte sub forma unor cordoane longitudinale convergente spre pilor, sau sub forma unor insule dispersate sau confluente. Petele roșu aprins ușor elevate față de o mucoasă atrofică pot fi date de zonele de metaplazie intestinală, sau de cancerul timpuriu tip IIb. De aceea orice modificare de culoare, mai ales dacă este unică, impune biopsia.

Petele albe sau alb-gălbui pot fi membrane de fibrină apărute pe locul unor eroziuni acute, cancer timpuriu IIc, acumulări colesterolice (mai ales pe bontul gastric) sau simple pete de mucus. Acestea din urmă se mobilizează spontan, cu ajutorul pensei sau prin spălare. Se pot constata de asemenea resturi alimentare sau medicamentoase (pansament gastric) care de asemenea se mobilizează. Întotdeauna se vor urmări limitele modificării de culoare, apariția marginilor zimțate, roșii cu tendință la sîngerare în ulcerațiile maligne, a pliurilor și a mucoasei din jur.

Leziunile protruzive, sînt proeminențele de diferite origini ale mucoasei gastrice. Cei mai frecvenți sînt polipii gastrici, care pot fi sesili sau pediculați, de mărimi diverse, unici sau multipli, cu suprafața netedă sau neregulată, cu sau fără tendință la sîngerare. Aspectul endoscopic nu spune nimic cu privire la tipul histologic (hiperplaziogen sau adenomatos) sau la caracterul benign-malign. De aceea, biopsia și dacă este posibil, polipectomia endoscopică, este obligatorie (fig. 4.1).

Tot ca leziuni protruzive, asemănătoare cu polipii, se prezintă *cancerele timpurii* (incipiente) de tipul I și II-a. Pot avea suprafață netedă sau neregulată cu necroze și mici ulcerații de suprafață. Diagnosticul se face bioptic.

Cancerele avansate de obicei tipul proliferativ, au de regulă dimensiuni mari, peste 2—3 cm, suprafață neregulată, necroze, tendință la sîngerare. De remarcat că datorită sfacelurilor, necrozelor, de multe ori biopsia este negativă. Aici primează aspectul endoscopic.

Formațiile mezenchimale: neurinoame (fig. 4.2), mioame, leiomioame se prezintă sub aspectul unor proliferări de dimensiuni diferite dar care sînt acoperite de mucoasă normală. Biopsia arată un aspect normal.

Eroziunile cronice au de asemenea un aspect protruziv, sînt multiple, de obicei în antru, de dimensiuni sub 1 cm, și ombilicate în vîrf.

Corpii străini sînt mobilizabili și nu pun probleme de diagnostic, chiar dacă sînt fixați de mucoasă.

Ulcerațiile și ulcerele pot fi determinate de *eroziunile superficiale* de tip acut, acoperite de membrane hematice sau de fibrină. *Cancerele incipiente* tip IIc sînt de asemenea ulcerații superficiale cu margini zimțate, roșii aprins, cu tendința la sîngerare și modificare de pliuri. Biopsiile multiple din marginea internă și din crater vor da diagnosticul.

Cancerele incipiente tip III se prezintă ca ulcere cu margini neregulate, fondul murdar, dar și ca *ulcerele benigne* (fig. 4.3) adică cu marginile net tăiate, craterul curat, pliurile convergente, nemodificate. De aceea în fața oricărui ulcer, biopsia va fi o regulă. Prelevarea se face din versantul intern al buzei ulcerului.

Scanned with OKEN Scanner



Fig. 4.1. — Polip antral sesil.

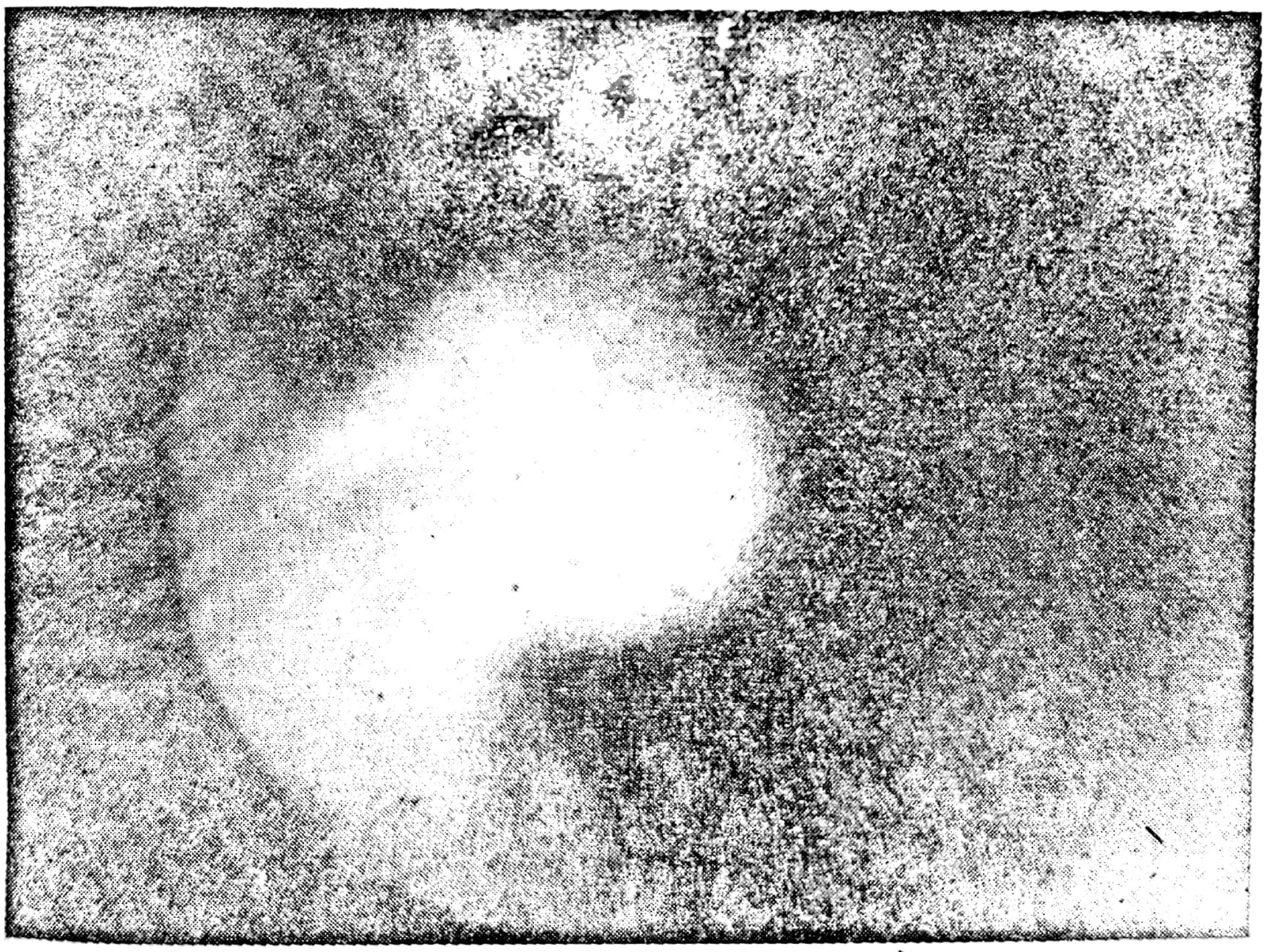

Fig. 4.2. — Tumoare benignă — neurinom.

Scanned with OKEN Scanner

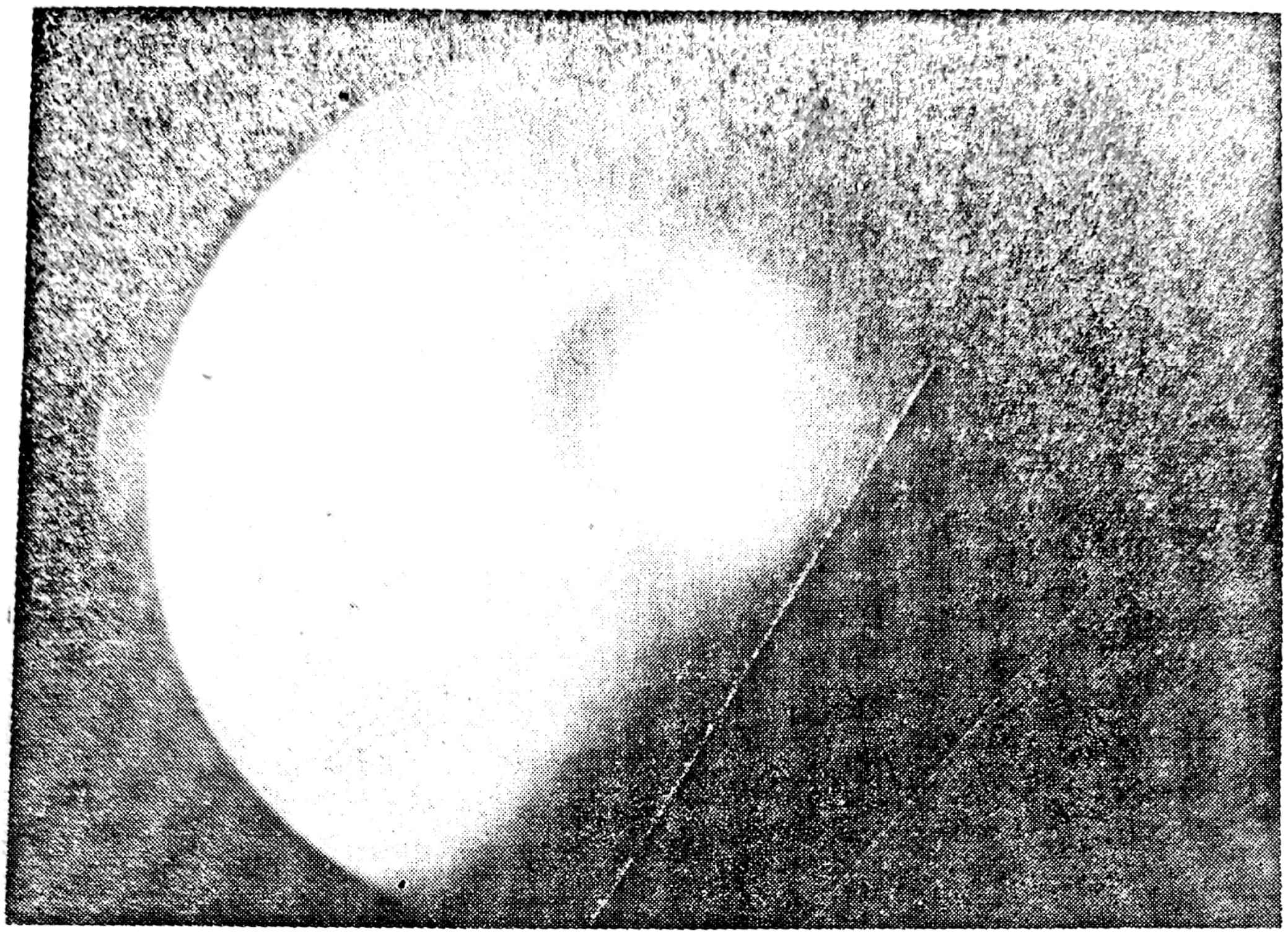

Fig. 4.3. — Ulcer gastric benign.

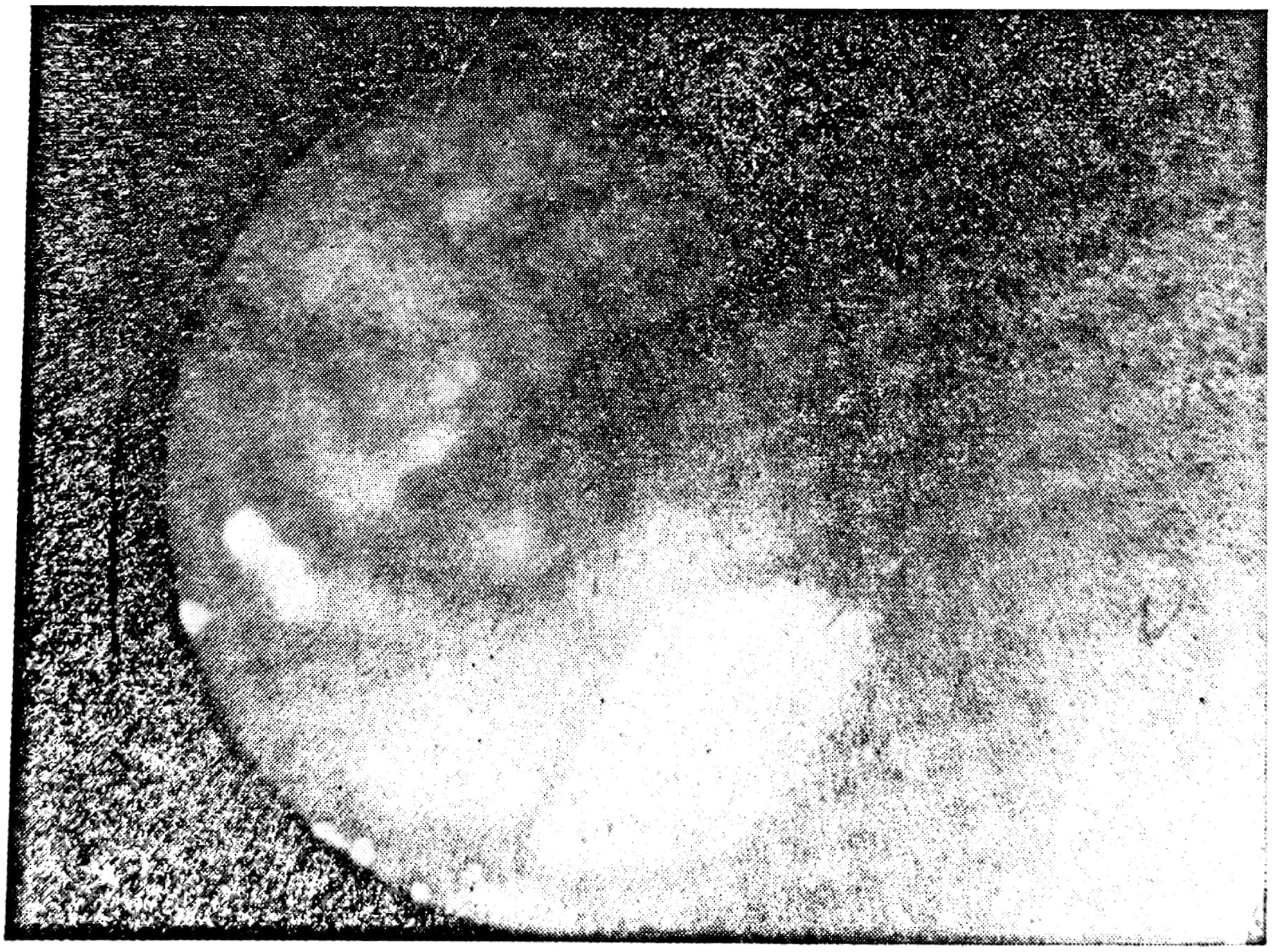

Fig. 4.4. — Cancer avansat — infiltrativ exulcerat (tip III Bohrmann).

Scanned with OKEN Scanner

Cancerele avansate se prezintă ca ulcerații situate pe o mucoasă infiltrată (tipul III Bohrmann) (fig. 4.4) sau ca ulcer „în farfurie", „în chiuvetă". Aspectul endoscopic este edificator.

Ulcerele acute de stres, întîlnite de regulă în HDS au aspect neregulat, fond murdar ceea ce le face să semene mai degrabă cu ulcerele maligne.

Tumorile benigne pot ulcera prezentîndu-se sub aspectul unor ulcere situate pe o formațiune elevată, care are mucoasa de acoperire cu aspect normal.

Limfoamele maligne, sau *b. Crohn* se pot prezenta de asemenea sub forma unor ulcere neregulate, cu mucoasa din jur modificată. Biopsia poate aduce uneori precizări dar de regulă acestea ajung la intervenție chirurgicală cu diagnosticul de cancer gastric, datorită aspectului asemănător.

Modificările pliurilor constau în îngroșarea acestora, lipsa de deplisare la insuflația cu aer, mici ulcerații de suprafață, modificări de formă. Poate fi o modificare difuză, ca în boala Ménetrier sau în limfoamele gastrice difuze, sau localizată la corp (s. Zollinger-Edison), la antru (în hiperplazia celulelor secretoare de gastrină). Biopsia trebuie să fie mai profundă și cu prelevări multiple, deoarece simplul aspect endoscopic nu este suficient pentru diagnostic.

Cancerul infiltrativ modifică profund pliurile, le face rigide, ulcerate cu tendința la sîngerare (fig. 4.5).

În *cancerele incipiente* tip IIc (fig. 4.6) și III se constată și modificări ale pliurilor: îngustări, îngroșări, oprirea la distanță de leziune, întreruperi etc. Constatarea acestor modificări impune biopsia nu numai din leziune dar și de la nivelul pliurilor.

4.3.4. SEMIOLOGIA ENDOSCOPICĂ A LEZIUNILOR DUODENALE

Patologia endoscopică duodenală este mai restrînsă decît cea gastrică și practic se rezumă la două tipuri de leziuni: cele de tip duodenitic și ulcerul duodenal.

Îngroșarea mucoasei duodenale care devine mată, de culoare roșie aprins cu sau fără eroziuni de suprafață corespunde duodenitei.

Ulcerul duodenal se prezintă ca lipsă de substanță, superficială sau profundă, de diferite mărimi, profunzimi și forme (rotundă, ovalară, în „rachetă", în „halteră", „kissing"), care variază nu numai de la un bolnav la altul, ci chiar la același bolnav în cursul ciclului evolutiv al ulcerului.

Tabloul leziunilor duodenale este completat de diferitele *deformări* ale bulbului duodenal (fig. 4.7), cu pliuri transversale cicatriceale ce pot merge pînă la stenoză duodenală.

Cancerul duodenal este foarte rar, se întîlnește mai ales în zona papilară (ampulomul vaterian) sub forma unor leziuni protruzive neregulate, foarte friabile, sîngerînde. Necesită biopsia.

Scanned with OKEN Scanner

Fig. 4.5. — Cancer infiltrativ de bont (tip IV Bohrmann).

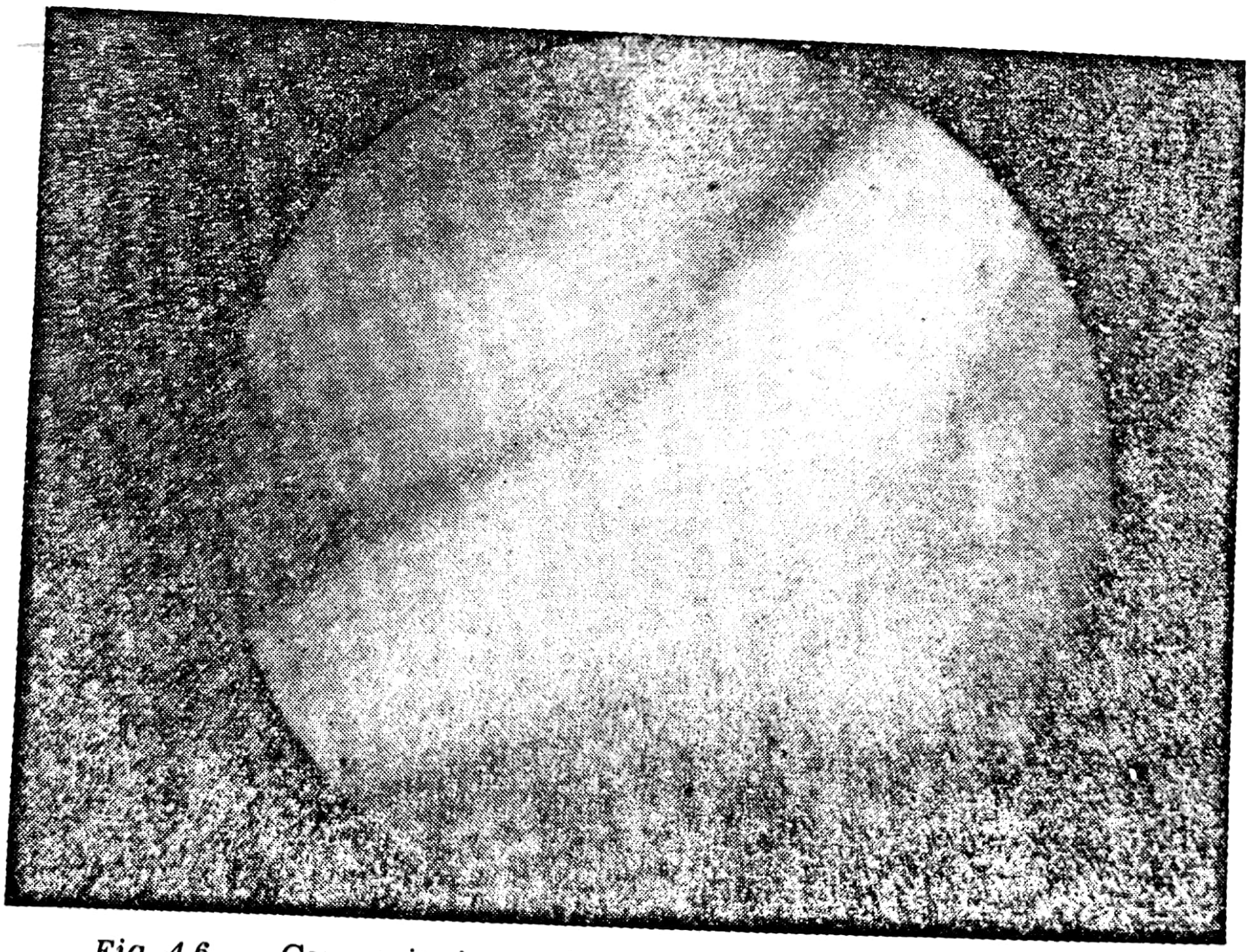

Fig. 4.6. — Cancer incipient tip II c situat pe un pliu infiltrat.

Scanned with OKEN Scanner

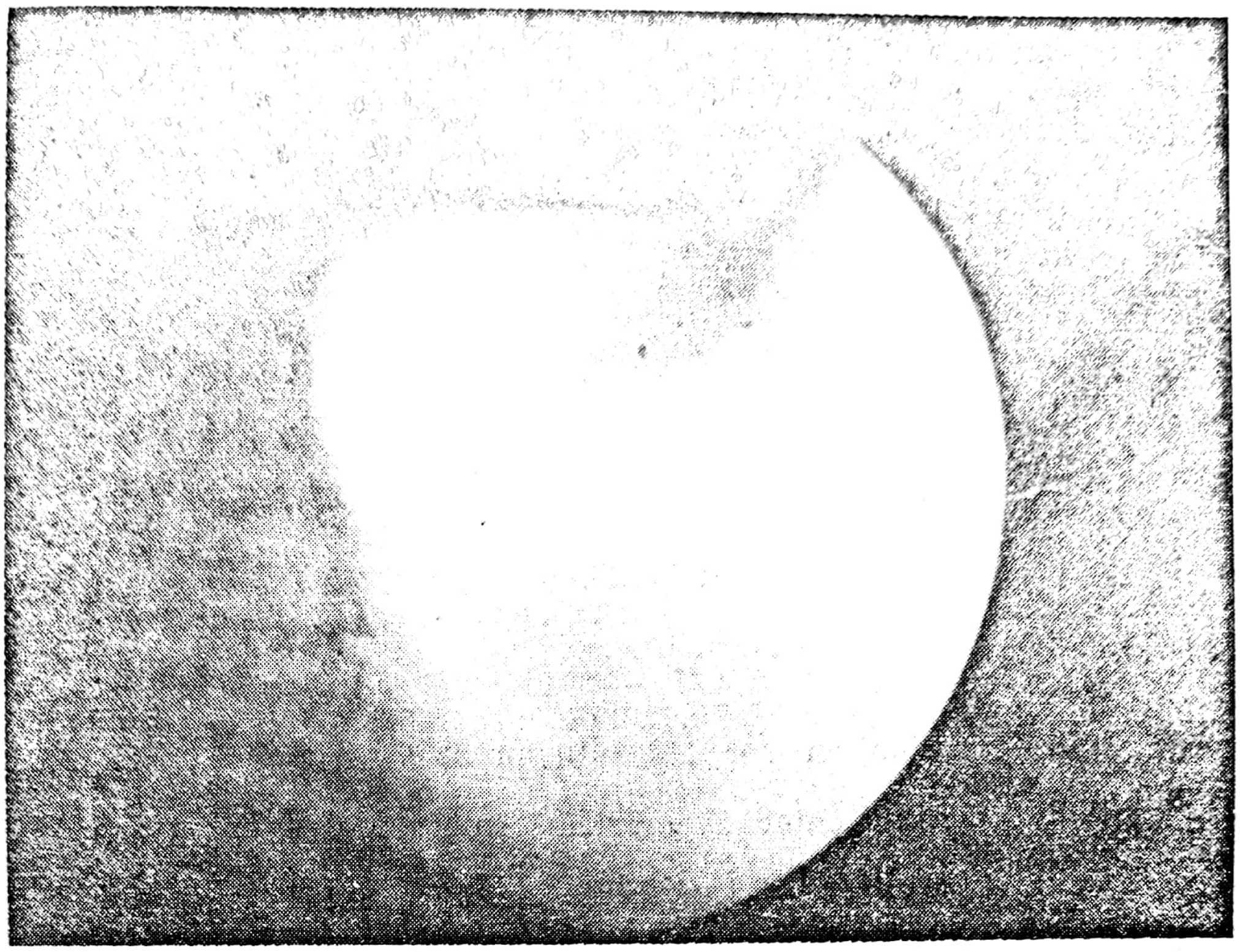

Fig. 4.7. — Bulb duodenal deformat cu pliu transversal cicatriceal persistent.

4.3.5. ENDOBIOSCOPIA INTESTINALĂ

Istoric. Biopsia orală a intestinului subţire a fost realizată pentru prima dată de Royer — în 1955 cînd a efectuat primele biopsii duodenale cu o sondă de aspiraţie — biopsie. Shiner publică în 1957 primele biopsii intestinale. Tot în 1957 Crosby şi Kugler construiesc un aparat perfecţionat de biopsie intestinală, care permite biopsia de la orice nivel. Henning (1959) construieşte un aparat care permite pe lîngă biopsiile multiple, etajate, şi recoltarea de suc jejunal.

Principiu. Aparatele constau dintr-o capsulă metalică care prezintă un orificiu prin care se aspiră mucoasa intestinală; declanşarea unui cuţit (rotator sau „în ghilotină") de către un resort, produce secţiunea fragmentului de mucoasă. Pentru progresiune, se poate ataşa un mic bastonaş extensibil sau cu mercur (după principiul sondei Miller-Abbott). Sonda este legată cu exteriorul printr-un tub cu dublu canal (sau prin două tuburi) de preferat radioopace, la capătul căruia se adaptează două seringi care permit aspirarea-secţiune.

Tehnică. Sonda este înghiţită de bolnav, ca orice sondă duodenală, cu sau fără anestezie locală. Progresiunea sa poate fi facilitată de administrarea de metoclopramidă (îndeosebi cînd pilorul poate fi depăşit mai greu).Urmărirea progresiunii şi alegerea locului de biopsie se face prin urmărire radiologică.

Accidente. Cele mai frecvente sînt hemoragiile, în cazul prelevării unor fragmente mari (prin „rupere" la extragerea sondei), iar cele mai redutabile sînt perforaţiile, întîlnite mai frecvent la copii şi la cei cu atrofia mucoasei. Pot fi incidental întîlnite şi semne de excitabilitate in-

Scanned with OKEN Scanner

testinală: borborigme, crampe, defecații imperioase. S-a descris chiar un sindrom „postbioptic“ manifestat prin dureri abdominale, subfebrilități, sensibilitate la presiune. Din experiența noastră (D. Dumitrașcu — peste 1 000 endobiopsii), în afara unui caz de hemoragie digestivă, biopsia intestinală este ușor suportată. Pentru orientare de ansamblu se recomandă examinarea și prin lupă a fragmentelor biopsiate. Examenul microscopic va avea în vedere aspectul vilozitar, modificările celulelor epiteliale și ale glandelor Lieberkühn, modificările corionului (anomalii de formă, atrofii de grade variate) și cu deosebire procesul inflamator.

BIBLIOGRAFIE

1. **Bockus H. L.** — Gastroenterology. W. B. Saunders, Co., Philadelphia, 1974.
2. **Clémançon G. H.** — Endoscopy in ambulant practice. Gastrointestinal endoscopy, G. Thieme Verlag, Stuttgart, 1980, p. 69.
3. **Demling L., Ottenjann R., Elster K.** — Endoscopie et biopsie de l'oesophage et de l'estomac, Ed. Masson et Cie, Paris, 1972.
4. **Elster K.** — Klassifikation der Magentumoren. Operative Endoscopie. Acron Verlag, 1979, p. 205.
5. **Fodor O.** — Tratat elementar de medicină internă, Ed. „Dacia“, Cluj-Napoca, 1974.
6. **Frühmorgen P., Classen M.** — Endoscopie und Biopsie in der Gastroenterologie. Springer Verlag, Berlin-Gottingen-Heidelberg, 1979.
7. **Hirschowitz B.** — Fiberoptic and research in the last 25 years. Gastrointestinal endoscopy, G. Thieme Verlag, Stuttgart, 1980, p. 13.
8. **Kawai K., Murakami K., Misaki F.** — Endoscopical observation of the gastric ulcer, Endoscopy, 1969, 1, 3, 97.
9. **Krentz K.** — Integrated atlas of gastric diseases. G. Thieme, Verlag, Stuttgart, 1976.
10. **Moulinier B., Bruhière J., Ruet D., Marchat F.** — Atlas endoscopique, Bioterax, 1975.
11. **Ottenjann R., Elster K.** — Atlas of the diseases of the upper gastrointestinal tract. Smith, Klein and French, Philadelphia, 1980.
12. **Pascu O.** — Îndrumător practic de endoscopie digestivă superioară, Ed. Dacia, Cluj-Napoca, 1982.
13. **Pascu O., Drăghici A.** — Endoscopia de urgență și întîrziată în hemoragiile digestive superioare, Med. int. (Buc.), 1979, 31, 2, 137.
14. **Pușcaș I.** — Probleme actuale și concepții noi în patologia gastroduodenală, Ed. medicală, București, 1978.
15. **Stanciu C.** — Gastroenterologie practică, Ed. „Junimea“, Iași, 1979.
16. **Sivak M.** — Endoscopic injection sclerosis of esophageal varices frontier of GI endoscopy, Ed. K. Kawai, 1982.
17. **Vicari F.** — Progress in the methods of endoscopic diagnostic in gastroenterology. Gastrointestinal endoscopy, G. Thieme Verlag, Stuttgart, 1980, p. 19.

4.4. BOLILE STOMACULUI

4.4.1. GASTROPATIILE FUNCȚIONALE

Sub denumirea de „dispepsii“ au fost cuprinse mai demult suferințe legate de actul alimentar (*dis*=dificil, tulburat; *pepsis*=digestie) care erau prezente la bolnavii fără leziuni organice evidente la investigația timpului („dispepsii Rx-negative“). Introducerea fibroendoscopiei și mai ales practicarea biopsiei gastrice pe scară largă a fost în măsură să

detecteze însă de multe ori în unele „dispepsii" afecţiuni organice ignorate pînă atunci. Realitatea tulburărilor funcţionale gastrice *„sine materia"* nu poate fi totuşi, prin aceasta, negată. Avînd în vedere mecanismele reglatorii complexe şi reactivitatea inegală a celulelor ţintă, posibilitatea unor tulburări funcţionale secretorii şi motorii trebuie acceptată. Asemenea delimitări nosologice impun însă o investigaţie morfofuncţională completă, astfel încît diagnosticul de gastropatie funcţională să fie totdeauna un diagnostic de excludere. Tulburările funcţionale pot surveni aparent autonom, sau ca manifestare asociată în cadrul unor boli cunoscute. Ele reflectă uneori iradierea epigastrică a unor dureri de la distanţă. Alteori survin în contextul unei boli neurologice (ca tabesul), metabolice (porfiria), endocrine (spasmofilia), toxice etc. Negativitatea examinărilor în unele suferinţe epigastrice poate fi explicată şi prin existenţa unei afecţiuni pancreatice, mai greu de evidenţiat în primele stadii. Structura personalităţii suferinzilor de gastropatii funcţionale este ades marcată de componente depresiv-distonice sau anxios-hipocondrice. Este caracteristic pentru gastropatiile funcţionale apariţia sau accentuarea simptomelor în condiţii de solicitări crescute psihice sau fizice şi ameliorarea lor în stare de destindere şi în vacanţă.

4.4.1.1. GASTROPATII FUNCŢIONALE SECRETORII

Deficitul clorhidrosecretor absolut rezultă totdeauna din atrofia mucoasei gastrice. Hipoclorhidria poate avea însă şi caracter funcţional, reversibil o dată cu încetarea influenţei inductoare: psihogene (stări depresive şi melancolice), endocrine (hipotiroidism, insuficienţă suprarenală), nutriţionale (carenţă ferică şi vitaminică) etc. Întrucît nu are o expresie clinică, nu dobîndeşte semnificaţie patologică propriu-zisă. Uneori pot exista aceleaşi simptome ca cele întîlnite în gastropatia funcţională cu hiperclorhidrie. Rămîne doar o constatare de laborator la bolnavii din categoriile menţionate.

Hiperclorhidria se manifestă în schimb printr-un sindrom dispeptic hiperstenic de tip „esenţial". Evoluţia acestuia este de regulă recurenţială, în corelaţie cu anumite influenţe pe care bolnavul le poate identifica. Au fost părăsite conceptele de „gastrosucoree" (Reichmann) sau „acidism" (Katsch), care acopereau de fapt cazuri de boală ulceroasă insuficient clarificate, sau probabil tumori gastrinosecretoare, necunoscute pe atunci. Hiperclorhidria funcţională rămîne totuşi o realitate şi de regulă corespunde genotipului ulceros. O întîlnim mai frecvent la unii descendenţi din familii cu încărcare ulceroasă. Explorările pot demonstra cîteva din stigmatele caracteristice terenului ulceros: stare dissecretorie nocturnă, deficit de acetilcolinesterază, hipergastrinemie, răspuns crescut clorhidrosecretor la stimularea histaminică, exces de pepsinogen etc.

Tabloul clinic. Simptomele apar în legătură cu factori excitanţi ai secreţiei clorhidrice: consum de alcool în exces, cafea, condimente iritante, grăsimi prăjite, băuturi reci, stări de suprasolicitare şi tensiune, medicamente „ulcerogene" şi sînt reprezentate de eructaţii, pirosis, greaţă, vărsături. Episoadele dispeptice sînt de scurtă durată şi survin neregulat.

Lipsește durerea și periodicitatea care ar justifica conturarea unui sindrom ulceros. Examenul radiologic poate evidenția hipersecreție și hiperactivitate motorie. Endoscopia este negativă. Acuzele cedează de regulă spontan dar uneori sînt necesare antiacide, anticolinergice, sedative. Respectarea normelor igienodietetice este în general suficientă pentru prevenirea recurențelor. Se asistă relativ frecvent în cursul anilor la asemenea subiecți, la dezvoltarea unui ulcer duodenal, fapt care atestă retrospectiv interpretarea. Diagnosticul diferențial trebuie făcut cu adenoamele endocrine unice sau multiple (hipofizar, hiperparatiroidian, suprarenal, insular). Uneori tulburarea aparține unei nevroze vegetative (labilitate psihovegetativă, transpirații abundente, tulburări de somn, aritmie respiratorie, eventual bradicardie) și poate fi asociată cu un colon iritabil sau dischinezii bilio-duodenale.

4.4.1.2. GASTROPATII FUNCȚIONALE MOTORII (DISCHINEZII GASTRICE)

S-a vorbit mult în trecut despre *„nevroza gastrică“*, în înțelesul tulburărilor predominant motorii. Influențele psihosomatice au fost demonstrate în special în *cardiospasm*. *Aerofagia* rezultă în multe cazuri, din tulburări de coordonare faringo-eso-gastrică și din deglutiție de aer în exces. Urmărind atenuarea simptomelor subiective (distensie epigastrică, uneori dureroasă alteori cu răsunet cardiac) bolnavii își provoacă „eructații“, dar nu fac decît să ingurgiteze noi cantități de aer, agravîndu-și astfel suferința. Diagnosticul se bazează pe salvele de eructații, pe zgomotele hidroaerice de ingurgitare voluntară și pe evidențierea radiologică a unei pungi de aer mult mărită. Tratamentul constă din psihoterapie și reeducare, sedative, anticolinergice, adsorbante (cărbune). Se evită tahifagia, fumatul (care impune înghițirea frecventă a salivei). *Pilorospasmul,* manifestat prin crize de vărsături se observă mai ales la fete tinere în contextul unei labilități psihice și endocrino-vegetative, posibil ca reacție la emoții negative și stări tensionale. Modul particular de canalizare a unor stressuri explică evoluția recurențială („vărsături ciclice“). Ca echivalent clinic, se poate observa senzația de constricție epigastrică și eventual durerea cu caracter contractil, spontan reversibilă. *Dischineziile gastrice* pot fi mai extinse, documentate prin examen radiologic ca incizuri cu sediu variabil, concomitent cu mișcări peristaltice adînci și mai rapide. Alteori, dimpotrivă, se produce o *hipotonie gastrică,* mai evidentă la nivelul antrului, care explică o senzație de plenitudine postprandială, sațietatea prelungită și disconfortul digestiv acuzate de asemenea de bolnavi. De obicei este vorba în acest caz de bolnavi astenici, de multe ori cu visceroptoză, mai adesea femei, dar și bătrîni. Pentru formele mai severe se vorbește de *„gastropareză idiopatică“*, distinctă de cea secundară vagotomiei, neuro și miopatiilor. Tratamentul dischineziilor se face cu antispastice și anticolinergice. Activarea motilității se realizează cu ajutorul *metoclopramidei (Reglan)*. Sub termenul de *„stomac iritabil“* sînt cuprinse atît dischineziile gastropilorice cît și unele gastrite cronice, utilizarea sa în diagnostic nefiind deci recomandabilă.

Scanned with OKEN Scanner

Diagnosticul de gastropatie funcțională trebuie totdeauna completat cu boala de bază. Tulburările funcționale nu survin niciodată autonom ci sînt induse de boli gastrice sau extragastrice preexistente, fiind astfel — fără excepție — secundare. Această condiție etiologică poate fi însă greu de precizat și uneori, cel puțin pentru o primă perioadă, imposibil. Este motivul controverselor care persistă în legătură cu suferințele de acest gen și al subiectivismului care intervine de multe ori. Pericolul rezidă mai ales în abuzul de diagnostic, cînd la adăpostul unor etichete nevinovate pot rămîne ignorate boli organice progresive, depășindu-se astfel faza utilă terapeutic.

Un program minimal de explorări diagnostice pentru a înlătura alte afecțiuni organice și de vecinătate și a reține diagnosticul de gastropatie funcțională este constituit din: gastrointestinoscopie proximală, explorarea radiologică în dublu contrast a stomacului, ecografia abdomenului superior și ca teste de laborator: hemograma, V.S.H., GPT, γ GT, α-amilaza (3).

BIBLIOGRAFIE

1. **Bockus H. L.** (sub red.) — Gastroenterology, ed. a 3-a, vol. II, & B. Saunders Company, Philadelphia, 1974.
2. **Malagelada J. R.** — Physiological basis and clinical significance of gastric emptying disorders, Amer. J. dig. Dis., 1979, **24**, 9, 657—661.
3. **Müller R.** — Funktionelle Beschwerden des oberen Verdauungstraktes, Ther. Woche., 1980, **30**, 3 226—3 231.
4. **Rozé C.** — Régulation de la motricité oesophagienne et gastrique. Gastroenterol. clin. biol., 1980, 4, 486—496.
5. **Spiro H. M.** — Clinical gastroenterology. Macmillan Publ., New York, 1977.

4.4.2. GASTRITELE

Definiție. *Gastritele* sînt afecțiuni gastrice difuze caracterizate prin alterări inflamatoare ale mucoasei stomacului. Conceptul de gastrită a cunoscut revizuirii succesive. O primă perioadă a fost dominată de punctul de vedere anatomopatologic, bazat pe examinări necroptice, care a dus la un abuz de diagnostic, avînd în vedere importanța leziunilor autolitice postmortem. În perioada radiologiei și endoscopiei clasice (cu tub semirigid) s-a supraevaluat semiologia vizuală, exagerîndu-se de această dată cu descrieri ale modificărilor de relief. Biopsia oarbă prin aspirație-secțiune a permis mai tîrziu cunoașterea substratului histologic *in vivo* dar a introdus un risc mare de eșantionaj, avînd în vedere distribuția neuniformă a leziunilor. Discordanțele anatomohistologice, morfoclinice și morfofuncționale, frecvența leziunilor neinflamatorii (distrofice, reziduale), asocierea tulburărilor funcționale (motorii și secretorii) au adus ulterior pe primul plan al nozografiei criteriul clinic, de unde conceptul sindromatic de *„gastropatie cronică“*, înțeles ca un diagnostic de excludere, atribuit suferințelor gastrice fără substrat evident („dispepsii Rx-negative“), dar presupunînd de fapt insuficiența investigației din etapa respectivă. Fibroendoscopia modernă, care asigură posibilitatea biopsiilor

țintite multiple, a creat însă condiția tehnică a unei explorări complete și deci, premisa unei abordări morfologice științifice. În prezent, diagnosticul de gastrită poate fi afirmat exclusiv pe baza probei bioptice, toate celelalte informații fiind doar sugestive sau indicii de probabilitate. Depistarea leziunilor inflamatorii sau atrofice impune un program terapeutic corespunzător, chiar în absența manifestărilor clinice („gastrite latente"), ca și în cazurile manifeste.

Din punct de vedere anatomoclinic și evolutiv se diferențiază gastrite acute și cronice, cu variante intermediare. Urmărirea dinamică bioptică permite în unele cazuri urmărirea trecerii de la o formă la alta, dar de cele mai multe ori gastritele cronice se prezintă ca proces primitiv.

Factorii etiologici, în cea mai mare măsură comuni, intervenind deseori în asociere, și exercitînd un rol determinant sau favorizant (predispoziție) sînt în principal următorii:

1. Factori infecțioși: virusuri (viroze respiratorii, hepatită virală, herpes, zona zoster etc.), bacterii (toxiinfecții alimentare, infecții generale, infecții bucodentare, supurații bronhopulmonare, diverticuli esofagieni), levuri (candida mai frecvent, în condițiile antibioterapiei). Acțiunea patogenă se poate exercita endoluminal, hematogen sau pe cale limfatică.

2. Factori chimici: exogeni: medicamente, substanțe toxice (gastrită toxică, corozivă), alcool (gastrită alcoolică acută sau cronică), fumat (gastrită tabagică), condimente ș.a. După condițiile în care aceștia acționează, se diferențiază gastrite accidentale, profesionale (saturnină, benzolică, în intoxicația cu crom, cadmiu etc.) medicamentoasă, alimentară; endogeni: uremie, acidocetoză, reflux duodenogastric (gastrita de reflux alcalin).

3. Factori fizici: iradiere, temperatură ridicată sau scăzută a produselor ingerate.

4. Factori mecanici: corpi străini traumatizanți, masticație incorectă (tahifagie, boli bucodentare), abuz de vegetale cu conținut mare de lignină, tricho și fitobezoari, retenție intragastrică (stenoză pilorică: „gastrita de stază", malformații: hernie diafragmatică, volvulus, stomac în cascadă).

5. Factori alergici: sensibilizarea la alimente sau medicamente.

6. Factori nutriționali: carență proteinică, marțială (aclorhidria sideropenică), vitaminică (pelagră, scorbut, beri-beri).

7. Factori circulatori: stază venoasă, ischemie.

8. Factori autoimuni: anticorpi anticelulă-parietală, anticorpi antifactor-intrinsec.

9. Factori psihoneurali: stress, depresii, suprasolicitări.

10. Factori endocrini: mixedem, hipertiroidism, tiroidită autoimună, insuficiență suprarenală, insuficiență hipofizară, diabet zaharat.

11. Factori genetici: predispoziția este poligenică și sugerată de aglomerarea familială (cu deosebire la gemeni monozigoți) și de caracterul genetic verificat al bolii Biermer (corelație cu grupul sanguin A, la bărbați).

Gastritele acute se dezvoltă în legătură cu agresiunile ocazionale, uneori recurențiale, cele cronice pot evolua în continuarea acestora, sau, mai des se dezvoltă autonom, în condițiile unei predispoziții de teren, în legătură cu agresiuni repetate sau prelungite. Gastritele de origine ali-

Scanned with OKEN Scanner

mentară cumulează de regulă noxe multiple, care țin de igienă, consumul de substanțe iritante, excese alimentare („dispepsii de supraîncărcare"), consumul de alcool etc.

4.4.2.1. GASTRITELE ACUTE

Etiologie. Survin în legătură cu oricare din factorii agresivi menționați și în primul rînd cu cei alimentari, infecțioși, chimici exogeni și alergici. Accidentele dispeptice produse de erorile igieno-alimentare au deseori ca substrat inflamații acute. Gastritele infecțioase sînt de regulă boli de însoțire în cadrul unei infecții gastrointestinale difuze sau generale. Gastritele toxice acute pot surveni după cele mai variate substanțe exogene. Formele alergice se pot înscrie în cadrul mai larg constituit de alergia alimentară digestivă.

Morfopatologie. Cea mai frecventă variantă de gastrită acută este cea „catarală" sau „congestivă", caracterizată prin congestia și edemul mucoasei, pliuri turgescente, depozite de mucus. Pot însă surveni peteșii sau hemoragii difuze (gastrită hemoragică) eroziuni, exulcerații superficiale (gastrită erozivă, exulcerativă) și chiar ulcere acute adînci. Gastrita herpetică și zosteriană se caracterizează prin vezicule diseminate sau aglomerate, care se transformă în ulcerații. Edemul poate realiza tumefacții circumscrise pseudotumorale. Sînt posibile și depuneri pseudomembranoase. Microscopic se constată un infiltrat inflamator difuz sau parcelar și exfolierea crescută a epiteliului, însoțite uneori de necroze circumscrise, eroziuni și hemoragii. Regenerarea este accelerată, explicînd normalizarea aspectului în cîteva zile sau săptămîni. Este posibilă persistența infiltratului inflamator și cronicizarea procesului. Riscul de evoluție prelungită crește cu repetarea puseelor acute.

Tablou clinic. Boala se instalează de regulă brusc, cu grețuri și vărsături (alimentare, apoi apoase și bilioase), dureri epigastrice uneori colicative, eructații, gust neplăcut, plenitudine. Se asociază cefalee, stare generală de rău, indispoziție, eventual un sindrom infecțios. Simptomatologia poate fi estompată, reducîndu-se la inapetență și repulsie față de alimente, disconfort digestiv sau poate fi dimpotrivă, severă, cu intoleranță gastrică totală. Asocierea unei componente duodenitice aduce pe primul plan grețurile și vărsăturile cu reflux biliar. Componenta enterocolitică adaugă sindromul diareic. Epigastrul este sensibil la presiune.

Complicații. Sînt posibile stări de deshidratare și diselectrolitemie cu acidoză. Formele erozive, hemoragice și exulcerative pot provoca hemoragii digestive masive. Vărsăturile puternice pot genera rupturi ale mucoasei esogastrice (sindrom Mallory-Weiss).

Evoluție. Simptomatologia se remite de regulă prin simplu repaus digestiv în curs de o săptămînă. Sînt posibile însă și evoluții trenante pînă la 1—2 luni. Uneori rămîne o „sensibilitate" gastrică de durată, care impune un program dietetic riguros.

Diagnostic. În general dificultăți în punerea diagnosticului nu apar deoarece manifestările apar într-un context cauzal precizat. Investigația paraclinică este necesară pentru precizarea particularităților morfofuncționale. Sondajul gastric poate evidenția uneori aclorhidrie și eventual

persistenţa ei ca sechelă ireversibilă, alteori însă hiperclorhidrie, hipersecreţie de mucus. În sediment se pot observa flocoane mucoleucocitare. Examenul bacteriologic evidenţiază germenii cauzali în formele infecţioase. Radiologic se poate surprinde hiperchinezie cu evacuare accelerată sau, mai des, hipotonie cu stază gastrică şi exces lichidian. Relieful este de regulă modificat, cu pliuri îngroşate, regulate şi suple. Endoscopia evidenţiază edemul şi congestia difuză a mucoasei, variaţiile de relief şi, după caz, leziuni erozive, exulcerative, vezicule herpetiforme sau fragilitatea mucoasei, cu tendinţă la hemoragii. Depozitul de mucus este de regulă crescut. Diagnosticul diferenţial se face, în special pentru formele induse alimentar, cu pancreatita acută, colicele veziculare şi chiar simplele tulburări dischinetice.

Tratament. Primul obiectiv constă în suprimarea cauzei. Al doilea constă în repausul digestiv şi dieta de cruţare: pînă la încetarea durerilor şi vărsăturilor se evită ingestia orală (în cazurile grave recurgîndu-se la rehidratare şi remineralizare parenterală), apoi se recomandă lichide călduţe (ceaiuri de mentă, muşeţel, care vor fi neîndulcite în prezenţa diareei); după 12—24 ore se trece la un regim de cruţare asemănător celui din enterocolitele acute. Revenirea la alimentaţia obişnuită se face în 1—3 săptămîni. Terapia mucoprotectoare se face ca în ulcerul gastric, cu pansamente administrate între mese. Simptomatic, se administrează antispastice, antiemetice şi novocaină 1% înainte de mese.

Profilaxie. Ridică toată problematica igienei alimentare şi agresiunilor digestive exo- şi endogene şi se poate realiza prin evitarea factorilor cauzali.

Forme clinice. *Gastrita flegmonoasă* (supurată). Este un tip de gastrită acută rar întîlnit, de mare gravitate. Se diferenţiază o formă difuză (flegmonoasă) şi alta circumscrisă (abcesul). Survine de regulă legată de leziuni ale mucoasei gastrice (ulceraţii, corpi străini, intervenţii chirurgicale, gastrită, cancer), „forma secundară", mai rar pe stomac indemn, corelată cu infecţii bacteriene de vecinătate, alimentare sau generale — „forma primitivă".

Tabloul clinic este dominat de dureri epigastrice violente cu vărsături, în cadrul unei stări generale septice: frisoane, febră 40°, stare toxică, prostraţie. Aspectul sugerează un abdomen acut peritonitic. Sindromul biologic inflamator infecţios (cu leucocitoză de 20 000—30 000) întăreşte suspiciunea. Evoluţia poate fi supraacută, acută sau subacută. Este posibilă abcedarea colecţiei cu deschidere în lumen (vărsături purulente), sau intraperitoneal (peritonită). Letalitatea este ridicată prin complicaţii ca: şoc toxiinfecţios, peritonită, abces hepatic, tromboflebite.

Diagnosticul se face de regulă intraoperator: peretele gastric apare destins, tumefiat şi congestionat, cu exsudat pe suprafaţa peritoneală sau cu o supuraţie localizată (abces). Microscopic se precizează caracterul purulent al inflamaţiei, cu reacţie congestiv-edematoasă extinsă. Dacă evoluţia este torpidă, se ajunge şi la examinări locale. Endoscopia arată o mucoasă edemaţiată, intens congestivă („erizipelul stomacului"), hemoragică, cu depuneri mucopurulente. În formele circumscrise, peretele proemină realizînd un aspect pseudotumoral. Radiologic se constată o imagine lacunară, rău delimitată, asemănătoare celei din tumorile intraparietale. Varianta „emfizematoasă" se caracterizează prin pneumatoză

intraperitoneală și rezultă din dezvoltarea florei anaerobe. Imaginea radiologică a gastritei emfizematoase este similară cu cea a *emfizemului interstițial gastric* (Pneumatosis cystoides ventriculi) care este de natură neinflamatorie (produs fie prin creșterea presiunii intraluminale, fie prin leziuni ale mucoasei gastrice, sau prin bule de emfizem pulmonar fisurate, cu pătrunderea aerului prin mezenter în peretele gastric), de obicei asimptomatic și se resoarbe spontan.

Tratamentul constă, pentru formele localizate, în rezecția segmentului afectat. Formele difuze beneficiază de drenaj. Constant se recurge la antibioterapie masivă, cu spectru larg, pe cale parenterală.

Gastrita corozivă. Rezultă din intoxicații accidentale (victimile fiind mai frecvent copii, alcoolicii și bolnavii psihici) sau voluntare (tentativă de sinucidere). Substanțele alcaline (sodă caustică, amoniac) sînt cele mai frecvent incriminate, urmate de acizii puternici (acid acetic glacial, sulfuric, clorhidric, azotic, boric, cromic), și mai rar sărurile metalelor grele (sublimat coroziv), derivații de halogeni (bromuri, tinctură de iod), nitratul de argint, clorura de amoniu, hipocloritul de sodiu (apa de Javel), fosforul, alcoolul absolut etc.

Morfopatologic leziunile moderate se suprapun celor din gastritele acute obișnuite. Leziunile severe pot prezenta caracterul necrozei de lichefiere (prototip gastrita prin alcaline), cu prezența unei cruste de saponificare, moale, hemoragică, sau al necrozei de coagulare (prototip gastrita prin acizi minerali), cu prezența unei cruste dure, de colorație variabilă cu substanța ingerată (brun închisă în leziunile hemoragice produse de acid sulfuric și clorhidric, gălbuie după acid azotic). Leziunile pot fi superficiale sau adînci, transmurale.

Simptomele survin în relație directă cu ingestia substanței toxice. Bolnavii acuză dureri chinuitoare la nivelul cavității bucale unde se observă leziuni ulceroase, de-a lungul esofagului (cu disfagie absolută) și în epigastru. Imposibilitatea deglutiției explică sialoreea obișnuită, alături de hipersecreția salivară reflexă. Vărsăturile sînt rebele și au caracter hemoragic. Starea generală este profund alterată, deseori ajungîndu-se la colaps și comă. Intoxicația cu sublimat evoluează cu diaree hemoragică și ulterior se instalează insuficiența renală acută prin necroză tubulară.

Evoluția poate fi lentă, în funcție de doza de toxic și complicațiile survenite. Sînt posibile hemoragii masive prin detașarea escarelor, complicații septice, perforații (cu peritonită), mediastinită, edem pulmonar acut. Într-o fază tardivă (după cîteva săptămîni sau luni) se pot constitui stenoze antrale sau pilorice, la acest nivel agresiunea corozivă fiind maximă din cauza retenției prin pilorospasm.

Diagnosticul este clinic. Pentru evaluarea extinderii și gradului leziunilor se poate practica fibroscopia, cu multă precauție și numai în primele 12—24 ore, progresiunea tubului oprindu-se la limita proximală a teritoriului afectat. Mucoasa este congestivă și edemațiată, cu pete echimotice, exulcerații, depozite mucohemoragice și pseudomembranoase. Explorarea rămîne strict contraindicată în suspiciunea de perforație sau complicații respiratorii și colaps. În astfel de situații se recurge la radiografia pe gol (pentru excluderea perforației) și eventual la examenul radiologic cu substanțe organoiodate.

Scanned with OKEN Scanner

Tratamentul constituie o primă urgență. Imediat după ingestia substanței corozive se poate recurge la spălătură gastrică, dacă vărsăturile conțin încă resturi de toxic. După o oră, aceasta este contraindicată, din cauza riscului de perforație. Pentru neutralizarea toxicului se administrează continuu, pe gură, substanțe antidot; soluții bicarbonatate în intoxicația cu acizi, soluții slab acide în intoxicația cu alcaline. Se combat cu energie durerile și anxietatea, se instituie prompt terapia antișoc. Este necesară protecția antiinfecțioasă prin antibiotice cu spectru larg. Paralel se administrează pansamente gastrice și anestezice de contact *(anestezină, novocaină, xilină)*. Se urmăresc regulat pulsul, tensiunea arterială, respirația, temperatura și diureza, avîndu-se în vedere complicațiile posibile. Alimentația se face exclusiv parenteral, pînă la restabilirea toleranței digestive. Incidența stricturilor reziduale se reduce prin cortizonoterapie asociată cu antibioterapia, în primele 2—3 săptămîni. După acest interval stricturile esofagiene și gastrice se vor rezolva prin proceduri conservatorii sau chirurgicale. În perforații și hemoragii masive se impune intervenția de urgență, soldată însă cu o mortalitate foarte ridicată. În necrozele extinse se recurge la rezecție gastrică și la nevoie la gastrectomie totală.

4.4.2.2. GASTRITELE CRONICE

Constituie un domeniu extrem de controversat al patologiei, cu numeroase probleme abia recent clarificate. Sistematizarea gastritelor cronice a rămas de aceea încă prolixă, avînd în vedere numărul mare de criterii la care se poate apela. Condițiile actuale de investigație, în special recoltările bioptice sub control vizual în dinamică, au permis o ierarhizare a acestora.

Criteriul topografic permite diferențierea între *gastrita fundică* (localizată la mucoasa corpului gastric și fornixului) și gastrita antrală (localizată la mucoasa porțiunii orizontale). Distincția este justificată de caracterele structurale diferite și funcțiile specifice celor două porțiuni ale stomacului: stomacul acid este bogat în glande fundice și produce acid clorhidric, pepsinogen, factor intrinsec; stomacul alcalin este mai bogat în celule enterocromafine de tip APUD și produce mai ales gastrină. Ambele teritorii conțin și celule mucipare. Inflamația constituie un element comun și este tradusă prin congestie, edem și infiltrație rotundo-celulară, cu localizare superficială sau interstițială. Identificarea sa este însă mai dificilă în antru, unde fiziologic există un număr mai mare de celule în corion. Instalarea atrofiei atrage tulburări funcționale specifice fiecărui teritoriu: gastrita atrofică sau atrofia simplă evoluează cu deficit de HCl, pepsinogen și FI, dacă interesează zona fundică și poate evolua cu deficit de gastrină dacă interesează zona antrală. Atrofia este mai dificil de identificat în antru, unde numărul structurilor glandulare este redus. Distincția corectă este condiționată de recunoașterea endoscopică a limitei dintre antru și corp, limită care urcă în mod normal cu vîrsta. Gastrita antrală survine mai frecvent, avînd în vedere gradul maxim al agresiunii la acest nivel, datorită staționării prelungite a conținutului gastric și posibilității fluxului alcalin duodenobiliar. Evoluția se face în sens pro-

Scanned with OKEN Scanner

gresiv ascendent, interesînd și zona fundică. S-a semnalat, ocazional, și posibilitatea unei inflamații cu localizare inițială juxtacardială, care progresează descendent, afectînd în cursul evoluției corpul gastric. De cele mai multe ori leziunile gastrice coexistă pe antru și pe corp. În 20—30% din cazuri, extinderea evidențiată prin examinări bioptice este doar segmentară, mai frevent la antru, uneori însă și la corp (gastritele atrofice cu aclorhidrie și în particular gastropatia atrofică biermeriană). Între gastrita antrală și cea fundică există, deosebiri din punct de vedere al mecanismului patogenetic imun: anticorpii antimucoasă gastrică sînt prezenți doar în ultima, privită drept „gastrită autoimună". De asemenea, atrofia antrală se asociază cu hipogastrinemie, prin deficit de sinteză, pe cînd atrofia fundică se asociază cu hipergastrinemie, prin reacție compensatoare gastrino-secretorie indusă de aclorhidie.

Criteriul histologic se dovedește în egală măsură esențial pentru delimitarea nozologică. Primul studiu bioptic important (Wood și Taft, 1958) a impus următoarele trei tipuri histologice de gastrită: *superficială, atrofică, atrofie simplă* (fără semne de inflamație). Distincția s-a referit la gastrita fundică și este corect să rămînă circumscrisă la aceasta. Prin extrapolare se încearcă însă o subdivizare asemănătoare și pentru gastrita antrală, erorile fiind însă inevitabile iar diferențierea mai puțin netă. Acestor tipuri li se adaugă, în alte clasificări, și *gastrita interstițială,* inclusă de alți autori în conceptul de gastrită superficială, ca distincție față de leziunile atrofice. Individualizarea unei gastrite preatrofice (subatrofice) este subiectivă, în realitate leziunile de acest tip fiind corespunzătoare unei gastrite atrofice moderate. Termenul de moderat, mediu și sever se folosește dealtfel curent, pentru distincții cantitative.

Criteriul nosologic este indispensabil în taxonomia gastritelor. Trebuie diferențiate *gastritele autonome,* boli de sine stătătoare, cuprinse obișnuit sub eticheta de „gastrită", față de leziunile de însoțire secundare altor procese patologice ale stomacului *„gastrite de asociere"*, cu situație perilezională (periulceroasă, pericanceroasă), intraherniară, pe stomac operat, în stenoza pilorică.

Criteriul etiologic are o importanță majoră, mai ales pentru gastritele monocauzale: gastrită saturnină, medicamentoasă, alergică, postinfecțioasă, sideropenică, autoimună, genetică (boala Biermer) ș.a. Nu este însă operant pentru cea mai mare parte din cazuri, care sînt pluricondiționate și deseori fără cauză evidentă.

Criteriul funcțional este secundar și stabilește distincția între gastrita normoclorhidrică, hipoclorhidrică și aclorhidrică. Termenii au o valoare relativă, în funcție de criteriul metodologic folosit. Ei au semnificație exclusiv pentru gastrita fundică. Termenul de gastrită hiperclorhidrică, aparținînd perioadei mai vechi, este inadecvat, în realitate neexistînd o asemenea entitate. Evoluția gastritei se face spre atrofie glandulară, cu deficit secretor; leziunile interstițiale nu afectează funcția specifică mucoasei, și oricum, nu o amplifică.

Criteriul clinic, de valoare redusă, reflectă etapa semiologiei clinice și poate servi doar pentru orientarea investigațiilor. Sînt în circulație termenii de gastrită dispeptică, pseudoulceroasă (dureroasă), pseudocanceroasă (cu emaciere), hemoragică (corespunzînd leziunilor de tip gastrită hemoragică sau gastrită exulcerativă).

Scanned with OKEN Scanner

Criteriul macroscopic, aplicat la examinarea endoscopică și radiologică, aparține unei perioade istorice de început, cînd nu se recurgea la biopsia de mucoasă. Au fost introduși în limbaj (cu deosebire de Schindler) termenii de gastrită atrofică, hipertrofică și superficială (congestivă), pe baza aspectului mucoasei și reliefului ei. Radiologii au aderat la distincția între gastrita atrofică și hipertrofică, adăugînd și pe cea mixtă și făcînd unele subdiviziuni după localizare și extindere. S-au adăugat și alte denumiri: gastrită erozivă, aftoidă, necrotică, polipoidă, pseudotumorală etc., toate avînd un caracter descriptiv și nefiind suficiente pentru o clasificare științifică.

Diferențierea făcută inițial de Moutier între gastrite, apogastrite (leziuni distrofice) și gastride (leziuni alergice) a fost părăsită. Termenul de „gastropatie" a fost folosit în înțeles clinico-funcțional, într-o perioadă cînd lipsea investigația bioptică sistematică și cînd s-au impus atenției disocierile frecvente morfoclinice și morfofuncționale. În prezent poate exprima, într-un sens sindromatic, afecțiuni gastrice încă insuficient explorate. Termenii de „stomac iritabil" (Westphal) sau „stomac sensibil" (Hafter) nu au un conținut științific și cuprind tulburări funcționale sau organice de natură variată. După mecanismul patogenetic, se mai utilizează și termenii de „gastrită prin reflux alcalin", „gastrită autoimună", „gastrită exogenă" etc., cu semnificație de particularizare în cadrul tipurilor de bază discutate.

Etiologie și patogenie. Determinismul gastritelor cronice este în cele mai multe situații pluricondiționat și de aceea conceptul de *„factori de risc"* se impune. Unii din aceștia aparțin *terenului* (vîrstă și ereditate în primul rînd), alții *influențelor de mediu.* Incidența crește semnificativ după 40—50 de ani, probabil prin cumul de agresiuni exogene și posibil, prin perturbări în homeostazia imună. Predispoziția genetică s-a impus atenției, în special pentru boala Biermer și mai puțin pentru gastrita atrofică simplă: bărbați de grup sanguin A, persoane cu ochi albaștri, cu încărunțire precoce, aglomerare familială de biermerieni. Gastrite secundare se pot dezvolta în legătură cu uremia („gastrită de eliminare"), acidoza diabetică, infecțiile cronice și mai ales cu supurațiile bronhopulmonare (deglutiție de spută infectată), boli metabolice (guta, diabetul zaharat), boli endocrine (hipo și hipertiroidismul, tiroidita autoimună Hashimoto, hipocorticismul), insuficiența cardiacă, ciroza hepatică, afecțiuni biliare, pancreatopatii etc. În același grup se cuprind gastritele perilezionale, asociate unor boli premergătoare.

Dintre *influențele exogene*, pe primul loc se situează infecții gastrointestinale, agresiuni alimentare (mecanice, termice, chimice, și cu deosebire abuzul de alcool și fumatul), nerespectarea normelor de igienă alimentară, stress-ul, carențe nutriționale (de vitamine, proteine, fier). În ultima perioadă s-a amplificat rolul nociv al medicamentelor. Gastrita de iradiere poate fi produsă prin radioterapie anticanceroasă.

Mecanismul *refluxului alcalin* a fost bine documentat prin endoscopie, prin dozări ale sărurilor biliare în sucul gastric și cu ajutorul substanțelor marcate cu radioizotopi excretate prin bilă. S-a precizat că refluxul duodenogastric produce multiple acțiuni datorită conținutului de săruri biliare: creșterea retrodifuziunii ionilor de hidrogen prin mucoasa gastrică (cu gastrită chimică secundară, responsabilă de eroziuni, exul-

Scanned with OKEN Scanner

cerații și atrofie), creșterea fluxului plasmatico-endoluminal al ionilor de sodiu, alterarea proprietăților protectoare ale mucusului gastric, activarea fosfolipazei A_2, producerea de lizolecitină, scăderea diferenței de potențial electric transmural, stimularea secreției de gastrină (la care contribuie și bicarbonatul de origine pancreatică). Leziunile domină pe antru dar se pot extinde ascendent și deseori se asociază cu reflux alcalin gastroesofagian și esofagită peptică.

Mecanismul autoimun a fost confirmat mai ales în boala Biermer, dar este evident și în unele cazuri de gastrită cronică atrofică simplă (la vîrstnici, în diabetul zaharat, boala Addison, anemia feriprivă etc.). S-a propus chiar o clasificare imunologică a gastritei, în funcție de prezența sau absența autoanticorpilor antimucoasă gastrică: gastrita tip A, cu localizare principală fundică, definită de prezența anticorpilor și gastrita tip B, cu localizare antrală, la care anticorpii lipsesc. Au fost identificați două tipuri de anticorpi:

a. Anticorpi anticelulă parietală care reacționează cu citoplasma celulelor parietale (acidosecretante și producătoare de factor intrinsec). Antigenul a fost precizat ca fiind o lipoproteină asociată mai ales cu membrana citoplasmatică netedă. Anticorpii sînt organospecifici pentru stomac, dar se pot asocia cu anticorpi antitiroidieni în tiroidita autoimună. Lipsesc la tineri, incidența crește cu vîrsta, semnalarea lor se face la 90% din bolnavii cu Biermer și 27—60% din bolnavii cu gastrită atrofică simplă.

b. Anticorpii antifactor-intrinsec. Se disting două subtipuri: — tip I: anticorpi blocanți (împiedică combinarea factorului intrinsec cu vitamina B_{12}). Sînt prezenți la 60% din biermerieni și apar în stadiile mai precoce, — tip II: anticorpi precipitanți (inhibă funcția factorului intrinsec formînd un precipitat; reacția se poate produce atît cu factorul intrinsec cît și cu complexul FI-B_{12}). Sînt prezenți la 30% din cazurile cu boală Biermer, de regulă asociați cu tipul I, dar în mod excepțional și izolat.

Incidența anticorpilor este maximă la bolnavii cu atrofie gastrică severă. Semnificația patogenetică este încă incertă; se discută intervenția lor în geneza atrofiei și întreținerea leziunilor inflamatorii, dar și lipsa lor de patogenitate, fiind doar markeri ai procesului morbid. Cortizonoterapia ar reduce titrul anticorpilor, paralel cu regresiunea leziunilor atrofice. Constatarea nu este însă confirmată de toate studiile.

Patogenia gastritelor exogene este complexă. Astfel, fumatul acționează prin reflux duodenogastric, diminuarea secreției de bicarbonat (cu scăderea pH-ului duodenal), creșterea concentrației de pepsină, efect toxic al hidrocarburilor și nicotinei asupra epiteliului. Alcoolul stimulează secreția clorhidropeptică și reduce secreția de mucus protector, generînd în egală măsură leziuni acute și cronice ireversibile. Pentru diabetul zaharat se reține corelația gastritei cu neuropatia. În ciroza hepatică intervin factori ulcerogeni de natură variată (în special scăderea rezistenței mucoasei prin micșorarea secreției de mucosubstanțe protectoare) și staza portală. Carența ferică generează aclorhidria („cloranemia achilică"), inițial reversibilă, și poate duce cu timpul la atrofii ireductibile. Mecanismul alergic intervine corelat cu alergeni alimentari sau me-

Scanned with OKEN Scanner

dicamentoși, generînd reacții acute sau cronice, deseori prin asociere cu alte influențe.

Morfopatologie. *Examenul macroscopic* efectuat endoscopic sau prin gastrotomie intraoperatorie poate evidenția congestia mucoasei, luciul caracteristic edemului și depozite de mucus (gastrită catarală sau congestivă, edematoasă). Pliurile pot fi îngroșate și proeminente, cu aspect turgescent, cu șanțuri șterse între ele, realizînd în unele zone imagini cerebriforme, de circumvoluțiuni corticale. Sînt posibile și aspecte nodulare, polipoide și mai rar de tumori mai voluminoase (prin edem). Pe astfel de descrieri s-a bazat conceptul de „gastrită hipertrofică", de fapt fără acoperire reală, deoarece epiteliul poate fi chiar atrofic la examenul microscopic. Atrofia mucoasei se recunoaște pe baza colorației palide, a transparenței crescute ce permite vizibilitatea rețelei vasculare submucoase, de regulă congestivă („aspect în fund de ochi"), semne asociate în stadii avansate cu dispariția pliurilor. Acest ultim aspect poate ține însă de distensia produsă prin insuflație, putînd induce erori de interpretare. Afirmarea atrofiei presupune delimitarea limitei dintre zona fundică și cea antrală, care au aspect diferit. Distincția poate fi dificilă și se recurge la testul cu Roșu Congo, colorantul virînd în albastru numai în aria acidosecretoare. Cu vîrsta, limita de atrofie a gastritei cronice avansează dinspre antru spre corpul gastric. Detaliile de relief se observă mai bine prin endoscopia cu mărirea imaginii. Gastrita hemoragică este caracterizată prin fragilitatea mucoasei, care sîngerează la atingere cu endoscopul, și prin echimozele diseminate. Gastrita erozivă (exulcerativă, într-un sens apropiat) se caracterizează prin leziuni superficiale, de mărime variabilă. Gastrita herpetică prezintă vezicule multiple, care se pot transforma în exulcerații acoperite cu un depozit albgălbui (gastrită aftoidă).

Examenul histologic oferă relații diferite în funcție de sediul leziunii. Gastrita fundică se prezintă sub următoarele variante (fig. 4.8):

1. *Gastrita superficială* reprezintă leziunea cea mai precoce și constă din alterațiile mucoasei de acoperire, fără interesarea glandelor din profunzime. Grosimea mucoasei este nemodificată. În epiteliu este caracteristică proliferarea celulelor mucoase. Corionul superficial (treimea externă) prezintă un infiltrat celular limfoplasmocitar și polimorfonuclear. Este posibilă uneori reducerea celulelor marginale (acidosecretante) și principale (producătoare de pepsinogen). Sub denumirea de gastrită interstițială s-au delimitat leziunile inflamatorii extinse la toată grosimea mucoasei, fără atrofie glandulară. Practic, apariția infiltratului inflamator interglandular se asociază însă constant cu alterații ale arhitecturii mucoasei, astfel încît se dezvoltă modificări de tip atrofic.

2. *Gastrita atrofică* se caracterizează prin alterații epiteliale severe și reducerea grosimii mucoasei. Epiteliul este turtit și poate deveni cuboidal; celulele prezintă bazofilie citoplasmatică și diminuarea depozitelor apicale de mucus, nucleii sînt hipercromatici. Glandele sînt în parte dispărute, în ansamblu sînt diminuate numeric și de dimensiuni mici. Celulele secretante de acid clorhidric și pepsinogen se reduc pînă la dispariție, iar cele secretante de mucus proliferează. Frecvent se observă metaplazie pseudopilorică sau intestinală. Prima se caracterizează prin înmulțirea celulelor mucipare de tip antropiloric. Crește totodată numărul de celule

Scanned with OKEN Scanner

enterocromafine, din care multe produc gastrină, funcție obișnuită fiziologic doar pentru antru. Nu se cunoaște semnificația funcțională a celulelor endocrine negastrinosecretante. Metaplazia intestinală se caracterizează prin prezența de enterocite și de celule mucipare caliciforme de tip enteral. Multiple examinări histochimice au confirmat conținutul enzimatic specific enteral al celulelor metaplazice: enzime digestive (peptidaze,

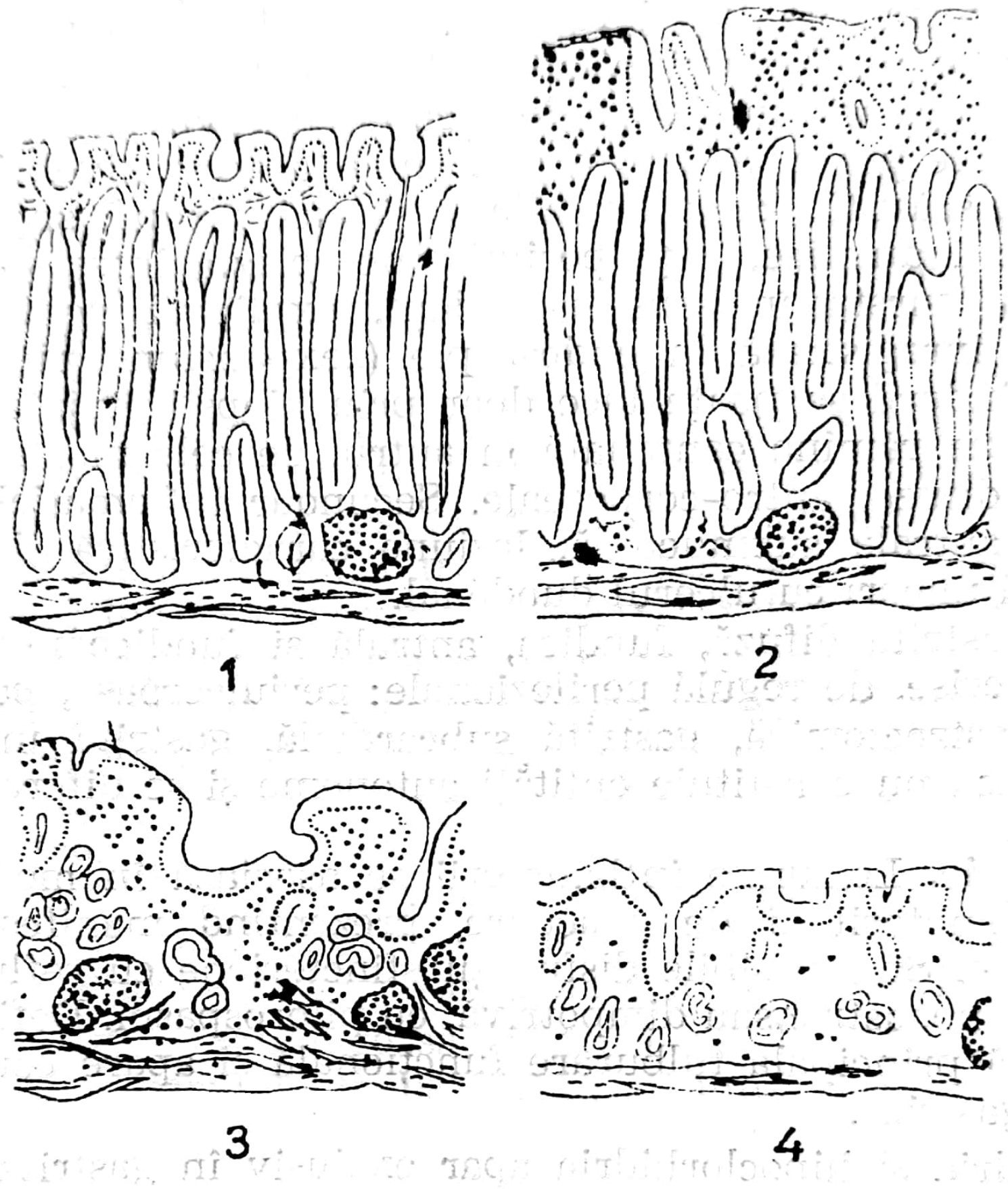

Fig. 4.8. — Tipurile histologice de gastrită.
1 — mucoasa fundică normală; *2* — gastrită superficială; *3* — gastrită atrofică; *4* — atrofie gastrică.

enterochinază), membranare (fosfataza alcalină, ATP-ază), mitocondriale (LDH, DPN-diaforază), lisozomale (fosfataza acidă), dizaharidaze (lactază, sucrază, maltază). S-a demonstrat și capacitatea lor absorbantă pentru acizi grași și glucoză. Coexistă celule Paneth, cu granule secretorii. Mecanismul metaplaziei intestinale ar rezulta din proliferarea accelerată a celulelor cu diferențiere aberantă. Procesul este reversibil, spontan sau sub cortizonoterapie. Incidența acestei „intestinalizări" a mucoasei gastrice crește cu vîrsta: 0—18% sub 40 de ani, 13—54% peste 40 de ani. Asocierea sa cu leziunile canceroase este de 60—90%. În corion există un infiltrat limfoplasmocitar iar prin histoimunofluorescență se pot detecta în imunocite anticorpi antimucoasă gastrică. Proliferarea foliculilor limfatici poate realiza aspectul de „gastrită foliculară". Uneori se produc dilatări chistice ale glandelor, prin contorsionarea ramificațiilor lor și jena evacuării („gastrită chistică").

3. *Atrofia gastrică* se caracterizează prin reducerea importantă a grosimii mucoasei și prin absența formațiunilor glandulare. Poate fi detectată de la prima examinare (prototip: anemia pernicioasă și gastropatia de involuție, caracterizate prin aclorhidrie) sau rezultă ca stadiu final din evoluția unei gastrite cronice urmărite prin examinări bioptice seriate. Lipsește infiltratul celular inflamator. Epiteliul are în ansamblu un aspect analog epiteliului simplu, superficial, fiind totodată bogat în celule caliciforme de tip intestinal. Metaplazia pilorică intestinală atinge gradul maxim. Formațiunile chistice sînt frecvente.

Gastrita antrală este mai greu de recunoscut, avînd în vedere că infiltratul celular este prezent și în mod normal la acest nivel, iar densitatea glandelor este scăzută. Se diferențiază și aici leziuni superficiale fără atrofie și leziuni atrofice. Este posibilă metaplazia intestinală. Leziunile progresează cu vîrsta în sens ascendent, explicînd deplasarea limitei antro-fundice, înregistrată la endoscopie („expansiune piloro-cardială"). Evaluarea extinderii se poate face doar prin biopsii etajate. În 30% din cazuri inflamația rămîne cantonată la antru, de cele mai multe ori însă leziunile sînt difuze, antro-corporeale. Secundar inflamației se poate dezvolta fibroza antrală submucoasă, leziune caracteristică și relativ frecventă, corelată uneori cu ulcerul duodenal.

Pe lîngă gastrita difuză, fundică, antrală și fundicoantrală, există și tipuri circumscrise, de regulă perilezionale: periulceroasă, pericanceroasă, stomită postgastrectomică, gastrită subcardială, gastrită în hernia hiatală etc. Acestea nu constituie entități autonome și se diferențiază net de gastrita-boală.

Fiziopatologie. Leziunile inflamatorii se asociază în mod obișnuit cu tulburări tonomotorii și de evacuare, prezentînd manifestările clinice corespunzătoare. Sînt posibile disfuncții sfincteriene cu reflux gastroesofagian și duodenogastric sau dimpotrivă, cu pilorospasm. Deficitul secretor reprezintă însă principala tulburare funcțională și apare corelat cu atrofia mucoasei gastrice.

a. Aclorhidria și hipoclorhidria apar exclusiv în gastrita fundică, secundar diminuării numărului de celule parietale, acidosecretante. Ocazional survin și în gastrita superficială, disocierea fiind explicată printr-o inhibiție secretorie funcțională tranzitorie. Secreția acidă este în general prezentă în gastrita superficială. Aclorhidria de tip organic (histaminorefractară) caracterizează în schimb constant atrofia mucoasei, în primul rînd cea din anemia Biermer. S-au propus unele criterii de predicție a substratului lezional pe baza nivelului clorhidriei: 8—10 mEq/h la EMSH ar releva atrofia; raportul nu este însă absolut, avînd în vedere posibilitatea aclorhidriei funcționale sau a retrodifuziunii H^+ prin mucoasă.

b. Deficitul de pepsinogen se produce mai rar și mai tardiv deoarece reducerea celulelor principale, producătoare de pepsinogen, este mai moderată (masă celulară mai mare, rezistență față de agresiuni, localizare mai profundă). Consecutiv scade valoarea pepsinogenului seric și uropepsinogenuria. Relațiile cu atrofia sînt uneori contradictorii. În gastrita acută este posibilă creșterea pepsinogenemiei prin difuziune sanguină a enzimei.

c. Secreția de mucoproteine este crescută, așa cum se evidențiază și prin mărirea fracțiunilor M1 și M2 din proteinograma sucului gastric. În

Scanned with OKEN Scanner

atrofie se înregistrează amplificarea „secreției alcaline", produsă de mucus.

d. Exsudația de proteine serice în special de albumină devine mai importantă, realizîndu-se o variantă minoră de gastropatie exsudativă (deosebirea fiind mare față de gradul pierderii proteinice din gastropatia Ménétrier).

e. Secreția de factor intrinsec scade odată cu creșterea gradului atrofiei și cu reducerea numărului de celule parietale care asigură sinteza acestuia. În atrofiile severe există o corelație între debitul clorhidric și debitul de factor intrinsec, primul fiind în ansamblu afectat mai rapid și în grad mai mare. Deficitul se pune în evidență prin testul Schilling: asocierea de factor intrinsec restabilește valoarea normală a absorbției de B_{12} la majoritatea bolnavilor. Carența secundară de B_{12} poate duce cu timpul la anemie pernicioasă, prezentă mai frecvent la femei și la vîrstă înaintată.

f. Gastrinemia se comportă neuniform. Ea crește la majoritatea bolnavilor cu gastrită fundică atrofică și în primul rînd în anemia Biermer. Primul mecanism invocat a fost eliberarea excesivă de gastrină la nivelul antrului, ca urmare a pH-ului intragastric crescut în condițiile aclorhidriei (pH antral sub 3 inhibă eliberarea de gastrină). Deoarece se constată însă și discordanțe, se admite în prezent și posibilitatea eliberării de gastrină de către celulele enterocromafine proliferate la nivelul mucoasei fundice, fenomen care apare paradoxal raportat la atrofia antrală coexistentă. Se diferențiază două tipuri distincte de gastrită atrofică: cu hipergastrinemie, la care atrofia se limitează la mucoasa fundică, și fără hipergastrinemie, la care există și leziuni antrale. Primul tip evoluează cu anticorpi anticelule parietale, al doilea cu absența acestora. Distincția devine însă relativă, datorită metaplaziei antropilorice a mucoasei fundice.

g. Autoanticorpii antimucoasă gastrică produși de plasmocitele din corionul gastric contribuie la patogenia și autoîntreținerea gastritei, cu dezvoltarea atrofiei.

Consecințele tulburărilor menționate sînt multiple. Pe prim plan se situează malabsorbția favorizată de aclorhidrie prin lipsa barierei gastrice acide și prin contaminarea bacteriană, deficitul digestiei peptice și al hidrolizei acide, accelerarea evacuării gastrice, deprimarea mecanismului hormonosecretelor duodenal. Mai rar, carența de factor intrinsec duce la anemie megaloblastică.

Tablou clinic. Majoritatea gastritelor cronice rămîn clinic latente și se recunosc doar prin examinări endoscopice și bioptice ocazionale. Simptomatologia constă mai frecvent dintr-un sindrom dispeptic hipostenic: inapetență, balonări postprandiale, senzație de sațietate prelungită, disconfort după consumul de produse greu digestibile. Frecvent se adaugă și dureri postprandiale epigastrice, cu caracter continuu sau intermitent și avînd o localizare difuză. Mai rar survin și vărsături, alimentare sau bilioase, însoțite de grețuri persistente. Sindromul de intoleranță alimentară de tip gastritic cuprinde reacții prompte după alimente reci, produse iritante, tahifagie, în asociere cu influențe psihice negative. Bolnavii își restrîng rația alimentară și slăbesc, prezintă stări de indispoziție, uneori stări depresive, neurastenie. Dureri intense se observă mai rar, explicabile prin perigastrită. Asocierea unei solarite generează crize dureroase

Scanned with OKEN Scanner

epigastrice puternice, cu iradiere dorsală, însoţite de simptome generale vegetative (transpiraţii, paloare, tahicardie). Senzaţia de arsură şi chiar pirozisul pot reflecta un reflux alcalin. Dezvoltarea anemiei şi denutriţia pot sugera cancerul gastric. Deseori este prezent un gust neplăcut şi *foetor ex ore*, corelate însă uneori cu afecţiuni bucodentare (glosită, gingivită, pioree). La alcoolici poate fi revelatorie pituita matinală. Vărsăturile puternice se pot complica cu rupturi ale mucoasei gastroesofagiene (sindromul Mallory-Weiss). Aclorhidria se poate manifesta prin anemie hipocromă, ariboflavinoză (glosită eritematoasă, cheilozis), accidente alergice alimentare şi, în faza decompensării digestive, prin sindrom diareic.

Examenul obiectiv poate fi negativ, singurul element este sensibilitatea difuză la presiune în epigastru, mai ales post-prandial. Hipotonia atrage clapotaj tranzitoriu.

Evoluţie şi complicaţii. Acuzele survin recurenţial, în episoade neregulate, declanşate de intervenţia diferiţilor factori exogeni („stomac iritabil"). Cu timpul pot deveni însă permanente. Aclorhidria care se dezvoltă secundar atrofiei fundice atrage sindromul malabsorbtiv — carenţial.

Leziunile gastrice sînt de regulă ireductibile, cu tendinţă naturală progresivă. Gastrita superficială evoluează spre gastrită atrofică într-un interval lung, de mai mulţi ani. Direcţia de progresiune este de obicei ascendentă, de la antru spre corp, cuprinzînd şi zona cardială. Rareori se observă progresiunea descendentă, iniţiată prin leziuni pericardiale. Odată cu extinderea gastritei devin mai severe atrofia glandulară fundică şi metaplazia intestinală.

Sînt posibile însă şi regresiuni spontane, chiar pînă la normalizare histologică, eventualitatea rămînînd rară. După tratament cortizonic se observă în mod obişnuit remisiuni histologice şi chiar reapariţia unor celule parietale cu transformarea aclorhidriei în hipoclorhidrie, aşa cum s-a observat în anemia Biermer. Persistă însă anomaliile structurale. Stingerea inflamaţiei este urmată în gastrita atrofică de atrofia simplă, reziduală. Rămîne un punct controversat relaţia dintre gastrita antrală şi fundică. Deşi lipsesc formele intermediare care să ateste legătura secvenţială dintre aceste două tipuri de gastrită, trecerea prin extindere de la gastrita antrală la cea fundică şi paralel de la hipo la aclorhidrie, este o realitate probată. Riscul cancerigen este mai crescut şi se corelează cu metaplazia intestinală şi cu vechimea leziunilor atrofice (peste 10—15 ani).

Relaţii cu alte boli. Gastrita şi ulcerul gastric şi duodenal. Problema a fost mult controversată şi rămîne în continuare obiect de cercetare. Ea a fost pusă pentru prima dată sub forma teoriei inflamatorii a ulcerului (Konjetzny, 1923), care dezvolta opiniile anterioare ale lui Broussais (1816) şi Cruveilhier (1829). Incontestabil în această teorie există o supraevaluare a semnificaţiei gastritei în ulcerogeneză, explicabilă prin metoda anatomopatologică şi radiologică la care s-a recurs. Pe aceeaşi bază, s-a făcut şi extrapolarea tezei, afirmînd rolul duodenitei în dezvoltarea ulcerului duodenal. Rămîne însă criticabilă examinarea histologică pe piese de rezecţie, date fiind leziunile artificiale secundare ligaturii arteriale intraoperatorii. Limitele radiologiei sînt bine cunoscute şi nici endoscopia nu este scutită de acelaşi reproş, atunci cînd evaluează incidenţa gastritei la 26—90% în ulcerul gastric şi la 25% în ulcerul duodenal. Ulterior, s-a demonstrat lipsa legăturii între exulceraţiile gastrice şi ulcerul peptic prin examinări

Scanned with OKEN Scanner

endoscopice repetate. O astfel de posibilitate se întîlnește foarte rar și se cunoaște sub denumirea de „ulcer subacut". Mai mult, s-a precizat că ulcerul gastric, cu deosebire la tineri, se poate dezvolta și în lipsa gastritei. Cele două puncte de vedere contradictorii sugerează deci complexitatea și bogăția de nuanțe a problemei.

Se cunosc unii factori etiologici comuni, atît în gastrită cît și în ulcerul gastric: medicamente ulcerogene, agresiuni alimentare, stressul, alcoolismul, fumatul și refluxul alcalin duodeno-gastric. De asemenea, există o incidență crescută cu vîrsta a gastritei și a ulcerului gastric. Localizarea ulcerului gastric se face de regulă la nivelul zonei de joncțiune dintre mucoasa fundică și cea antrală, limită care se deplasează progresiv cu vîrsta, ca urmare a gastritei atrofice ascendente. Localizarea înaltă a ulcerului gastric crește paralel cu vîrsta și implicit cu extinderea gastritei și instalarea hipoclorhidriei. Incidența leziunilor atrofice pe stomacul ulceros este evaluată la circa 50%, în restul cazurilor leziunile gastritice fiind prezente sub formă de congestie vasculară, edem, infiltrație celulară. Leziunile antrale asociate sînt cu atît mai frecvente cu cît evoluția ulcerului este mai prelungită. Pe de altă parte, leziuni gastritice segmentare, se dezvoltă periulceros în mod constant, totdeauna cu caracter atrofic și cu metaplazie intestinală. Acestea par responsabile de riscul carcinogenetic crescut al ulcerului gastric. Studii endobioptice comparative au relevat variabilitatea gastritei asociate ulcerului gastric, cu accentuare în faza de activitate și cu remisiune în faza de acalmie. Este posibil după unii ca gastrita cronică să se constituie prin scăderea rezistenței mucoasei gastrice un precursor al ulcerului gastric.

Ulcerul duodenal este însoțit frecvent de gastrită antrală, datorită agresiunii secreției hiperclorhidrice care stagnează la acest nivel. Sechela acestei leziuni inflamatorii este fibroza antrală (displazia fibromusculară). La 50—60% din bolnavii cu ulcer duodenal au fost constatate și leziuni inflamatorii fundice. Odată cu accentuarea acestora și cu trecerea spre tipul atrofic, secreția clorhidrică diminuă. În acest fel instalarea gastritei atrofice exercită un efect protector față de ulcerogeneza duodenală, devine chiar un stadiu de vindecare spontană a ulcerului duodenal. Modificările vasculocongestive au și aici caracter ondulant, cu agravare în puseele de activitate, explicînd fragilitatea mucoasei și hiperpermeabilitatea vasculoepitelială cu exsudație proteinică.

Gastrita și stomacul operat. După intervențiile chirurgicale pe stomac (rezecție, gastroenteroanastomoză, vagotomie, piloroplastie) gastrita se dezvoltă cu o frecvență care crește proporțional cu vechimea operației, ajungînd la 100% după 1—2 ani. De cele mai multe ori însă leziunile rămîn clinic latente, putînd fi demonstrate doar prin biopsie. S-a conturat în acest fel conceptul de „boala gastroenteroanastomozei" sau „gastrită postgastrectomică". Este unul din cele mai severe tipuri etiologice de gastrită și morfologic se prezintă sub toate variantele cunoscute. Cu timpul, se instalează atrofia. Procesul este mai accentuat la nivelul orificiului anastomotic („stomită"), explicînd unele stenoze reversibile și putînd duce la hemoragii prin fragilitatea epiteliului sau prin exulcerațiile dezvoltate. Asocierea cu jejunita este frecventă („gastrojejunită postoperatorie"). Principalul mecanism patogenetic pare să fie refluxul alcalin, favorizat de condițiile anatomice nou create. Acestuia i se asociază însă și alți fac-

tori gastritogeni obișnuiți, cum ar fi deprinderile alimentare neigienice, consumul de alcool, dar și infecția bacteriană sau micozele favorizate de aclorhidrie. Se atribuie un rol și lipsei de gastrină, pentru cazurile cu antrectomie, cunoscut fiind efectul trofic al acesteia asupra celulelor parietale.

O variantă particulară este „gastrita de fir" care se dezvoltă în jurul firelor de sutură nerezorbite, realizînd accidente hemoragice sau formațiuni pseudotumorale. Rezolvarea se face simplu, pe cale endoscopică.

Gastrita și anemia Biermer. Gastrita cronică atrofică (sau mai exact atrofia gastrică) cu deficit de factor intrinsec este cauza acestei anemii. S-a impus cu deosebire termenul de „gastropatie", în înțelesul unor leziuni distrofice, degenerative, datorită importanței leziunilor atrofice și metaplazice. De fapt, coexistă și leziuni inflamatorii interstițiale. Prin topografia sa, aceasta este o „afecțiune" a corpului gastric, care evoluează cu aclorhidrie histaminorefractară în stadiile dezvoltate. Acidul clorhidric poate fi detectat exclusiv în stadiile preatrofice. În mod constant gastrinemia crește, ca urmare a pH-ului alcalin de la nivelul antrului. Examenul endoscopic evidențiază la toți bolnavii o atrofie fundică, delimitată net la trecerea spre antru. Displazia mucoasă este prezentă la peste jumătate din cazuri, în grade variate. Polipii adenomatoși, de regulă multipli, se obsearvă la 15—20% din cazuri. Sînt posibile și leziuni inflamatorii duodenale, cu atrofie vilozitară parțială.

Cauzele gastropatiei biermeriene sînt insuficient precizate. Intervenția unui factor genetic este incontestabilă, așa cum sugerează aglomerarea familială a bolii manifeste sau a aclorhidriei, anticorpilor antigastrici sau malabsorbției de vitamină B_{12}, atunci cînd sînt investigate. Mecanismul patogenetic este autoimun, în contrast cu cele mai multe cazuri de gastrită atrofică simplă. Se diferențiază anticorpi antifactor intrinsec și anticelulă parietală. Nu se cunosc mecanismele care duc la apariția acestor autoanticorpi și care este momentul inițiator. Este posibilă inițierea bolii printr-o gastrită acută sau dezvoltarea anticorpilor față de antigeni bacterieni, cu reacție încrucișată față de celulele mucoasei gastrice. Intervin cu siguranță și factori facilitanți ai răspunsului patoimun.

Gastrita și cancerul gastric. Foarte numeroase argumente de ordin epidemiologic, morfologic și citologic pledează pentru riscul crescut de cancerizare al epiteliului gastric la bolnavi cu gastrită atrofică. Elementul structural semnificativ pare să fie metaplazia intestinală. Au fost identificați mai mulți indici de malignizare, utilizați în prezent în evaluarea prognostică. Gastrita atrofică este inclusă în prezent în precancerozele gastrice (factori locali de risc) și impune o supraveghere nelimitată a bolnavilor, cu examinări repetate endoscopice, radiologice, bioptice și citologice.

Cu o frecvență mare gastrita este întîlnită și în cazurile cu *polipoză gastrică,* în care este posibil ca ea să preceadă polipoza.

Diagnostic. În formele manifeste, clinica orientează diagnosticul spre o suferință gastrică, pe baza simptomelor dispeptice și a durerilor. Ipoteza gastritei poate fi formulată mai ales în prezența unor condiții etiologice sugestive, care însă nu susțin prin ele însăși diagnosticul. În toate cazurile este obligatorie investigația anatomică și datorită progreselor înregistrate în acest domeniu, gastrita a încetat să mai fie un diagnostic de excludere, o „dispepsie Rx-negativă". Pentru formele latente, această investigație este de altfel singura cale spre diagnostic.

Examenul radiologic are o valoare redusă. Este în special util pentru eliminarea leziunilor circumscrise (ulcer, tumoare) și mai puțin prin elementele pozitive. Se poate recurge la mucosografie în strat subțire, sub compresiune dozată și, după necesitățile impuse de analiza reliefului, la dublul contrast. Prejudecata „pliurilor îngroșate" din perioadele mai vechi a fost mult combătută. Se știe că relieful gastric prezintă însemnate modificări de natură funcțională, prin autoplastica mucoasei și prin modificări vasculocongestive fiziologice. Hipertonia stomacului accentuează pliurile și dimpotrivă, hipotonia le estompează. Nu au deci semnificație inflamatorie pliurile îngroșate, regulate și suple, chiar dacă realizează un contur dințat al marii curburi. În orice caz, accentuarea reliefului nu semnifică „gastrită hipertrofică". Tot astfel nici atrofia mucoasei nu poate fi afirmată radiologic, dispariția reliefului și ștergerea pliurilor putînd fi efectul unei distensii gastrice. Semnificația diagnostică este mai mare dacă pliurile apar neregulate, de calibru inegal, spălăcite datorită excesului de mucus și, în mod necesar, dacă se mențin astfel de modificări la controale repetate. Recent au fost propuse unele criterii radiologice de atrofie, mai sensibile: distensia fornixului în poziția Trendelenburg prin hipotonie parietală (aspect „în bombă H"), ștergerea pliurilor la acest nivel, dispariția crenelurilor pe marea curbură. Nici aceste aspecte nu apar însă constant și aparțin stadiilor severe de atrofie. Examenul în dublu contrast poate evidenția exulcerațiile, ca pete opace înconjurate de un halou edematos și alterațiile difuze de relief, care înlocuiesc desenul fin areolar. Expun la erori retențiile spiculiforme dintre pliuri, care pot fi luate drept ulcere și îngroșările polipoide care pot fi interpretate drept polipi adevărați (fig. 4.9.). Și invers, cancerul infiltrativ poate rămîne neidentificat, deoarece evoluează inițial cu modificări ale reliefului mucoasei asemănătoare celor din gastrită. Problemele diagnosticului diferențial radiologic devin mai dificile în prezența pliurilor gigante și a edemului inflamator pseudotumoral.

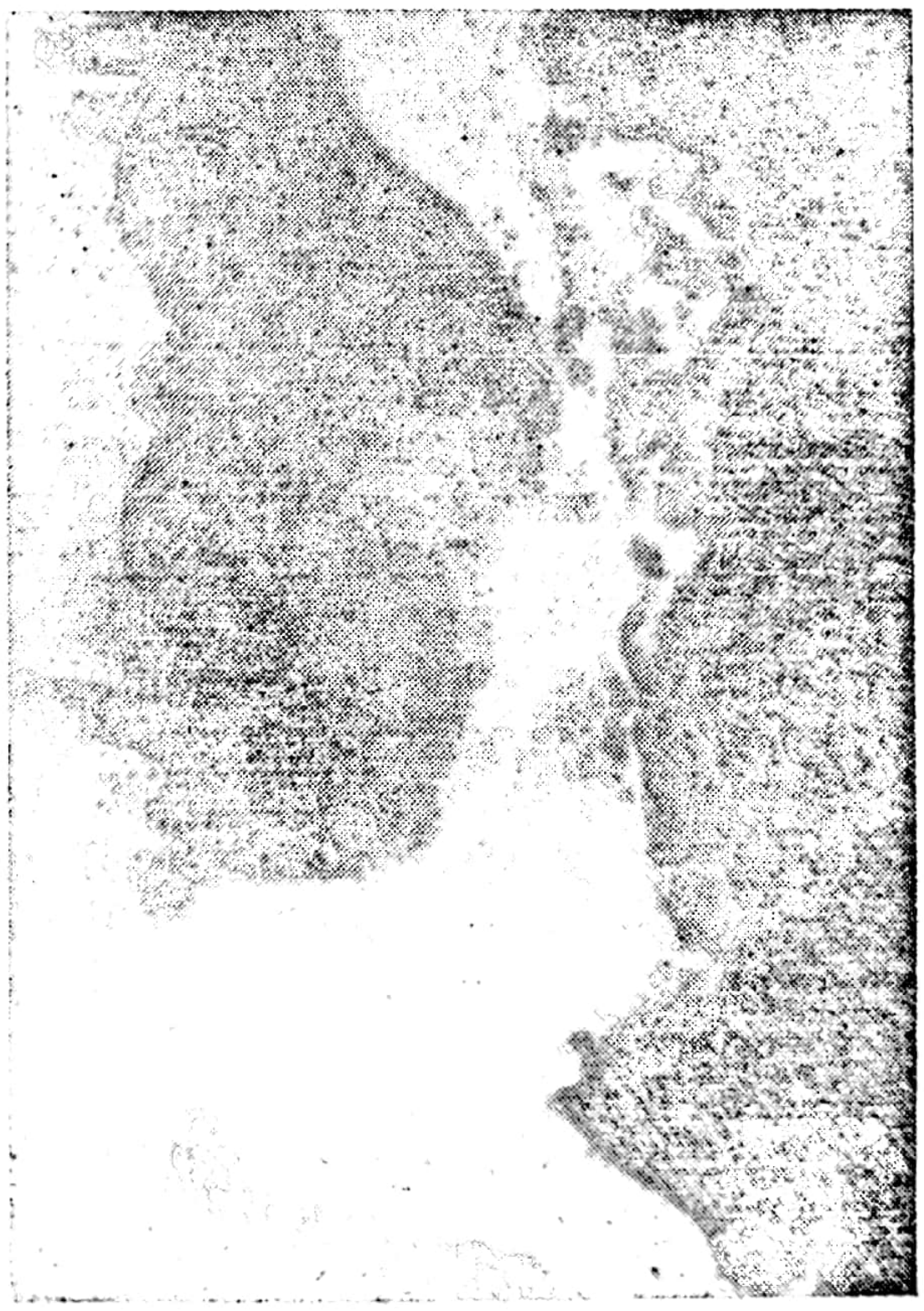

Fig. 4.9. — Relief gastric îngroșat cu imagini polipoide.

Endoscopia aduce un aport mult mai important deoarece evidențiază nu numai relieful, ci și culoarea mucoasei (congestivă sau palidă, după tipul lezional de gastrită), grosimea ei, vascularizația, eventuale peteșii, exulcerețiii, depozite de mucus etc. Distincția făcută în perioada clasică între gastrita superficială, atrofică și hipertrofică, pe baza aspectului endoscopic, nu mai este valabilă. Se știe că mucoasa poate fi aparent normală în cca 1/3 din cazurile cu atrofie. Falsa ecuație „pliuri îngroșate=gastrită" a fost profesată și de endoscopiști, într-o etapă cînd lipsea verificarea biop-

Scanned with OKEN Scanner

tică. Distensia cu aer impusă de tehnica examinării provoacă ștergerea pliurilor, de unde discordanțele dintre aspectul radiologic și cel endoscopic. În esență, pentru gastrita superficială pledează triada congestie-edem-exsudat aderent, la care se adaugă în proporții variabile luciul crescut, fragilitatea la contact a mucoasei, puncte hemoragice, uneori exulcerații. Pliurile pot fi îngroșate neregulat, rigide, nemodificîndu-se la distensie, cu aspect uneori cerebriform, alteori nodular, pseudopolipos. Aceste modificări nu permit aprecieri asupra caracterului atrofic sau neatrofic. Refluxul biliar intragastric impune o analiză mai atentă în direcția gastritei antrale. Atrofia nu poate fi recunoscută endoscopic decît în stadii mai înaintate, cînd mucoasa apare palidă, decolorată, hipertransparentă, permițînd vizualizarea rețelei vasculare submucoase. Astăzi se renunță la schematismul endoscopic clasic și se acordă importanță mai redusă descrierilor pedante și excesive, fără semnificație.

Endoscopia cu mărire oferă recent o nouă semiologie, care dezvoltă datele microscopiei de disecție. Astfel, instalarea atrofiei se recunoaște prin înlocuirea aspectului „foveolar", caracteristic zonei fundice cu un aspect intermediar, apropiat de cel antropiloric, cu orificii glandulare ovalare, alungite. Testul endoscopic cu roșu Congo permite identificarea mucoasei acidosecretorii pe baza virării culorii inițiale spre albastru. Păstrarea culorii albastre traduce deci caracterul atrofic al mucoasei, cu lipsa secreției clorhidrice. Rezultatele concordă cu histologia, rămînînd posibilitatea discordanțelor rezultate din inhibiția temporară a secreției.

Biopsia orientată endoscopic este singura metodă care oferă criterii de certitudine pentru recunoașterea inflamației și a caracterului său atrofic. S-a subliniat însă că diagnosticul nu poate fi stabilit pe baza unei singure biopsii și că doar multiplicitatea exciziilor poate evalua cu exactitate tipul și extinderea procesului, avînd în vedere caracterul său deseori parcelar. Recoltările se fac totdeauna țintit în zonele modificate endoscopic, mai ales cînd se urmărește depistarea unui cancer incipient, deseori principalul scop al examinării. Și această tehnică expune la erori într-o anumită proporție, dar acestea pot fi evitate prin repetarea biopsiei. Limitele metodei sînt cunoscute și de aceea nici rezultatele sale nu pot fi absolutizate. În gastrita superficială poate fi dificilă distincția față de infiltratul rotundo-celular fiziologic. În aprecierea gradului de atrofie, excizia derutează dacă nu este destul de profundă, pînă la musculara mucoasei. În interpretarea imaginilor trebuie evitate erorile introduse prin secțiunea oblică a fragmentului de mucoasă. Aspectul diferă considerabil după sediul fundic sau antral, în timp ce distincția între cele două teritorii poate fi extrem de dificilă și uneori chiar imposibilă.

Examenul citologic are valoare și utilizare foarte redusă, din cauza incertitudinilor în diagnosticul diferențial și mai ales a caracterului său extrem de laborios. Metoda citologiei exfoliative sub control endoscopic aduce un aport mai consistent în diferențierea leziunilor inflamatorii față de cele canceroase. În gastrita atrofică s-a recomandat de aceea screeningul citologic bianual, ca metodă de depistare a virajului neoplazic, deziderat pe care însă biopsia îl îndeplinește probabil mai eficace.

Explorarea funcțională face în primul rînd diferențierea între gastrita cu și fără aclorhidrie, stabilind și gradațiile intermediare. Incidența aclorhidriei histaminorefractare și gastrinorefractare crește cu vechimea bolii,

Scanned with OKEN Scanner

odată cu extinderea atrofiei. Constatarea unei hiperclorhidrii nu mai poate permite conturarea unei „gastrite hiperacide“, ci orientează mai curînd spre boala ulceroasă. Malabsorbția de vitamină B_{12} atestă gastropatia biermeriană, mai ales dacă se recurge și la corecție cu factor intrinsec. Tipul gastrinemic are importanță pentru delimitarea formei de gastrită. Proteinograma relevă deficitul de pepsinogen, excesul de mucoproteine și exsudația proteinică. În general, secreția alcalină primară este crescută, ca urmare a excesului de mucoproteine.

Diagnosticul diferențial poate întîmpina dificultăți fie în delimitarea gastritei de tulburările funcționale (nevroză gastrică, aerofagie, sindrom dispeptic de acompaniament, boală ulceroasă în stadiu prelezional), fie în excluderea leziunilor circumscrise (ulcer și cancer în primul rînd, boală Crohn, tuberculoză, lues, sarcoidoză etc.). Uneori bolile pancreasului ridică probleme delicate, dat fiind localizarea epigastrică a simptomelor și coexistența obișnuită a gastritei atrofice la vîrsta predilectă pentru cancerul pancreatic.

Tratament. *Măsuri igienodietetice.* Alimentația de cruțare este o condiție de bază pentru toate gastritele. Se respectă în primul rînd normele de igienă alimentară, asigurîndu-se o alimentație fracționată (5—6 mese), cu orar regulat, masticație corectă, interval suficient, excluderea condițiilor stressante. Se evită agresiunile alimentare de orice fel: mecanice (celulozice dure, cojile și perii vegetali), termice (alimente și băuturi prea reci sau fierbinți), chimice (condimente iritante, substanțe acide, produse afumate, conserve cu salicilat), osmolare (dulciuri concentrate). Se vor selecta produse ușor digestibile prin natura lor (grăsimi vegetale, unt proaspăt, carne de animal tînăr), prin modul de conservare și preparare, (cu interdicția rîntașului și în general a grăsimilor prăjite). Băuturile alcoolice sînt interzise sub toate formele, la fel fumatul. Se evită medicamentele cu efect iritativ asupra stomacului. Dacă sînt totuși indispensabile, se recurge la doze minimale, administrate după masă și sub protecție de pansamente gastrice și antispastice. Se va recurge pe cît posibil la administrarea lor parenterală și eventual la capsule enterosolubile.

Tratament etiologic. În gastritele exogene asanarea factorilor de risc este obligatorie. În prezența unor factori predispozanți de teren se vor rezolva, după caz, defectele dentare, stomatitele și faringitele, bolile biliopancreatice etc. Asocierea unor micoze impune un tratament adecvat, pînă la negativarea examenului micologic al sucului gastric.

Tratament patogenic. Se adresează mai multor obiective. Se combat dischineziile gastroduodenale și tulburările motorii prin *antispastice,* în formele dureroase sau cu activitate peristaltică exagerată, și prin *metoclopramidă (Reglan)* în staza gastrică și refluxul duodenogastric. Pentru combaterea hiperexcitabilității gastrice se administrează *novocaină* înainte de masă. Creșterea capacității mucoprotectoare se obține prin stimularea secreției de mucus *(săruri de bismut, aluminiu și bariu, kaolin).* Corecția deficitului clorhidric și suplinirea enzimatică se indică în aclorhidria cu malabsorbție. Gastritele asociate cu boala ulceroasă necesită terapie *antiacidă și anticolinergică,* pentru reducerea clorhidriei. Edemul parietal este influențat prin spălăturile cu *glucoză* hipertonică. Restabilierea echilibrului psihovegetativ și endocrin este un deziderat de bază care se asigură în mod individualizat. Psihoterapia și terapia de rela-

xare au deseori indicaţie. Terapia antiinflamatoare şi imunodepresivă (*cortizonice, Imuran*) este indicată mai ales în formele autoimune, cu anticorpi circulanţi. Printr-un tratament de durată se poate obţine regresiune histologică şi chiar normalizarea mucoasei la 1/3 din bolnavi, cu reapariţia celulelor parietale şi principale.

Tratamentul simptomatic are în vedere durerile, greţurile şi vărsăturile (antiemetice: *anticolinergice, Emetiral, Torecan, sulfat de magneziu* i.v.), aerogastria (*cărbune*), sindromul carenţial (suplimentare calorică, marţială, vitaminică, proteinică, după necesităţi).

Balneofizioterapia poate fi de mare utilitate. Aplicaţiile epigastrice de căldură atenuează durerile şi reduc contracţiile stomacului. Apele bicarbonatate sodice şi sulfuroase au efect antiacid şi antiinflamator, beneficiul lor fiind potenţat de ceilalţi factori aferenţi curelor sanatoriale (repaus, dietă, climat), recomandîndu-se staţiunile Olăneşti, Slănic Moldova, Sîngiorz ş.a. Ceaiurile carminative (mentă, muşeţel) uşor călduţe, influenţează favorabil simptomele.

Profilaxia cuprinde respectarea principiilor generale de igienă alimentară şi evitarea oricărei agresiuni gastrice. Atenţia trebuie să fie maximă la bolnavii cu risc de gastrită. Dispensarizarea gastritei atrofice creează perspectiva unei depistări precoce a cancerului dezvoltat pe acest teren.

4.4.2.3. GASTRITELE MEDICAMENTOASE

Constituie un grup de afecţiuni cu etiologie multiplă, ale căror frecvenţă a crescut mult. Se diferenţiază mai multe forme anatomo-clinice:

1. *Gastrita acută simplă:* episod dispeptic şi dureros, cu toleranţă gastrică accentuată, care se instalează la cîteva zile după iniţierea unei cure medicamentoase. Remisiunea survine rapid în 1—2 zile după suprimarea medicaţiei, chiar în lipsa unui tratament. Manifestările pot avea evoluţie recurenţială.

2. *Gastrita cronică* se dezvoltă ca urmare a puseelor acute repetate, sau în legătură cu administrarea prelungită a unor medicamente gastritogene.

3. *Gastrita hemoragică şi exulcerativă* — aparţinînd atît formei evolutive acute cît şi celei cronice — se manifestă prin hemoragii digestive superioare, manifeste sau oculte, însoţite de sindrom gastritic. Endoscopia poate evidenţia fragmente de aspirină insolubilă fixate pe mucoasă, cu ulceraţie acută şi halou hemoragic în jur, leziunile dominînd pe antru.

4. *Ulcerul gastric* peptic se dezvoltă numai la ulceroşi, ca urmare a administrării prelungite de cortizon, aspirină sau rezerpină, imprimînd puseelor de reactivare o notă hemoragică importantă.

Etiologie şi patogenie. Factorii determinanţi sînt foarte variaţi ca natură şi acţionează prin multiple mecanisme, deseori conjugate: stimularea secreţiei acide (cortizon, betablocante, rezerpină), creşterea retrodifuziunii H^+-lor (aspirină), deprimarea secreţiei de mucus (cortizon şi antiinflamatoarele în general: aspirină, fenilbutazonă, Indometacină, Ketazon, Brufen), deprimarea diviziunii şi multiplicării celulare (cortizon, citostatice), creşterea exfolierii celulelor epiteliale (antiinflamatoare), tulburări hemostatice (aspirină), creşterea cantităţii de AMP-ciclic (derivaţii

Scanned with OKEN Scanner

salicilici), efecte metabolice epiteliale, eliberare de histamină, deprimarea unor prostaglandine, activarea proteazelor lizozomale etc. Seria medicamentelor gastritogene se completează cu unele antibiotice (tetraciclină, aureomicină), chimioterapice antibacteriene (sulfamide, PAS, HIN), antidiabetice orale, digitală, cincofen, teofilină, amfetamină etc. Pe primul loc se situează antiinflamatoarele și cortizonicele responsabile și de accidente hemoragice.

Factorii de risc corelați cu medicamentul sînt administrarea orală (dar accidentele pot surveni și după injecții), dozele mari și prelungite (dar sînt posibile și reacții la o singură tabletă), asocieri plurimedicamentoase, administrarea pe stomacul gol, formele greu solubile (dar accidentele pot surveni și după aspirină efervescentă sau tamponată, după clorură de potasiu în soluție). Există și o predispoziție de teren, realizată de genotipul ulceros hipersecretor și fragilitatea vasculoepitelială comună gastropatiilor cronice. Acesta este motivul pentru care accidentele survin mai ales la bolnavii cu ulcer și gastrită, eventual la cei cu stomac operat, hernie hiatală, carențe vitaminice, stază cardiacă, hipertensiune portală, surmenaj, stress. Uneori medicamentele produc hemoragii la nivelul unui proces tumoral latent. Leziunile domină pe antru și pe curbura mică, unde contactul cu medicamentele este mai prelungit.

Diagnosticul se bazează pe identificarea factorilor iatrogeni în antecedentele recente ale bolnavilor cu cele mai variate acuze gastrice. Endoscopia evidențiază modificările caracteristice într-un grad condiționat de precocitatea sa, avînd în vedere regresiunea rapidă a acestora. Leziunile domină în porțiunea declivă, orizontală, și variază cu tipul de gastrită.

Tratamentul este cel aplicat în general gastritelor, cu rigurozitatea suprimării agresiunii medicamentoase. Profilaxia cuprinde evitarea abuzurilor de medicamente, indicații selective ale preparatelor cu risc, sub protecție de pansamente și eventual cu activarea evacuării gastrice (metoclopramidă), sub dietă de cruțare. Experiența recentă indică efectul preventiv al L-glutaminei, prostaglandinelor (prostaciclina) și cimetidinei.

4.4.2.4. GASTRITELE ALERGICE

Se prezintă ca procese acute sau cronice, induse de alimente și mai rar de substanțe chimice, în special medicamente. Aspectul anatomoclinic este polimorf, ca în orice proces alergic. Se realizează astfel cele mai variate aspecte de suferință gastrică, de la accidentul dispeptic banal, la formațiuni edematoase pseudotumorale și hemoragii masive. Asocierea simptomelor intestinale (gastroenterocolită) este frecventă. Manifestările cutanate (urticarie, edem Quincke, eczemă), respiratorii (crize bronhospastice), migrena, eozinofilia sanguină ajută diagnosticul. Testele de provocare au contribuția dar și limitele lor. Radiologic se pot constata pliuri edematoase, hipersecreție, tulburări motorii cu evacuare întîrziată sau cu intoleranță gastrică. Endoscopia confirmă modificările difuze de tip inflamator. Biopsia precizează substratul inflamator și infiltrația cu eozinofile. Se poate recurge la examinări comparative înainte și după ingestia de produse incriminate. Tratamentul întrunește principiile terapiei antialergice digestive cu cele ale terapiei gastritelor.

Scanned with OKEN Scanner

4.4.2.5. GASTROPATIA HIPERTROFICĂ CU PLIURI GIGANTE (boala Ménétrier)

Este o afecțiune rar întîlnită, definită prin hiperplazia difuză a mucoasei gastrice, și prin pierderea crescută de proteine, de unde sinonimele „hiperplazie foveolară“ „adenomatoză difuză“ și „gastropatie cu pierdere de proteine“. Aparține sindroamelor proliferative benigne și în lipsa cunoștințelor satisfăcătoare de etiopatogenie, este descrisă obișnuit sub denumirea de „boală Ménétrier“, prima descriere fiind făcută în 1888 ca „poliadenom în pînză“.

Etiologie și patogenie. Originea bolii este neprecizată. Uneori coexistă cu poliadenoame endocrine, ceea ce sugerează posibilitatea unei perturbări reglatorii diencefalo-hipofizare. Sînt cunoscute și asocieri cu polipii adenomatoși și cu cancerul gastric, ridicîndu-se deci problemele generale ale patologiei neoplazice. Morfologic, leziunile pot fi considerate ca hamartoame, procese proliferative fără caracter neoplazic.

Morfopatologie. Examenul macroscopic impresionează prin grosimea peretelui gastric, care își păstrează totuși supletea. Mucoasa este mult hipertrofiată, cu pliuri gigante de calibru inegal, realizînd un relief anarhic, cerebriform, pe alocuri polipoid. Modificările pot fi difuze sau segmentare și domină în special pe corp, avînd dezvoltare maximă pe curbura mare. Limita inferioară corespunde antrului, uneori fiind netă. Sînt posibile accidente de relief pseudotumorale. Examenul microscopic evidențiază hiperplazia glandelor gastrice fundice, care sînt alungite și sinuoase, cu proliferarea celulelor mucipare („mucoadenomatoză“), în unele zone cu metaplazie pseudopilorică. Celulele secretoare de acid și pepsinogen sînt reduse la număr. Glandele pot depăși musculara mucoasei și uneori în profunzime se dezvoltă dilatări chistice. Inconstant se asociază reacții inflamatorii interstițiale discrete sau exulcerații ale epiteliului.

Fiziopatologie. Diminuarea celulelor principale atrage reducerea secreției clorhidrice (hipo sau aclorhidrie). Mucoasa hiperplaziată devine hiperpermeabilă la proteinele plasmatice, care transsudează astfel în cantități excesive (pînă la 6—8 g/zi), fapt corelat probabil cu alterări moleculare ale membranei celulelor epiteliale. Fenomenul realizează o hipercatabolizare a proteinelor și atrage o reacție compensatorie de sinteză albuminică la nivelul ficatului. Aceasta este însă depășită de gradul exsudației, astfel încît se dezvoltă o hipoproteinemie, urmată la rîndul său de apariția unui edem.

Tabloul clinic însumează sindromul gastritic (acuze dispeptice, dureri, uneori cu caracter pseudo-ulceros) și sindromul distrofic (slăbire, astenie, colecții seroase și edeme).

Evoluție și complicații. Procesul se dezvoltă în general progresiv. În funcție de gradul leziunilor se poate obține uneori o regresiune, spontană și mai ales terapeutică, cu transformarea într-o gastrită atrofică, fără exsudație proteinică. Hipoproteinemia și consecințele sale reprezintă complicația uzuală. Cancerizarea este posibilă în proporție asemănătoare celei din anemia Biermer. Hemoragiile sînt posibile dar neobișnuite. Din punct de vedere secretor au fost semnalate cazuri cu evoluție bistadială: inițial gastropatie hipertrofică hipersecretorie (boala Stempien), ulterior virajul spre gastropatia cu pierdere de proteine și cu hipoclorhidrie (boala

Scanned with OKEN Scanner

Ménétrier). Forma hipersecretorie nu este însă acceptată unanim și rămîne discutabilă ca entitate, avînd în vedere asocierea posibilă cu ulcerul duodenal sau gastrinomul, asociere care ar putea explica particularitatea secretorie.

Diagnostic. Posibilitatea bolii trebuie considerată în orice gastropatie cu pliuri mari și în orice hipoproteinemie de cauză neprecizată. Explorările vor exclude hiperplaziile de altă natură. Radiologic se evidențiază pliurile gigante, cu suplețe păstrată, activitatea peristaltică bună și peretele gastric contractil. Imagini similare pot fi observate și în gastritele cronice nespecifice, gastrita alergică, edemul gastric, și mai ales în cancer. Endoscopia aduce precizări suplimentare, făcînd distincția dintre hipertrofia mucoasei și cancer. Sînt posibile exulcerațiile mucoasei. Demonstrarea exsudației proteinice se face fie biochimic (concentrație crescută de proteine în sucul gastric), fie cu ajutorul substanțelor marcate injectate intravenos și detectate apoi intragastric (testul cu albumină sau PVP marcat). Certitudinea diagnostică este oferită numai de biopsia adîncă a mucoasei. Pot fi întîmpinate serioase dificultăți în prezența reacției inflamatorii, sau a tumorilor adenomatoase și canceroase.

Tratament. Formele ușoare beneficiază de un regim alimentar de cruțare, mucoprotectoare, anticolinergice și hexametoniu. Sindromul hidropigen este influențat tranzitoriu de diuretice. Corecția hipoproteinemiei poate fi încercată prin regim hiperproteic, suplimentări de acizi aminați, anabolizante. Vagotomia influențează favorabil pierderea de proteine și acuzele gastrice dar în mică măsură modificările anatomice. În hipoproteinemia importantă și rezistentă la terapia metabolică, în hemoragiile recurențiale, singura modalitate de tratament este gastrectomia parțială și chiar totală. Rezultatele sînt de regulă favorabile. Efectul radioterapiei abdominale este în schimb mai modest, chiar asupra procesului funcțional de exsudație proteinică.

4.4.2.6. GASTRITA EMFIZEMATOASĂ

De la descrierea sa de către Fraenkel (1886) au fost descrise circa 40 cazuri, adesea și sub numele de emfizem al peretelui gastric.

Etiologie. Prezența gazului în peretele gastric are numeroase cauze:

— creșterea presiunii intragastrice, ca în: procese obstructive (volvulus, ileus, tumori stenozante), vărsături, sau iatrogen în cursul gastroscopiei;

— leziuni ulcerative, caustice, traumatice, inflamatorii, ischemice, ale mucoasei;

— rupturi de bule de emfizem pulmonar cu infiltrația aerului din mediastin în peretele esofagian, retroperitoneal, în mezenter și peretele gastric; aceste trei grupe de cauze provoacă un emfizem parietal gastric neinflamator;

— pătrunderea de bacterii producătoare de gaze în mucoasa și peretele gastric provoacă o boală gravă gastrita emfizematoasă bacteriană; bacteriile întîlnite au fost: stafilococi, E. coli, Proteus, Cl. Welchii.

Tablou clinic. Emfizemul parietal gastric neinflamator este asimptomatic, prezența gazului fiind descoperită întîmplător la examenul radiologic, sau intraoperator.

Gastrita emfizematoasă bacteriană este o boală gravă, ale cărei simptome, similare cu cele ale gastritei flegmonoase, sînt de abdomen acut: dureri violente, contractură parietală, vărsături sanguinolente, melenă, febră ridicată, leucocitoză.

Evoluția formei bacteriene este gravă, cu o mortalitate de 70—80%; în cazurile vindecate se constituie frecvent stenoze cicatriceale importante.

Tratament. Forma neinflamatorie nu reclamă nici un tratament. În gastrita emfizematoasă bacteriană tratamentul constă în alimentație parenterală, antibiotice, substituție hidroelectrolitică, supravegherea circulației și medicație simptomatică.

Tratamentul chirurgical este indicat în stenozele cicatriceale sechelare.

BIBLIOGRAFIE

1. **Adam E.** și colab. — Ghid terapeutic în bolile digestive. Ed. „Facla", Timișoara, 1978.
2. **Bockus H. L.** și colab. — Gastroenterology, ed. a 3-a, vol. II, W. B. Saunders, Company, Philadelphia, 1974.
3. **Congy F., Emerit J., Loeper J.** — Les gastrites médicamenteuses, Progr. Méd., 1976, 104, 23—29.
4. **Fodor O.** — Tratat elementar de medicină internă, ed. a 2-a, vol. II, Ed. „Dacia", Cluj-Napoca, 1974.
5. **Iagnov S., Maximilian V. V.** — Gastritele, Ed. Acad. R.P.R., București, 1958.

4.4.3. ULCERUL GASTRIC ȘI ULCERUL DUODENAL

Ulcerul gastric (UG) și ulcerul duodenal (UD) reprezintă un spectru de afecțiuni, cu etiopatogenie complexă, avînd ca rezultat final autodigestia mucoasei gastrice sau duodenale de către secreția clorhidropeptică. Expresia morfologică a acestei autodigestii este reprezentată de ulcerație, care are contur relativ rotund, este profundă, cu tendință la penetrare, localizată, de obicei, în zonele mucoasei nesecretante de HCl și pepsină. UG și UD au o mare parte din mecanisme și manifestări clinice comune, dar o altă parte dintre acestea sînt diferențiate. În literatura medicală de specialitate mai este descris sub denumirea de ulcer peptic, maladie ulceroasă, ulcer gastroduodenal etc. Ținînd seama că leziunea caracteristică — ulcerația — are și particularități evolutive diferențiate în UG și UD și că aspectul său morfologic reprezintă criteriul major al evaluării eficienței unor tratamente se preferă termenul de UG și UD.

Frecvența acestei afecțiuni este foarte variabilă, atît în ansamblu, cît și în cele 2 localizări obișnuite ale sale, gastrică și duodenală. În țările vestice industrializate UG și UD au o incidență de 12—14% din totalul populației adulte, cu raportul UD/UG de 4—5/1; UD este de 3—4 ori mai frecvent la bărbați față de femei, iar UG este de 2 ori mai frecvent la femei față de bărbați. În Japonia, incidența afecțiunii este asemănătoare, dar numărul de bolnavi cu UD este numai de 2 ori mai mare față de cei cu UG. În unele țări asiatice, UG este extrem de rar (India), iar frecvența UD este mai redusă (4% din populația adultă). În unele țări din Africa, atît UG cît și UD au o frecvență foarte redusă. Se remarcă, de asemenea, o scădere a incidenței UG și UD în funcție de latitudine. În țările scan-

dinave, Anglia, Canada și S.U.A., UG și UD au frecvența menționată anterior, în timp ce în țările situate la o latitudine mai joasă (bazinul mediteranian, de exemplu), aceasta este mai joasă, iar între tropicul nordic și ecuator, frecvența se reduce la 1—2% din populația adultă. Frecvența variabilă a UG și UD în funcție de zonele geografice, nu are o explicație satisfăcătoare. Ținînd seama de aspectele clinice, de absențele din producție în timpul crizelor și de complicațiile sale severe, UG și UD prezintă în numeroase țări o problemă de sănătate publică.

În țara noastră UG și UD au o incidență medie de 6—8%, cu variații de la o zonă geografică la alta, iar raportul numărului de cazuri UD/UG este în medie de 3/1. UD este de 3 ori mai frecvent la bărbați față de femei, iar UG de 2 ori mai frecvent la femei față de bărbați.

4.4.3.1. ETIOPATOGENIE

UG și UD au cauze și mecanisme parțial deosebite și rezultă din raportul existent între factorii de apărare ai mucoasei gastroduodenale și factorii de agresiune și aceia care își exercită efectul asupra mucoasei în zonele cu rezistență scăzută. Se consideră că factorii de apărare deficitari sînt pe primul plan în etiopatogenia UG, pe cînd factorii agresivi predomină în UD. În prezent cei mai mulți autori consideră că factorii implicați în apărarea mucoasei sînt decisivi și în producerea UD, cei de agresiune neputînd acționa decît în cazul unei protecții mucoase deficitare. Mecanismele implicate în apărarea mucoasei gastroduodenale, precum și cele de agresiune (tabelul 4.I) sînt de obicei intricate și se înca-

Tabelul 4.I

Factori importanți în patogenia ulcerului gastric și duodenal

Factori agresivi
— Hiperaciditate și activitate peptică crescută (prin feedback perturbat acid-gastrină, influențe nervos centrale și vagale, stază gastrică, histamină, gastrinom etc.).
— Noxe exogene: acid acetil-salicilic, corticoizi etc.
— Substanțe endogene citotoxice: acizi biliari, lecitină și lisolecitină în insuficiența pilorică și refluxul duodeno-gastric.
— Tulburări de motilitate cu evacuare gastrică anormală.
Factori defensivi
— Irigația sanguină
— Bariera intactă a mucoasei realizată prin:
  ● producere adecuată de mucus
  ● regenerare epitelială normală cu kitt substanță intercelulară intactă
— Secreție pancreatică de bicarbonați reglată prin secretină.

drează în noțiunea de „ecuație ulceroasă“. Principalii factori de apărare a mucoasei gastroduodenale recunoscuți a avea rol în ulcerogeneză sînt reprezentați de:

— Mucusul și stratul mucoid (situat sub cel de mucus).
— Epiteliul mucoasei.
— Circulația parietală gastroduodenală.

Mucusul gastric acționează în ulcerogeneză prin scăderea concentrației unor substanțe din structura sa, printre care în primul rînd glico-

proteinele și glicosaninoglicanii (mucopolizaharide). Aceste elemente structurale sînt sintetizate la nivelul celulelor mucoase ale epiteliului gastric și intră în structura de membrană a acestora, mai ales la nivelul membranei bazale. Glicoproteinele cît și mucopolizaharidele au rol dublu: de citoprotecție a mucoasei gastrice, prin depozitarea lor la nivelul membranei și de modelare a structurii chimice a stratului mucos și a celui mucoid, situate deasupra epiteliului de înveliș. Aceste două substanțe de bază acționează ca citoprotectoare și ca barieră mucoasă prin intermediul a 2 componente structurale, acidul sialic și sulfatul heparan, care conferă proprietăți electronegative „barierei mucoase". Un rol important în menținerea echilibrului dintre glicoproteine și mucopolizaharide ca substanțe implicate în funcția de „barieră a mucoasei" și în citoprotecție, îl joacă prostaglandinele intracelulare — PG —, deoarece blocarea degradării acestora duce la creșterea potențialului de apărare al mucoasei (41). Dereglarea funcției de citoprotecție este implicată în special în apariția UG și are un rol mai mic în patogenia UD.

PG au un rol fundamental, în sinteza substanțelor componente din stratul mucos și mucoid (mucinoid) care asigură funcția de „barieră mucoasă" precum și de a asigura rata de catabolizare a acestora.

Mucusul protector prin structura chimică și prin potențialul electric negativ, se opune retrodifuziei H^+ din lumenul gastric în mucoasă.

Stratul mucinoid (situat sub cel de mucus) este rezultatul secreției celulelor mucoide, situate la nivelul gîtului glandelor gastrice. Ca și stratul mucos și cel mucoid intră în structura de disecție microscopică a suprafeței mucoasei gastrice (34). Structura chimică a acestei pelicule de protecție este parțial deosebită de cea a stratului mucos, mai ales în ceea ce privește concentrația unor substanțe ca hexozaminele și acidul acetil neuraminic, PG avînd rol important și în reglarea compoziției stratului mucinoid.

În condiții normale „bariera mucoasă" ca primă componentă a funcției de apărare, permite reglarea ieșirii H^+ și CO_3H^- din glandele gastrice și prin aceasta asigură gradientul concentrației acide intraluminale (Teorell). Slaba calitate a componentelor structurale din mucus și stratul mucinoid face ca H^+ să retrodifuzeze în spațiile dintre celulele epiteliului de înveliș în zonele cu o mai redusă forță de apărare, unde facilitează apariția ulcerației, după secvențele intuite de Davenport (1971), adică hiperemie, edem și distrugerea epiteliului de înveliș din zona respectivă (fig. 4.10). Bariera mucoasă se opune și efectului nociv al unor substanțe chimice cum ar fi cele antiinflamatorii nesteroidice (indometacin, aspirină etc.).

Stratul mucos și mucinoid ar avea aceleași funcții de „unstirred layer" ca și cele existente la nivelul intestinului subțire (Dietscki, 1970).

Al 2-lea element important de apărare implicat în ulcerogeneza din UG și UD este reprezentat de calitatea epiteliului gastroduodenal.

În acest sens sînt menționate următoarele elemente:

PG au acțiune și la nivel celular în sinteza glicoproteinelor și mucopolizaharidelor, care fac parte din structura de membrană. Deficiențe în sinteza locală celulară a PG din esterul acidului arachidonic, duc, implicit, la o sinteză scăzută a acestor 2 substanțe și la o slăbire a joncțiunilor intercelulare gastrice și duodenale. Aceste joncțiuni sînt mai vulnerabile

Scanned with OKEN Scanner

în zonele nesecretante de HCl și pepsină (mica curbură gastrică, bulb duodenal).

Celulele mucoase gastrice și duodenale ale bolnavilor cu UG și UD prezintă defecte structurale ale lizozomilor, care eliberează ușor numeroase hidrolaze, cu dublu efect: autoliza celulelor respective din zonele cu acest defect și prin exocitoza hidrolazelor în lumen se observă cito-

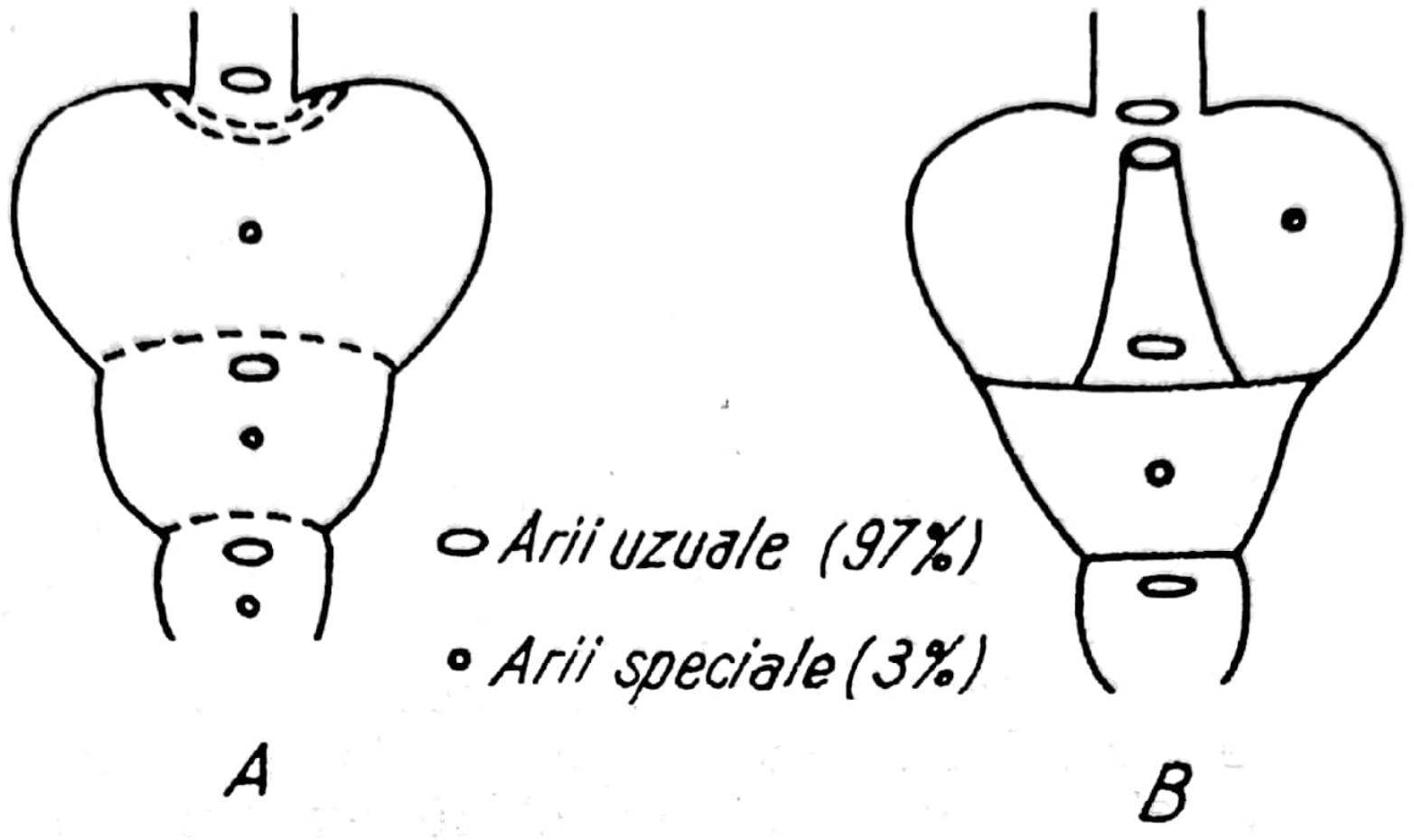

Fig. 4.10. — Localizarea leziunii ulceroase, explicată prin legea lui Oi: legea mucoasei și legea muscularei.
A — zone de tranziție de la o mucoasă duodenală și gastrică de un anumit tip la alta; *B* — zone de interferare a fibrelor musculare parietale longitudinale și oblice.

digestia la distanță a altor celule ale mucoasei gastrice și duodenale („Lizozomi secundari") situate de obicei în zonele nesecretante de HCl și pepsină (52). Efectul nociv al hidrolazelor este facilitat de pH=4,5, situație existentă în condiții normale, la suprafața epiteliului gastric.

Hidrolazele prin efect chimic, atît local cît și la distanță, acționează și asupra glicoproteinelor și mucopolizaharidelor din mucusul gastric mărindu-le catabolismul diminuînd prin aceasta funcția „de barieră". Ele, au de asemenea un efect negativ asupra stabilității structurilor de membrană celulară gastrică, mai ales în zonele joncționale.

Eliberarea hidrolazelor lisosomale poate fi genetic indusă sau determinată de unele injurii repetate ale mucoasei gastrice: chimice (antireumatice, aspirina, tuberculostatice etc.) alcool etc. Retrodifuzia H^+ favorizează degradarea mai rapidă a lisosomilor din celulele fragile ale mucoasei gastrice și duodenale.

PG, în special PGE_2 au o acțiune protectoare asupra stabilității lisosomilor celulelor mucoasei gastroduodenale și inhibă în mare măsură exocitoza hidrolazelor. PG exogene precum și cele sintetice au de asemenea rol în menținerea stabilității lisosomale, dar într-o măsură mai redusă față de cele endogene. Echilibrul dintre cantitatea de PG locale, glicosamine, mucopolizaharide și stabilitatea lisosomilor reprezintă elementul fundamental în asigurarea apărării mucoasei gastroduodenale. Deteriorarea acestui echilibru are rol în special în ulcerogeneza gastrică.

După unele opinii, UG și UD sînt boli cu erori înnăscute ale metabolismului local, în UG fiind în primul rînd prezente deficiențe în sin-

teza mucusului și mucinoidelor, în timp ce în UD sînt prezente deficiențe ale structurilor lisosomale și ale sintezei PG.

Autofagocitoza locală și la distanță prin hidrolaze a unor celule din structura endoteliului gastroduodenal este responsabilă de durata de viață mai redusă a acestora cu 50% și de turnover-ul mai rapid al celulelor gastroduodenale, situație ce determină o rezistență scăzută a mucoasei.

cAMP intracelular are un rol important în ulcerogeneză. Dinamica sa este strîns legată de cantitatea de PG locale în special PGE_2, care favorizează sinteza adenilat-ciclazei (AC). Cu cît mai mare este cantitatea de AC, cu atît mai intensă este degradarea ATP-ului, în cAMP, în special în zona fundică, antrală și duodenală a mucoasei. cAMP are rol important în sinteza glicoproteinelor și mucopolizaharidelor, în degradarea acestora, precum și în asigurarea stabilității lisosomilor. Această ultimă acțiune este importantă în ulcerogeneza, cAMP împiedicînd atît eliberarea hidrolazelor din lisosomi, cît și exocitoza acestora și efectul de „lisosomi secundari". O serie de hormoni APUD contribuie la modelarea activităților PG-cAMP: secretina, somatostatina, gastrina, glucagonul și alții. Rolul lor exact în procesul de modelare nu este încă bine cunoscut. cAMP din celulele neoxintice are rolul cel mai important în asigurarea funcțiilor de apărare ale mucoasei gastroduodenale; cAMP exogen are influențe demonstrabile dar mai reduse, în asigurarea funcțiilor de apărare.

Circulația intragastrică și intraduodenală deține rol important în ulcerogeneza prin intermediul aportului de oxigen și glucoză, care împiedică starea de anaerobioză și acidoză locală intramucoasă gastrică. Arteriolele din submucoasa gastrică asigură circulația intramucoasă prin ramificațiile arteriolare. În prezent existența șunturilor arteriolo-venoase din submucoasă este negată. Tehnicile ce folosesc clearance-ul cu aminopirină pot evalua corect circulația intramucoasă globală sau pe sectoare. Acetilcolina, substanțele beta adrenergice și gastrina, favorizează vasodilatația arteriolară și contribuie la modelarea acesteia în funcție de nevoile locale de O_2 și glucoză. O concentrație adecvată de oxigen arterial și venos din peretele gastric asigură nivelul normal al sintezei PG, prin intermediul peroxidazelor, NAD-ului (nicotinamid-dinucleotidul) și stabilizarea cantității de ATP. Prin aceste mecanisme oxigenul asigură troficitatea celulelor epiteliului gastroduodenal și rezistența acestuia la injurii. În condițiile ce favorizează retrodifuzia H^+ (disruperea barierei de mucus, leziuni chimice ale mucoasei gastrice), apare o vasodilatație intramucoasă compensatorie, care diluează H^+ și permite extragerea în circulație a excesului acestuia. Această reacție compensatorie, adaptativă împiedică instalarea unor leziuni ale mucoasei și submucoasei. Dacă reacția nu are loc (vasoconstricție din diverse cauze) sau în condiții de șoc hemoragic apar acidoză tisulară și leziuni intramucoase și submucoase, în funcție de suprafața afectată de fenomenul de retrodifuzie. În zonele cu cea mai densă concentrație interstițială a H^+ pot apare leziuni de tip ulceros. Mecanismele prin care intervine retrodifuzia H^+ în ulcerogeneză sînt: vasodilatație, edem, hemoragie submucoasă, troficitate scăzută a mucoasei, ulcerație. Localizarea acestora este parțial explicată de legile lui Oi: legea mucoasei și legea muscularei (vezi fig. 4.10).

Legea mucoasei se referă la locul de trecere de la o mucoasă cu un anumit tip de epiteliu de înveliș la o zonă cu epiteliu ce are structuri

diferite (unghiul gastric, baza bulbului duodenal etc.). Aceste zone „de trecere“ sînt genetic induse. Legea muscularei încearcă să explice sediul comun al leziunilor ulceroase, gastrice sau duodenale, prin dispoziția musculaturii din peretele gastric sau duodenal, mai precis, zonele de încrucișare a fibrelor musculare longitudinale cu cele circulare, unde circulația

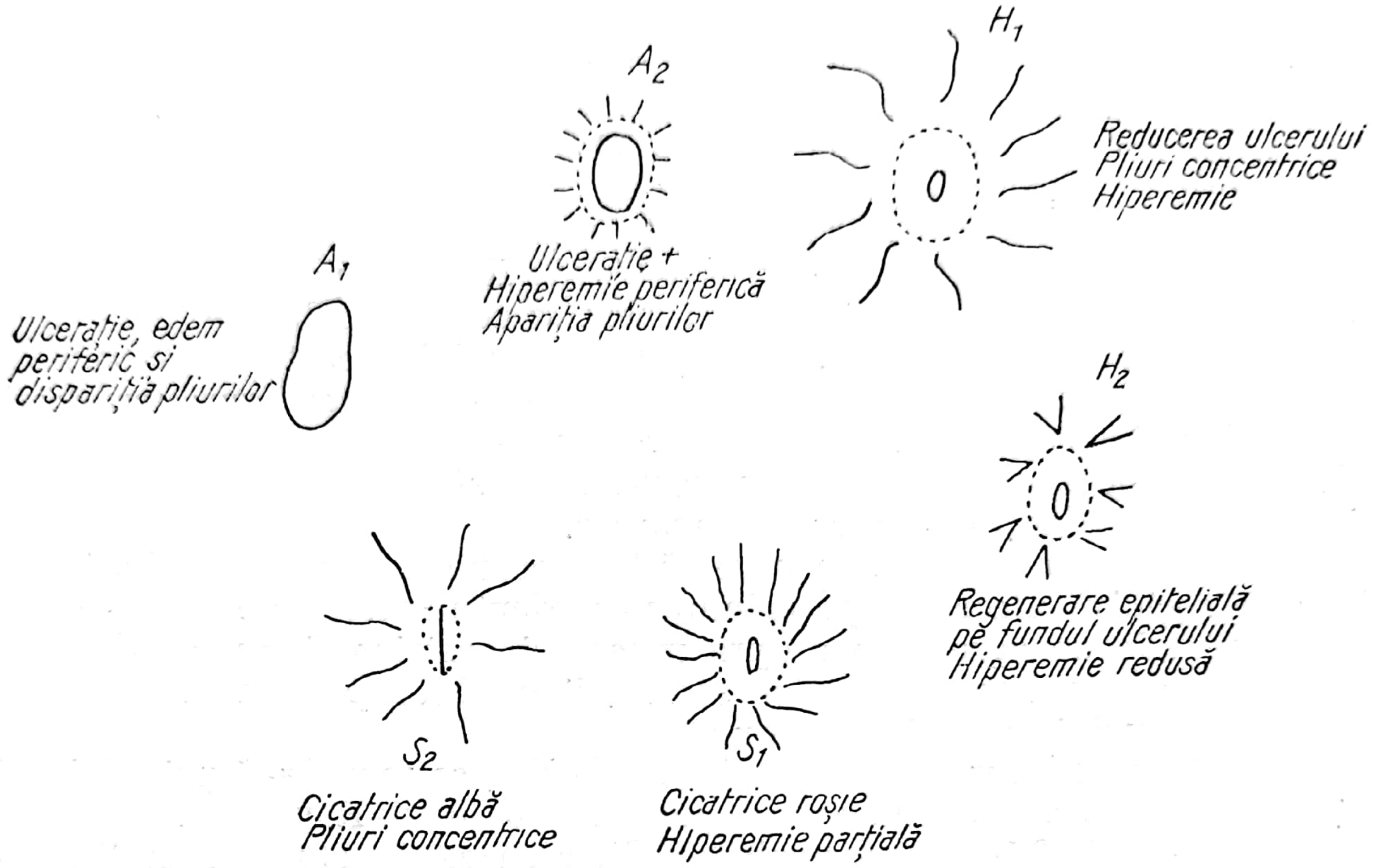

Fig. 4.11. — Ciclul morfologic ulceros, cu cele 3 faze (după H. Iehikawa).
A_1—A_2 — faza acută; H_1—H_2 — faza subacută; S_1—S_2 — faza de cicatrizare.

parietală gastrică și duodenală este mai redusă (fig. 4.11). Aceste zone sînt, de asemenea, genetic determinate.

Prin aceste legi este scos în evidență atît factorul de rezistență a mucoasei, scăzută în zonele „de trecere“, cît și rolul elementului circulator în menținerea troficității locale. Zona antrală a stomacului este mai adaptată la condițiile de microcirculație deficitară, în comparație cu zona corporeală. Circulația intramucoasă gastrică face parte din elementele de apărare ale mucoasei gastrice în fața agresiunilor din lumen și contribuie, direct sau indirect, în ulcerogeneză mai ales în apariția ulcerelor de stress. Unele analogii patogenetice între ulcerul de stress, UG și UD sînt explicate prin factorul circulator.

Alte elemente etiopatogenice implicate în procesele de apărare ale mucoasei gastrice și duodenale, descrise în UG și UD, nu au fost confirmate de cercetările experimentale mai recente. Printre acestea menționăm: alergia și eosinofilia locală, scăderea capacității histaminopexice a sîngelui din peretele gastric, permeabilitatea crescută a capilarelor din submucoasă, scăderea unor imunoglobuline (IgA) din mucoasa gastrică, prezența sau absența unor substanțe antigenice de grup sanguin în mucusul gastric etc. Multe din aceste mecanisme sînt mai de grabă efectul leziunii ulceroase și nu cauza acesteia, apar inconstant experimental și

Scanned with OKEN Scanner

la om, iar altele, substanţele antigenice de grup sanguin, sînt legate direct de prezenţa sau absenţa unor alţi constituenţi ai mucusului — fucomucinele în special — care nu au rol direct în retrodifuzia H^+.

Scăderea unor factori de apărare, mai ales legaţi de structura mucusului, poate fi determinată de diverse boli: ciroze hepatice, insuficienţa respiratorie cronică, ateroscleroza sistemică, tulburări nutriţionale diverse. Ulcerogeneza în hepatopatiile cronice prin deficienţe în sinteza glicoproteinelor şi mucopolizaharidelor, pe de o parte, şi modificările morfofuncţionale ale mucoasei gastroduodenale, pe de altă parte, au fost studiate şi demonstrate prin model experimental (17).

Factorii de agresiune asupra mucoasei gastrice şi duodenale cu implicaţii în ulcerogeneză sînt reprezentaţi în primul rînd de HCl şi pepsină. Vechiul dicton al lui Schwartz: „No Acid, No Ulcer" este acceptat şi în prezent, cazurile de UG în special, asociat cu anaclorhidrie histaminorefractară fiind excepţionale. Dereglarea funcţiei secretorii gastrice în UD şi UG, are mai multe aspecte, unele din acestea cu largi implicaţii diagnostice şi terapeutice. Cu toate acestea, cunoştinţele actuale privind rolul factorilor de agresiune în ulcerogeneză sînt încă limitate, aceştia fiind interdependenţi cu factorii de apărare.

Aşa cum s-a menţionat, se pare că în mecanismele de apariţie, întreţinere şi recidivă ulceroasă pe primul plan rămîn factorii de apărare.

Elementele de agresiune asupra mucoasei gastrice şi duodenale concură în dereglarea mecanismelor secretorii clorhidropeptice şi în apariţia unor tulburări motorii gastroduodenale.

Excitaţia vagală, mai ales la bolnavii cu UD, se manifestă prin debitul acid bazal crescut, la cea mai mare parte din bolnavi. Raportul DAB/DAS este de 0,3—0,4 (0,1—0,2 normal) în UD, ceea ce denotă că secreţia stimulată cu histamină sau pentagastrină nu este proporţional crescută faţă de secreţia bazală, dominată în primul rînd de tonusul vagal. Creşterea tonusului vagal priveşte în primul rînd ramurile gastrice ale vagului, deoarece nu există şi alte manifestări vagale paralele evidente (cardiovasculare, pulmonare etc.). Canalizarea gastrică a excitaţiei vagale pare a fi genetic determinată.

Observaţia clinică privind recurenţele ulceroase în funcţie de dereglări neuropsihice, stress-uri, suprasolicitări etc., vine totuşi în favoarea excitaţiei vagale legată de factorii de mediu.

Studii recente arată o bună concordanţă între excitaţia vagală şi concentraţia crescută în ser a polipeptidului pancreatic (PP), dar mai ales în sîngele din peretele gastric. Există, de asemenea, o bună concordanţă între nivelul seric al PP şi debitul acid bazal (Schwartz, 1979).

Celulele ţintă ale excitaţiei vagale sînt celulele parietale şi cele principale. Mai mult de 50% din bolnavii cu UD prezintă o populaţie crescută de celule oxintice (în medie de 1,5—2 ori faţă de normal) care ar putea justifica creşterile DAB în aceste cazuri.

Numărul crescut al celulelor parietale ar fi genetic indus şi relativ paralel cu creşterea populaţiei celulelor principale.

Numeroase observaţii arată, de asemenea, creşterea pepsinogenului I în sîngele bolnavilor cu UD, anomalie moştenită de tip autosomal dominant.

În sprijinul mecanismului genetic al creşterii populaţiei de celule parietale şi principale vine şi faptul că rudele de gradul I ale bolnavilor ulce-

roşi au aceleaşi modificări cantitative ale celulelor parietale fără ca aceştia să prezinte manifestări clinice sau radiologice de ulcer (43).

Alte studii statistice demonstrează că frecvenţa UG şi UD la rudele de gradul I ale bolnavilor este de 2—3 ori mai mare faţă de populaţia de control (19).

După alte cercetări însă numărul crescut al celulelor parietale ar fi determinat în special de „Vagal Drive"-ul exagerat, iar componenta genetică ar fi mai puţin importantă.

Explozia informaţională privind hormonii din categoria APUD, cu precădere gastrina, aduce noi concepţii legate de „Gastrin Drive"-ul ca element patogenetic important în producerea secreţiei crescute de HCl. Lam (1980) a demonstrat că bolnavii cu UD au o sensibilitate crescută a celulelor parietale, atît la gastrina endogenă cît şi la pentagastrină. D_{50} al gastrinei la bolnavii cu UD este cu mult mai scăzut faţă de martori (19). Instilarea de peptone, aminoacizi şi amidon de porumb în stomacul bolnavilor cu UD, nu duce la inhibarea secreţiei gastrice acide, cum se întîmplă la normali, ceea ce demonstrează deficienţe în mecanismele de autoreglare intragastrică a secreţiei de acid. Gastrinemia, după un asemenea prînz, este cu mult mai crescută la bolnavii ulceroşi, decît la martori (Walsh, 1975; Gheorghescu, 1977).

Creşterea cantităţii de gastrină, după instilarea gastrică sau consumul de peptone, poate determina hiperplazia celulelor parietale şi principale gastrice, prin mecanismul trofic al gastrinei. Gastrinemia exagerată la ulceroşi după prînzurile proteice exprimă dereglarea feed-back-ului antrofundic, care modelează secreţia clorhidropeptică. Este discutată şi posibilitatea unei sensibilităţi mai exagerate a celulelor parietale la cantităţile normale de gastrină şi acetilcolină. Hipersecreţia clorhidrică la bolnavii cu număr normal de celule parietale este explicată prin acest mecanism.

După unele opinii „Vagal Drive"-ul crescut, antrenează „Gastrin-Drive"-ul exagerat, prin dereglarea mecanismului de feed-back antralo-fundic.

„Vagal Drive" antrenează, de asemenea, o serie de modificări ale reflexelor antro-oxintice, oxinto-oxintice duodeno-gastrice, jejuno-gastrice etc., care nu mai asigură procesul de modelare al funcţiei secretorii şi motorii (reflexe „de frînă").

În acest proces sînt incriminaţi, de asemenea hormoni „de frînă" elaboraţi în duoden şi jejun.

Printre aceştia, în afară de secretină se mai menţionează G.I.P., V.I.P., Somatostatina, calcitonina, glucagonul, neurotensive, motilina. După alimentaţie, nivelul seric al acestora este dezechilibrat nemai asigurînd „frîna" secretorie gastrică. Lipsa de concordanţă între secreţia gastrică acidă şi tamponarea acesteia de către secreţia pancreatică bogată în bicarbonaţi, indusă de secretină, se manifestă frecvent la bolnavii cu UD. Tamponarea HCl la nivelul duodenului este deficitară la ulceroşi, denotînd o neadecvată corelaţie funcţională gastroduodenală. Duodenul, bulbul în primul rînd, va fi inundat de suc gastric acid. Hormonii digestivi intervin în ulcerogeneză şi prin alte mecanisme, ca: dereglarea circulaţiei gastrice, modificarea activităţii motorii gastrointestinale, lipsa de modulare a secreţiei gastrice clorhidropeptice, modificarea structurii mucusului etc.

Scanned with OKEN Scanner

În afară de hormonii digestivi și neurocrini din categoria APUD, observațiile clinice și experimentale demonstrează și participarea altor glande endocrine în ulcerogeneză. Astfel se citează hiperparatiroidismul, prin intermediul hipercalcemiei, hipercorticismul prin intermediul secreției crescute acide și deficitare în substanțe mucoprotectoare, tumorile hipofizare prin intermediul vagului și suprarenalelor, hipertiroidismul, prin intermediul corticosuprarenalelor, catabolizări rapide a mucusului gastric și circulației gastrice hiperchinetice etc.

Absența manifestărilor ulceroase în sarcină și frecvența acestora în perioada de menopauză arată rolul protector al hormonilor estrogeni în ulcerogeneză.

În sindromul Zollinger-Ellison hipergastrinemia exagerată ilustrează rolul acestui hormon cheie în clorhidrogeneză, prin instalarea unei hiperacidități permanente, generatoare de ulcere multiple. Frecvent este descris sindromul MEA (Multiple, Endocrin Adenomatosis) în care participarea endocrină este multiplă, de obicei pancreas, paratiroidă, suprarenale și hipofiză. Existența sindromului MEA explică și unele insuccese terapeutice medicale și chirurgicale în UD sau ulcere multiple.

Mecanismele de „Vagal Drive" și „Gastrin Drive" se combină extrem de variabil și duc, finalmente, la o creștere a sintezei de HCl și pepsină. Secreția gastrică clorhidropeptică nu mai respectă intervalele dintre mese, nici repausul secretor nocturn, fiind dominată de „Vagal Drive" și devenind cvasi-permanentă în UD.

Situația este parțial diferită în UG. În formele comune ale acestei afecțiuni, cu localizare în 1/3 inferioară a micii curburi — corespunzînd corpului gastric — se remarcă o scădere a DAB și DAS. În această localizare sînt incriminate unele mecanisme particulare care duc la scăderea secreției gastrice. Unul din aceștia este gastrita de asociere, foarte frecventă în UG, determinată în special de refluxul duodenogastric al secrețiilor bilio-pancreatice. Bila acționează ca detergent asupra mucusului gastric din zona afectată de reflux, iar lisolecitina pancreatică generează leziunile gastritice.

O a doua explicație a hiposecreției gastrice bazală și stimulată, din UG, este dată de Davenport (1971), prin preluarea ipotezei lui Teorell, privind retrodifuzia H^+ din lumen în mucoasa gastrică, facilitată de deficiențe în funcția de barieră a mucoasei. O altă particularitate secretorie în UG este existența frecventă a pauzelor secretorii interdigestive și nocturne. Mecanismele menținerii acestor pauze secretorii în UG nu sînt cunoscute.

După unele opinii UG ar avea o componentă patogenetică predominantă de „Gastrin-Drive" în timp ce în UD predomină mecanismul de „Vagal Drive".

Elementul motor face parte de asemenea, din factorii de agresiune ai mucoasei și este interdependent de anomaliile secretorii gastrice descrise. Contracțiile gastrice sînt dependente de ritmurile circadiene, care influențează secreția nocturnă și pauzele interdigestive. Aceste ritmuri biologice asigură o bună corelație între conținutul gastric (alimente+secreții) și activitatea motorie de evacuare gastrică.

În condiții bazale, există în stomac 30—40 ml suc gastric, care se elimină în medie în proporție de 0,5—1 ml/minut. La bolnavii cu UD relația

conținut intragastric-kinetică este perturbată atît în condiții bazale, cît și după mese. În condiții normale, maximul de secreție clorhidropeptică după alimentație, apare la o oră și apoi scade rapid, în timp ce în UD secreția postprandială este mai precoce și prelungită și scade foarte lent, neexistînd practic pauze interdigestive. Studii privind evacuarea gastrică în UD (tehnica diluției), arată că în condiții à jeun, evacuarea secreției acide din stomac se face foarte rapid inundînd permanent duodenul și în primul rînd bulbul, iar neutralizarea cu bicarbonat pancreatic este extrem de redusă, atît în duoden, cît și în jejunul proximal.

Este discutabil dacă, în condiții à jeun, această tamponare a HCl de către bicarbonat este deficitară ca expresie a scăderii secreției acestuia, sau a unei activități de amestec intraduodenal neadecvat, consecință a funcției motorii duodenale dereglate. Evacuarea gastrică a unor substanțe cristaloide se face de asemenea, rapid în UD. După alimentație, evacuarea în duoden a amestecului de alimente și secreție gastrică este cu mult mai rapidă în UD și are ca efect o încărcare mare a bulbului duodenal cu H^+, care acționează probabil prin retrodifuzie în mucoasa bulbară, inducînd leziunea ulceroasă. La baza acestor anomalii motorii stau mai multe mecanisme, dintre care 3 sînt mai importante:

— funcția duodenală de frînă secretorie antrenează anomalii motorii, prin mecanisme încă neclare (sensibilitate scăzută la H^+ sau la factorii osmotici și dereglarea frînei secretorii și motorii duodenale);

— secreția crescută de apă, HCl și pepsină în UD, duce la început la o evacuare rapidă, proporțională cu cantitatea secretată, iar tardiv, la o evacuare gastrică cu mult mai rapidă, față de cantitatea secretată (Fordtran, 1973; (30) 1977; De Filippie, 1980);

— relaxarea „receptivă" motorie gastrică, după mese nu mai funcționează corespunzător, ducînd la diminuarea funcției de rezervor a stomacului.

În UG anomaliile motorii se caracterizează prin staza antrală a conținutului alimentar solid și evacuarea mai rapidă a conținutului lichid. Metoclopramida, cu acțiune de accentuare a contracțiilor antrale, ameliorează evident staza la acest nivel. Anomalia de bază în funcția motorie gastrică a bolnavilor cu UG comun (1/3 inferioară a micii curburi) rezidă în tulburări motorii antrale, care împiedică amestecul și evacuarea normală a alimentelor solide din această zonă.

Staza antrală a alimentelor provoacă o distensie a pereților stomacului distal și la hipersecreția de gastrină. Relaxarea receptivă a corpului gastric este dereglată pentru lichide, acestea fiind reținute pe perioade scurte în această zonă, transmise rapid regiunii antrale, care funcționează prompt pentru transferul în duoden al conținutului lichid. Funcția de evacuare antrală, accentuată pentru lichide și scăzută pentru alimente solide, are la bază — probabil — mecanisme nervoase. În sprijinul acestei ipoteze, vine și observația că în UG este întîlnit cu o frecvență mare fenomenul de incompetență sfincteriană pilorică, cu funcționare dezordonată a pilorului, permițînd refluxul secreției bilio-pancreatice din duoden și stomac (11).

Refluxul duodenogastric are ca urmare diminuarea calității și cantității mucusului și vulnerabilitatea mucoasei gastrice la enzimele pancreatice (lisolecitina și tripsina în special). Retrodifuzia H^+ este astfel mult

facilitată, acționînd prin mecanismele descrise la instalarea leziunilor ulceroase. Bila refluată participă, de asemenea, la ulcerogeneză (fig. 4.12).

Întrucît fenomenele de reflux duodenogastric dispar sau se atenuează după vindecarea UG, rezultă că acestea fac parte din mecanismele patogenetice ale ulcerului. Incompetența sfincteriană pilorică pare a fi indusă de factori nervoși și genetici (12). Există opinia că anomaliile motorii în-

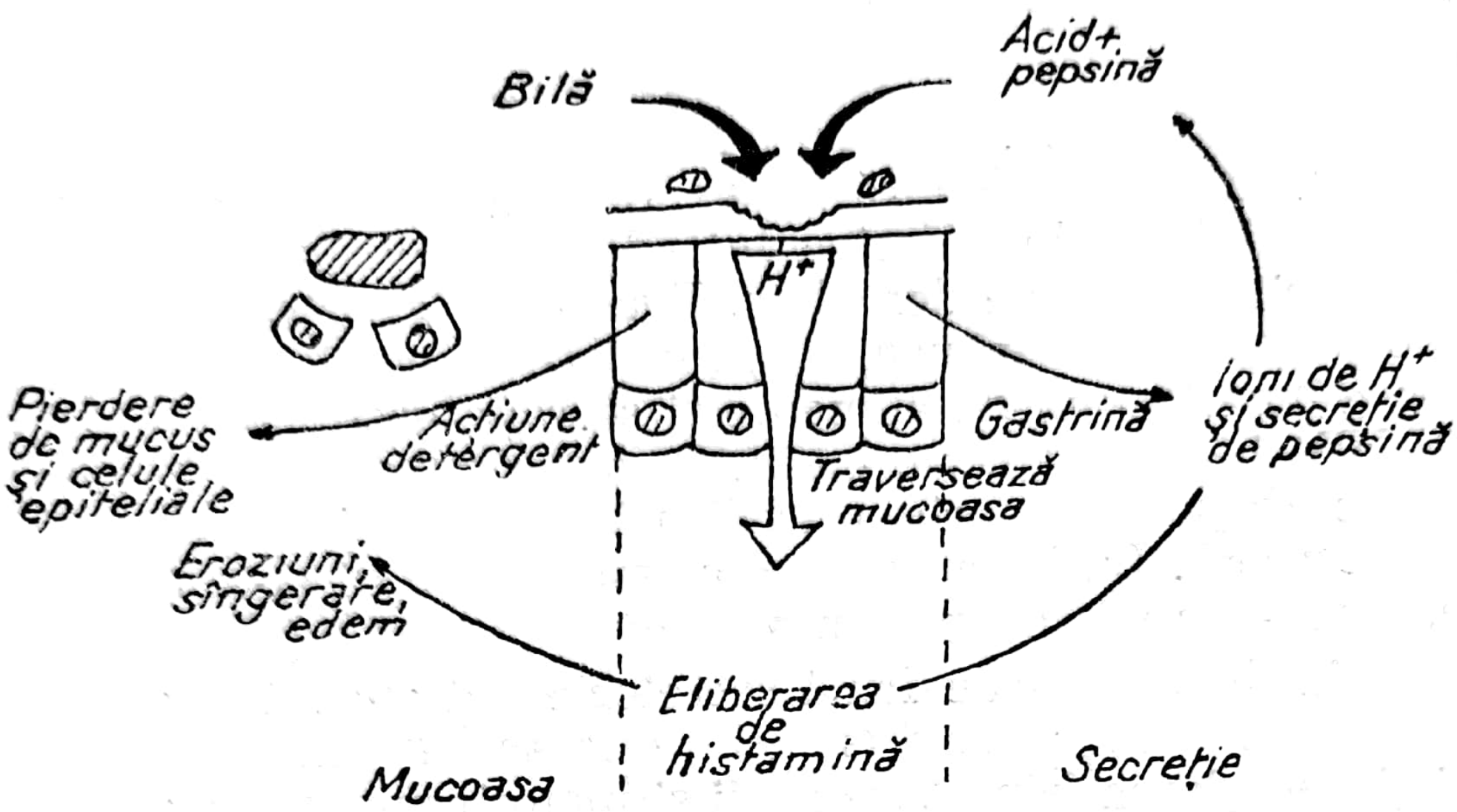

Fig. 4.12. — Consecințe ale acțiunii bilei asupra mucoasei gastrice (după J. Phobs, B. Colecroft — *Clin. gastroent.*, 1973, 2, 227).

tîlnite în UG comun sînt determinate de reducerea secreției gastrice, inclusiv a celei de HCl (Malagelada, 1980).

Factorul motor, alături de cel secretor sînt interdependenți și diferențiați în funcție de localizarea ulcerului (duodenal sau gastric), constituind împreună elemente indirect agresive asupra mucoasei gastroduodenale. Anomalia secretorie pare să fie primară, antrenînd ulterior pe cea motorie.

Elementele de apărare și agresiune acționează cuplat asupra celulelor parietale și principale, determinînd prin intermediul mecanismelor intracelulare de transport și enzimatice, creșterea secreției de HCl și activarea marcată a pepsinogenului.

Cercetările privind ulcerogeneza gastrică și duodenală au acordat o mai mică atenție pepsinogenului, cu toate că acesta, în special fracțiunea I, este responsabilul final al autodigestiei mucoasei gastrice sau duodenale. Verigile care duc la formarea leziunii ulceroase, sînt foarte complexe, doar parțial elucidate și arată clar că UG și UD reprezintă afecțiuni cu cauze și mecanisme extrem de variate.

Cauzele și mecanismele variate care intervin în ulcerogeneză prin sumarea lor („ecuația ulceroasă“), acționează în ultimă instanță la nivel celular gastric, prin modificarea funcției secretorii; rudele de gradul I ale bolnavilor ulceroși pot prezenta anomalii secretorii și motorii, dar fără prezența ulcerației și a simptomelor respective. Se poate deduce deci că în ecuația menționată sînt încă multe puncte incerte. Factorii precipitanți, care transformă ecuația ulceroasă din posibilitate în realitate, sînt:

— factori nervoşi: încordări psihice repetate, stări conflictuale, oboseala fizică şi psihică, somn insuficient etc.

— factori medicamentoşi: antireumatice nesteroidice, corticoterapia, antihipertensive, antituberculoase etc.;

— factori alimentari: mese neregulate, neconcordante cu ritmurile biologice și cu variaţiile circadiene ale secreţiei gastrice cu conținut modificat chimic (prăjeli, rîntaşuri, condimente), bogate în celuloză, consum de băuturi alcoolice tari, cafea, mai ales pe stomacul gol;

— fumatul.

Toți aceşti factori precipitanți acționează prin scăderea forțelor de apărare ale mucoasei gastrice și prin stimularea factorilor de agresiune menționați.

Factorii meteorologiei (presiune atmosferică, umiditate etc.) nu par a avea un rol decisiv în precipitarea crizelor ulceroase.

Adîncirea studiilor privind rolul factorilor genetici și de mediu, implicați în modificarea funcțiilor de apărare și a agresiunii, în special rolul „Vagal Drive"-ului şi „Gastrin Drive"-ului vor aduce, fără îndoială, noi date privind ulcerogeneza.

4.4.3.2. ANATOMIE PATOLOGICĂ

Anatomopatologic, ulcerul gastric şi ulcerul duodenal prezintă anumite caractere particulare care îl deosebesc de alte leziuni ulcerative (exulcerații sau ulcerații în cadrul gastritelor sau în intoxicații diferite, sau agresiuni medicamentoase, cancere ulcerative, tuberculoză formă ulcerativă, boală Crohn etc.) ce se pot întîlni în stomac şi în duoden.

Morfopatologic, ca și clinic, există o mare asemănare între ulcerul gastric și cel duodenal, explicată de mecanisme etiopatogenice, în parte comune. Evoluţia cronică, cu perioade de activitate urmate de perioade de remisiune, cunoscute clinic și radiologic, are drept corespondent un ciclu morfopatologic al ulcerului. În apariția și întreținerea acestui ciclu, un rol important revine factorilor genetic determinați, care ulterior pot fi induși și prin repetarea îndelungată a acțiunii unor agenți agresivi. Se poate aminti în acest sens de locurile de minoră rezistență (care sînt și localizările topografice cele mai frecvente ale ulcerului gastric şi ulcerului duodenal) ale peretelui gastric și duodenal, ca și modificări în structura biochimică a stratului mucos şi mucoid ce protejează celulele epiteliale de înveliş ale mucoaselor; de asemenea trebuie menţionate defectele ultrastructurale ale lizozomilor din celulele epiteliale ale mucoaselor gastrică şi duodenală, pe care le au indivizii ce fac ulcer gastric sau duodenal. Aceste organite celulare inframicroscopice eliberează o cantitate crescută de hidrolaze ce autolizează atît celulele respective, cît şi celule la distanță, prin intermediul sucurilor digestive în care sînt eliminate.

Privind aspectul macroscopic al ulcerului din boală ulceroasă (fig. 4.13) se pot distinge două tablouri ce diferă între ele prin unele caractere legate de evoluția cronică a ulcerului, evoluție care poate fi mai recentă sau de foarte lungă durată. Astfel ulcerul recent corespunde descrierii clasice a lui Cruveilhier făcută pentru ulcus simplex numit și ulcerul rotund. În mod caracteristic pentru ulcerul din boala ulceroasă, lipsa de substanță

interesează întotdeauna pe lîngă mucoasă și submucoasă și parte din tunica musculară, îngustîndu-se pe măsură ce se adîncește în profunzimea peretelui gastric sau duodenal; de aceea văzut din spațiu, ulcerul are formă asemănătoare cu a unui con (sau pîlnie) avînd baza spre lumen și vîrful spre profunzimea peretelui; pe suprafața de secțiune, forma lui este apropiată de a unui triunghi a cărui axă este oblică, îndreptată spre pilor, în cazul ulcerului gastric, datorită mișcărilor peristaltice. De aceea versantul

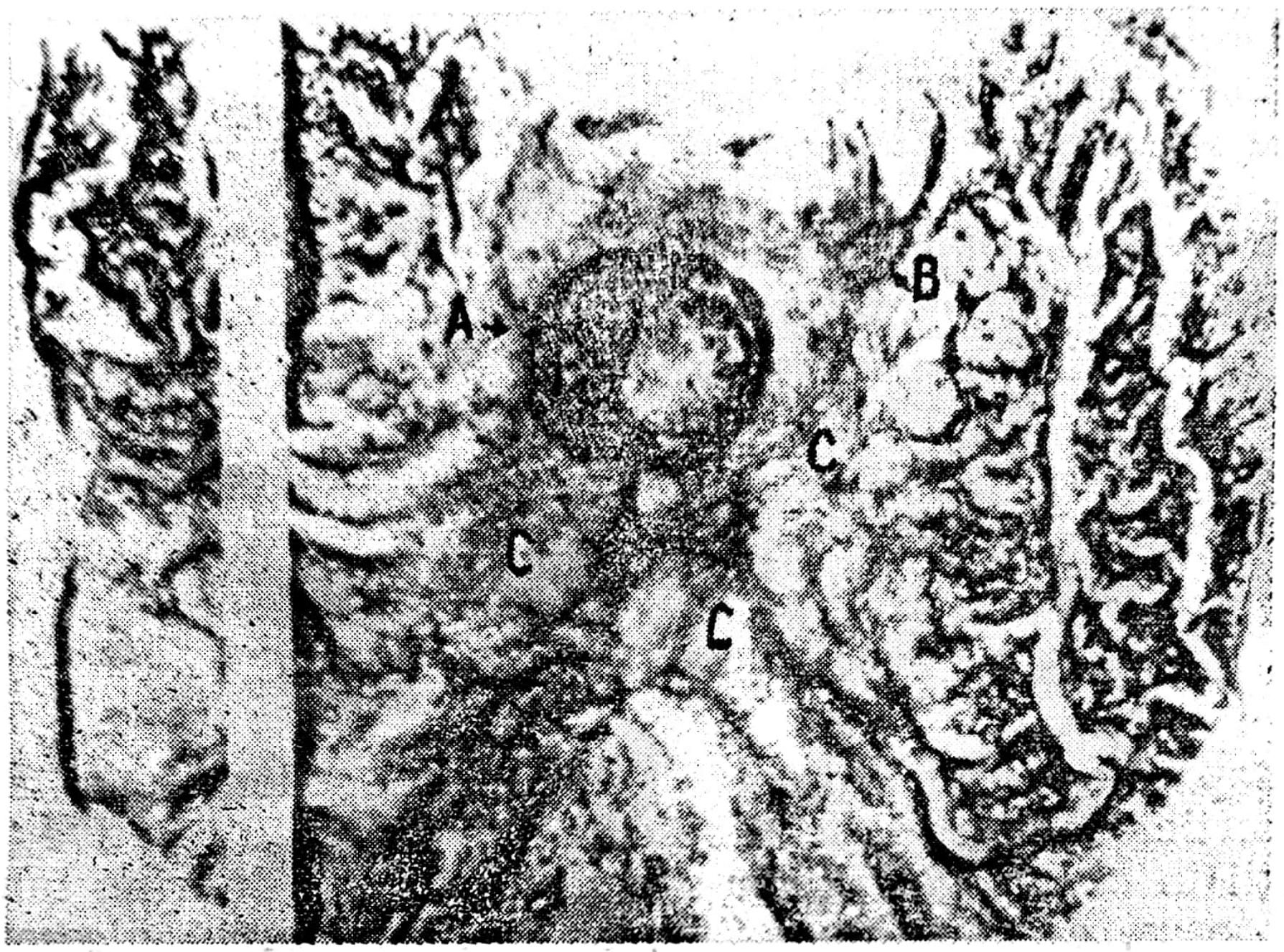

Fig. 4.13. — Ulcer gastric dublu, aspect macroscopic al piesei operatorii.

A — ulcer rotund, mare, adînc, cu contur net ce pare trasat cu penița; *B* — al doilea ulcer mai mic, cu formă ovală, situat ca și primul pe mica curbură, ușor mai spre fața posterioară; *C* — aspect de gastrită cronică interstițială cu elemente erozive și atrofice, ce apare foarte evident pe o mare zonă periulceroasă.

piloric al ulcerului gastric prezintă descoperite în trepte, fiecare din tunicile peretelui ce intră în ulcerație, expunînd în felul acesta acțiunii clorhidropeptice țesuturile mezenchimale, care rămîn lipsite total de protecția țesutului epitelial. Văzut din față (din spre lumen), ulcerul are formă rotundă sau ovală, cu dimensiuni medii de 1—1,5 cm diametru (valori extreme între 3 mm și 6 cm diametru); conturul este regulat, tăiat în țesut sănătos, pereții sînt supli, curați, cu excepția fundului ulcerului care prezintă o cantitate mică de detritusuri necrotice. Pliurile mucoasei vecine converg spre marginile ulcerului și chiar le pot atinge, dacă în marginile acestuia reacția inflamatorie edematoasă sau congestivă nu este prezentă. În ulcerele active, pe o rază de 4—5 cm în jurul lor poate exista o zonă roșie congestivă, imediat periulceroasă, uneori însoțită de o tumefiere regulată, egală, determinată de edemul periulceros; se mai pot vedea în aceste cazuri și mici exulcerații, hemoragice sau nu, răspîndite difuz, ca o completare a tabloului de inflamație cronică interstițială exulcerativă, activată ce însoțește ulcerul gastric precum și ulcerul duodenal.

Dacă procesul ulceros este foarte activ, necroza țesuturilor progresează și mai mult în profunzimea peretelui gastric sau duodenal, ajungînd pînă

Scanned with OKEN Scanner

la subseroasă (ulcer penetrant), cînd poate produce îngroşări inflamatorii ale peretelui şi aderenţe faţă de organele vecine (pancreas, pedicul hepatic, ligamentul gastrocolic, colon); cînd perforează seroasa în marea cavitate peritoneală produc peritonită acută.

Topografia ulcerului gastric și a ulcerului duodenal prezintă aspecte particulare prin predilecția evidentă pentru anumite regiuni ale stomacului şi ale duodenului, unde se localizează de cele mai multe ori.

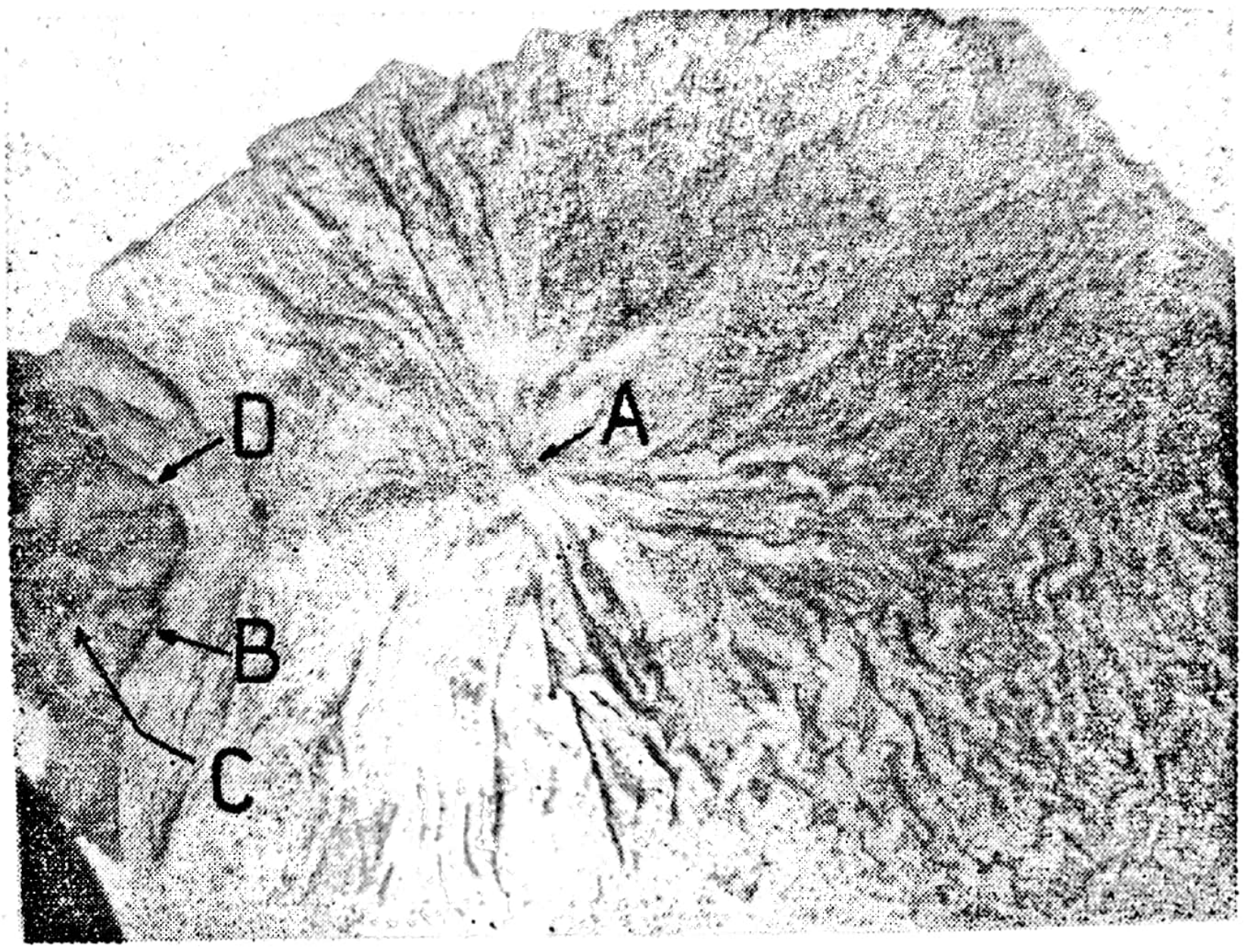

Fig. 4.14. — Ulcer dublu gastric şi duodenal (multiplu duodenal), aspect macroscopic al piesei necroptice.

A — ulcer gastric cicatriceal marcat bine prin convergenţa pliurilor mucoasei; *B* — ulcer duodenal rotund cu diametrul de 6—7 mm, situat imediat postpiloric; *C* — al doilea ulcer duodenal, imediat vecin, rotund, cu diametrul de 5 mm, cu caracter hemoragic; *D* — sfincter piloric.

De obicei, ulcerul din boala ulceroasă este unic atît la nivelul stomacului cît şi la nivelul duodenului. Sînt însă întîlnite uneori şi cazuri de bolnavi ce prezintă ulcere multiple concomitente două, sau chiar trei — mai ales în localizarea gastrică — sau ulcer dublu gastric şi duodenal (fig. 4.14). Desigur că în asemenea cazuri există un dezechilibru mare local între factorii de apărare şi factorii de agresiune, la indivizi care prezintă în acelaşi timp defecte de structură, locale sau generale, induse genetic sau cîştigate, sau condiţii endocrine deosebite ce pot ajunge la realizarea sindromului Zollinger-Elison sau chiar a sindromului MEA (Multiple Endocrine Adenomatozis).

Unele teorii caută să explice localizarea preferenţială a ulcerului pe anumite teritorii ale stomacului şi ale duodenului (legea mucoasei şi legea muscularei a lui Oi).

Aspectul microscopic al ulcerului recent, corespunde unei lipse de substanţă ce interesează, pe o porţiune limitată, mucoasa, submucoasa şi parte din straturile musculare. Leziunile apar treptat începînd cu hiperemie, edem, infiltrat inflamator celular şi necroză (gastrită erozivă) (fig. 4.15). În scurt timp necroza cuprinde şi straturile mai profunde, une-

Scanned with OKEN Scanner

ori producînd ulcere ce penetrează pînă la subseroasă sau seroasă. Pe peretele din profunzimea ulcerului, sub detritusurile necrotice, de obicei în plin țesut muscular, se formează un țesut de granulație, cel care va putea conduce la vindecarea prin cicatrice, a ulcerului respectiv. Însoțind ulcerul există totdeauna un proces inflamator cronic interstițial difuz,

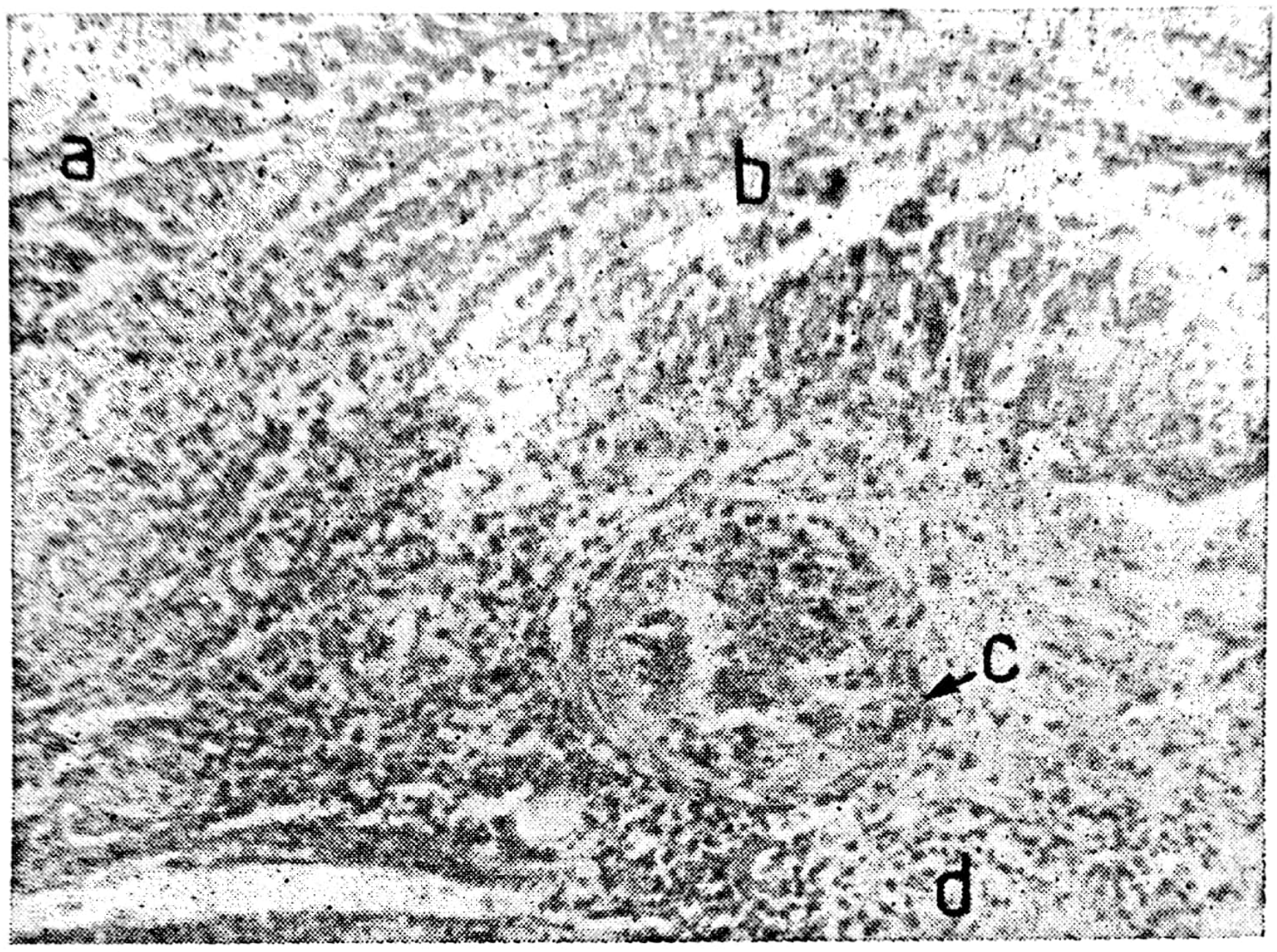

Fig. 4.15. — Ulcer gastric, piesă operatorie, aspect microscopic din zona profundă a ulcerului (stratul muscular) (col. H.E.: (×60).

a — detritusuri necrotice pe cale de eliminare; *b* — infiltrat inflamator; *c* — vas de calibru mic; *d* — țesut de granulație subiacent.

extins pe o rază de 5—7 cm în jurul ulcerului. În tabloul microscopic al gastritei ce însoțește ulcerul gastric este nelipsit procesul de metaplazie intestinală a mucoasei gastrice, pe zone mai mult sau mai puțin întinse, zone ce constituie prin definiție locuri de minimă rezistență a mucoasei față de acțiunea clorhidropeptică a sucului gastric. În perioadele de acalmie, ceea ce corespunde închiderii nișei radiologice — morfologic ulcerul se cicatrizează parțial sau total. Epitelizarea cicatricii se face însă de regulă, cu mucoasă metaplaziată intestinal, în cazul ulcerului gastric, sau cu mucoasă intestinală atrofiată în ulcerul duodenal; în ambele situații celulele epiteliale de înveliș sînt mici, aplatizate incomplet dezvoltate, imature și de aceea incapabile să se apere în fața factorilor de agresiune ulceroasă. Astfel de vindecări cu defect morfologic întrețin posibilitatea de apariție a unui nou ulcer pe același loc sau în strînsă vecinătate și deci aceste locuri de minimă rezistență, reprezintă veriga ce deschide, închide și redeschide ciclul morfologic ulceros. În cazul ulcerului duodenal, se constată deseori hiperplazie apreciabilă de celule oxintice. În peretele gastric și duodenal din vecinătatea ulcerelor, se găsesc frecvent la examenul histopatologic al pieselor operatorii, leziuni vasculare. Deseori sînt procese de endarterită cu tendință marcată obliterantă (fig. 4.16), în același timp și cu leziuni ale țesutului elastic din limitanta elastică internă

Scanned with OKEN Scanner

și externă (fig. 4.17 a). Sînt găsite de asemenea într-un procent crescut și procese periarteritice. Unii autori descriu necroze fibrinoide în pereții arteriolelor din vecinătatea ulcerelor, fapt care îi determină să emită ipoteza unor eventuale mecanisme imune cu rol în întreținerea bolii. Gama leziunilor vasculare este completată de numeroase cazuri ce prezintă trom-

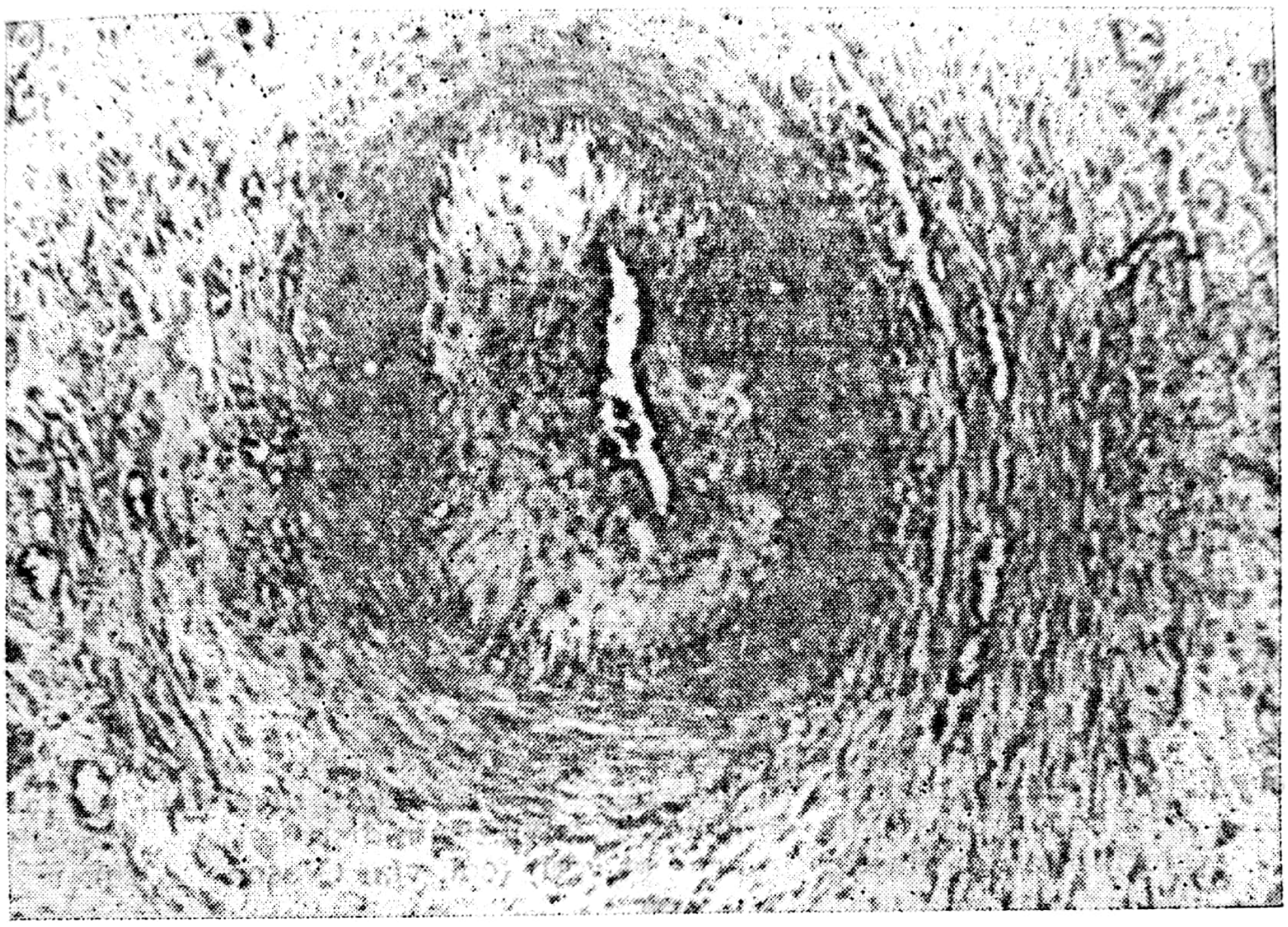

Fig. 4.16. — Ulcer gastric, aspect microscopic din piesa operatorie. Arteriolă de calibru mediu din peretele gastric vecin ulcerului, care prezintă un important proces de endarterită cu obliterare aproape completă a lumenului vascular (col. tricrom Masson; ×120).

boze vasculare în strînsă vecinătate cu ulcerul gastric (fig. 4.17 b) sau duodenal; frecvent sînt tromboze obliterante, uneori repermeabilizate. La vîrstnici leziunile arteriale sînt mai ales de tip aterosclerotic și este posibil ca ele să contribuie la formarea ulcerelor mari atone. Bolnavii cu ulcer gastric sau/și duodenal prezintă de asemenea, la nivelul peretelui gastric sau duodenal, leziuni ale sistemului nervos intrinsec; acestea pot fi reprezentate fie prin procese nevritice și perinevritice, fie prin hiperplazii ale traseelor nervoase intramurale, echivalentul nevroamelor de amputație, sau prin leziuni ce interesează însăși celulele nervoase ale plexurilor nervoase intrinseci, mai ales ale plexului Auerbach (fig. 4.18).

Ulcerul calos este un ulcer gastric foarte vechi (fig. 4.19), el se formează atunci cînd există o slabă tendință de vindecare din partea țesuturilor din marginile ulcerului. Țesutul de granulație din peretele ulcerului se transformă în țesut conjunctiv, care cu timpul devine fibros. Macroscopic, ulcerul calos are margini proeminente, mai groase, mai dure și mai albicioase, iar craterul mai larg și mai profund. Aceste caractere obligă uneori, la diagnostic diferențial cu ulcerul malignizat și cu cancerul ulcerat; acesta se poate face numai pe secțiuni seriate din multiple fragmente recoltate din diferite zone ale marginilor ulcerului.

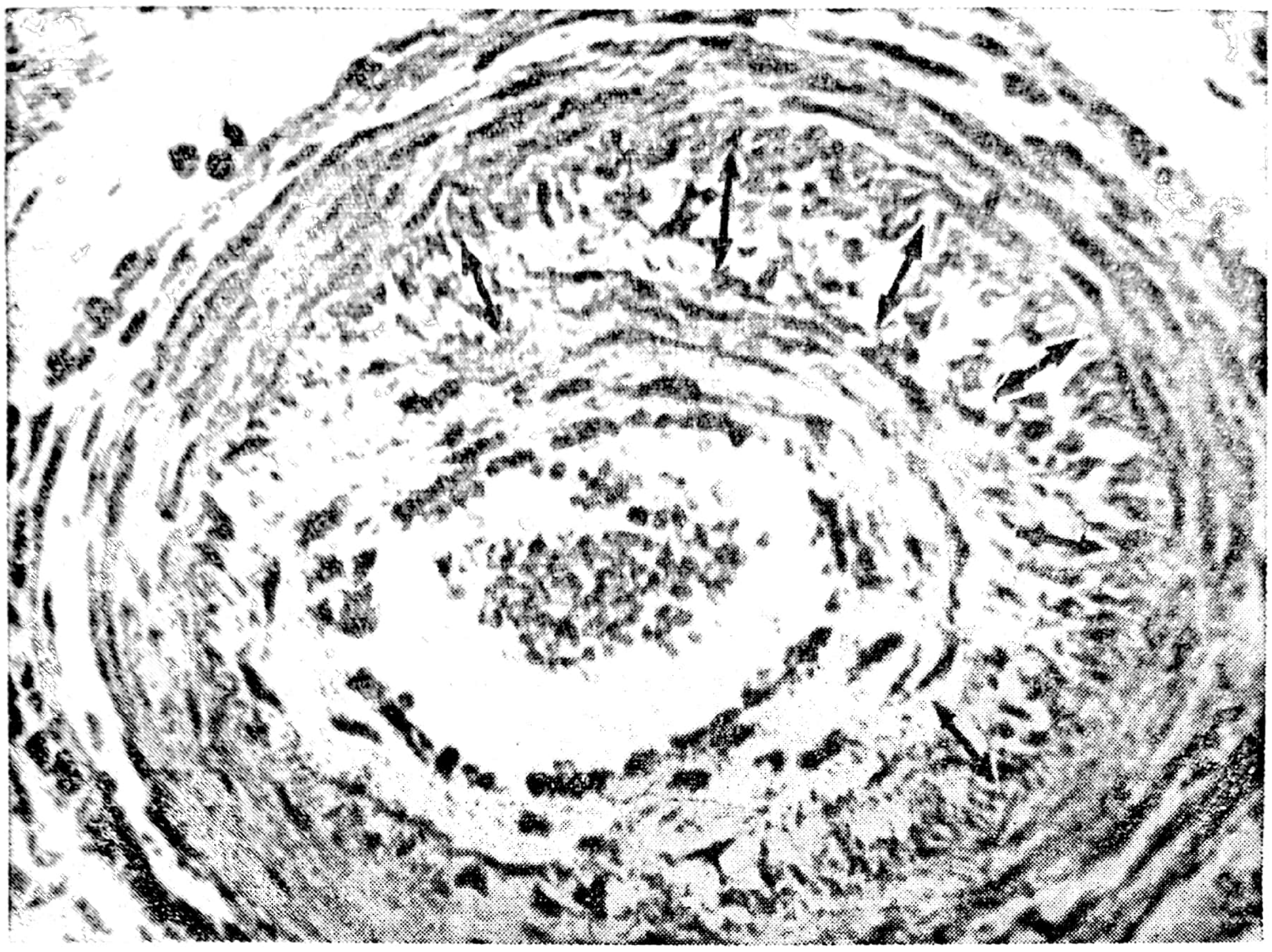

Fig. 4.17 a. — Ulcer gastric, aspect microscopic al piesei operatorii. Arteriolă de calibru mediu din peretele gastric vecin ulcerului, ce prezintă pe lîngă procesul de endarterită, și leziuni distructive importante ale limitantei elastice interne (săgeți) (col. van Gieson; ×320).

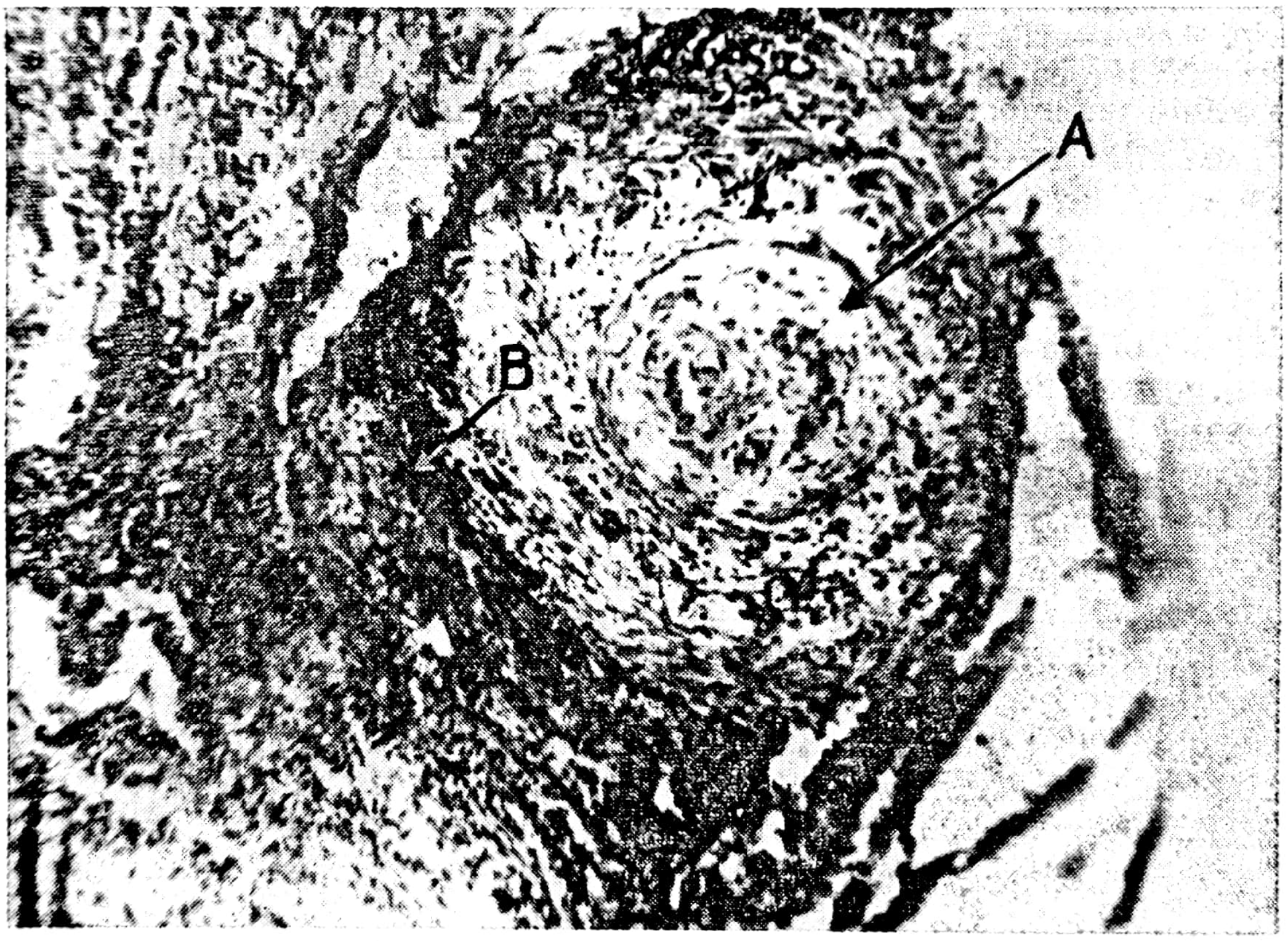

Fig. 4.17 b. — Ulcer gastric, aspect microscopic din piesa operatorie. Arteriolă cu tromb obliterant repermeabilizat (*A*); proces periarteritic (*B*) în peretele gastric din zona ulcerului (col. H.E.; ×80).

Scanned with OKEN Scanner

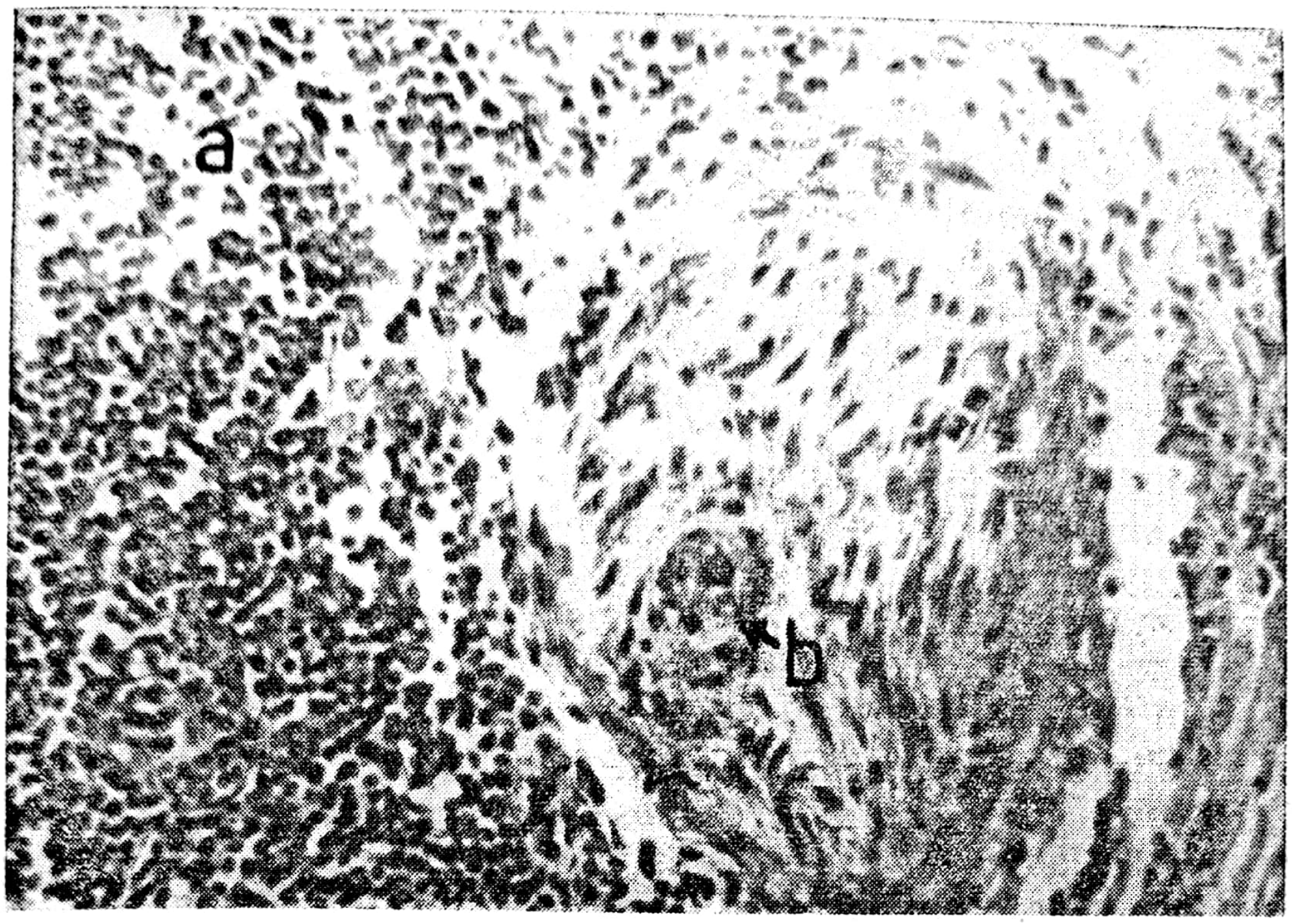

Fig. 4.18. — Ulcer gastric, aspect microscopic din piesa operatorie. Aspect din plexul Auerbach din zona vecină cu ulcerul (col. tricrom Masson; ×260).

a — important proces perinevritic cronic; *b* — alterări distrofice ale corpului neuronal vizibile pe secțiune.

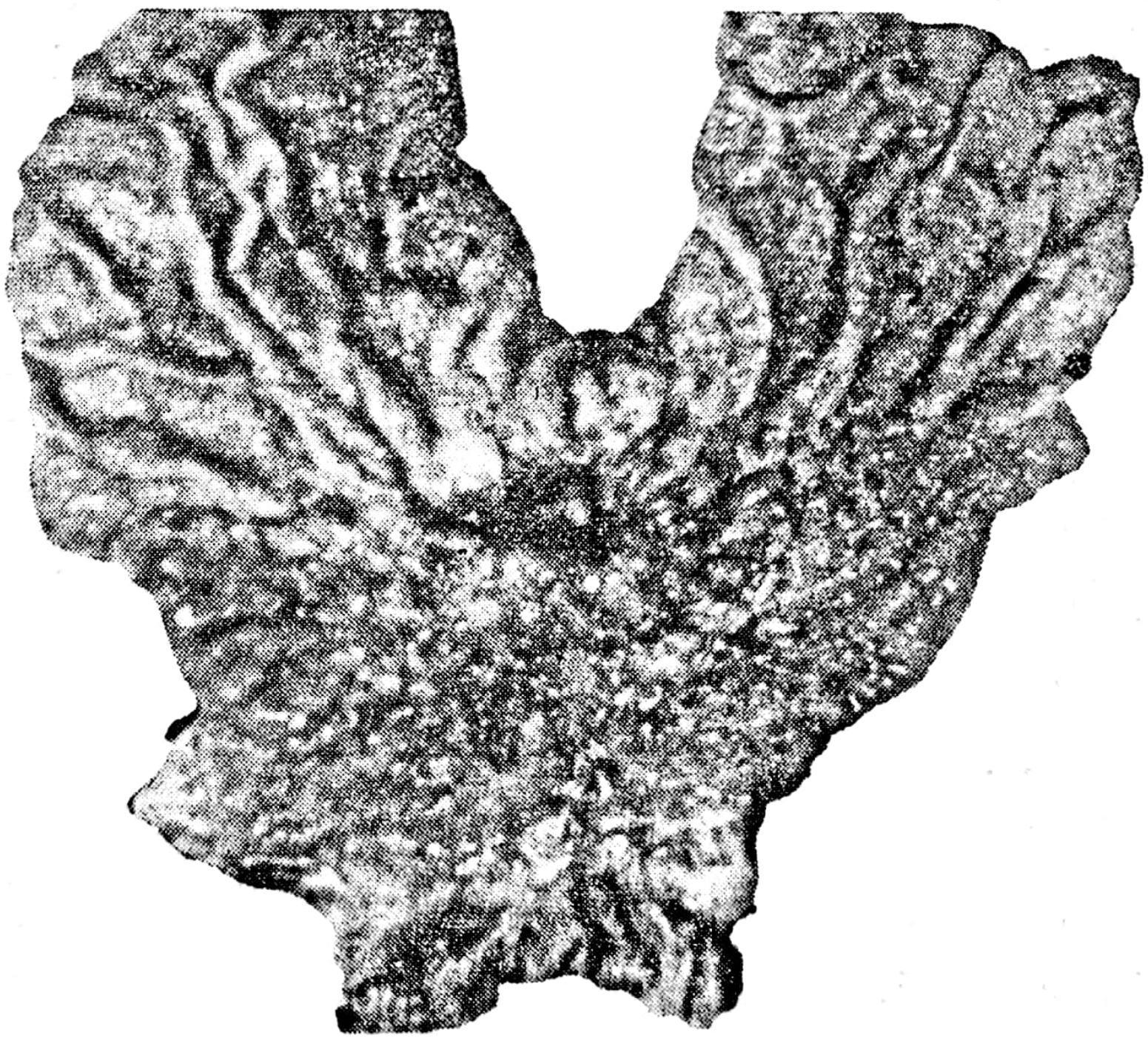

Fig. 4.19. — Ulcer gastric, aspect macroscopic al piesei operatorii. Ulcerul, cu craterul profund, prezintă tendință marcată caloasă, vizibilă prin proeminarea regulată a întregului contur al ulcerului. De notat, localizarea sa pe mica curbură la zona de trecere între corp și antru.

Scanned with OKEN Scanner

4.4.3.3. TABLOU CLINIC

Cu toate că mecanismele UG și UD sînt parțial deosebite, simptomatologia are multe similitudini, fapt ce permite tratarea comună a aspectelor clinice și terapeutice din cele 2 localizări.

Unele cercetări clinico-endoscopice la bolnavi cu UG și UD au arătat că există o concordanță de 52% între simptomele UD (durerea în primul rînd) și leziunea ulceroasă și de 26% în ulcerul gastric (Blum, 1978). Pe un grup mai mare de bolnavi cu manifestări digestive funcționale „like ulcer", autorii englezi arată o concordanță medie de 86% a leziunii ulceroase duodenale cu durerea și de 66% în ulcerul gastric (Horrocks, 1978). Aceste date subliniază că prezența semnelor ulceroase are o semnificație relativ joasă pentru stabilirea diagnosticului și deci că o parte din bolnavi sînt asimptomatici. Din observațiile noastre rezultă că simptome șterse și nespecifice, precum și absența simptomelor, se întîlnesc mai frecvent în UG (60% din cazuri), decît în UD (40% din cazuri).

Tabloul clinic este deschis, de obicei, de durere. Durerea este relativ intensă, ca senzație de foame dureroasă, gol dureros epigastric etc., și are caracter visceral adică bolnavul o resimte pe o arie mai întinsă a peretelui abdominal anterior. Localizarea durerii în UD este în epigastrul inferior, cu iradiere către dreapta și în UG în epigastrul mediu cu iradiere către hipocondrul stîng. În UD complicat, durerea iradiază rareori în spate, de obicei corespunzînd vertebrelor toracale T_8—T_{10} sau spațiului interscapulovertebral.

Unele caractere clasice ale durerii ulceroase sînt mai puțin evidente astăzi. Astfel, apariția postprandială a durerii, mai precoce în UG (la circa 1 oră), mai tardivă în UD (2—3 ore) nu mai poate servi drept criteriu diferențial de localizare a leziunii.

Se întîlnesc numeroase cazuri de UG cu durere relativ tardivă după mese (la 2 ore) și de UD cu durere mai precoce (la 1 oră după mese). Cedarea durerii după consumul alimentelor este mai frecventă în UD (în 75% cazuri din observațiile noastre) decît în UG (40% cazuri), iar ciclul durere-alimentație-cedarea durerii-reapariție (1—3 ore) nu mai este respectat totdeauna. Durerea are caracter nocturn (între orele 24—3 la 70% din bolnavii cu UD și 30% la bolnavii cu UG). Calmarea durerii nocturne prin consumul de alimente (pîine, lapte etc.), este de două ori mai frecventă în UD față de UG. Foamea dureroasă, în special matinală și calmată de alimentație este frecventă în UD și foarte rară în UG. În UD bolnavul mănîncă de obicei mai des, pentru a „hrăni ulcerul" și prezintă un apetit crescut, cu o greutate corporală normală sau mărită. Bolnavii cu UG au apetitul mai capricios și prezintă deficit ponderal în crizele ulceroase. Rareori bolnavul cu UD nu mai mănîncă din cauza teamei de dureri, prezentînd din acest motiv deficit ponderal. Unele manevre sau poziții antalgice, luate de bolnavi pentru calmarea durerilor, în special în UD, se întîlnesc mai rar astăzi: introducerea pumnului sub rebordul costal drept, către epigastru, aplecarea înainte în poziție semișezîndă sau aplecare în față, decubit lateral drept cu picioarele îndoite pe abdomen etc. Perioadele dureroase sînt de asemenea mai capricioase. Se notează astfel perioade mai scurte pentru UD necomplicat (circa 2 săptămîni, față de 3—4 săptămîni în descrierile clasice) și de 8—10 zile în UG, față de 2—3 săptă-

Scanned with OKEN Scanner

mîni. Dependența sezonieră foarte frecventă în UD (primăvara și toamna) nu mai este atît de evidentă în prezent, întîlnind-o la 40% din bolnavi. Se observă frecvent crize dureroase vara, iarna în lunile de tranziție etc. Recurențele ulceroase anuale sînt cu mult mai frecvente în UD față de UG. Asocierea unor alte afecțiuni (hepatobiliare, pancreatice, intestinale) modifică tabloul simptomatologiei dureroase ulceroase.

Nu există totdeauna corelație între dimensiunile leziunii ulceroase și intensitatea durerii. Am avut în observație, bolnavi cu ulcerații mari gastrice în regiunea corporeală a micii curburi, cu dureri de slabă intensitate și ulcerații de dimensiuni reduse, cu dureri intense. Există, de asemenea, cazuri de ulcerații mari evidențiate endoscopic și radiologic cu absența oricărei manifestări dureroase, mai ales la bolnavi peste 60 ani. Aceleași observații sînt valabile și pentru UD.

La examenul obiectiv al bolnavului cu UD se constată frecvent manevra Lenoir pozitivă: apăsarea cu degetele mîinii perpendicular pe mușchiul drept abdominal din dreapta, la zona care corespunde 1/3 interne a liniei ce unește coasta a 10-a cu ombilicul, bolnavul fiind în ortostatism, declanșează o durere intensă localizată. Această zonă corespunde de obicei proiecției bulbului duodenal pe peretele abdominal. Manevra Lenoir poate diferenția corect durerea de cauză ulceroasă față de durerea veziculară evidențiată prin manevra Murphy.

În UG comun aceeași manevră efectuată pe linia albă în epigastrul mediu, declanșează o durere mai puțin intensă și pe o arie mai întinsă și iradiată de obicei, spre stînga liniei mediane.

Durerile mai intense indică tendința la recidive frecvente.

Durerea ulceroasă poate îmbrăca aspecte particulare în funcție de complicații, vîrstă, sex (perioade fiziologice), localizare, mecanisme patogenetice etc.

Astfel, ulcerul penetrant în pancreas determină dureri intense cu aspect lancinant, iradiate posterior la nivelul vertebrelor T_{10}—T_{12}, calmate doar parțial de terapia uzuală și putînd sugera o afecțiune renală sau musculovertebrală regională. În coafectarea biliară, durerea ulceroasă poate fi mascată de topografia durerii biliare. Ulcerul calos determină dureri permanente, rezistente la tratament, pe o arie relativ localizată. La bătrîni mai ales în UG durerea este mai slabă în intensitate și deseori ulcere mari evoluează asimptomatic. La copii și adolescenți UG și UD se manifestă zgomotos. La femei în perioada de climax, sau la fete — perioada de adolescență — durerile sînt capricioase, de obicei intense și cu iradiații bizare: fosa iliacă dreaptă, flancul stîng etc. UG localizat în zona fornixului, juxtaesofagian poate genera disfagie, dureri intense retrosternale, mai ales după alimentație, asociate cu sughiț. Deseori durerile îmbracă aspect pseudoanginos. Ulcerul piloric se asociază cu dureri intense epigastrice și vărsături, care cedează mai greu la tratament. Ulcerul postbulbar generează dureri intense cu topografie periombilicală dreaptă, greu influențată de alcaline. Ulcerele endocrine, în special din sindromul Zollinger-Ellison, sînt de obicei multiple, asociate cu diaree, spoliere hidro-electrolitică și rezistente la tratament.

Mecanismele durerii ulceroase sînt complexe. Interferența dintre secreția gastrică acidă și leziunea ulceroasă reprezintă unul din mecanismele importante ale durerii. În sprijinul acestei ipoteze vin unele observații.

Scanned with OKEN Scanner

Astfel, instilarea de soluţii acide în stomac sau duoden, reproduce durerea la o mare parte din bolnavii cu UG sau UD. Se evaluează că pragul durerii în UD este reprezentat de pH-ul local de 1,5—2, iar în UG de 2—2,5. Administrarea de antiacide mai ales lichide, reduce evident intensitatea durerii la majoritatea bolnavilor cu UG sau UD.

A fost discutat de asemenea şi rolul pepsinogenului, activat la pH de 1,8—2,3 în apariţia durerilor; substanţe antipepsinice administrate „in situ" la nivelul leziunii ulceroase au dus, de asemenea, la remiterea durerii în majoritatea cazurilor.

Alt mecanism implicat în producerea durerii este reprezentat de gastrita sau duodenita de asociere. Contactul cu secreţia clorhidropeptică a zonei inflamate reproduce durerea într-un procent ridicat de cazuri. Este discutat, de asemenea rolul edemului periulceros al contracturii musculaturii periulceroase, al profunzimii craterului ulceros etc. În prezent se atribuie un rol important substanţelor neuropeptidergice de la nivelul stomacului şi duodenului, în special opiaceele endogene (enkefaline) care determină pragul sensibilităţii dureroase locale. O cantitate mai mare de opiacee endogene, creşte pragul sensibilităţii locale ulceroase în timp ce o cantitate redusă, scade acest prag (28). Această ipoteză explică, parţial discordanţele dintre mărimea şi localizarea craterului ulceros şi intensitatea şi aspectul durerii precum şi existenţa numeroaselor cazuri asimptomatice.

Alte simptome asociate durerii ulceroase sînt pirozisul şi regurgitaţia acidă. Pirozisul are topografie retrosternală, poate să apară în ortostatism, dar este mai frecvent în decubitus dorsal. El poate apare postalimentar la 1/2 oră—1 oră, precedînd durerile sau asociindu-se acestora. Regurgitaţiile acide apar relativ precoce după mese. Ambele simptome sînt determinate de refluxul conţinutului acid gastric în esofag şi esofagitei de reflux. Refluxul este determinat de incompetenţa cardiei asociată frecvent UD. Cînd „forţa" de reflux este mică sau moderată, apare pirozisul, iar cînd ea este mare, bolnavul resimte regurgitaţia acidă. În cazul asocierii incompetenţei sfincterului piloric, materialul refluat poate fi sucul duodeno-pancreatic. Nu există corelaţie între intensitatea pirozisului şi regurgitaţiei acide, pe de o parte şi gradul acidităţii gastrice pe de altă parte.

Vărsăturile acide şi alimentare reprezintă un alt simptom întîlnit în special în UD. Ele apar după alimentaţie, uneori sînt spontane, alteori provocate de bolnavi, prin folosirea degetelor mediu sau arătător de la mîna dreaptă (semnul „degetului"). Vărsăturile calmează, de regulă, simptomatologia subiectivă a bolnavului, în special durerea.

Conţinutul vărsăturilor este mixt, alimentar şi cu suc gastric acid. În lichidul respectiv se observă alimente consumate cu puţin timp în urmă, nedigerate. Aciditatea gastrică din lichidul de vărsătură dă bolnavului o senzaţie specială în gură şi la nivelul dinţilor. Prezenţa alimentelor consumate cu mai mult de 6 ore înainte, sugerează existenţa unui obstacol piloric (stenoză, edem). Uneori vărsăturile nu sînt legate de alimentaţie, sînt spontane şi conţin suc gastric clar, cu gust acid, iar la sfîrşit pot prezenta şi aspect biliar. Vărsăturile alimentare sau acide sînt mai rar întîlnite în prezent la bolnavii cu UD necomplicat. Ele nu sugerează în mod obligatoriu existenţa complicaţiilor, dar impun investigaţii de excludere.

Scanned with OKEN Scanner

Mecanismul vărsăturilor ulceroase este neclar. Mulți autori incriminează edemul periulceros duodenal sau duodenita de asociere, cu reflexe duodeno-gastrice antiperistaltice, determinate de afectarea terminațiilor nervoase senzitive și vegetative din această zonă. Se subliniază, de asemenea, rolul sistemului nervos vegetativ, în apariția vărsăturilor, acestea fiind mai frecvent întîlnite la bolnavii labili vegetativi. Bockus vorbește de „easy vomiters" pentru a sublinia rolul sistemului nervos în apariția vărsăturilor.

Un alt semn clinic, curent întîlnit la bolnavii cu UD, cu valoare izolată redusă, este constipația cronică. Aceasta este de obicei de tip funcțional, spastic și poate fi prezentă, atît în recurențele ulceroase, cît și în afara acestora. Mecanismul este reprezentat de factorii vegetativi din ecuația ulceroasă și de reflexe viscero-viscerale.

Examenul obiectiv pune în evidență date relativ reduse pentru stabilirea diagnosticului. În prezent este reactualizată problema tipului somatic ulceros, pe care însă îl întîlnim rar în practică: bolnav picnic, hiperstenic, brunet, cu tendință la obezitate, labil vegetativ în UD și tipul longilin, hipostenic, păr blond, ochi albaștri, apatic în UG. Tipul somatic este corelat cu factorii genetici, ilustrați de modificări la nivelul perechii a 6-a de cromozomi din leucocite. Tipul clasic al bolnavului cu denutriție ușoară în UG și cu stare hiperponderală în UD, nu mai este frecvent întîlnit astăzi, curba ponderală a bolnavului ulceros fiind determinată în general de aportul caloric. Bolnavul cu UD își „hrănește" frecvent ulcerul și prin excedent caloric poate să cîștige în greutate. Dacă însă bolnavul are vărsături sau teama de alimentație care îi agravează simptomele, își reduce instinctiv rația alimentară și pierde în greutate. Semnul „degetului" obiectivizat prin îngroșarea articulației dintre primele două falange, nu mai este întîlnit în prezent decît extrem de rar, la bolnavii cu UD cronic, care își provoacă vărsături cu ocazia fiecărei recurențe ulceroase. De mai mare importanță practică este semnul Lenoir, așa cum a fost menționat anterior, care poate obiectiva topografic leziunea ulceroasă, chiar în cazurile oligo-simptomatice sau în fazele de remisiune.

Tabloul „dispeptic" ulceros, manifestat prin balonări abdominale postprandiale, eructații, „disconfort epigastric", postprandial etc., este considerat de mulți autori ca determinat de afecțiunile asociate frecvent UG și UD; duodenite, gastrite, hernia gastrică transhiatală, afecțiuni biliare etc.

Examene paraclinice. Pentru stabilirea diagnosticului de UG și UD sînt necesare următoarele investigații: evaluarea funcției secretorii a stomacului, cercetarea hemoragiilor oculte în scaun, examenul radiologic eso-gastro-duodenal, examenul endoscopic eso-gastro-duodenal (completat uneori cu explorări bioptice și citologice) iar în cazuri particulare se folosesc teste speciale.

— Evaluarea funcției secretorii gastrice se face prin explorarea debitului acid bazal (DAB) și debitului acid stimulat cu histamină sau pentagastrină (DAS). Sucul gastric din secreția bazală (nestimulată) este clar-vîscos în UD și frecvent amestecat cu bilă în UG (reflux duodenogastric). Stabilirea DAB se face după ce s-au exclus probele cu reflux biliar.

Cantitatea de suc gastric spontan elaborat este ușor crescută în UD (circa 60—80 ml/oră) și normală sau scăzută în UG (20—40 ml/oră). DAB

arată valori de peste 5 mEq/oră în UD și este scăzut, normal sau ușor crescut în UG, în funcție de localizarea acestuia, în general sub 1,5 mEq/oră. Secreția gastrică stimulată submaximal cu histamină 0,1 mg/10 kg corp arată valori de circa 100—120 ml/oră în UD, cu valori ale DAS de peste 18—20 mEq/oră și de 80—100 ml/oră în UG, cu valori ale DAS, în general, sub 12 mEq/oră.

Raportul DAB/DAS este mai mare de 0,2 în UD și este sub aceste valori în UG. Se evaluează că DAS (histamină, analogii acesteia sau pentagastrină) nu este proporțional crescut în UD, această situație sugerînd componenta vagală predominantă. DAS este mai apropiat de normal în UG datorită componentei gastrinice. Din acest motiv, pentru a economisi timp și pentru a evita unele reacții posthistaminice, se preferă explorarea DAB ca primă etapă în explorarea funcției secretorii bazale. Dacă DAB este >5 mEq/oră există probabilitatea UD, dacă acesta este mai mic de 1,5 mEq/oră, probabilitatea UG (cu excepțiile privind localizarea acestuia), iar dacă se apropie de 0, obligă la efectuarea testului submaximal sau maximal.

Sînt cazuri de UG sau UD, la care DAB este foarte scăzut, iar după histamină este crescut, sugerînd existența componentelor patogenetice humoral-endocrine. În cazul unei anaclorhidrii sau hipoclorhidrii marcate după testele maximale, se exclude de regulă diagnosticul de UD, iar dacă celelalte examene sugerează existența unui ulcer gastric, trebuie suspectat și neoplasmul gastric.

Se evaluează că 30% din bolnavii cu UD și 20% din bolnavii cu UG prezintă valori normale ale funcției secretorii gastrice, fapt care arată că testele secretorii bazale și stimulate sînt orientative.

În sindromul Zollinger-Ellison, DAB este crescut (>15—20 mEq/oră), iar după histamină DAS crește la 40—50 mEq/oră, asociat la un volum secretor foarte crescut (peste 500 ml în secreția bazală orară și peste 1 000 ml în secreție stimulată).

Raportul DAB/DAS este în jur de 0,8 în această afecțiune, demonstrînd răspunsul redus al celulelor parietale la stimulare. În ulcerul endocrin din cadrul sindromului MEA, mai ales dacă se suspectează hiperparatiroidismul, este recomandabil să se folosească pentru testarea funcției secretorii gastrice clorura de calciu, 2 g în perfuzie lentă de 2 ore. În aceste situații, creșterea acidității gastrice stimulate, depășește valorile găsite după stimularea cu histamină doza maximală (0,025 mg histamină hidroclorică /kgcorp).

Secreția clorhidropeptică este permanentă în UD, fără pauze interdigestive și fără repaus nocturn, spre deosebire de UG comun în care pauzele persistă.

Posibilitățile tehnice actuale nu mai fac necesară testarea activității secretorii gastrice în perioadele interdigestive sau nocturnă, în vederea stabilirii mecanismului și diagnosticului UD.

Valorile secretorii gastrice în fazele de acalmie ale UD nu diferă prea mult față de valorile întîlnite în perioadele de activitate, în timp ce în UG funcția secretorie a stomacului se apropie de normal în faza de remisiune clinică.

Ținînd seama de variațiile secreției gastrice în UG, Johnson (1965) a făcut localizarea UG, pe care l-a clasificat în 3 tipuri:

Scanned with OKEN Scanner

Tip I, UG al corpului gastric, situat deasupra unghiului gastric în zona 1/3 inferioară a micii curburi, care reprezintă UG clasic. În această localizare, secreţia gastrică este de obicei scăzută, DAB şi DAS frecvent mai reduse, uneori normale.

Tip II, UG sau UD, cu localizări variabile, avînd ca mecanism patogenetic refluxul conţinutului duodenal în stomac. Secreţia gastrică, DAB şi DAS sînt similare celor întîlnite în UD.

Tip III, UG cu localizare pilorică, indus de obicei de droguri şi cu valori secretorii variabile, similare frecvent celor din UD (cu predominanţa agresiunii asupra funcţiei de rezistenţă a mucoasei gastrice).

— Evaluarea hemoragiilor oculte în scaun se bucură, în prezent, de mare atenţie, ca test adiţional pentru stabilirea perioadei de activitate sau de acalmie a craterului ulceros. Ţinînd seama de structura macroscopică şi microscopică a acestui crater, care are fundul burjonat, cu eroziuni capilare şi ţesut de neoformaţie vasculară dar friabil, este frecvent remarcată microhemoragia digestivă, care depăşeşte net valorile normale de 2 ml zilnic. În perioadele de activitate, cantitatea de sînge extravazat se apropie în medie de 5—8 ml/zi. Metodele pentru evidenţierea acestor microsîngerări sînt de obicei calitative şi grevate de numeroase rezultate fals pozitive, mai ales dacă nu se iau măsurile cunoscute, de a se evita alimente cu bogat conţinut în fier, medicaţie marţială sau dacă există şi alte surse de hemoragie cunoscute (gingivoragii, epistaxis etc.). Reacţiile Adler, Meyer, Gregerson, Weber etc. au o eficienţă redusă (40—50%) în evidenţierea hemoragiilor ulceroase. Hemocultul se bazează pe reacţia sîngelui la guaiac şi este uşor de efectuat; rezultatele concordante cu sîngerările sînt întîlnite la 70% din cazuri.

Proba firului: se foloseşte un fir de in cu extremitatea distală conectată la o bulă olivară de la sonda Einhorn, înghiţit seara, pînă la nivelul D_3 şi fixat la arcada dentară. A 2-a zi se extrage firul şi se observă distanţa de la arcada dentară şi zona unde este impregnat cu sînge, care corespunde de obicei craterului ulceros. Prin injectarea intravenoasă a unor substanţe fluorescente firul rămînînd pe loc în duoden, se poate observa, după extragere, locul de efracţie al substanţei.

O valoare mai precisă o are evaluarea cantităţii de sînge pierdut, prin metoda izotopilor radioactivi. Marcarea hematiilor autologe cu ^{51}Cr, reinjectarea lor şi recoltarea materiilor fecale timp de 3 zile, permite evaluarea medie zilnică a sîngelui pierdut (măsoară radioactivitatea fecalelor).

În perioadele de acalmie, hemoragiile oculte dispar.

În recurenţele ulceroase există o bună concordanţă între metoda endoscopică şi cea a detectării hemoragiilor oculte prin metoda radioizotopică.

4.4.3.3.1. EXAMENUL RADIOLOGIC

Ulcerul gastric. Semnul radiologic de certitudine al ulcerului îl constituie nişa ulceroasă. Ea apare în raport cu situaţia, ca o pată suspendată de formă rotundă, ovalară. În evoluţia examenului radiologic putem aprecia cîteva etape mai importante: a) examenul în umplere; b) în semiumplere; c) examen cu compresiune dozată; d) examenul cu dublu contrast; acesta din urmă este perfecţionat de către autorii japonezi, fiind cel mai eficient, putînd concura chiar cu examenul endoscopic.

Scanned with OKEN Scanner

Ulcerul pe curburi. Apare ca o opacitate semicirculară cu convexitatea orientată extern; ea depăşeşte marginea gastrică şi are un contur regulat. Spre interior, opacitatea este delimitată de o zonă mai transparentă, corespunzătoare coletului ulceraţiei şi urmată de o zonă semitransparentă dată de edemul inflamator, spre care converg pliuri gastrice. Aspectul descris se evidenţiază cel mai bine în ortostatism, postero-anterior, în umplere şi compresiune dozată. Prin aceasta din urmă, apropiindu-se cele două versante ale ulceraţiei, bariul este îndepărtat din această zonă, lăsînd un halou în jurul ulceraţiei. Este nişa clasică benignă în perioada activă, inflamatorie, a ulcerului acut (fig. 4.20, fig. 4.21 a, b).

În raport cu întinderea, profunzimea şi reacţiile de vecinătate, variază forma şi dimensiunile nişei. Astfel, procesul inflamator, edemul, poate crea impresia unei nişe mai profunde, iar reducerea lui, sub tratament adecvat, scade adîncimea nişei, după cum procesul inflamator (edemul) poate obstrua coletul nişei, ea devenind astfel invizibilă.

Cînd ulcerul îşi continuă evoluţia, el străpunge peretele gastric pînă sub seroasă, putînd pătrunde în organele subiacente. Acesta este ulcerul cronic penetrant (fig. 4.22 şi fig. 4.23). El determină reacţii profunde în peretele gastric învecinat: induraţie, rigiditate, retracţie (fig. 4.24 a). În aceste cazuri volumul nişei poate depăşi 2, chiar 3 cm. Cînd nişa atinge astfel de dimensiuni conţinutul ei se poate stratifica, prezentînd un strat inferior dat de bariu, unul intermediar diluat (suc gastric, bariu diluat) şi un strat superior transparent dat de aer.

Edemul periulceros, infiltratul inflamator, resturi alimentare, cheaguri de sînge pot împiedica opacifierea nişei, în acest caz fiind nevoie de schimbări de poziţie ale bolnavului, examene în poziţii variate şi aprecierea justă a semnelor indirecte ale ulcerului.

Uneori ulcerul poate fi multiplu (fig. 24 b).

Evoluînd spre vindecare, nişa se reduce de volum, ia o formă triunghiulară, apoi scăzînd în dimensiuni, ajunge la forma de spicul, pentru ca în final să dispară complet. Concomitent se şterg şi modificările periulceroase. În cazul ulcerului acut, totul se poate petrece în cîteva zile.

În ulcerul cronic, procesul de vindecare este mult mai lent, nişa rămîne prezentă timp de cîteva săptămîni sau luni, cînd a perforat într-un organ vecin. Chiar cînd nişa dispare, modificările periulceroase persistă: rigiditate segmentară, convergenţă cicatriceală de pliuri, retracţii şi deformaţii.

Ulcerul cu localizare pe feţele gastrice. Nişa apare ca o pată rotundă sau rotund ovalară (fig. 4.25, 4.26, 4.27, 4.28) înconjurată de o zonă mai clară (halou inflamator), spre care converg pliurile (retracţie autoplastică în ulcerele recente şi retracţie cicatriceală în ulcerele cronice). Vizualizarea nişei se face cu bariu în strat subţire, în decubit ventral pentru ulcerul feţei anterioare şi în decubit dorsal pentru ulcerul feţei posterioare. Cînd ulcerul este situat în apropierea curburilor, examenul se completează în ortostatism, cu stomacul umplut cu bariu, în incidenţă oblică anterioară stîngă pentru faţa anterioară şi oblic anterior drept pentru faţa posterioară. Cînd nişa este situată medial este necesară poziţia de profil.

Ulcerul situat pe porţiunea orizontală a stomacului. Pe curbura mică în general este mai plat, procesul inflamator poate duce la o lărgire a unghiului gastric; se evidenţiază de preferinţă în ortostatism, cu stoma-

Scanned with OKEN Scanner

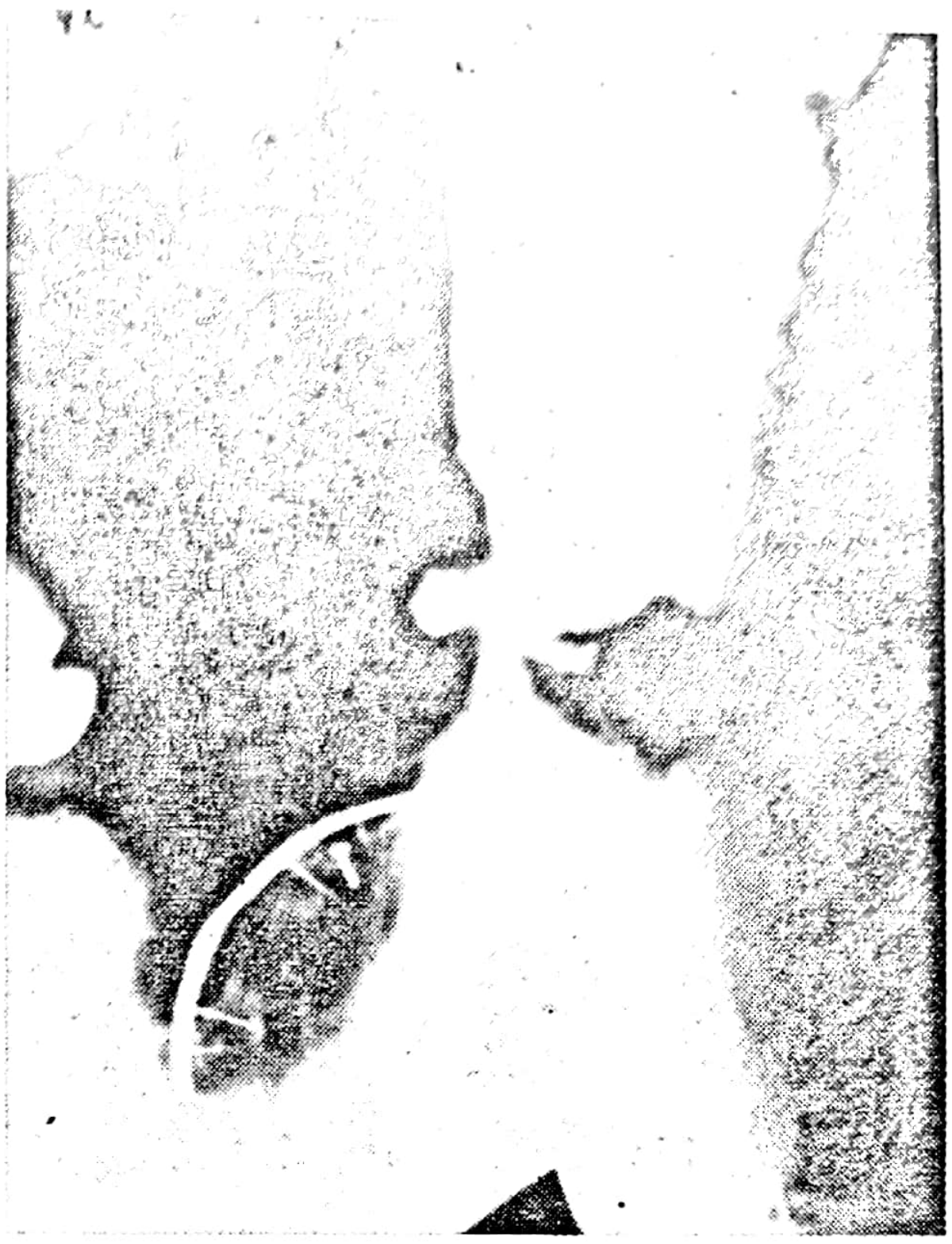

Fig. 4.20. — Ulcer gastric al micii curburi gastrice (examen radiologic).

Fig. 4.21. — **Nișă ulceroasă pe curbura mică a stomacului, cu edem întins la baza nișei.**

a) Aspectul nișei după compresiune.
b) Aspectul nișei fără compresiune.

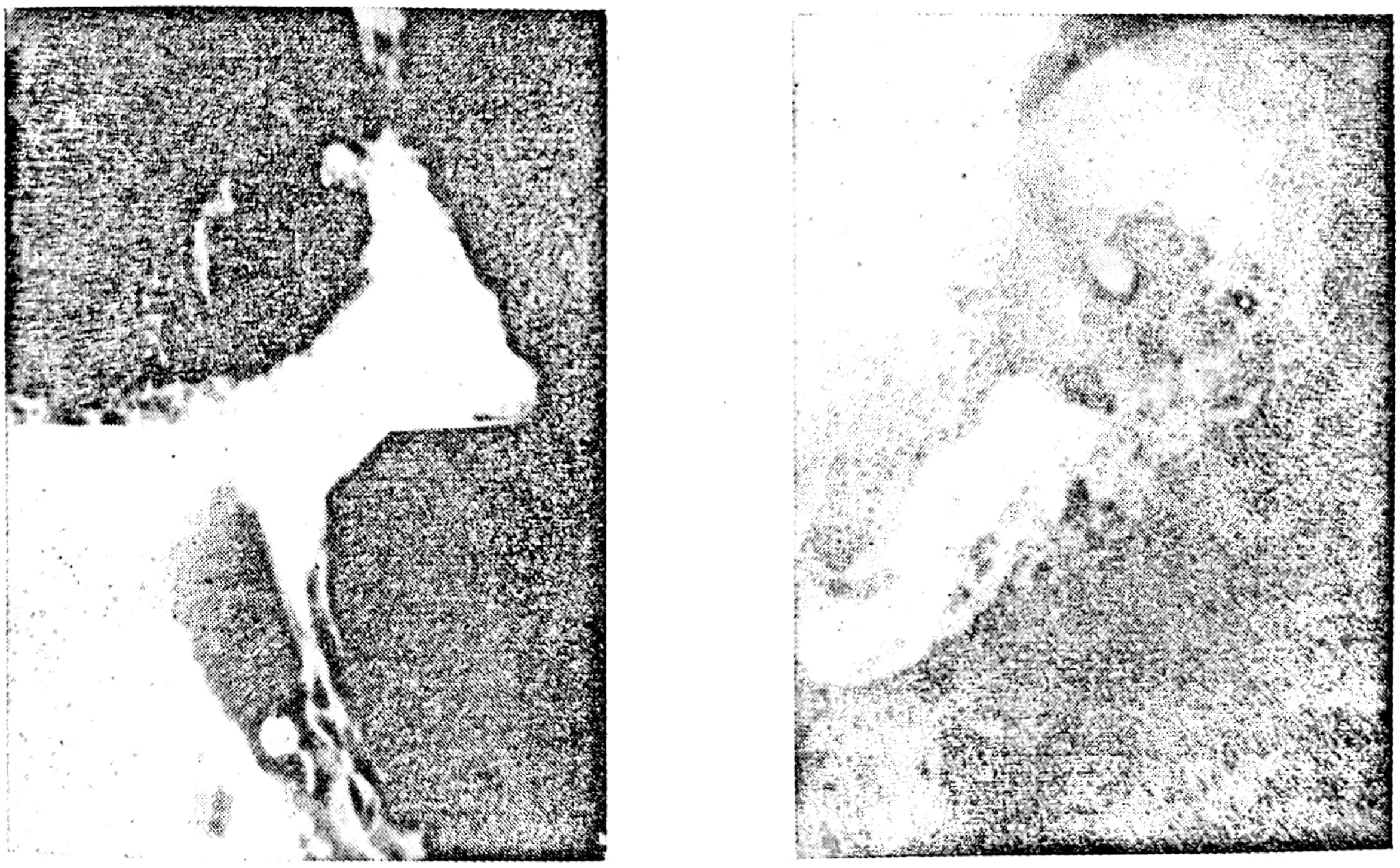

cul umplut cu bariu și sub compresiune dozată. Cînd este situat pe una din fețe, examenul este identic ca pentru corpul gastric. În aceste cazuri examenul cu dublu contrast este deosebit de valoros (fig. 4.29).

Ulcerul prepiloric este situat mai ales pe mica curbură. El duce la deformări ale pilorului.

Scanned with OKEN Scanner

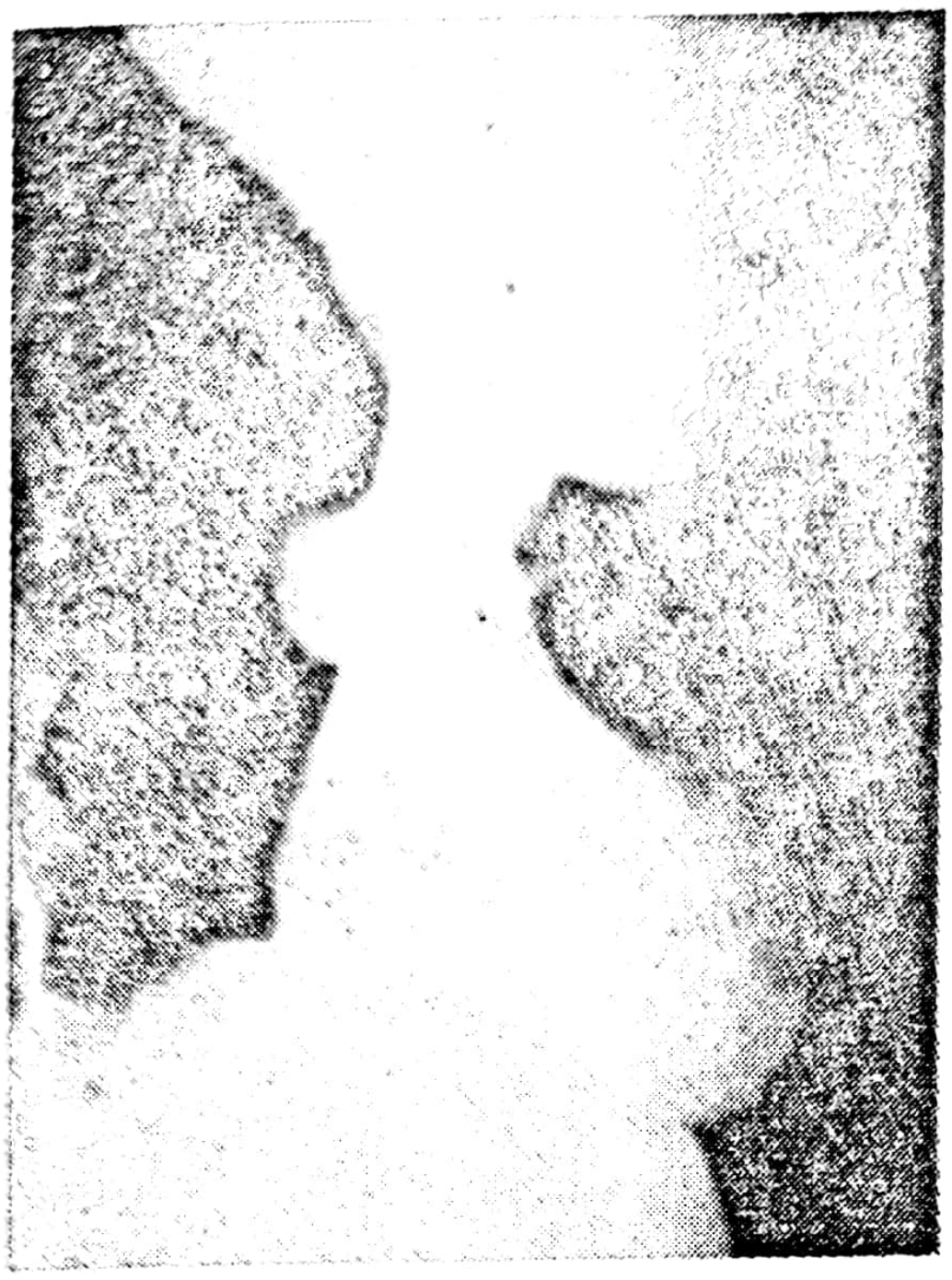

Fig. 4.22. — Ulcer gastric penetrant.

Fig. 4.23. — Ulcer gastric pe curbura mică a stomacului, penetrant în cavitatea posterioară; este vizibil traiectul ulcerației.

Fig. 4.24 a. — Ulcer penetrant pe fața posterioară a stomacului: rigiditate segmentară periulceroasă. Incizură constantă, retractilă, pe curbura mare, în dreptul nișei.

Fig. 4.24 b. — Ulcer gastric dublu, situat pe mica curbură a stomacului.

Scanned with OKEN Scanner

Fig. 4.25. — Nișă triunghiulară, situată pe mica curbură a stomacului.

Fig. 4.26. — Ulcer gastric cu vechime de 6 săptămîni.

Fig. 4.27. — Nișă situată pe fața posterioară a stomacului: edem și pliuri convergente.

Fig. 4.28. — Ulcer pe fața posterioară a tuberozității gastrice, cu pliuri convergente.

Ulcerul curburii mari. Este mai rar întîlnit și este mai greu de evidențiat datorită complexității structurii mucoasei la acest nivel. El este identic cu ulcerul situat pe curbura mică, dar cînd este situat pe unul din versante, pune probleme dificile radiologului, el trebuind să recurgă la toate metodele, pozițiile și incidențele în vederea evidențierii lui, mai ales că bariul poate rămîne suspendat printre încrucișările de pliuri. Totuși, persistența imaginii în strat subțire, în semiumplere, compresiune

Scanned with OKEN Scanner

Fig. 4.29. — Ulcer pe porţiunea orizontală a stomacului, cu lărgirea unghiului gastric.



Fig. 4.30. — Nişă ulceroasă, situată pe marea curbură a stomacului.

dozată, umplere şi schimbarea incidenţelor poate asigura diagnosticul (fig. 4.30).

Ulcerul tuberozitar. Este situat mai ales în vecinătatea cardiei. Apare tot ca o pată suspendată. El poate fi confundat cu un diverticul fără a pune însă probleme unui radiolog experimentat. Punga diverticulului este mai flască, îşi schimbă forma în raport cu poziţia bolnavului ea tinde să se alungească vertical în ortostatism, nu se însoţeşte cu reacţii de vecinătate şi adeseori pliurile gastrice se pot urmări cum pătrund în diverticul printr-un colet mult mai larg decît cel al ulcerului. Datorită neregularităţii şi intricării pliurilor tuberozitare, bariul poate rămîne suspendat între ele şi, mai ales, în recesul format pe curbura mică între marginile de contact ale peretelui tuberozitar cu cel al capului gastric. Schimbarea poziţiei bolnavului şi adaosul unei noi cantităţi de bariu, îndepărtează pata suspendată care ar fi putut să fie interpretată ca ulcer gastric.

Ulcerul în hernia gastrică transhiatală, apare mai ales în hernia paraesofagiană, el localizîndu-se mai frecvent la nivelul coletului herniar (fig. 4.31). Din profil apare ca o pată suspendată semi-rotundă, ieşită din conturul coleţului, iar de faţă ca o pată suspendată rotundă spre care adeseori converg pliuri.

— Semnele indirecte ale ulcerului sînt organice şi funcţionale, nu sînt caracteristice, întîlnindu-se şi în alte boli ale stomacului. Ele sînt: gastrita, cu relieful îngroşat sau şters; hipersecreţia; spasmul curburii mari orientat spre ulcer; hipertonia şi hiperkinezia; mult mai frecvent se întîlneşte spasmul cardiei în cazul ulcerelor sus situate şi spasmul piloric în cazul ulcerelor antrale; spasme ale fibrelor circulare şi mai ales

ale muscularis mucoasei care creează dințături ale curburii mari.

— *Cicatrizarea ulcerului cronic* poate duce la deformări ale stomacului prin retracții ca: scurtarea curburii mici, ștergerea unghiului gastric, biloculare excentrică cu comunicare de-a lungul curburii mici între cele două compartimente, stomac în formă de melc, stomac „în cuvetă“ în cazul ulcerelor pilorice stenozante.

Diagnosticul radiologic al ulcerului gastric este radiografic, efectuat în condiții de tehnică adecvată, în poziții și incidențe variate, în semi-umplere și umplere, sub compresiune dozată, constituind documentul de care bolnavul se va servi la controalele ulterioare.

Fig. 4.31. — Hernie paraesofagiană, cu nișă la nivelul coletului herniar.

Examenul radiologic poate, în peste 95% din cazuri, descoperi craterul, dar nu îi poate stabili totdeauna etiologia, mai ales în cazul ulcerelor mici și mijlocii. În principiu, nișa benignă, situată pe curburi sau pe fețe, văzută din profil, depășește în exterior peretele gastric. Nișa canceroasă se dezvoltă în interiorul lumenului gastric, ea ulcerînd formațiunea tumorală proeminentă în lumen. În cazul ulcerelor mici, semnele descrise își pierd în parte semnificația. Bureletul periulceros, întîlnit în ambele forme de leziune este datorat edemului și infiltrației inflamatorii în ulcerul benign și proliferării maligne în nișa canceroasă. Pliurile convergente în ulcerul benign sînt mai fine și se pierd întețindu-se în edemul periulceros și sînt mai groase și se întrerup brusc în lacuna ulceroasă. Nișa malignă are forma unui crater cu margini neregulate. Baza nișei, dată de un edem, apare în semiton uniform, aceea dată de infiltrația malignă este neregulată anfractuoasă. Două sînt formele de nișe pe care radiologic le putem aprecia ca maligne: nișa în menisc și nișa în platou. Din păcate însă, pe ambele le întîlnim într-o fază avansată a bolii. În cazul nișelor mici, cu dimensiuni sub 1 cm, pentru eventuala stabilire a etiologiei este necesar un examen radiologic de mare tehnicitate. Este meritul autorilor japonezi, care, stimulați pe de o parte de frecvența cancerului gastric în Japonia și de aportul excepțional adus de perfecționarea endoscopiei, reconsideră și perfecționează o mai veche metodă de examen radiologic, aceea a dublului contrast. Aceasta permite evidențierea unor leziuni mici și mai ales a modificărilor periulceroase.

Vîrsta, sexul și localizarea nu mai corespund vechilor concepții în privința etiologiei ulcerului, deoarece ambele forme pot fi întîlnite oricînd și oriunde. Nici testul terapeutic nu asigură securitatea diagnosticului, deoarece mici ulcerații maligne se pot epiteliza la suprafață, leziunea evoluînd în profunzime. De aceea, repetarea examenului la perioade bine stabilite este imperios necesară.

Scanned with OKEN Scanner

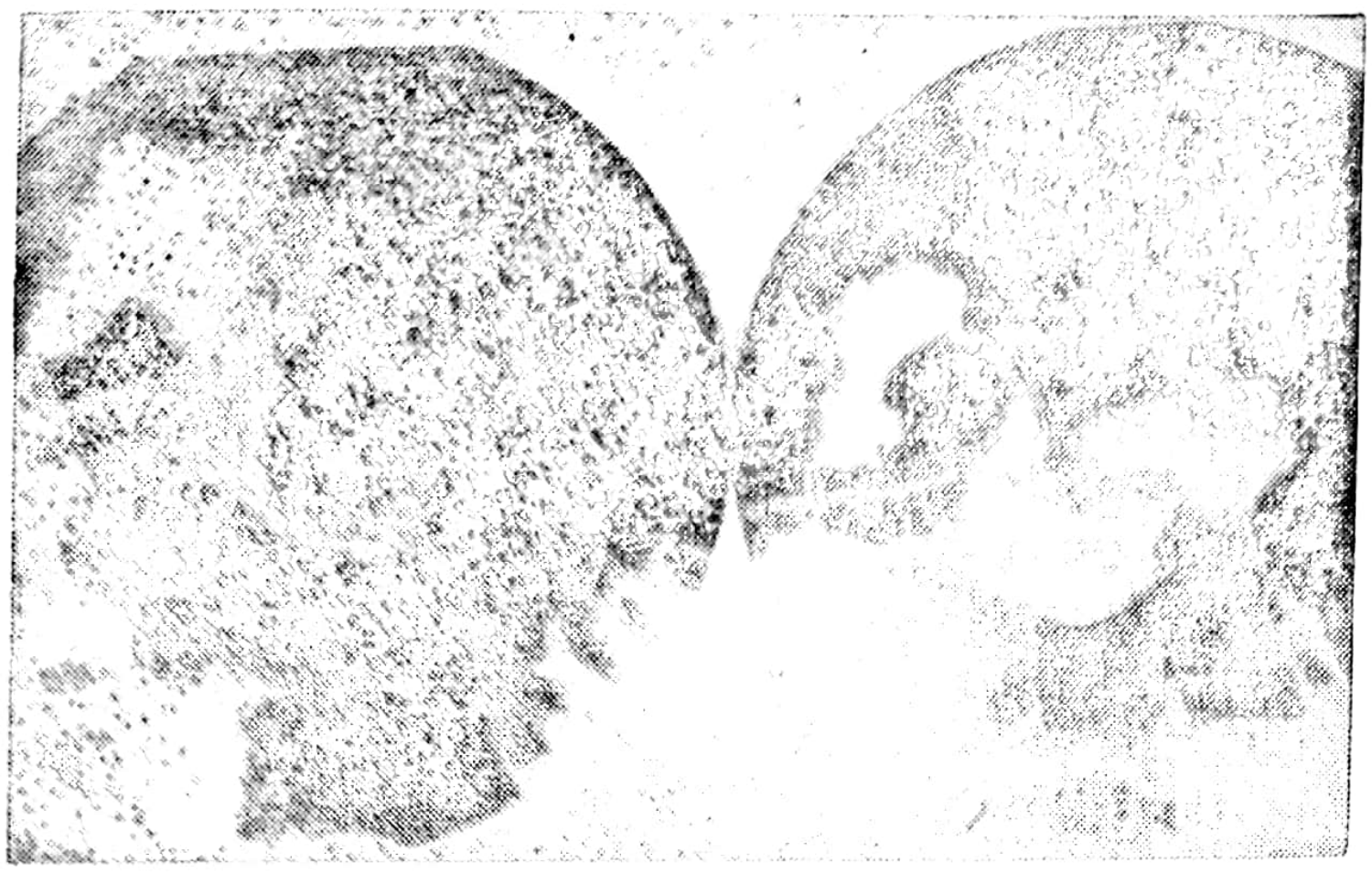

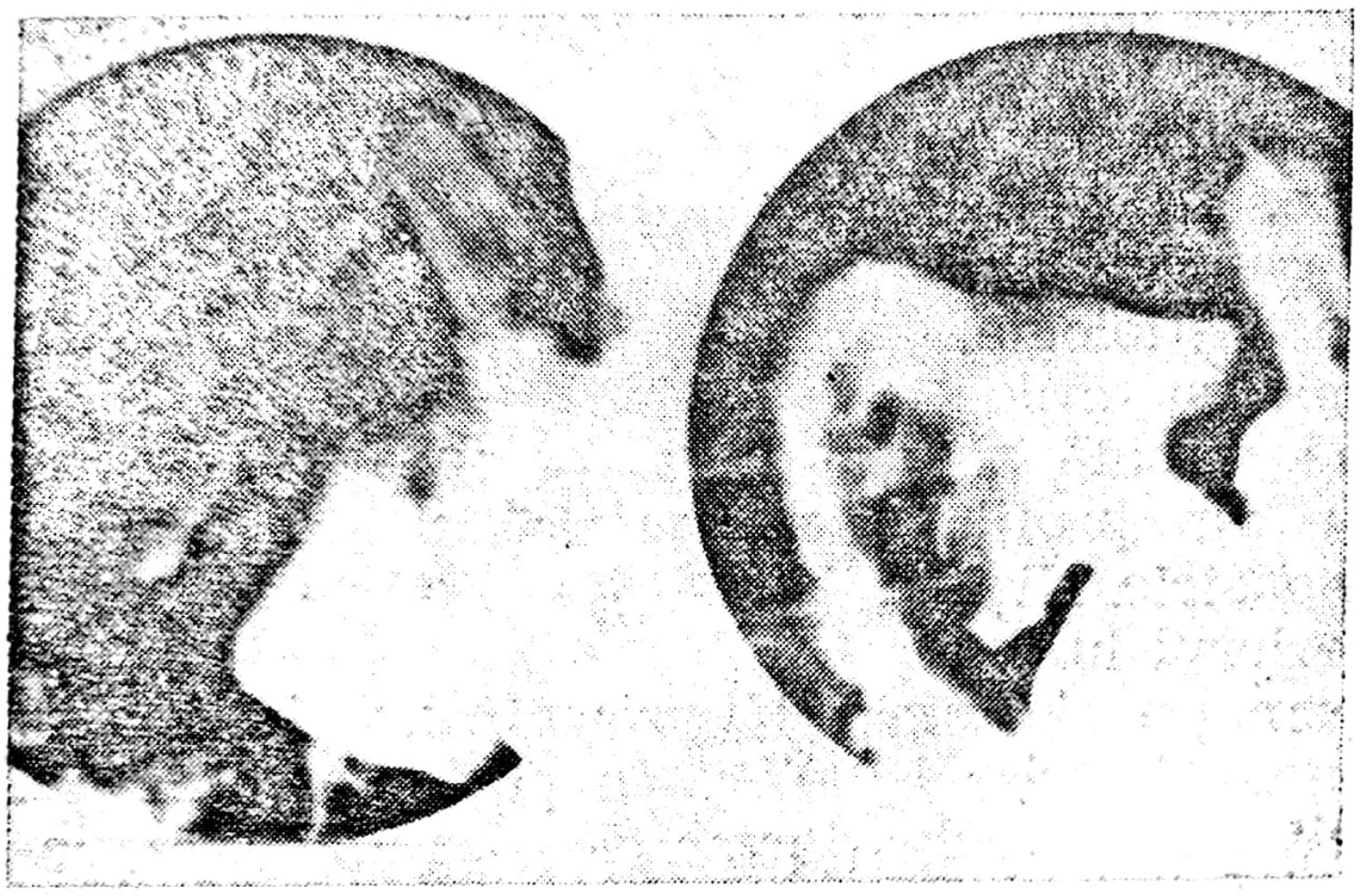

Fig. 4.32. a și b — Nișe situate pe fața posterioară a bulbului duodenal, înconjurate de edem.

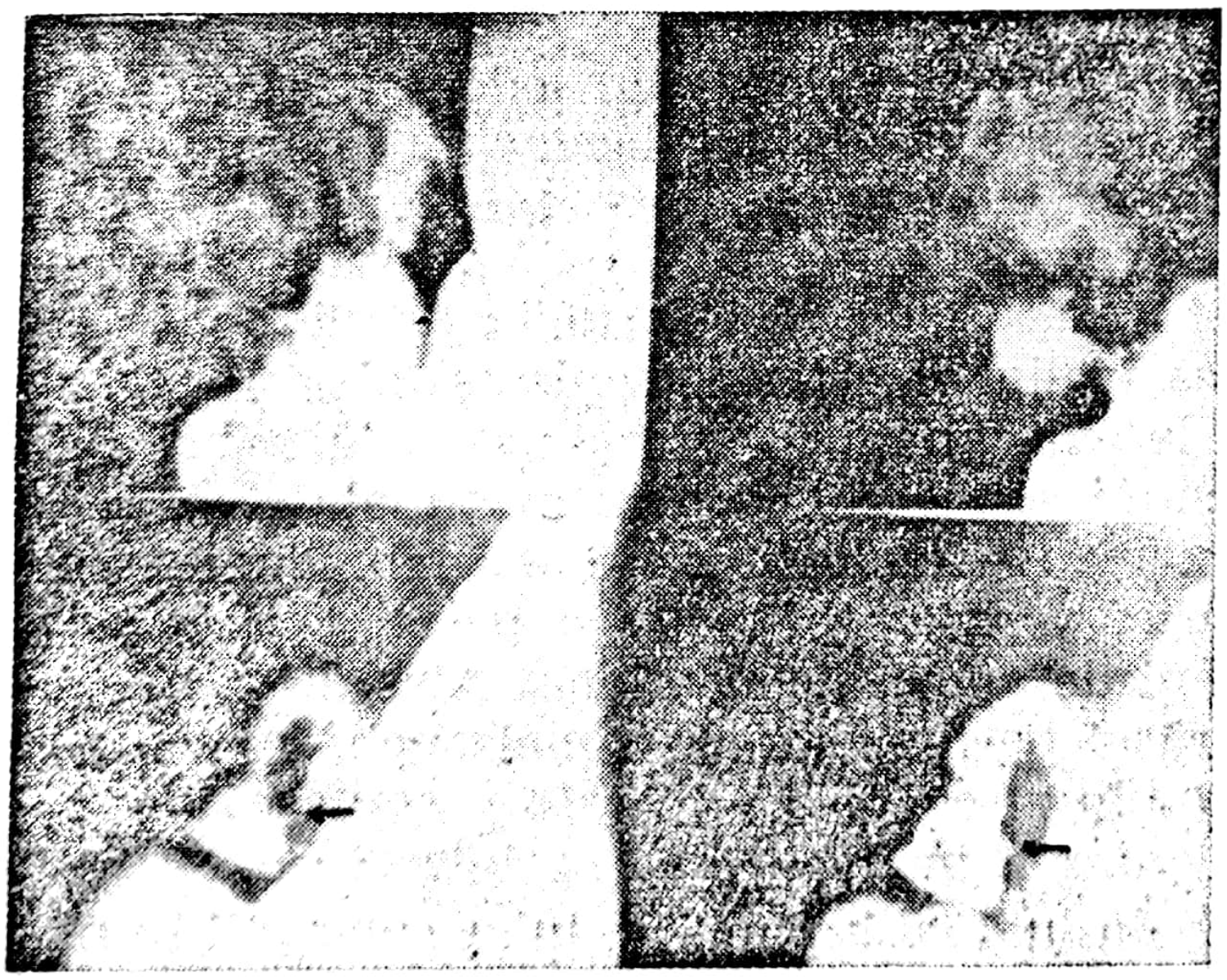

Fig. 4.33. — Ulcer dublu duodenal (fața anterioară și fața posterioară a bulbului duodenal), vizibil în incidența oblică anterioară stîngă.

Ulcerul duodenal. Localizarea mai frecventă este pe una din fețe și mai ales pe aceea posterioară. Nișa apare ca o pată rotundă, înconjurată de edem în faza activă. Pentru evidențierea nișei este necesar examenul sub compresiune, fiind obligatorii poziția din față și în cele două incidențe



Fig. 4.34. — Nișă pe versantul posterior al micii curburi a bulbului duodenal. Curbura mică scurtată, recesul intern șters, recesul extern dilatat pseudodiverticular.

Fig. 4.35. — Nișă pe fața anterioară a bulbului duodenal; bulbul este deformat, iar recesul intern scurtat.

oblice anterioare, stîngă și dreaptă. Nișa bulbară este de obicei mai mică decît aceea gastrică. Procesul inflamator din faza acută și procesele care însoțesc regresiunea ulcerului atrag după sine modificări în forma, dimensiunile, conturul și relieful bulbului. În incidențele oblice ulcerul apare ca o proeminență asemănătoare ulcerului gastric de pe curbura mică, ulcerul feței posterioare proiectîndu-se spre curbura mică, iar cel al feței anterioare spre curbura mare (fig. 4.33, 4.34, 4.35).

În ulcerul acut, pe lîngă edemul din jurul nișei, care apare ca o zonă mai transparentă, survin fenomene iritative care pot duce la o intoleranță a bulbului, tradusă radiologic prin umpleri fugitive, la contracții spasmodice ale fibrelor musculare circulare, care se traduc radiologic prin incizuri ale curburilor, determinînd scurtări și deformări ale bulbului.

În faza de regresiune, pe lîngă diminuarea nișei, edemul este înlocuit de procesul de cicatrizare, care prin retracția mucoasei, duce la un aspect stelat al nișei prin convergența pliurilor.

Bulbul mic poate fi datorat unor contracții globale ale fibrelor musculare, unui edem sau unei retracții cicatriceale. În astfel de situații putem întîlni bulbul în formă de trifoi, de tunel, de tampon, cu coadă de rîndunică, etc. (fig. 4.36).

Scanned with OKEN Scanner

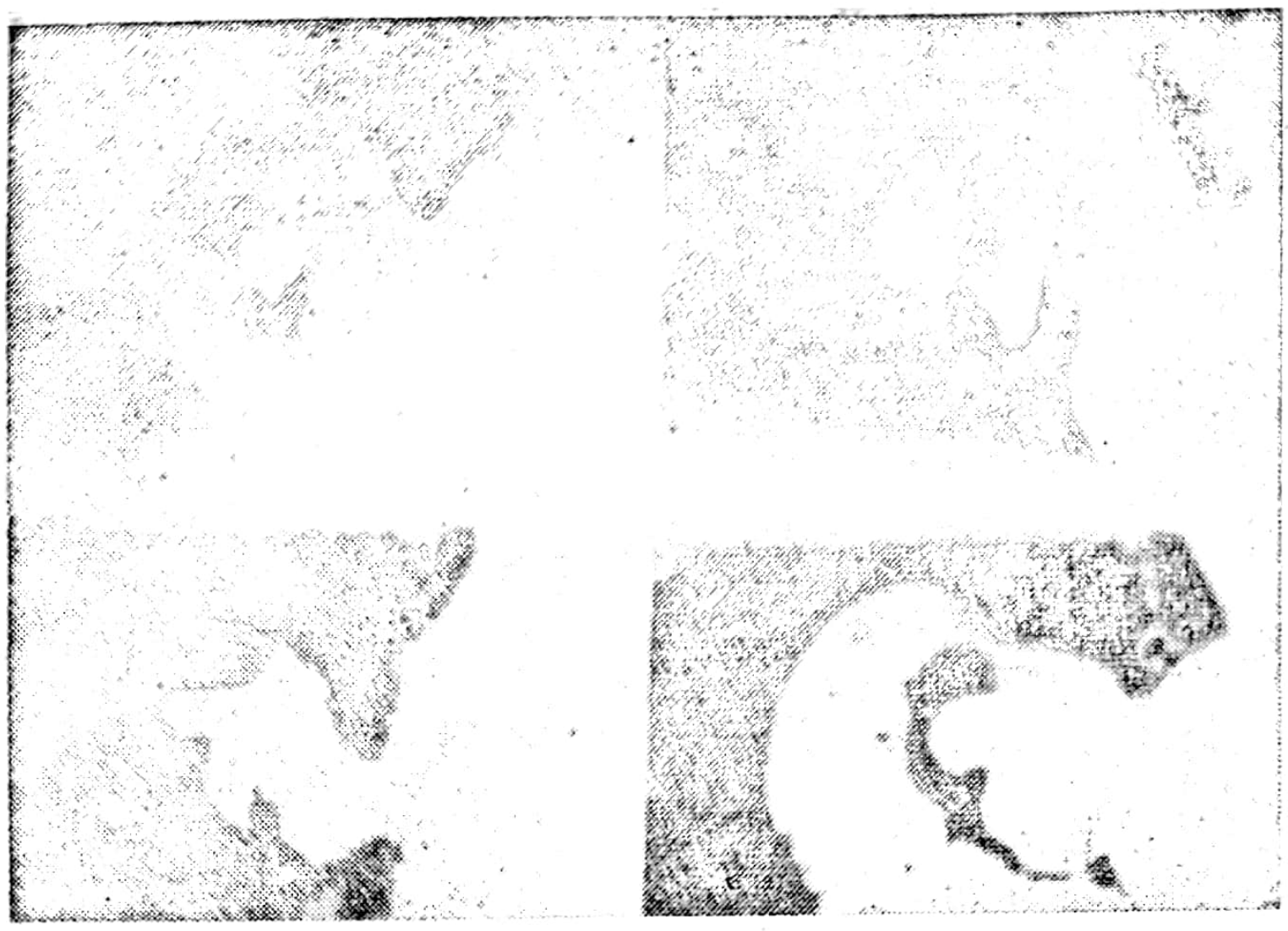

Fig. 4.36. — Nişă gigantă, penetrantă, situată pe faţa posterioară a bulbului duodenal.

Fig. 4.37. — Ulcer postbulbar, situat pe prima porţiune a D_2.

Stenoza pilorică poate fi organică sau funcţională ca un fenomen reflex al contracţiilor fibrelor circulare ale pilorului. Diferenţierea lor se face prin probele farmacodinamice.

Ulcerul duodenal este însoţit adeseori de modificări ale stomacului: hipersecreţie, spasme antrale, hipertonie şi modificări de relief gastric.

Ulcerul duodenal mai rar poate fi situat pe genunchiul superior sau pe porţiunea proximală a lui D_2. Aspectul radiologic este a unei pete suspendate, rotundă sau rotund-ovalară, văzută din faţă; cînd apare ca o nişe marginală, ea poate fi o nişe proprie a marginii interne, sau o nişe situată pe una din feţe, dar văzută din profil (fig. 4.37).

Ulcerul se însoţeşte totdeauna de modificări spastice, care îi pot da aşa-zisa formă de perlă. În această fază, ulcerul poate uneori să fie deja închis, dar imaginea radiologică de nişă să persiste, datorită reţinerii unei mici cantităţi de bariu printre pliurile convergente. Prin schimbarea incidenţei, prin mărirea sau diminuarea compresiunii, mobilizîndu-se bariul temporar reţinut, imaginea se modifică.

In general, dacă în ulcerul gastric închiderea unei nişe ulceroase atrage după sine o revenire la normal a reliefului şi al conturului gastric, în ulcerul duodenal, datorită peretelui mult mai subţire, dispariţia nişei

Scanned with OKEN Scanner

nu duce la o revenire la aspectul de bulb normal, acesta rămînînd de cele mai multe ori cu o serie de modificări ale formei, dimensiunilor, reliefului sau ale conturului. Cum aceleași modificări pot fi întîlnite și într-un ulcer activ, pentru radiolog este uneori foarte greu să stabilească stadiul evolutiv al ulcerului duodenal. Aceasta mai ales în cazurile în care bulbul este situat retroantral la hiperstenici, adipoși, ascitici, etc. În astfel de situații, chiar în incidența oblică anterioară stîngă, în 5—10% din cazuri ulcerul nu poate fi vizualizat radiologic.

Cînd ulcerul este dublu, de regulă situat pe ambele fețe (vezi fig. 4.33), Kissing-ulcer, incidențele oblice permit vizualizarea ambelor nișe.

Deformările bulbului, fiind în peste 95% din cazuri datorate ulcerului, radiologul va trebui să le urmărească cu atenție, și, prin radiografii seriate, sub compresiune, în poziții și incidențe variate, va putea descoperi nișa.

Scurtarea curburii mici este datorată contracțiunii fibrelor longitudinale, incizura pe curbura mare este datorată contracției fibrelor circulare, scurtarea unuia din recesuri poate fi datorată edemului sau contracției fibrelor circulare.

Pilorul excentric se datorește de cele mai multe ori retracției curburii mici cu ștergerea recesului intern, dar poate fi consecința unei retracții cicatriciale (vezi fig. 4.34).

4.4.3.3.2. EXPLORAREA ENDOSCOPICĂ

— *Explorarea endoscopică* gastrică are o valoare incontestabilă în diagnosticul ulcerului gastric și ulcerului duodenal.

Examenul endoscopic este necesar în scopuri diagnostice și prognostice, datorită următoarelor avantaje:

— în cazul unei ulcerații gastrice, diagnosticată radiologic, chiar dacă aspectul este benign, prin vizualizarea directă și biopsii multiple poate stabili natura benignă sau malignă a acesteia;

— în cazul unei hemoragii digestive superioare de cauză aparent necunoscută, poate evidenția o leziune ulceroasă;

— endoscopia poate aborda, prin artificii tehnice, zone ale stomacului, unde examenul radiologic oferă date mai puțin concludente (fornix, antru, fața posterioară etc.);

— în cazul unei simptomatologii dureroase atipice, la care examenul radiologic este negativ poate stabili eventuala prezență a ulcerului;

— poate stabili dinamic — evoluția unui ulcer, spre cicatrizare sau spre complicații (penetrația, stenoza etc.);

— poate evalua eficiența unei terapii antiulceroase.

În funcție de sediul leziunii se poate folosi un endoscop cu vedere axială sau laterală, iar prin posibilitatea de a spăla dirijat cu ser fiziologic fundul ulcerației se poate vizualiza mai bine leziunea.

Ulcerul gastric are următoarele caractere endoscopice: leziunea este de obicei rotundă sau ovalară, alteori lineară sau în șa (localizare în zonele vecine micii curburi), net delimitată de mucoasa din jur, care poate fi normală în ulcere acute sau foarte recente sau cu pliuri hipertrofice convergente, care merg pînă la marginea craterului ulceros în ulcerele mai vechi. Mucoasa juxtaulceroasă poate prezenta mici zone hemoragice. Fun-

dul ulcerului este constituit din resturi fibrino-necrotice, granulații fibrino-conjunctive foarte friabile, uneori zone hemoragice, dar foarte frecvent este acoperit cu mucus, care trebuie eliminat prin spălare. Certificarea naturii benigne sau maligne se face prin biopsii multiple țintite, de obicei din marginile ulcerației și din mucoasa din jur.

Ulcerul gastric situat în zona angulară este mai greu de vizualizat, fiind mascat de pliurile mucoase din această zonă. De asemenea, ulcerele din zona antropilorică (fig. 4.38) datorită peristaltismului mai vioi, a refluxului biliopancreatic și a modificărilor fibroase induse, creează dificultăți de diagnostic.

Ulcerul fornixului impune tehnica de „U turn" pentru a fi vizualizat frontal.

Este necesară explorarea cu atenție a întregului stomac deoarece pot exista asocieri de ulcere (ulcere multiple), asocierea de ulcer-polip sau chiar de ulcer-cancer la distanțe variabile.

La bătrîni pot fi prezente ulcerații gigante (diametrul peste 5 cm), care deși pot sugera prin contur neregulat malignitatea, prin biopsie poate fi atestată benignitatea.

Caracterele macroscopice de benignitate, după criteriile descrise mai înainte, pot fi relative, deoarece oricînd ciclul biologic ulceros (A=acute, H=healing, S=scare) poate interfera cu ciclul malign, foarte discret sau nesesizabil. Din acest motiv biopsii multiple (4—7) sînt obligatorii chiar în fața unei imagini de nișă tipică benignă.

Nișa gastrică malignă are aspectele clasice cunoscute descrise la cancerul gastric: contur neregulat, mucoasa din jur cu formațiuni multiple protruzive, pliurile gastrice se opresc la distanță de ulcerație, fundul ulcerului este foarte vălurit și sîngerînd, dimensiunile sînt de obicei mai mari (peste 1,5 cm).

Ulcerul duodenal are, de obicei, dimensiuni mai mici față de ulcerul gastric, poate fi localizat pe fețele sau curburile bulbului duodenal (fig.



Fig. 4.38. — Aspect endoscopic în ulcerul gastric (endoscop cu vedere frontală) (după Boehringer — Atlas of gastroscopy, 1978).

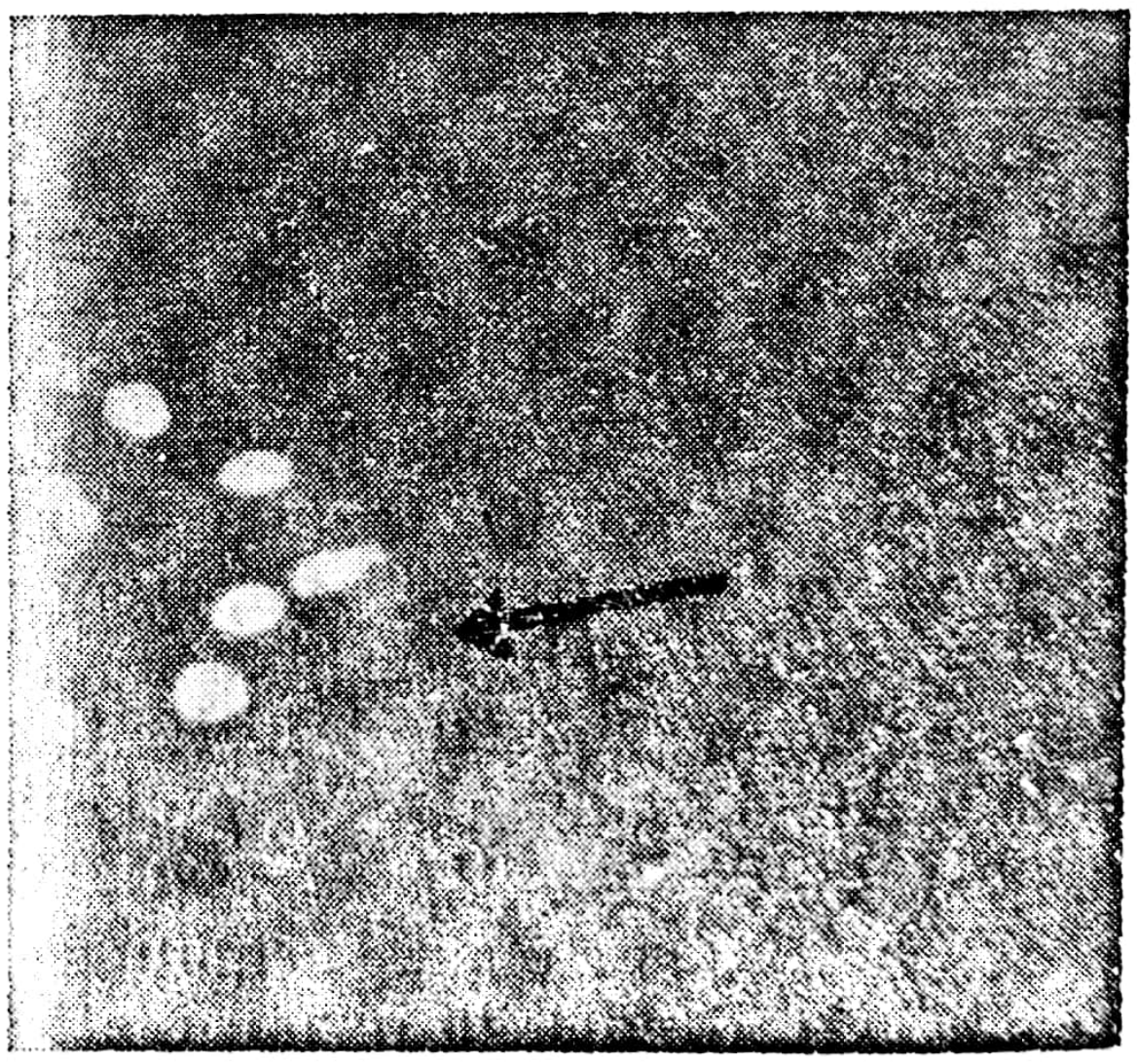

Fig. 4.39. — Aspect endoscopic în ulcerul duodenal (endoscop cu vedere frontală).

4.39), iar caracterele endoscopice în linii mari sînt superpozabile celor descrise la ulcerul gastric.

Endoscopia poate depista eventual cicatricile, din zonele unde au preexistat alte localizări ulceroase, precum și coexistența ulcerului duodenal și a ulcerului gastric sau a ulcerelor „Kissing“ la nivelul bulbului duodenal.

Atît ulcerul gastric cît și ulcerul duodenal reprezintă cauze frecvente de hemoragii digestive superioare.

Endoscopia efectuată în urgență poate stabili cauza hemoragiei, chiar dacă în momentul respectiv nu se mai găsește sînge în stomac sau duoden, zona ulceroasă rămînînd încă sîngerîndă.

4.4.3.3.3. TESTE SPECIALE PENTRU DIAGNOSTICUL UG ȘI UD

Gastrinemia serică (evaluată prin metoda RIA) are valoare în cazuri particulare de leziune ulceroasă.

Unele cercetări au arătat valori crescute ale gastrinemiei bazale în UG (> 150 pg/ml/față de UD/100—150 pg/ml), dar acestea nu au fost confirmate, pentru a diferenția mecanismele și atitudinea terapeutică, în cele 2 localizări ulceroase.

Gastrinemia provocată, utilizînd un prînz cu aminoacizi și peptone — utilizată și de noi — poate separa mai bine cele 2 localizări, dar rezultatele arată o zonă de interferență destul de mare (16). Această explorare poate sugera mai bine mecanismul patogenetic al leziunii ulceroase. Astfel, în sindromul Zollinger-Ellison, gastrinemia bazală și provocată arată valori extrem de ridicate, în medie de 10 ori mai mare față de normal (500—1 000 pg/ml). Pe lîngă valoarea diagnostică în acest tip de ulcer, gastrinemia efectuată dinamic servește pentru a evalua eficiența intervenției chirurgicale în gastrinoame, precum și pentru a stabili posibilitatea unei recidive. În cazurile limită de diagnostic, de exemplu în ulcerele recidivante după intervenții chirurgicale, gastrinemia poate orienta diagnosticul către o etiopatogenie endocrină de tip sindrom Zollinger-Ellison. Valori normale ale gastrinemiei serice în ulcere cu localizări multiple sau recidivante după tratamente chirurgicale pledează împotriva etiologiei endocrine tip Zollinger, cu excepția gastrinoamelor nesecretante foarte rare în practică.

Gastrinemia provocată este folosită larg în urmărirea eficienței terapeutice a unor droguri (antiacide, cimetidină, ranitidină, carbenoxolon, bismut etc.), creșterea moderată ale acesteia indicînd posibilitatea unei remisiuni îndelungate, iar creșterile mari față de valorile preterapeutice, sugerînd posibilitatea recurenței (Hansky, 1979).

Dozarea pepsinogenului seric (fracțiunea I) prezintă interes pentru stabilirea caracterului familial al ulcerului, pentru evaluarea indirectă a factorilor de agresiune din ulcerogeneză, pentru stabilirea eventualei etiologii ulceroase a unei hemoragii digestive superioare. Dacă această dozare se repetă după trecerea crizei ulceroase și valorile rămîn foarte ridicate, rezultatele pot fi revelatoare pentru o eventuală recidivă.

Dozarea pepsinogenului este laborioasă, folosindu-se în special tehnici cromatografice, iar exprimarea rezultatelor este nestandardizată, folosindu-se termeni ca: U.I., ng, activitate pepsinogenică etc. În condiții normale valorile sînt evaluate la 140—160 ng/ml ser.

Scanned with OKEN Scanner

Dozarea antigenului carcinoembrionic (CEA) are uneori valoare pentru stabilirea diagnosticului diferențial între nișa gastrică ulceroasă benignă — sau neoplasmul ulcerat. Creșteri mai mari de 30—40 pg/ml ale CEA sînt sugestive pentru diagnosticul de adenocarcinom gastric.

După intervențiile chirurgicale pentru neoplazii gastrice ulcerate sau leziuni ulceroase cu procese localizate de adenocarcinom, dozarea CEA este utilă pentru a orienta către diagnosticul unei eventuale recidive, cînd valorile scăzute după intervenție încep să crească.

Testul cu prînzuri radioactive (faza lichidă a prînzului marcată cu ^{99m} Tc, iar cea solidă cu ^{113m} In) servește pentru a obiectiviza timpul de evacuare gastrică cu ajutorul camerii de scintilație. Se știe că în condiții normale T 1/2 al fazei alimentare lichide este de 90′, în timp ce T 1/2 al fazei solide este de 120′. În UG este frecvent întîlnită întîrzierea evacuării solidelor (peste 180′), în timp ce în UD evacuarea acestora este accelerată (sub 60′). Aceste date servesc pentru stabilirea unor aspecte patogenetice din ulcerogeneză, precum și pentru orientarea tratamentului cu anticolinergice, care trebuie folosite cu prudență în UG.

Prînzurile radioactive sînt utilizate, de asemenea, pentru diagnosticul stenozelor pilorice incipiente (32).

*

După circumstanțele de apariția și evoluția leziunii ulceroase putem întîlni ulcere cronice gastrice sau duodenale (cu recurențe sezoniere urmate de acalmie) și ulcere acute. Acestea din urmă pot fi generate de arsuri (ulcere tip Curling), de unele droguri, denumite ulcerogene (antireumatice, antibacilare, antihipertensive, corticosteroizi, aspirină, etc.), de stressuri diverse (nervoase, intervenții chirurgicale laborioase, mai ales pe creier, rinichi, etc. — ulcere tip Cushing). Morfologic aceste ulcere se prezintă cu leziuni rotund-ovalare, de obicei multiple, localizate de-a lungul micii curburi gastrice, în corpul gastric dar și în duoden. Ulcerația are fundul regulat, fără detritusuri, marginile net tăiate în mucoasa din jur, care este normală. Aceste ulcere sînt sursă frecventă de hemoragii digestive superioare.

O particularitate deosebită prezintă ulcerele cu componență etiopatogenetică majoră endocrină. Cele mai cunoscute sînt ulcerele din sindromul Zollinger-Ellison tip I (hiperplazie de celule G din zona antrală) și tip II (tumori pancreatice frecvent multiple benigne sau maligne secretante de gastrină-gastrinoame cu sau fără metastaze). Caracteristica acestor ulcere este multiplicitatea lor (cel puțin 3), extensia lor pe o arie întinsă (stomac-duoden), asocierea cu o hipersecreție gastrică acidă enormă (DAB 15 mEq/oră, DAS 50 mEq/oră) volum secretor gastric foarte mare. Bolnavii prezintă frecvent diaree și depleție hidroelectrolitică (potasică în special). Ulcere cu componentă endocrină se întîlnesc de asemenea în adenoamele paratiroidiene și hipofizare sau în sindromul de poliadenomatoză difuză. O caracteristică de bază a acestor ulcere izolate sau multiple este rezistența lor la tratamentele cunoscute și recidive după intervenții chirurgicale. Ulcerele de tip Zollinger-Ellison pot beneficia uneori de terapia cu blocanți ai receptorilor histaminici de tip II, sau antigastrine.

Ținînd seama de alte cauze evidențiate prin corelații statistice se întîlnesc ulcere hepatogene (la cirotici cu apărare deficitară a mucoasei gas-

Scanned with OKEN Scanner

troduodenale), ulcere pneumogene (în insuficiențe respiratorii cronice și acidoză sanguină), ulcere vasculare (la ateroscleroticí, prin insuficiență de irigație a mucoasei gastrice și scăderea forțelor de apărare locală).

Din punct de vedere al localizării gastrice, al mecanismului patogenetic și al tipului secretor, Johnson împarte U.G. în 3 tipuri: tip I sau clasic (mica curbură 1/3 inferioară, cu hiposecreție, generată de calitatea scăzută a mucoasei gastrice), tipul II (U.G. după U.D., cu aspect secretor similar U.D., avînd mecanism patogenetic refluxul biliopancreatic în stomac) și tip III (ulcerul piloric cu aspect secretor intermediar între U.G. și U.D., generate de obicei de droguri și cu mecanisme incerte).

Alți autori împart U.G. și U.D. în forme comune (localizările cunoscute, mica curbură sau bulbul duodenal) și eratice sau la distanță (juxtacardiale, coletul herniei transhiatale, esofagiene inferioare, pe fețele corpului gastric, fornix, marea curbură gastrică, canalul pilor, post bulbare, diverticulul lui Mockel etc.).

După vîrstă ulcerele pot avea aspecte clinice diferite: dureri periombilicale la copii, crize dureroase frecvent recidivante la tineri, manifestările comune descrise anterior la adulți și forme silențioase sau oligosimptomatice la vîrstnici în ciuda unor leziuni ulceroase extinse.

4.4.3.4. EVOLUȚIE

Leziunea ulceroasă, gastrică sau duodenală, are tendința naturală de extensie transmurală atingînd uneori, peritoneul și favorizînd complicații severe. Scopul oricărui tratament privește remiterea fazei acute (durere+ulcerație), prevenirea recidivelor și a complicațiilor. Studii radiologice și endoscopice combinate arată că durerea este prezentă la 52% din bolnavii cu UD și la 26% din cei cu UG din aceste date rezultînd evoluția silențioasă, mai ales în UG. Unii bolnavi pot face recidive ulceroase cînd la nivelul duodenului, cînd la nivelul stomacului, rareori întîlnindu-se ulcerații simultane active, gastrice și duodenale.

Din aceste date se deduce că este relativ greu de evaluat evoluția naturală a UG și UD ținînd seama că o mare parte din acestea sînt asimptomatice. Studii prospective arată că recurențele sînt mai rare în UG (circa 60%) față de UD (70—80%) (31, 30).

Riscul cumulativ de mortalitate pe o perioadă de 9 ani este în medie 1,8% și este mai mare în primii 2 ani după stabilirea diagnosticului (6).

Dintre parametrii clinici, durerea este luată în mod obișnuit în considerație pentru a evalua începerea fazei de activitate și durata acesteia. Se constată discordanțe între durata durerii și a ulcerației, aceasta din urmă persistînd încă 2—3 săptămîni după remisiunea clinică. Din aceste motive, cel mai obiectiv test pentru a se evalua durata crizei ulceroase și apariția recidivei, este cel endoscopic. În prezent nu mai este admis criteriul endoscopic al reducerii dimensiunilor craterului la 50% sau 75%, mai ales în UG, deoarece elementele de apreciere sînt subiective. Mai corect este de stabilit vindecarea leziunii ulceroase (20). Aceasta se face așa cum s-a menționat prin cicatrice și epitelizare.

Sînt unele deosebiri în evoluția naturală a UG și UD. Astfel, UG are recurențe în special în primii 2 ani, mai ales la bolnavii care au prezentat

Scanned with OKEN Scanner

o vindecare lentă a primei crize ulceroase. Mortalitatea prin UG este mai mare decît prin UD, ținînd seama în special de faptul că primul face parte din factorii de risc pentru cancerul gastric.

În UD recurențele apar în special în primii 8—10 ani, după acest interval de timp, ulcerul intrînd în remisiune mai îndelungată. Sînt mai expuși la recidive frecvente bolnavii cu valori mari ale DAB și DAS.

Unii factori care influențează evoluția UG și UD sînt inevitabili, iar alții pot fi influențați. Printre factorii aproape imposibil de eliminat sînt: hipersecreția gastrică acidă, creșterea pepsinogenului seric, factorii implicați în apărarea mucoasei gastroduodenale și factorul genetic Printre factorii care pot fi evitați se menționează: consumul de droguri ulcerigene, fumatul, factorii dietetici (mese neregulate, consumul de alcool, cafea, etc.), factorii stressanți de mediu (conflicte, stări de tensiune nervoasă, somn deficitar etc.), factorii ce depind de individ (anxietate, irascibilitate etc.) (Hansky 1979).

S-a pus problema dacă tratamentul antiulceros poate modifica istoria naturală. Răspunsul în prezent este că diversele tratamente pot scurta durata recurenții, dar vindecarea acesteia se face prin cicatrice cu dimensiuni variabile, care poate fi sursă de complicații, indiferent dacă ea survine precoce sau tardiv.

Unii autori consideră în prezent că tratamentul medical bine condus, influențează prea puțin istoria naturală a ulcerului, prin prevenirea recidivelor și distanțarea acestora (19). Noi considerăm că în zona noastră geografică un tratament medical bine condus poate influența cursul afecțiunii nu numai prin distanțarea recidivelor, ci și prin intrarea în remisiune îndelungată, uneori definitivă. Această afirmație optimistă se face pe baza numeroaselor cazuri de ulcer, dispensarizate, tratate corect, urmărite pe o perioadă îndelungată și vindecate.

4.4.3.5. COMPLICAȚII

Frecvența complicațiilor este relativ egală în cele două localizări principale ale ulcerului. Complicațiile UG și UD sînt majore, cu implicații chirurgicale de urgență și minore, ce pot beneficia de tratament medical. Complicațiile majore sînt consecința evoluției naturale a UG și UD, dar de multe ori pot fi precipitate de factori de mediu (conflictuali, alimentari, consum de băuturi alcoolice) sau de droguri „ulcerigene“ (aspirină, corticoizi și antireumatice cu precădere).

Punctul de plecare îl reprezintă ulcerația, care este asociată de obicei cu reacții fibroconjunctive și vase de neoformație, în fundul craterului.

În 10% din cazuri, debutul clinic este deschis de complicație, în special în cazurile asimptomatice (debut „inagural“). În majoritatea cazurilor, însă complicațiile apar între 2—3 ani de la debutul clinic, iar unele dintre acestea sînt mai frecvente în UD, altele în UG. Complicațiile majore, de regulă cu implicații chirurgicale, sînt: hemoragia digestivă superioară, perforația, penetrația, stenoza.

Hemoragia se poate exterioriza sub formă de melenă, mai frecventă în UD, hematemeză mai frecventă în UG, sau hematemeză și melenă prezente în ambele localizări. Hemoragiile digestive superioare au drept

Scanned with OKEN Scanner

cauză UG și UD în 50—70% din cazuri, iar din totalul UG și UD 15% prezintă hemoragie în primii 10 ani de la diagnostic, cu maximum de frecvență în primii 3 ani. Din totalul hemoragiilor ulceroase circa 1/4 sînt severe.

Incidența maximă a hemoragiilor de cauză ulceroasă este în decada 5-a de viață la bărbați și în decada 4-a la femei. UG sîngerează mai frecvent decît UD, iar ulcerele postbulbare sîngerează în proporție de 50%.

În 10% din cazurile de perforație, hemoragia digestivă poate constitui o complicație de „concomitență", mai ales la bătrîni. De obicei simptomatologia ulceroasă se atenuează după hemoragie. În cazul accentuării acesteia trebuie suspectată perforația, complicația concomitentă a hemoragiei.

Sursa hemoragiei este reprezentată de obicei de arteriolele erodate din fundul sau marginile craterului ulceros, din vasele proprii parietale gastrice sau duodenale, rareori din vasodilatația capilară ce înconjură zona ulceroasă sau mai rar din vasele mari gastroduodenale (artera pancreaticoduodenală, ramurile arterei gastrice stîngi, artera hepatică etc.).

Pierderea a 80—100 ml sînge din zona ulceroasă determină aspectul moale melenic al scaunului. Prin tușeul rectal se poate obiectiviza corect melena. În general scaunul negru de consistență normală sau de constipație, nu este compatibil cu diagnosticul de melenă. Un asemenea aspect poate fi determinat de alcaline care conțin și bismut consumate anterior, de consumul de cărbune (carbocif, cărbune medicinal) de preparatele de fier administrate peroral, de consumul de conserve de carne ce conțin sînge, afine.

În practică se pot întîlni afecțiuni simultane cu UG și UD, care pot fi sursă de hemoragie: ciroză hepatică (varice esofagiene), hernia transhiatală, esofagita de reflux, sindromul Mallory-Weiss, tumori gastrice, gastrite erozive, diverticuli duodenali etc. Efectuarea fibrogastroscopiei eso-gastro-duodenale în urgență și a examenului radiologic reprezintă metode actuale, care orientează rapid diagnosticul.

Pentru detalii, de ordin clinic, diagnostic și terapeutic, a se vedea capitolul: „Hemoragii digestive superioare".

Perforația reprezintă o complicație de o gravitate majoră care grevează indicele de mortalitate în UG și UD. Această complicație reprezintă evoluția naturală transmurală a leziunii ulceroase, ce uneori evoluează către marea cavitate peritoneală. Marea majoritate a perforațiilor sînt situate pe peretele anterior al duodenului și stomacului determinînd simptome peritoneale acute. Cînd extensia în profunzime a leziunii ulceroase întîlnește diferite organe ea poate fi localizată de reacțiile inflamatorii generate la acest nivel. De regulă, traversarea rapidă a seroasei peritoneale, pe o arie mai mare de 2—3 mm determină perforația, iar traversarea lentă, cu autolimitare fibroasă, de obicei în organele din jur, caracterizează penetrația.

Frecvența perforației ulceroase are largi variații geografice, fiind mai joasă în India și Africa (2—5%) și mare în Europa și America de Nord (10—20% cazuri). Prevalența perforației este mai mare în UD față de UG, circa 90% din perforații producîndu-se la nivelul duodenului.

Scanned with OKEN Scanner

Se menţionează, o mai mare frecvenţă a perforaţiilor gastrice în ulcerele din zona antrală şi pilorică, faţă de restul stomacului. Frecvenţa este mai mare la bărbaţi (70%) decît la femei.

În dinamica leziunii ulceroase, perforaţia apare în procente ridicate, în primii 3 ani de la diagnostic. În 3%—5% din cazurile de perforaţie ulceroasă, aceasta reprezintă complicaţie „inaugurală" a afecţiunii, asimptomatică, pînă în momentul respectiv.

Perforaţia apare mai frecvent la vîrste tinere (copii, adolescenţi) şi în decadele 5-a şi 6-a de viaţă. Concomitenţa perforaţiei ulceroase cu hemoragie sau cu stenoza pilorică, este întîlnită în 8—10% cazuri.

Mecanismele patogenetice ale perforaţiei nu sînt clar demonstrate, dar se pare că agresiunea clorhidropeptică este decisivă. Adesea perforaţia apare după un prînz sau un consum mare de băuturi alcoolice.

Premergător perforaţiei şi mai ales concomitent cu aceasta, presiunea intraluminală creşte în segmentul digestiv respectiv, în stomac prin spasm piloric prelungit, în duoden prin spasme pilorice şi contracţii distale ale peretelui duodenal. În funcţie de această presiune, conţinutul endoluminal este vărsat în cavitatea peritoneală, în cantităţi variabile.

Printre factorii cu rol de potenţare a agresiunii clorhidropeptice şi de scădere a apărării, se menţionează: consumul de droguri ulcerigene (antireumatice, aspirina, corticosteroizii etc.) abuzuri alimentare şi de alcool, încordările psihice, unele afecţiuni premergătoare (infarct miocardic acut, intervenţii chirurgicale în sfera extradigestivă, arsuri etc.).

Tabloul clinic este deschis de durere, care are o violenţă deosebită, este cu sediul epigastric, în zona perforaţiei, iradiază relativ repede către umărul drept şi fosele iliace, rareori în spate. Violenţa durerii depăşeşte intensitatea tuturor acceselor dureroase pe care bolnavul le-a prezentat pînă atunci. La vîrstnici intensitatea simptomelor poate fi mai redusă, îngreuind diagnosticul.

După instalarea durerii, apar o serie de simptome, care marchează sindromul peritoneal: greţuri, vărsături alimentare şi acide sau biliare, anxietate, agitaţie, transpiraţii, paloare, tahicardie, tahipnee, oprirea tranzitului intestinal etc. Aceste simptome depind de rapiditatea şi de mărimea perforaţiei precum şi de cantitatea de conţinut gastric sau duodenal, ajunsă în cavitatea peritoneală. Peritonita este de obicei generalizată şi mai rar limitată în raport cu localizarea conţinutului gastric ieşit prin perforaţie (în abdomenul superior, bursa omentală etc.). În condiţiile obişnuite, diametrul zonei de perforaţie nu depăşeşte 5 mm. După cîteva ore (2—4 ore), în cazurile obişnuite, urmează o relativă ameliorare a simptomelor, de durată variabilă, dar înşelătoare, urmată de reluarea acestora, cu o şi mai mare intensitate, cu apariţia febrei şi a stării de şoc. Examenul obiectiv evidenţiază, prin palpare, sensibilitate dureroasă deosebită la nivelul peretelui abdominal epigastric, apoi contractura musculară şi aspectul de abdomen de lemn, ce survine la 3—5 ore de la debut. Abdomenul este hipersonor la percuţie, matitatea hepatică diminuă foarte mult sau dispare, înlocuită fiind de sonoritatea aerului pătruns prin perforaţie în cavitatea peritoneală iar la auscultaţie zgomotele aerice intestinale sînt rare sau complet dispărute datorită instalării unui ileus reflex. Tuşeul rectal evidenţiază o sensibilitate dureroasă intensă, mai ales în fundul de sac pelvian drept. Examenul radiologic descoperă prezenţa de

Scanned with OKEN Scanner

gaze sub hemidiafragmul drept, iar datele biologice arată o leucocitoză cu neutrofilie și uneori ușoară creștere a amilazemiei.

De o mare importanță sînt datele bacteriologice (hemoculturi, cultură din lichidul de aspirație gastrică precum și din lichidul peritoneal extras în timpul intervenției), care pot orienta judicios tratamentul postoperator cu antibiotice.

Tratamentul este de urgență chirurgical și trebuie să fie precoce (primele 3—4 ore), de rapiditatea intervenției depinzînd șansele de supraviețuire. În raport cu gravitatea situației tratamentul constă sau numai în sutura perforației cu acoperire peritoneală, sau în gastrectomie parțială, cînd condițiile o permit.

Aspirația gastrică, corectarea balanței hidroelectrolice, transfuzia de sînge, antibioticele completează tratamentul chirurgical. Mortalitatea postoperatorie variază între 10—20%. În cazul unor perforații mici (1—2 mm) sau cînd tratamentul chirurgical nu se poate efectua se poate temporiza tratamentul chirurgical și recurge la un tratament medical constînd în aspirație naso-gastrică continuă, tratament cu antibiotice, corectarea dezechilibrului hidroelectrolitic și observație clinică și biologică permanentă, (circa 3—4% din cazuri), tratament care poate permite închiderea perforației.

Sînt citate, de asemenea, perforații mici cu vindecare spontană, tabloul clinic fiind dominat de dureri mai intense localizate, fără reacție peritoneală.

Penetrația reprezintă o traversare relativ lentă a peretelui gastric sau duodenal de către leziunea ulceroasă, cu reacții fibroconjunctive de limitare a procesului patologic.

Penetrația poate fi localizată intramural, fără a depăși limitele seroasei peritoneale, situație întîlnită în special în UG, sub denumirea de ulcer calos. Din totalul proceselor penetrante 40% sînt limitate la peritoneu, în 90% din cazuri, penetrația depășește seroasa peritoneală, fiind vorba de perforație mică, autorezolvată prin procese fibro-adezive, iar în alte 40% din cazuri procesul interesează organele din jur, pancreas, căi biliare, ligamentul gastro-hepatic, colonul transvers etc., determinînd procese reactive din partea acestora sau fistule digestive interne.

Penetrația este mai frecventă în ulcerele situate pe fața posterioară a duodenului sau stomacului.

Procesul inflamator de vecinătate, prezent în aceste condiții, poate interesa terminațiile nervoase senzitive, determinînd manifestări dureroase, care schimbă tabloul clinic al afecțiunii de bază.

După unele statistici, procesul de penetrație este prezent la aproximativ 40—50% din bolnavii operați pentru UG sau UD, rezistente la tratamentele obișnuite. Această complicație este mai frecventă la bărbați, față de femei — 4/1 — și apare relativ tardiv în evoluția afecțiunii, de obicei după 10—12 ani.

Tabloul clinic este dominat de durere, al cărei aspect se schimbă față de cel al leziunii ulceroase, prin aceea că iradiază posterior, paravertebral și interscapulo-vertebral (T_{10}—L_2), în penetrația pancreatică, cea mai frecventă în practică. Durerea este mai intensă, se accentuează noaptea, este de lungă durată, împiedică bolnavul să doarmă. Alteori durerea este proiectată anterior epigastric pe o arie largă, cu iradieri în funcție de di-

Scanned with OKEN Scanner

recţia penetraţiei, de obicei în hipocondrul drept, ca expresie a interferenţei cu arborele biliar.

În cazul ulcerului penetrant, durerea nu mai are caracter sezonier, apare precoce după alimentaţie, din cauza distensiei gastrice dureroase, este de durată lungă şi nu dispare complet după mese, prelungindu-se către noapte, cînd din nou se accentuează. Durerea nu mai este calmată de alimente şi nu mai reacţionează la terapia antiulceroasă obişnuită şi obligă, în funcţie de direcţia penetraţiei, la poziţii antalgice. Examenul obiectiv pune în evidenţă unele manifestări de denutriţie, datorită reducerii ingestiei de alimente de către bolnav, de teama durerilor. Datorită reducerii somnului pot apare manifestări de astenie fizică şi psihică, irascibilitate. Palparea profundă în zona dureroasă poate determina accentuarea durerilor, mai ales în cazul penetraţiei către căile biliare sau ligamentul gastro-hepatic.

Examenul obiectiv la nivelul abdomenului (palparea în special) contribuie la diagnostic prin datele negative, excluzîndu-se în special, mase tumorale abdominale.

Ex. radiologic şi endoscopic pot evidenţia rareori penetraţia, prin aspectul diverticular sau de crater profund în zona respectivă. Datele biologice nu sînt concludente.

Penetraţia are obligator sancţiune terapeutică chirurgicală.

Stenoza pilorică este o complicaţie, în special a UD vechi sau a ulcerului piloric. Frecvenţa sa este în descreştere în ultimul deceniu, datorită tratamentului medical mai eficace al acestei afecţiuni. Se evaluează astfel că stenoza pilorică însoţeşte de obicei UD cu o incidenţă de 4—6% şi UG cu localizare pilorică, în procent de 10%. Bărbaţii sînt de 4—6 ori mai afectaţi faţă de femei. Procesul obstructiv al pilorului însoţeşte ulcerele în activitate, mai rar este asociat exclusiv proceselor cicatriciale. UD prezintă această complicaţie după 6—8 ani de evoluţie cu recidive. Procesul stenozant începe lent cu edem piloric, hipertrofia musculaturii respective, terminîndu-se cu faza fibroretractilă.

Manifestările clinice sînt insidioase şi încep cu senzaţia de saţietate postprandială precoce, sensibilitate epigastrică difuză, vărsături alimentare capricioase, conţinînd alimente consumate cu 6—12 ore mai înainte şi care uşurează bolnavul. Alteori vărsăturile devin zilnice şi sînt mai ales matinale. Bolnavii prezintă anorexie şi sitofobie care duc la deficit ponderal şi tulburări hidroelectrolitice. Acestea se datoresc atît vărsăturilor cît şi aspiraţiilor gastrice prin care se pierde acid clorhidric şi cloruri de sodiu şi potasiu, cît şi unor pierderi importante Na şi K prin urină. Cu fiecare ion de H^+ pierdut prin sucul gastric se pierde şi un ion de Cl^- şi un ion de CO_3H^- trece în sînge, care în faza iniţială este eliminat prin urină ca CO_3HNa, care alcalinizează urina. La început rinichiul compensează pierderile de electroliţi prin sucul gastric, dar ulterior cînd deficitul de NaCl sporeşte, se produce un hiperaldosteronism secundar care creşte reabsorbţia tubulară de ioni de Na^+ în schimbul ionilor de K^+ şi H^+; în această fază urina este acidă şi conţine mult K. Rinichiul nemaiputînd compensa pierderile de H^+ şi Cl^- gastrice, aceşti ioni se elimină şi prin urină şi în final se ajunge la hipocloremie, alcaloză metabolică şi hipopotasemie. O tetanie incipientă poate fi demonstrată prin semnele lui Chvostek şi Trousseau.

Scanned with OKEN Scanner

Rareori manifestările clinice sînt de tip acut, procesul fiind compensat mult timp prin dilatație și hipotonie gastrică. În stadiile inițiale peristaltica gastrică este de efort (disecantă) după care urmează faza de dilatație și hipotonie. Constipația este deseori prezentă.

Ulcerul gastric generează mai rar stenoze mediogastrice, (stomac în clepsidră) care evoluează cu simptomele menționate mai sus, dar cu orar postprandial mai precoce.

La examenul obiectiv se remarcă: tulburări nutriționale variabile, stare de deshidratare, scădere în greutate, clapotaj gastric iar la inspecție uneori se decelează prin peretele abdominal flasc conturul stomacului dilatat și contracții gastrice proiectate în zona epigastrică, ce pot fi uneori provocate prin percutarea bruscă cu degetele a regiunii.

Stabilirea diagnosticului corect al acestei complicații la un bolnav ulceros se face pe baza datelor oferite de aspirația gastrică, urmate de examenul radiologic și endoscopic după extragerea completă a conținutului gastric. Prin aspirația gastrică se extrage cu sonda Faucher un volum de lichid și resturi alimentare, de peste 300 ml. De obicei se observă resturile alimentare consumate cu o zi înainte. Examenul radiologic, după aspirația întregului conținut gastric constată în faza inițială contracții disecante, iar apoi un stomac hipoton sau aton „în chiuvetă“ cu depunerea orizontală a substanței baritate administrate. Evacuarea gastrică este întîrziată și resturi de bariu pot fi găsite în stomac și după 24 ore. Examenul endoscopic poate indica sediul și cauza obstacolului. Datele biologice arată hipocloremie și hipokaliemie, tendință de hemoconcentrație, uneori creșterea azotemiei.

Tratamentul este chirurgical, după reechilibrarea hidroelectrolitică și proteică.

Complicațiile minore ale UG și UD nu au indicație chirurgicală, dar modifică aspectul clinic al afecțiunii. Printre acestea se menționează:

— gastrita sau duodenita de asociere, care determină dureri epigastrice difuze, intoleranțe alimentare și eficiență mai scăzută a tratamentului antiulceros.

— suferințe colecisto-biliare (mecanisme reflexe și umorale) cu tabloul biliar respectiv, care se suprapune peste cel al UG sau UD. Participarea biliară este evaluată ca avînd o frecvență de 40% la bolnavii ulceroși;

— esofagita de reflux, expresie a dinamicii dereglate a cardiei, care determină simptomele corespunzătoare, de obicei în decubitus și noaptea.

Relații cu alte boli. UG este considerat ca stare preneoplazică gastrică intrînd în cadrul factorilor de risc pentru această afecțiune. Bolile hepatice cronice pot predispune la UG și UD (ulcere hepatogene). Într-un procent mai redus, bolile pulmonare cronice și ateroscleroza pot, de asemenea favoriza sau pot întreține recurențele de UG și UD.

Prognosticul bolnavului cu UG sau UD necomplicat este bun dacă se respectă principiile terapeutice fundamentale. Istoria naturală este însă capricioasă, ulcerul fiind asociat cu complicații în procente de 10—25% din cazuri, în funcție de zona geografică.

Ulcerele endocrine au un prognostic rezervat, atît sindromul Zollinger-Ellison, cît și ulcerele din sindromul MEA. De regulă, acestea trebuie rezolvate chirurgical, prin înlăturarea cauzelor majore tumorii adeno-

matoase-endocrine cu rol major în ecuaţia ulceroasă. Mortalitatea postoperatorie este relativ crescută.

Complicaţiile UG şi UD, netratate corespunzător, au un prognostic grav. Tratate în timp util, acestea au un prognostic favorabil, prin reducerea mortalităţii postoperatorii şi prin restabilirea unei stări clinice convenabile.

4.4.3.6. DIAGNOSTIC

Datele clinice cînd sînt prezente, în special triada durere (cu caracterele ei) pirozis, vărsături sînt utile, orientative pentru diagnostic, mai puţin pentru localizarea gastrică sau duodenală a ulcerului.

În practică, singurul element orientativ este durerea, cu caracterele sale mai mult sau mai puţin conturate, mai ales în privinţa ritmicităţii alimentare şi periodicităţii. Constipaţia asociată cu durerea, poate atrage atenţia asupra UD, aceasta fiind mai rar întîlnită în UG. Asocierea diareei la simptomele menţionate, obligă la suspectarea unui ulcer cu etiologie endocrină.

Recurenţele anuale ulceroase sînt mai frecvente în UD decît în UG. Examenul clinic obiectiv, poate stabili mai corect sediul durerii, prin evidenţierea semnului Lenoir. De multe ori aspectul clinic poate fi modificat de boli concomitente, în special biliare, pancreatice sau hernia gastrică transhiatală, care pot domina tabloul clinic, iar craterul ulceros este evidenţiat întîmplător.

Se întîlnesc însă situaţii cînd tabloul clinic ulceros este caracteristic, testele secretorii gastrice indică valori mari, dar nu se evidenţiază prin nici o altă leziune ulceroasă. În aceste situaţii, mai ales dacă simptomatologia este influenţată de terapia antiacidă, vorbim de „sindrom ulceros".

Observaţii în timp (3—5 ani), arată că 70% din aceşti bolnavi pot prezenta ulterior leziunile caracteristice, iar alteori pot prezenta complicaţii grave, hemoragii în special (30).

Diagnosticul diferenţial al UG şi UD se face cu următoarele afecţiuni:

— colecistopatii cronice litiazice sau nelitiazice; acestea prezintă simptome dureroase caracteristice în zona hipocondrului drept, iradiate în spate sau umărul drept, provocate de alimente colecistokinetice (grăsimi în special) şi asociate cu alte simptome: vărsături bilioase, dispepsie biliară, uneori febră. Simptomele nu au ritmicitatea alimentară din ulcer sau periodicitate, fiind capricioase. Examenul radiologic al căilor biliare şi al tubului digestiv superior şi tubajul duodenal permit precizarea diagnosticului.

— Hernia gastrică transhiatală, este asociată frecvent cu fenomene de reflux esofagian (esofagita de reflux) intermitent mai ales în decubit dorsal şi noaptea, iar durerile sînt localizate în hipocondrul stîng sau epigastrul superior. Probleme mai dificile ridică localizarea ulceraţiei pe coletul herniar, în care caz examenele radiologice şi endoscopice sînt edificatoare.

— Gastritele cronice, în mare majoritate afecţiuni de asociere, pot schimba tabloul ulceros dacă coexistă cu UG sau UD, în sensul ştergerii ritmicităţii alimentare şi periodicităţii simptomelor. Durerea din

gastritele cronice este difuz iradiată epigastric, capricioasă, greu influențată de terapia antiulceroasă, foarte mult dependentă de factorii alimentari diverși, asociată cu manifestări dispeptice în etajul superior abdominal. Funcția secretorie gastrică în gastritele vechi, arată valori mai scăzute ale volumului de lichid secretat, iar DAB și stimulat are, de regulă, valori inferioare normalului.

Examenul endoscopic și, mai ales, bioptic (biopsii multiple) pot tranșa diagnosticul.

— Pancreatitele cronice, formele moderat dureroase, se traduc, de obicei, prin dureri „în bară" în etajul abdominal superior, iradiate în spate, uneori cu caracter de centură, apărute după prînzuri mai voluminoase bogate în grăsimi sau după consumul de alcool. Scaunele pot fi voluminoase, steatoreice. Uneori aspectul durerilor din pancreatite este cvasiulceros, determinate de distensia capsulei pancreatice la excitațiile alimentare, în vederea elaborării unei cantități mai mari de secreție. Testele de stimularea secreției pancreatice exocrine, ecografia și scintigrafia pancreatică, dozarea grăsimilor fecale, uneori examenele radiologice (lărgirea cadrului duodenal, duoden cu mucoasa modificată, calcificări pancreatice) contribuie la elucidarea diagnosticului.

— Angina pectorală se poate manifesta cu dureri epigastrice care survin de obicei după eforturi sau stressuri. Răspunsul este pozitiv la nitroglicerină, iar ECG este edificatoare. Angina abdominală se poate manifesta cu dureri în etajul superior abdominal, în special după alimentație (insuficiență arterială mezenterică superioară, de diverse etiologii). Proba terapeutică cu vasodilatatoare și alcaline poate orienta diagnosticul. În cazuri particulare, arteriografia mezenterică selectivă tranșează problema.

— Tumorile benigne gastrice sau duodenale (polipii adenomatoși în special) pot determina, în funcție de localizare, manifestări clinice asemănătoare ulcerului, mai ales dacă se asociază cu leziuni ale mucoasei din jur. Complicațiile (hemoragii, obstrucții) pot fi, de asemenea, prezente episodic, pe fondul unei simptomatologii mai vechi, de tip ulceros. Examenul radiologic și endoscopic sînt edificatoare pentru diagnostic.

— Probleme particulare de diagnostic diferențial ridică diferențierea UG de cancerul gastric, formă ulcerativă simptomatologia clinică fiind uneori asemănătoare. Examenele radiologic și mai ales endoscopic pot stabili diagnosticul în majoritatea cazurilor. Asocierea examenului endoscopic cu biopsii multiple din marginile ulcerației și din vecinătatea acesteia, precum și citologia gastrică prin „periaj" măresc eficiența diagnostică. Diferențierea este necesară în special în stadiile utile terapeutic, pentru că în formele evoluate examenele radiologice, endoscopic și bioptic pot fi tranșante. Proba terapeutică cu medicația antiulceroasă nu mai prezintă interes deosebit în prezent în fața arsenalului diagnostic și a necesității grăbirii actului chirurgical. După opiniile actuale, evaluarea endoscopică a reducerii dimensiunilor craterului ulceros sub tratament corect administrat, este grevată de erori de ordin subiectiv.

Studii pe manechine arată că 80% din dimensiunile endoscopice ale leziunii ulceroase, subestimează, în limite destul de mari, diametrele acesteia (47). Din acest motiv, în cazuri limită, trebuie evaluată vindecarea completă a ulcerației prin epitelizare și cicatrizare, atestată endoscopic. Aceasta are loc de obicei după 3—4 săptămîni de tratament corect anti-

ulceros. Chiar și în aceste condiții epiteliul de înveliș al zonei cicatrizate, poate masca o leziune carcinomatoasă în primele stadii de evoluție, situație care impune deci obligator internarea bolnavului cu UG în spital și dispensarizarea acestuia.

Ținînd seama de toate aceste considerații, chiar în fața celei mai tipice nișe gastrice, diagnosticată radiologic, investigația trebuie extinsă prin examene endoscopice și bioptice gastrice, singurele care pot atesta într-un înalt grad de acuratețe, caracterul benign sau malign.

Problema malignizării U.G. rămîne încă deschisă. Sînt numeroși autori care consideră că frecvența cancerului gastric, asociat U.G. (pe pereții ulcerației sau la distanță de aceștia) nu este procentual mai frecventă față de populația de control (Boicescu, 1982).

Întrucît ciclul morfologic ulceros poate interfera cu ciclul neoplazic în oricare din fazele sale (A = acute, H = healing, S = scare), dar mai ales prin intermediul procesului de metaplazie intestinală, prezent în perioada de epitelizare, este posibilă și corelația U.G. — cancer gastric. La această ipoteză aderă în special autorii japonezi (Sakita, 1972).

Oricum s-ar pune problema, bolnavul cu U.G. activ trebuie internat, iar după vindecare, dispensarizat. Urmărirea complexă clinică, endoscopică, morfologică, trebuie făcută cel puțin, pentru o perioadă de 1 an.

— La bolnavii labili vegetativi și mai ales la tineri, pot apare manifestări clinice de tip ulceros, pe perioade scurte (dureri, pirozis, vărsături) dar la care examenul radiologic evidențiază un stomac cu o dinamică foarte vie, mai ales în zona antropilorică iar explorarea endoscopică nu constată decît pliuri gastrice mai mari în zona menționată. În aceste cazuri se folosesc diagnostice ca: stomac iritabil sau sindrom de hiperexcitabilitate antrală. Terapia sedativă nervoasă și reglarea somnului, pot duce la remisiunea acestor simptome.

— Simptomatologia ulceroasă tipică, asociată cu dezordini secretorii gastrice, întîlnite în UD, se poate întîlni nu rareori, la bolnavi la care examenele cele mai exigente nu evidențiază nici o ulcerație. Terapia antiulceroasă poate remite prompt aceste simptome. Studiile prospective ale lui Krag (30), arată că 70% din acești bolnavi prezintă în următorii 3 ani, fie o leziune ulceroasă, fie complicații ale acesteia (hemoragii sau perforație în special). În aceste cazuri se folosește termenul de sindrom ulceros și se recurge la terapie antiulceroasă. Avem în observație bolnavi din această categorie care datorită simptomelor au solicitat intervenția chirurgicală, fără ca actul operator să poată evidenția vreo leziune particulară.

— Avem în observație și cazuri cu simptomatologie ulceroasă dar la care radiologia și endoscopia, evidențiază alte afecțiuni ca: diverticuli, prolaps de mucoasă gastrică în bulb, duodenite, fitobezoari etc.

— Durerea parietală abdominală, determinată de hernii de epiploon pe linia albă epigastrică, nevralgii intercostale cu intensitate mai mare la extremitatea abdominală a terminațiilor respective (vertebrogene de obicei) poate fi ușor eliminată printr-un examen clinic complet.

— Asocierea oricăreia din afecțiunile de mai sus la UG și UD, modifică tabloul clinic și obligă la o explorare minuțioasă clinică și paraclinică.

4.4.3.7. PROFILAXIE ȘI TRATAMENT

Profilaxia UG și UD în faza activă are rol în special în prevenirea recidivelor prin măsuri igienodietetice, sedative nervoase și terapie medicamentoasă. În familiile cu aglomerație de cazuri de UG și UD, rudele de gradul I trebuie să cunoască factorii de risc care intră în ecuația ulceroasă, printr-o educație sanitară corespunzătoare și să ia măsuri de corectare sau înlăturare a lor.

Tratamentul UG și UD în faza activă are ca scop imediat vindecarea ulcerației și dispariția durerii, iar ca scop tardiv prevenirea recidivelor și complicațiilor. Acest tratament este parțial diferit în UG și UD și trebuie strict individualizat. Scopul imediat, vindecarea leziunii ulceroase este atins prin rezolvarea următoarelor deziderate: eliminarea unor factori precipitanți ai recurenții ulceroase și diminuarea secreției clorhidropeptice (tabelul 4.II).

Tabelul 4.II

Principii terapeutice în ulcerul gastric și duodenal

Combaterea factorilor agresivi prin:
- Înlăturarea noxelor, în special fumat, acid acetilsalicilic, etc.
- Neutralizarea acidității prin antiacide
- Inhibarea secreției de acid:
  - la nivelul receptorilor H_2: cimetidină, Ranitidină
  - la nivelul receptorilor acetilcolinici: Pirenzepină (receptori muscarinici), alte anticolinergice.
  - la nivelul receptorilor gastrinici: Proglumid
  - la nivelul receptorilor celulelor: Somatostatină, Calcitonină, Glucagon
- Reducerea substanțelor citotoxice prin adsorbție pe antiacide ce conțin aluminiu și medicamente ce cresc motilitatea ca Metoclopramidă.
- Influențare nervoasă

Stimularea factorilor defensivi prin:
- Influențarea calității mucoasei și a pancreasului prin Carbenoxolon, Prostaglandine, Urogastron
- Formatoare de peliculă protectoare: Sucralfat, săruri de bismut
- Stimularea secreției pancreatice de bicarbonați: secretină — depozit.

— Factorii precipitanți ai crizei ulceroase, mai bine cunoscuți, care acționează de obicei prin cumul (ecuația ulceroasă) sînt de ordin psihic, alimentar, unele deprinderi (fumat, alcool, exces de cafea), consumul de droguri ulcerogene.

— Starea psihică, care influențează evident „Vagal drive"-ul este influențată de: suprasolicitări, insomnii, oboseală fizică și psihică, stări conflictuale, stress-uri, pe de o parte și de fondul psihic individual (anxietate, agitație etc.), pe de altă parte. Relația dintre pacient și medic, manifestată în primul rînd prin încredere în terapia care se va efectua, are un rol important în scurtarea crizei ulceroase.

În această privință, Demling sublinia: „Cu o mînă prietenească pe umărul bolnavului și cu un zîmbet pe buze, medicul poate influența criza ulceroasă". Eliminarea factorilor de mediu, care influențează starea psihică, tratamentul unor dereglări psihice individuale, încrederea în medic și în

Scanned with OKEN Scanner

actul medical au un rol de bază în terapia crizei ulceroase. Ținînd seama de condițiile socio-economice ale bolnavului și de intensitatea manifestărilor clinice ale crizei ulceroase, bolnavul va fi tratat la domiciliu sau în spital.

Factorii alimentari care pot precipita criza ulceroasă acționînd prin „vagal drive“ și „gastrin drive“, sînt: mesele neregulate, în condiții de tensiune nervoasă, mesele abundente, alcoolul, consumul abuziv al condimentelor, prînzurile bogate în peptone și grăsimi prăjite etc.

Deprinderile individuale cu rol cumulativ în declanșarea crizelor ulceroase sînt: fumatul și abuzul de cafea, mai ales concentrată și pe stomacul gol. (Blum, 1978).

Toate acestea vor trebui corectate sau înlăturate în mare parte prin persuasiunea bolnavului care va trebui convins de nocivitatea lor.

Medicamentele recunoscute ca potențînd crizele ulceroase sînt în primul rînd antiinflamatoarele nesteroidiene, aspirina, corticosteroizii, medicația antituberculoasă, reserpina. Acestea acționează prin scăderea forțelor de apărare ale mucoasei gastroduodenale și prin activarea factorilor agresivi. Eliminarea acestor componente etiopatogenetice poate duce uneori prin ea însăși la atenuarea crizei ulceroase, mai ales în perioadele cu indice de recrudescență crescută (primăvara și toamna).

Diminuarea secreției clorhidropeptice și a efectelor acesteia se poate face prin: neutralizare directă intragastrică, influențarea factorilor implicați în agresiunea mucoasei gastroduodenale (vagal în special), mărirea puterii de apărare a mucoasei gastrice și duodenale, și prin terapia de citoprotecție și de modificare a componentelor celulare implicate în sinteza și secreția HCl. Aceste deziderate se pot atinge pe cale igieno-dietetică, medicamentoasă și pe cale chirurgicală.

Măsurile igieno-dietetice au rol pozitiv în scurtarea crizei ulceroase și cicatrizarea leziunii, dar nu este dovedit rolul lor în prevenirea recidivelor.

Repausul la pat este indicat în cazurile cu simptomatologie intensă iar spitalizarea este necesară în cazurile în care se bănuiește sau s-a dovedit un ulcer gastric pentru precizarea prin examen radiografic, endoscopic și eventual biopsie a diagnosticului (eliminarea sau confirmarea unui ulcer malign).

Printre măsurile mai importante se enumeră: asigurarea unui confort psihic corespunzător (evitarea stărilor contradictorii sau conflictuale, sau a unor reflexe condiționate la văz, miros de alimente contraindicate). Regimul alimentar are în vedere eliminarea sau reducerea alimentelor cu volum crescut (cruțare mecanică) și cu structură chimică neadecvată (cruțare chimică). Prin prînzuri cu volum redus se evită reflexele antralo-fundice și oxinto-oxintice, precum și secreția gastrinică, elemente cu rol în ulcerogeneză. Prin cruțare chimică se elimină componentele alimentare ce conțin substanțe iritante pentru mucoasa gastrică: acizi aminați și peptone (supa de carne și oase), acroleină (grăsimi prăjite, rîntașuri), condimente puternice, alcoolul. Ținînd seama că alimentele au o putere de neutralizare variabilă ca durată a secreției gastrice acide, în funcție de compoziția lor chimică și evacuarea din stomac, urmată de o perioadă de creștere a secreției clorhidrice, se aleg acele substanțe nutritive cu eficiență mare de neutralizare și care au efectele cele mai reduse de rebound.

Scanned with OKEN Scanner

Din această categorie fac parte: laptele, smîntîna, frișca, pastele făinoase, supele de zarzavat cu puține substanțe celulozice, brînza proaspătă de vaci, cremă de cereale. Reducerea cantității de HCl din stomac durează în medie 40—60 minute, după consumul acestora. Acest regim alimentar trebuie instituit precoce, divizat în mai multe prînzuri relativ egale ca volum („hourly feeding") în medie 5—6 pe zi și nu trebuie prelungit mai mult de 4—6 zile. El trebuie adaptat și la eventualele afecțiuni concomitente (intestinale, biliare, etc.) prin modificarea cantității de lactoză și de grăsimi. Regimul va fi adaptat și la starea nutrițională a bolnavului (obezitate sau deficit ponderal).

După 4—6 zile, odată cu ameliorarea simptomelor, se lărgește zilnic regimul cu alimentele tolerate de bolnav, pe care acesta le cunoaște din proprie experiență. Cruțarea mecanică și chimică a stomacului, precum și ritmicitatea meselor, trebuie avute în vedere pe toată perioada dureroasă.

În faza de remisiune, alimentația este liberalizată dar respectîndu-se orarul meselor și volumul acestora. Majoritatea autorilor consideră că regimul alimentar limitat din faza acută nu are efect de prevenirea recidivelor dacă este prelungit și în faza de remisiune. În această perioadă măsurile igieno-dietetice individualizate pentru fiecare bolnav se referă în special la ritmicitatea meselor, la evitarea distensiei mari gastrice și la consumul alimentelor în stare de relaxare psihică. Fumatul, alcoolul, cafeaua și băuturile ce conțin cafeină au rol favorizant pentru apariția recidivelor.

Tratamentul medicamentos trebuie asociat celui igieno-dietetic și are mai multe obiective:

Neutralizarea secreției clorhidropeptice, responsabilă parțial de ulcerogeneză, se efectuează prin antiacide, alcaline sau neutralizante ale secreției gastrice. După modul lor de acțiune asupra moleculei de HCl și după structura chimică, ele se împart în: anionice cu structura moleculară electronegativă activă, din care fac parte bicarbonatul de sodiu și carbonatul de calciu și cationice (partea electropozitivă din moleculă activă) din care fac parte hidroxidul de aluminiu și hidroxidul de magneziu (Malagelada, 1980). Din punct de vedere al solubilității în apă și deci a posibilității de a fi absorbite, antiacidele se împart în integral sau parțial solubile (bicarbonatul de sodiu, carbonatul de calciu, unele săruri de Mg: oxid, hidroxid, carbonat, fosfat) și insolubile (hidroxidul de aluminiu, fosfatul de aluminiu, carbonatul bazic de aluminiu, trisilicatul de magneziu). Antiacidele pot avea efecte mai rapide, dar de scurtă durată (bicarbonatul de sodiu) sau mai lente și mai durabile — în medie 40′—60′ (carbonatul de calciu, hidroxidul de aluminiu). Eficiența lor este determinată de timpul de contact cu sucul intragastric, în medie evaluat la 20′—40′. Întîrzierea evacuării lor din stomac a dus la o mai bună eficiență terapeutică (19).

Unele dintre ele (bicarbonatul de sodiu și mai ales carbonatul de calciu) pot determina efecte de „rebound" manifestat prin creșterea secundară a gastrinemiei și a secreției clorhidrice (Barreras, 1967); în combinații de mai multe antiacide, fenomenul de „rebound" este atenuat și efectul antiacid este predominant, fapt care a permis utilizarea lor largă cu efecte pozitive. Doza necesară pentru a neutraliza aciditatea gastrică din 24 h

Scanned with OKEN Scanner

este în medie de 1 000 mmol, care practic se realizează prin administrarea a 6 prize/zi, conținînd fiecare cîte 1 g din antiacidul respectiv, din variate compoziții farmaceutice, care includ și aceste 2 substanțe cu efecte de rebound (38). Pe lîngă efectele neutralizante variabile, antiacidele mai au următoarele acțiuni pozitive importante în tratamentul UG și UD: scad activitatea pepsinică din lumenul gastric (prin creșterea pH-ului), chelează sărurile biliare (mai ales hidroxidul de aluminiu), cresc secreția exocrină alcalină pancreatică și secreția biliară, prin eliberarea de secretină și colecistochinină, contribuind astfel indirect la neutralizarea conținutului duodenal. În cură îndelungată, antiacidele pot determina manifestări sistemice ca: alcaloză și retenție de Na (bicarbonatul de sodiu), hipercalcemie, hipercalcinoză, osteomalacie, sindrom Burnett (alcaline — lapte), nefrolitiază (carbonatul de calciu), leziuni pielo-renale (hidroxidul de Mg), eliminarea crescută a unor electroliți prin urină (săruri de magneziu și bicarbonatul). De asemenea ele pot genera tulburări de tranzit intestinal (constipație la calciu carbonic, scaune diareice după unele săruri de Mg), malabsorbția unor medicamente, antibiotice în special (sărurile de aluminiu), chelarea unor minerale și vitamine din intestin (sărurile de aluminiu), ducînd la manifestări carențiale diverse. Unele din efectele secundare sînt mai frecvente (tulburări de tranzit intestinal), celelalte extrem de rare, astfel că beneficiul lor terapeutic rămîne pe primul plan. Antiacidele scurtează durata crizelor ulceroase și a ciclului morfologic ulceros, favorizînd vindecarea mai rapidă a ulcerației în comparație cu placebo-ul, iar după unele opinii recente au efecte similare antagoniștilor receptorilor H_2 (19) — (Center for Ulcer Research and Education, U.S.A., 1980). Antiacidele combinate cu acid alginic au și acțiune de protejarea mucoasei gastrice, prin stratul spumos respectiv, iar cele siliconate, prin efect antigazos, elimină flatulența postprandială.

Administrate sub formă lichidă și în combinații, de antiacide solubile și insolubile (calciu carbonic, hidroxid de magneziu, fosfat de aluminiu deobicei) au eficiență crescută. Posologia lor trebuie bine cunoscută, pentru a avea un bun randament terapeutic. Ele trebuie administrate postprandial, după terminarea efectului tampon al alimentelor, adică la 1 h și apoi la 3 h după mese, precum și noaptea, minimum odată, orele 23—24 (Berstad, 1981).

Studii recente clinice, endoscopice și morfologice, arată că antiacidele corect administrate scurtează durata leziunii ulceroase cu cel puțin 50% (20). În UG se pare că eficiența antiacidelor este justificată prin chelarea sărurilor biliare din stomac (cu rol în ulcerogeneză) și scăderea activității pepsinice (19).

Medicația ce se adresează factorilor de agresiune se împarte în: *anticolinergică* (vagotomie medicală) și de *sedație nervoasă*.

Anticolinergicele sînt de 2 categorii chimice: cu bază terțiară de amoniu și efecte antimuscarinice (atropina, beladona, hiosciamina și produși sintetici de oxifenoichimină) și cu bază cuaternară de amoniu, avînd efecte antimuscarinice și de blocarea joncțiunilor ganglionare nervoase [produși sintetici ca bromura de propantilină (Pro-Banthine), bromura de oxifenoniu (Antrenyl) brombutil scopolamina (Scobutil)]. Absorbția anticolinergicelor terțiare se face rapid și eficient, determinînd și efecte se-

Scanned with OKEN Scanner

cundare evidente (uscăciune oculară și bucală), iar a celor cuaternare este mai redusă, dar cu efecte secundare minore.

Recent s-au descoperit subtipuri de receptori muscarinici la nivelul celulelor parietale gastrice cu afinităţi variabile pentru diferite tipuri de antimuscarinice terţiare. Cel mai eficient antimuscarinic de sinteză de acest tip, cu acţiune selectivă pe receptorii muscarinici din mucoasa gastrică este Pirenzepina, în doze de 50 mg/zi (Gastrozepim) (22) introdus cu bune rezultate în tratament în ultimii ani.

Scopul terapiei cu anticolinergice este de a reduce secreţia acidă, mai ales nestimulată şi de a diminua motilitatea gastroduodenală. Cele mai active anticolinergice (derivaţi de atropină şi beladonă, probantinul şi pirenzepina), reduc secreţia gastrică bazală cu 40—50% şi cea stimulată alimentar cu 30%, pe o perioadă de 3 ore.

Toate anticolinergicele influenţează „vagal drive"-ul, întîlnit predominant în UD, printr-o aşa-zisă „vagotomie" medicală temporară. Dozele active sînt de obicei cele care induc efecte secundare (uscăciunea gurii şi conjunctivelor), administrate înainte de mese cu 1/2 oră (Sun şi Shay, 1956) cit. în (19). Prin întîrzierea evacuării gastrice, anticolinergicele măresc efectul medicaţiei antiacide. Asociaţia anticolinerg-alcaline, contribuie la scurtarea duratei crizei ulceroase şi diminuarea frecvenţei complicaţiilor UG şi UD (19).

Ţinînd seama de aspectele secretorii şi ale motilităţii gastroduodenale în UG faţă de UD, medicaţia anticolinergică trebuie administrată în posologie redusă în UG, de obicei cu 50% faţă de ceea ce induce efectele secundare. În această afecţiune — UG — unele studii arată o mai bună eficienţă a metaclopramidei (Reglan, Primperan) (30 mg/zi), care pe cale nervos-centrală ameliorează dinamica şi evacuarea pilorică, precum şi refluxul duodenogastric (Hoskins, 1973).

Studii comparative ale eficienţei anticolinergicelor în doză redusă şi a metoclorpramidei, ambele asociate cu antiacidele în tratamentul UG, arată efectele superioare ale ultimei asociaţii (Malagelada, 1980).

Medicaţia sedativă nervoasă, strict individualizată, poate de asemenea influenţa „vagal drive"-ul pe cale nervos-centrală şi ameliorează dereglările vegetative frecvent prezente la bolnavii ulceroşi. Se are în vedere prezenţa unei stări de linişte psihică în timpul zilei prin tranchilizante şi ataractice (Rudotel, Napoton, Diazepam, Meprobamat etc.) iar somnul de minimum 8 ore poate fi asigurat prin utilizarea barbituricelor. Observaţii, rezultate din tratamentul unor afecţiuni psihice asociate UG şi UD au demonstrat, de asemenea, o bună eficienţă a acestora, asupra cicatrizării leziunii ulceroase, dar rezultatele privesc un număr relativ mic de bolnavi. În această categorie intră Trimipraminul (Surmontil), antidepresiv imipraminic ciclic care are şi o acţiune anticolinergică şi antipepsinică (Bohmann şi Myren, 1977), Sulpiridul, antiemetic şi tranchilizant, care ameliorează circulaţia gastrică şi facilitează evacuarea gastrică (Lam, 1979), Tritiozinul, tranchilizant cu efecte inhibante asupra secreţiei acide bazale şi stimulate (Barbara, 1975) ş.a.

Alături de efectele tuturor drogurilor trebuie asociată psihoterapia, liniştea bolnavului şi încrederea sa în actul medical. Toate aceste elemente fac deseori dificilă evaluarea eficienţei unor droguri faţă de efectul placebo.

Scanned with OKEN Scanner

— Medicația care influențează *funcția de barieră a stratului mucos și mucoid gastroduodenal* se bucură de o atenție crescîndă în ultima vreme și oferă unele perspective terapeutice. În această categorie intră bismutul coloidal, derivații din liquiriția, dizaharidele sulfatate și substanțele siliconate.

Bismutul coloidal (mai ales bismutul citric tripotasic — De Noll), administrat înainte de mese și între mese, formează o peliculă de proteinat bismutic la nivelul craterului ulceros, fixează pepsina și clorul la acest nivel; nefiind absorbit este evitată encefalopatia bismutică.

Unele studii arată efecte similare terapiei cu alcaline (Boyes, 1975).

Dintre derivații din liquiritia, *carbenoxolonul sodic* este cel mai cunoscut (Doll, 1962). Acidul glicerinixic din derivații de liquiriția, favorizează efectele „like hiperaldosteronism", fapt care a obligat la eliminarea acestuia, preparatele actuale fiind deglicerinixizate (Sircus, 1972). Carbenoxolon favorizează sinteza în mucoasa gastrică și duodenală și mucosubstanțe, componente ale mucusului gastric, de bună calitate și are o acțiune ușor antipepsinică. Efectele sale farmacodinamice par a fi mediate de prostaglandine (PGE_2 în special).

Studii întinse pe o durată de 10—20 ani arată efecte superioare placebo-ului în scurtarea fazei acute din UG și UD (Sircus, 1972).

Chiar și după deglicerinixizare, carbenoxolona poate favoriza parțial retenția hidrosodată, la bolnavii cu vîrsta de peste 60 ani, neputîndu-se disocia efectele terapeutice de cele adverse.

În prezent, carbenoxolona se folosește cu rezultate bune numai în perioade scurte de 3—6 săptămîni, efectele adverse fiind minime în aceste condiții. Posologia medie este de 750 mg/zi.

Dizaharidele sulfatate sînt reprezentate de sucralfat (Ulcogant) un sulfat de aluminiu zaharat care produce cu proteinele craterului ulceros un complex zaharoză-sulfat, formînd o barieră protectoare ce împiedică pătrunderea și efectele nocive ale HCl, pepsinei și bilei în teritoriul ulcerului și retrodifuzia H^+. Studii recente arată efecte superioare placebo-ului (Bighley, 1979), cu o cicatrizare mai rapidă a leziunii. Pare a fi lipsit de reacții adverse.

Substanțele siliconate sînt rășini anionice, care administrate per os se depun pe mucoasa gastroduodenală împiedicînd acțiunea pepsinică și retrodifuzia H^+. Cel mai cunoscut este Polysiloxanul.

Alte medicamente folosite cu același scop nu au demonstrat efecte superioare placebo-ului: *vitamina U* (extrasă din suc de varză), *allisatina* (din suc de usturoi), *complexele fericosodice* (oxiferoscorbona), *histidina*, *anestezice locale gastrice* (oxietazina, procaina) extrase de placentă, mucina de porc etc. Această situație a dus la utilizarea lor din ce în ce mai redusă în prezent.

Medicația cu acțiune la nivelul celulelor cu implicații în secreția clorhidropeptică este de mare actualitate, dar efectele acesteia privind prevenirea recurențelor ulceroase și mai ales reacțiile adverse sînt în curs de evaluare. Au fost menționate parțial medicamentele anticolinergice și psihotrope, care pe calea receptorilor muscarinici și acetilcolinici, inhibă parțial sinteza și eliberarea HCl. În ultimii ani au apărut în terapia UG și UD, două tipuri de droguri: unele care se adresează altor receptori ai membranei celulelor parietale (mai ales receptorii de tip H_2 și cei hormo-

nali, gastrinici în special) şi altele care privesc mecanismele intracelulare ale elaborării HCl (mai ales inhibitori enzimatici) sau favorizanţi ai sintezei unor substanţe cu rol în funcţia de apărare.

Receptorii de membrană ai celulei parietale — tip H_2 — reprezintă structuri celulare ce permit pătrunderea histaminei în celulă şi iniţierea secreţiei acide prin intermediul adenilatciclazei şi cAMP-ului (4).

Aceşti receptori pot fi blocaţi electiv prin substanţe analoage histaminei dar care acţionează competitiv cu aceasta. Iniţial s-a folosit burinamidul şi metiamidul, însă efectele leucopenice au dus la abandonarea lor. Ulterior a fost introdus un nou drog din această categorie, *cimetidina* (7) (Tagamet), care în posologie de 1—1,4 g/24 ore, timp de 3—4 săptămîni scurtează durata crizei ulceroase şi favorizează cicatrizarea. Administrată în doză de întreţinere (400 mg seara la culcare timp de 6—12 luni) previne recidivele în perioada terapeutică. După întreruperea tratamentului, frecvenţa recidivelor pare să crească, atît după cure pe termen lung, cît, mai ales, după cure scurte. Unele rare reacţii adverse (hepatice, renale, cardiace, hematologice, hormonale şi psihice) care par să fie specific moleculare impun administrarea cu prudenţă a acestui drog care în afară de receptorii H_2 se fixează şi pe alte locuri din organism (citocromul P_{450}, receptorii androgeni şi receptori încă nedefiniţi din creier).

Mai recent a fost introdus un nou drog, din acelaşi grup, *ranitidina* (Zantic) care în posologie de 300 mg/zi, pe perioade de 3 săptămîni are efecte superioare cimentidinei în vindecarea ulceraţiei. (cicatrizarea ulcerului controlată endoscopic în 73% din cazuri după 4 săptămîni de tratament, în 88% după 8 săptămîni şi în 97% după 12 săptămîni de tratament (Ashton M., 1982). Spre deosebire de cimetidină, ranitidina nu se fixează şi pe citocromul P_{450} enzimă hepatică ce intervine în metabolismul unor medicamente şi de aceea ea nu interferează cu unele medicamente metabolizate prin această enzimă, cum sînt: Diazepamul, aminofenazonul, anticoagulantele orale, teofilina, Propanololul. În doză de 150 mg luată seara timp de 1 an, reduce semnificativ recidivele ulceroase.

Receptorii de tip hormonal la nivelul celulei parietale (gastrice în special) pot fi blocaţi de antagonişti ai gastrinei, avînd în structură acidul izoglutamic, cel mai cunoscut fiind proglumidul (Milid). Rezultatele terapeutice sînt favorabile dar loturile de bolnavi şi urmărirea în timp a acestora nu sînt încă convingătoare (Rovati, 1976).

Secretina inhibă eliberarea gastrinei şi efectul acesteia la nivelul receptorilor celulelor oxintice. În acelaşi timp favorizează alcalinizarea bulbului duodenal şi inhibă evacuarea gastrică. Efectele sale de inhibare a secreţiei acide sînt evidente timp de 8—10 ore după injectarea dozei de 10 u/kg corp. Date privind eficienţa în prevenirea recidivelor lipsesc, astfel că tratamentul cu secretină, cere încă studii pentru evaluarea eficienţei sale.

Alţi hormoni utilizaţi în tratamentul UG şi UD cu rezultate pozitive dar încă insuficient fundamentate sînt: GIP, somatostatina, calcitonina, glucagonul pancreatic, VIP-ul, neurotensina.

Modificarea unor componente intracelulare parietale, implicate în clorhidrogeneză, în special *inhibarea activităţii anhidrazei carbonice*, se bucură de atenţie în tratamentul UG şi UD. Ianowitz (1957) a utilizat experimental acetazolamida, dar dozele terapeutice s-au dovedit a fi nocive.

Scanned with OKEN Scanner

La noi, Dobrescu a folosit experimental acetazolamida, în doze adecvate obținînd rezultate pozitive în vindecarea ulcerului. Pușcaș și colab., a obținut rezultate favorabile în tratamentul UG și UD utilizînd acetazolamida și evitînd tulburările hidroelectrolitice prin aport de lichide și corectarea formulei terapeutice cu electroliți, incluși în formula terapeutică (Ulcosilvanil). Dobrescu a realizat, de asemenea asocierea acetazolamidei cu alte droguri în vederea eliminării efectelor secundare (Ulcacetamid). Pușcaș și apoi Ursea (studii controlate, 1975) au arătat că este scurtată evident durata crizei ulceroase după utilizarea acetazolamidei simplă sau asociată cu alte droguri, posologia acesteia fiind de 25 mg/kg corp timp de 3—4 săptămîni. Proba timpului, privind prevenirea recidivelor, a complicațiilor și a reacțiilor adverse este încă necesară pentru evaluarea eficienței medicației cu acțiune la nivel celular-oxintic.

Tratamentul de citoprotecție, cu ajutorul prostaglandinelor (PG) a fost introdus de Robert (41). PG exogene stimulează secreția de mucus la nivelul stomacului, precum și cea de bicarbonat. Produșii metilați ai PG, 15(R)-15 metil PGE_2 și 16-16-dimetil PGE_2 sînt cei mai efectivi în tratamentele UG și UD, diminuînd secreția acidă bazală și stimulată, precum și pe cea a pepsinei. Acești produși protejează mucoasa gastrică de agresiunea de tip indometacin și aspirină (41). Dificultățile de tabletare și stabilirea dozei optime așteaptă să fie rezolvate.

Medicația ce se adresează predominant pepsinogenului gastric, activat de secreția gastrică acidă, este de asemenea de perspectivă, deoarece acesta este responsabil de autodigestia mucoasei gastroduodenale. S-au folosit diferite droguri tip Pepstatin, Ebimar, amilopectin sulfat și altele, dar efectele terapeutice sînt încă incerte.

În tratamentul UG și UD s-au mai folosit și alte metode, a căror eficiență nu este suficient probată și care în prezent se aplică foarte rar: „gastric freezing", *radioterapia mucoasei gastrice, alcalinizarea nocturnă* pe sondă, *spălături gastrice cu glucoză* 10% (UG) și altele.

O particularitate terapeutică o reprezintă ulcerele endocrine și ulcerele postbulbare. Exemplul cel mai comun de ulcer endocrin este sindrom Zollinger-Ellison, tip I (hiperplazia celulelor G antrale) sau tip II, gastrinoame pancreatice benigne sau maligne care se caracterizează prin hipergastrinemii enorme, cu o hipersecreție gastrică de peste 5 l/24 ore, DAB și DAS foarte mari, ulcere multiple asociate de obicei cu sindrom diareic, hipopotasemie. Tratamentul de bază este chirurgical, antrectomie sau pancrectomie, iar în cazul imposibilității eliminării sursei de gastrină (recidive ulceroase, nedecelarea tuturor gastrinoamelor) este indicată gastrectomia totală. Dacă sînt contraindicații chirurgicale majore, se efectuează tratament medical cu cimetidină (1,6 g—2 g/zi) sau ranitidină (300—500 mg/zi) perioade îndelungate, cu tot riscul de reacții adverse. Ulcerele endocrine paratiroidiene și hipofizare, beneficiază de asemenea de tratament chirurgical al bolii de bază. Ulcerele postbulbare se caracterizează prin dureri intense periombilicale și durată mai mare a crizelor ulceroase. În aceste condiții tratamentul medical va trebui prelungit (6—8 săptămîni), sub control clinic și paraclinic, iar în caz de eșec este indicat tratamentul chirurgical.

La instituirea oricărei terapii antiulceroase trebuie avute în vedere următoarele elemente: contraindicații, toleranța individuală, afecțiunile con-

Scanned with OKEN Scanner

comitente, eventualitatea unor reacții adverse și, în ultimă instanță, beneficiul final de scurtarea crizei ulceroase, prevenirea recidivelor și complicațiilor. Ținînd seama că vindecarea leziunii ulceroase rămîne cu cel puțin 2 săptămîni în urma dispariției durerii și a celorlalte simptome, se impune continuarea oricărui tratament încă cel puțin 2 săptămîni de la remisiunea clinică subiectivă. Dacă în ciuda oricărui tratament corect instituit și urmărit, simptomele și ulcerația rămîn neinfluențate 2—3 luni, se consideră că ulcerul este refractar la tratament sau complicat. Diferențierea se face pe baza criteriilor clinice și paraclinice.

În afara crizelor ulceroase regimul alimentar va fi lărgit, după toleranțele individuale, regimurile restrictive fiind inutile în privința prevenirii recidivelor.

Este demonstrat că dezordinile secretorii și sensibilitatea celulelor parietale la stimulenți vagali și gastrină rămîn nemodificate în fazele de remisiune ale UD în special. Ca atare, ecuația ulceroasă nu poate fi radical influențată prin regimul restrictiv. Se impune totuși evitarea alcoolului concentrat și a fumatului, asigurarea meselor regulate, alături de înlăturarea drogurilor ulcerigene și a factorilor stressanți psihici care ajută la prevenirea sau distanțarea recidivelor.

În cazuri speciale de boli asociate, care impun tratamente cu droguri „ulcerigene" (corticosteroizi, antibacilare, antireumatice, etc.) se pot folosi aceste medicamente, cu condiția ca ele să fie instituite numai în spital, asociate cu medicamente antiulceroase.

Tratamentul hidromineral-climatic (Sîngeorz, Slănic Moldova, Borsec) contribuie la relaxare psihică și la diminuarea „vagal drive"-ului prin cumularea efectelor climatului, alimentației, repausului, scoaterii bolnavului din diversele preocupări, ape minerale etc. Cura balneară este contraindicată în fazele active sau imediat după acestea.

Unele afecțiuni intercurente care favorizează ulcerogeneza (hepatice, pulmonare, ateroscleroza, tulburări nutriționale etc.) trebuie tratate corespunzător, evitîndu-se însă medicația ulcerigenă. Dacă aceasta este absolut necesară se va asocia obligator cu medicația antiacidă menționată.

Se pune problema dacă boala ulceroasă, gastrică sau duodenală, este curabilă prin utilizarea tratamentelor consemnate. Răspunsul este sceptic, depinzînd în mare măsură de factori individuali, puțin cunoscuți, de heterogenitatea etiopatogenică a bolii și, în ultimă instanță, de acuația ulceroasă, insuficient cunoscută în prezent.

Tratamentul chirurgical este indicat în următoarele situații:

— complicații majore, hemoragii digestive mari, unice sau hemoragiile digestive moderate dar repetate, perforația, stenoza, penetrația, ulcerul calos;

— suspiciunea de leziune gastrică malignă;

— UG și UD rezistente la tratamente. În vederea stabilirii acestei situații este necesară multă prudență.

Tehnicile chirurgicale utilizate pentru vindecarea leziunilor ulceroase și a complicațiilor acestora depind de: stadiul bolii, complicațiile, experiența chirurgului. Tehnicile de uz curent sînt cele care tind să elimine „vagal drive"-ul și „gastrin drive"-ul. În acest sens se folosesc: vagotomia asociată cu diversele tipuri de drenaj. Astfel se efectuează vagotomie tronculară, vagotomie selectivă și vagotomie proximală (parietală, supra-

Scanned with OKEN Scanner

selectivă). Tehnicile de drenaj mai frecvent folosite sînt: antrectomia cu anastomoză termino-terminală, piloroplastia, hemigastrectomia cu anastomoză termino-laterală gastrojejunală. În paralel, unii chirurgi cu mare experiență folosesc încă tehnici ca Reichel-Polya (rezecție gastrică cu anastomoză termino-laterală) și Pean-Billroth I (rezecție gastrică cu anastomoză termino-terminală) (V. cap. Sechele tardive după chirurgia UG și UD).

Recuperarea. În fazele de recurență ulceroasă, activitatea profesională a bolnavului este redusă, uneori total, datorită simptomatologiei dureroase și posibilității de complicații majore. Tratamentul complex, bine individualizat, duce la reducerea crizelor și chiar la distanțarea acestora. Recuperarea bolnavului este astfel totală în ulcerul necomplicat, remisiunile fiind lungi, iar recidivele cu durată mai scurtă și cu dureri de mai mică intensitate. După intervențiile chirurgicale obișnuite, impuse de complicații, recuperarea bolnavului este de asemenea posibilă. Bolnavii cu UG trebuie dispensarizați ținînd seama de riscul crescut al acestei afecțiuni, pentru cancer gastric.

BIBLIOGRAFIE SELECTIVĂ

1. **Barreras R. F., Donaldson R. J. jr.** — Effects of induced hypercalcemia on human gastric secretion. Gastroenterology, 1967, 52, 670—675.
2. **Decker H. D.** — Indikation zur Resektion in der Behandlung des Ulcus ventriculi. In: Ulcus ventriculi (sub red. H. D. Becker, H. Z. Peiper), G. Thieme Verlag, Stuttgart, 1977.
3. **Berstad A. și colab.** — Treatment of duodenal ulcer with ranitidine, a new histamine H_2-receptor antagonist. Scand. J. Gastroent., 1981, 15, 637—639.
4. **Black J. W. și colab.** — Definition and antagonism of histamin H_2 receptors. Nature (Lond.), 1972, 236, 385—390.
5. **Bloom S. R., Ward A. S.** — Failure of secretion release in patients with duodenal ulcer. Brit. med. J., 1975, 1, 126—127.
6. **Bonnevie O.** — Survival in peptic ulcer. Gastroenterology, 1978, 75, 1 055—1 060.
7. **Brimblecombe R. W. și colab.** — Cimetidine, a non-thiourea H_2 receptor antagonist. J. intern. Med. Res., 1975, 3, 86—92.
8. *** * *** — Is duodenal ulcer recurrence more common after cimetidine treatment? Centr of ulcer research and education, Gastroenterology, 1980, 78, 1 152.
9. **Connell R. B.** — Genetic factors in digestive disease, World Congres gastroenterologia Madrid, 5—9 VI 1978, în volum p. 71—78.
10. **Dobrescu D., Vicotti A. I.** — I. Activité de l'anhydrase carbonique de la muqueuse gastrique dans l'ulcère experimental. II. Influence des substances médicamenteuses sur l'anhydrase carbonique. Conséquence physiopathologiques et pharmacologiques. Thèrapie, 1967, 22, 619—629.
11. **Du Plessis D. J.** — Pathogenesis of gastric ulceration. Lancet, 1965, 1, 974—978.
12. **Fisher R. S., Cohen S.** — Pyloric-sphincter dysfunction in patient with gastric ulcer. N. Engl. J. Med., 1973, 288, 273—277.
13. **Fodor O., Popescu St., Urcan Stela** — Boala ulceroasă. Fiziopatologie și patogeneză. Ed. Acad. R.S.R., București, 1968.
14. **Fodor O., Marin Fl., Dumitrașcu D.** — Recuperarea bolnavilor digestivi. Ed. Dacia, Cluj-Napoca, 1978.
15. **Fridman G., Siegelamb A., Seltzer C.** — Cicarettes, alcohol, caffee and peptic ulcer. N. Engl. J. Med., 1973, 290, 645—657.
16. **Gheorghescu B., Dumitrescu Margareta, Nedea Marilena, Jovin G.** — Radioimmunoassay of serum gastrin in chronic digestive diseases with epigastric

pain. Rev. roum. Méd. int., 1977, 15, 349—356.
16 a. **Gheorghescu B.** — Gastroenterologie clinică, Ed. militară, București, 1982.
17. **Gheorghiu Th., Frotz H., Klein M. J., Hübner G.** — Das hepatogene Ulkus. Magenschleim und Ulzerogenese, Witzstrock Verlag, Baden-Baden, 1973.
18. **Gherman I. și colab.** — Frecvența ulcerului gastric în funcție de vîrstă, sex, profesie și unii factori de mediu. Viața med. (Buc.), 1979, 26, 449—451.
19. **Grossman M. I.** — Peptic ulcer pathogenesis and pathophysiology. In: Textbook of medicine ed. a 15-a (sub red. P. B. Beeson, W. Mc. Dermott), W. B. Saunders company Philadelphia, 1979, p. 1 502—1 564.
20. **Holtermüller K., Malagelada J. R.** — Advances in ulcer disease. Excerpta med. In: Congr. Ser. 1980, 537.
21. **Halter F.** — Antacids in the Eighties. Urban & Schwarzenberg Publ. München—Viena—Baltimore, 1982, p. 123—135.
22. **Hammer R. și colab.** — Pirenzepine distingnishes between different subclasses of muscarinic receptors. Nature, 1980, 283.
23. **Ianovits H. D., Dreilling D. A., Roblin H. L., Hollander F.** — Inhibition of the formation of hydrochloric acid in the stomach by Dyamox. The role of carbonic anhydrase in gastric secretion. Gastroenterology, 1957, 33, 378—381.
24. **Isenberg J. I., Grossman M. I., Maxwell V., Walsh J. H.** — Increased sensitivity to stimulation of acid secretion by pentagastrin in duodenal ulcer. J. clin. Invest., 1975, 55, 330—335.
25. **Jocu I.** — Radiodiagnosticul clinic al ulcerelor gastrice. Ed. medicală, București, 1974.
26. **Johnson H. D.** — Gastric ulcer: classification, blood group, characteristics, secretion patterns and pathogenesis. Ann. Surg., 1965, 162, 996—999.
27. **Lam S. K. și colab.** — Gastric acid secretion in abnormally sensitive to endogenous gastrin, released after peptone test meals in duodenal ulcer patients. J. clin. Invest., 1980, 555—560.
28. **Konturek S. J. și colab.** — Endogenous opiates and the digestive system, Scand. J. Gastroent., 1978, 13, 257—262.
29. **Korman M. G. și colab.** — Influence of smoking on healing rate of duodenal ulcer in response to cimetidine or high-dose antacid. Gastroenterology, 1981, 80, 1 451—1 453.
30. **Krag E.** — Long term prognosis in medically treated peptic ulcer. Acta med. scand., 1966, 180, 657—662.
31. **Krause U.** — Long term results of medical and surgical treatment of peptic ulcer. Acta chir. scand., 1963, 310 (suppl.), 1—22.
32. **Malagelada J. R. și colab.** — Gastric secretion and emptying after ordinary meals in duodenal ulcer. Gastroenterology, 1977, 73, 989—993.
33. **Mincu I.** — Tratat de dietetică. Ed. medicală, București, 1974.
34. **Miyake F., Suzaky T., Oishi M.** — Correlation of gastric ulcer healing feature by endoscopy, stereoscopic microscopy and histology and a reclassification of the epitelial regenerative process. Dig. Dis. Sci., 1980, 25, 8—15.
35. **Oi M., Toriumi T., Miho O., Kijina M.** — Location of experimental ulceres as compared with that of human peptic ulcer. In: Peptic ulcer (sub red. Carl J. Pfeiffer). Munksgaard. Copenhaga, 1971.
36. **Oproiu Carmen, Mantu Steliana, Debau M., Danielescu Maria** — Les facteurs héréditaires dans la génese des ulcers gastro-duodenaux. I. Les ulcères familleux. Rev. roum. Méd. int., 1969, 6, 53—59.
37. **Pană I., Vlădăreanu M.** — Radiologia stomacului și duodenului, Ed. medicală, București, 1974.
38. **Peterson W. L. și colab.** — Healing of duodenal ulcer with an antacid regimon. N. Engl. J. Med., 1977, 297, 341—345.
39. **Pușcaș I. și colab.** — Inhibitori ai anhidrazei carbonice în tratamentul ulcerului gastroduodenal. Med. int. (Buc.), 1975, 27, 441—448.
40. **Pușcaș I.** — Probleme actuale și concepții noi în patologia gastroduodenală. Ed. medicală, București, 1978.
41. **Robert A.** — Cytoprotection and prostaglandins. Gastroenterology, 1979, 77, 761—764.
42. **Rotter J. I., Rimain D. L.** — Clinical trends and topics. Peptic ulcer disease — a heterogenous group of disorders? Gastroenterology, 1977, 73, 604—608.

Scanned with OKEN Scanner

43. **Rotter J. I. și colab.** — Genetic heterogenicity of hyperpepsinogenemic I and normopepsinogenemic I duodenal ulcer disease. J. A m e r. i n t e r n. M e d., 1979, 91, 372—376.
44. **Sakita T., Fukutami H.** — Endoscopic diagnosis in ulcers of stomach and duodenum. In: Endoscopic diagnosis (sub red. Y. Yoshithasi), Nankodo Co., Tokio, 1971, p. 197—202.
45. **Schumpelick V., Begemann F., Werner B.** — Die Refluxkrankeit des Magens. Ferinant Enke Verlag, Stuttgart, 1979.
46. **Sircus W.** — Carbenoxolone Sodium. Progress Report. G u t, 1972, 13, 816—822.
47. **Sonnenberg A. și colab.** — How reliable is determination of ulcer size by endoscopy? B r i t. m e d. J., 1979, 2, 1 322—1 325.
48. **Stanciu C.** — Gastroenterologia practică, vol. I. Ed. Junimea, Iași, 1976.
49. **Strom M., Gotthard R., Bodemar G., Walan A.** — Antacid/anticholinergic, cimetidine and plabeco in treatment of active peptic ulcers. S c a n d. J. G a s t r o e n t., 1981, 16, 593—602.
50. **Trudeau W. L., Mc Guigan J. E.** — Serum gastrin levels in patients with peptic ulcer disease. G a s t r o e n t e r o l o g y, 1970, 59, 6—9.
51. **Ursea N. și colab.** — Contribuții la studiul tratamentul ulcerului gastric și duodenal cu acetazolamidă. M e d. i n t. (B u c.), 1975, 27, 453—464.
52. **Waldron-Edvard D., Greenberg L.** — Lysosomal stability and mucosal resistance to injury. In: Advances in ulcer disease (sub red. K. H. Holtenmüller). Amsterdam—Oxford—Princeton, 1980, p. 87—100.
53. **Wastell C., Lance P.** — Cimetidine. The Westminster Hospital Symposium. Churchill and Livingstone Edinburg—Londra—New York, 1978.
54. **Wormsley K. G.** — Duodenal ulcer, vol. 2, Eden Press — Churchill and Livingstone Montreal—Edinburg, 1979.

4.4.4. TUMORILE STOMACULUI

Procesele tumorale ale stomacului se situează pe primele locuri în toate țările din lume, cu deosebire la bărbații adulți și de vîrstă înaintată. Diagnosticul întîmpină însă numeroase dificultăți și de aceea se face în general tardiv, după perioada cu potențial de vindecare. Condiționările etiologice sînt deosebit de complexe și insuficient precizate, astfel încît profilaxia nu a depășit pînă în prezent studiul pilot, pe grupuri populaționale restrînse.

Corespunzător elementelor sale structurale, stomacul poate fi sediul unor mari varietăți de procese proliferative. Printre acestea, tumorile epiteliale ocupă poziția centrală, cu o prevalență mult crescută față de toate celelalte.

4.4.4.1. TUMORI EPITELIALE

Se pot împărți în tumori benigne (adenomul gastric) și maligne (carcinomul gastric).

4.4.4.1.1. ADENOMUL GASTRIC

Este o tumoră benignă mai rar observată decît la nivelul colonului (incidență de 0,43% pe material necroptic, dar de 4—5% în materialul studiat endoscopic), într-o evidentă creștere cu vîrsta. De regulă este solitară, dar sînt posibile și formațiuni multiple (polipoză gastrică cînd numărul depășește 50). Interesează în general numai stomacul, cu posibili-

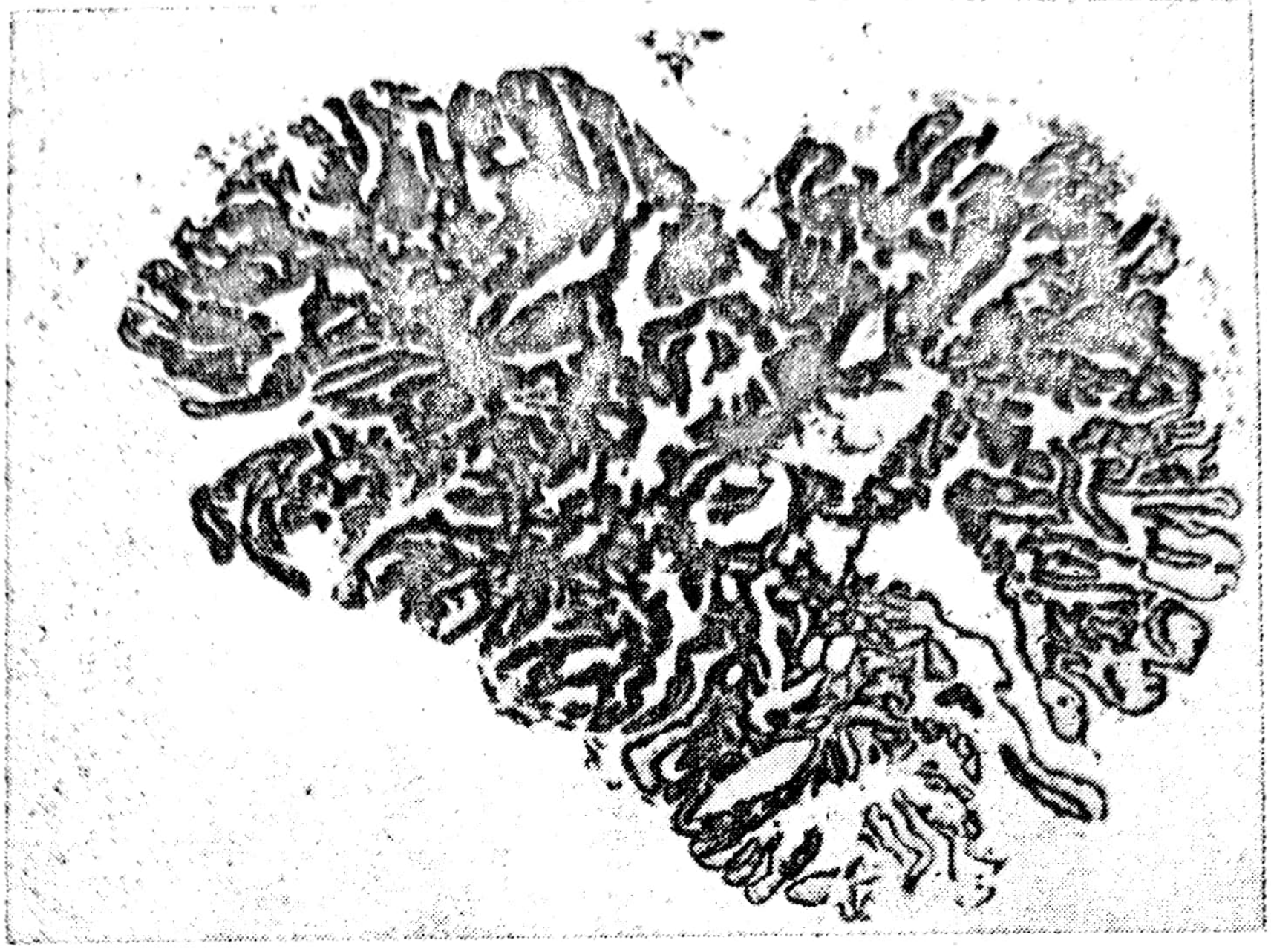

Fig. 4.40. — Adenom (polip „adevărat“) al mucoasei gastrice (2 a).

tatea asocierii sale la o polipoză intestinală. În acest sens, se pot face următoarele distincții: adenomul și adenomatoza gastrică, „polipoza“ familială cu interesarea stomacului și intestinului, sindrom Gardner sau sindrom Cronkhite-Canada (varietăți de polipoză condiționate genetic) cu interesarea stomacului.

Așa-zisul „polip“ reprezintă o excrescență la suprafața mucoasei, de natură histologică foarte variată. Termenul nu definește o anumită boală, ci are semnificație sindromatică (*polis pois*, gr.=mai multe picioare, de unde *polypus*, lat.). Diagnosticul presupune un examen bioptic, singurul care poate face distincția între diverse tumori benigne:

a) *Polipi epiteliali:* adenomul reprezintă „polipul adevărat“, „benign“ (polip adenomatos, adenom polipoid) și de cele mai multe ori termenul de polip i se adresează acestuia. Este interpretat ca „polip neoplazic“ și poate fi tubular, vilos sau tubulovilos. El este rar și nu se dezvoltă din glandele foarte diferențiate din corpul și antrul gastric, ci este mai întîlnit în zonele de trecere, cardia și pilorul (fig. 4.40).

Adenocarcinomul poate evolua cu aspect macroscopic de polip („polip malign“), în tipurile incipiente *I* (protrusiv) și *II a* (superficial supradenivelat).

b) *hamartoame:* polipoza Peutz-Jeghers (proliferare musculoconjunctivă);

c) *polipi mezenchimali:* fibrom, lipom, miom, leiomiom;

d) *polipi limfatici:* limfoamele de diverse apartenențe;

e) *neurinom;*

f) *polipi hiperplastici* (ne-neoplazici, pseudopolipi): hiperplazii focale regenerative avînd la bază un proces proliferativ circumscris al foveolelor (fig. 4.41) de obicei în cadrul unui proces inflamator, sau ca reacție satelită a unor procese submucoase, de ex. tumori mezenchimale la vîrst-

nici. De regulă sînt multipli, mici (sub 1 cm), netezi, pediculați. Nu prezintă risc de cancerizare. Sub „polip hiperplaziogen" s-a diferențiat o variantă hiperplazică de trecere spre adenom, cu componentă glandulară și cu oarecare risc de cancer. În structura sa histologică se disting două componente: hiperplazie a foveolelor și proliferare de tip adenomatos în profunzimea mucoasei (fig. 4.42);

g) *proliferări heterotopice* polipoide (pancreas aberant, adenom brunnerian); incluziile pancreatice ectopice sînt situate aproape exclusiv în regiunea prepilorică, pe marea curbură și prezintă o adîncitură centrală caracteristică.

Fig. 4.41. — Hiperplazie focală (polip hiperplastic) a mucoasei gastrice (2 a).

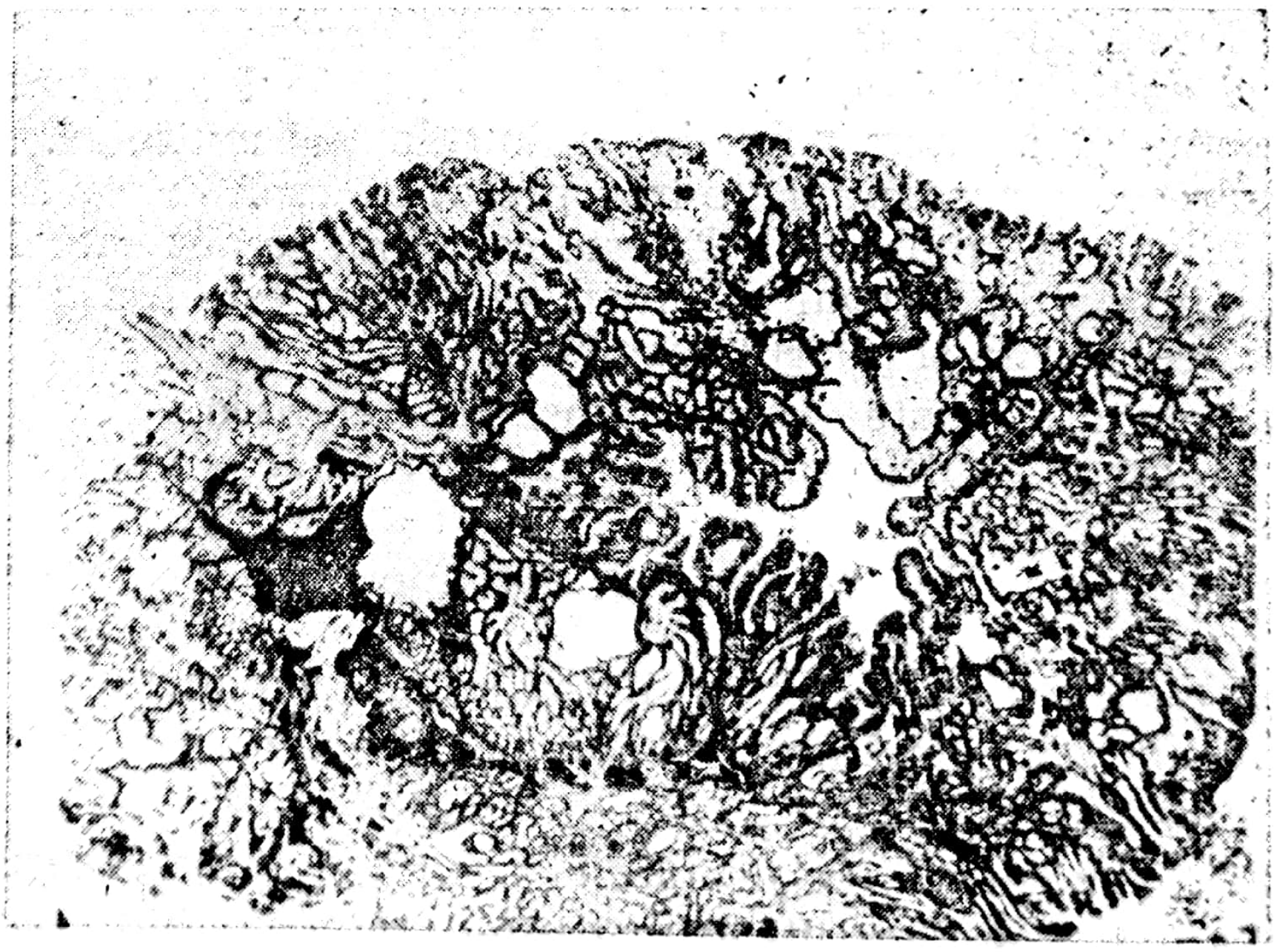

Fig. 4.42. — Polip hiperplaziogen al mucoasei gastrice (Therapiewoche, 1978, 28, 4 927).

h) *gastrita polipoidă* și boala Ménètrier pot reproduce aspectul polipos dar substratul este particular pentru fiecare. De asemenea și boala Crohn, tuberculoza, luesul, gastrita eozinofilică, reacțiile de corpi străini, sindromul Zollinger-Ellison, chistele glandulare multiple;

i) un alt proces polipoid este reprezentat de proliferarea gîturilor glandulare cu atipii celulare („borderline lesion"), care poate semăna macroscopic cu un polip; ea reprezintă o precanceroză veritabilă.

Chistele corpurilor glandelor sînt formațiuni multiple, de dimensiunea unui bob de linte, dar care nu aparțin propriu-zis polipilor, fiind lipsite de hiperplazie celulară. Ele sînt uneori reversibile și este posibil să fie datorite unei tulburări funcționale.

Polipii mezenchimali nu sînt de natură epitelială ci se datoresc unei proliferări mezenchimale a submucoasei sub formă de ridicături polipoidale acoperite cu o mucoasă normală. O clasificare schematică pe criteriu histologic a polipilor gastrici este prezentată în tabelul 4.III.

Tabelul 4.III

Clasificarea schematică a polipilor gastrici (2 a)

Termen	Matrice	Patogenie	Localizare
Hiperplazie focală	Foveole	Hiperplazie	Ubicuitară
Polip hiperplaziogen	Foveole	Hiperplazie + componente adenomatoase parțiale	Ubicuitară
Adenom foarte diferențiat	Corpi grandulari	Blastom (neoplazie)	Antru, pilor, cardia
Adenom moderat diferențiat	Gîturile glandelor	Blastom (neoplazie)	Predominant cardia
„Borderline lesion"	Gîturile glandelor	Hiperplazie cu atipie . . . . . . blastom	Ubicuitară
Carcinom tip I și II a (polip malign)	Gîturile glandelor	Blastom	Ubicuitară

Etiologia ridică aceleași probleme ca și cancerul gastric, între cele două procese existînd o relație evidentă. O proporție însemnată din carcinoamele gastrice se dezvoltă pe filiera adenomului. Proliferarea adenomatoasă reprezintă o leziune cu risc crescut de malignizare, generată de factori ereditari și ecologici, probabil multipli.

Morfopatologic adenomul se prezintă ca o formațiune rotunjită, cu suprafața regulată sau neregulată, uneori cu prelungiri (adenom vilos), pediculat sau sesil, de dimensiuni variabile (mai frecvent 2—4 cm, dar și mai mari), unic sau multiplu. Localizarea predilectă este antropilorică și juxtacardială. Întrunește toate criteriile clasice de benignitate: caracter bine delimitat, lipsa potențialului de difuziune și metastazare, dimensiuni staționare sau creștere lentă, conservarea aspectului citologic normal, lipsa mitozelor aberante, mucoasă nealterată în jur. Histologic prezintă obișnuit aspectul de adenom tubular (glandă lîngă glandă), mai rar de adenom vilos („polipul papilar", cu excrescențe digitiforme numeroase,

Scanned with OKEN Scanner

acoperite de epiteliu bogat în celule mucoase) sau de adenom mixt (vilo-glandular). Epiteliul este asemănător epiteliului superficial normal, deseori însă cu metaplazie intestinală și eventual cu modificări distrofice. Astfel de variații se pot extinde pe arii mai mari, în cadrul unei gastrite cronice. Coexistența cu un carcinom gastric este relativ frecventă. Între aspectul benign și cel malign pot exista „leziuni la limită", intermediare.

Tabloul clinic este nespecific și aparține mai obișnuit unei gastrite asociate, eventual atrofice, cu hipo sau aclorhidrie, dominată deci de acuzele dispeptice (vag disconfort epigastric, flatulență). Prolapsul transpiloric al adenoamelor pediculate poate realiza insuficiență evacuatorie tranzitorie. Exulcerarea duce la hemoragii manifeste sau anemie care este frecvent întîlnită, rareori de tip biermerian. Majoritatea cazurilor rămîne însă latentă. Tabloul clinic depinde și de dimensiunile, localizarea, direcția de creștere și de complicații.

Diagnosticul se face de multe ori întîmplător. Apare de regulă ca o surpriză a investigației programate la bolnavi dispeptici. Alteori rezultă din investigația metodică impusă de anemii hipocrome de cauză neprecizată. Diagnosticul clinic de adenom poate fi avansat exclusiv la bolnavi cu adenom gastric în antecedente („adenom metacron") sau cu încărcare familială cunoscută, eventualitate în realitate foarte rară. Examenul radiologic aduce principala contribuție, dată fiind indicația sa de rutină în afecțiunile stomacului. Se evidențiază lacune rotunjite, policiclice în prezența polipozei, cu păstrarea reliefului perilezional și a mișcărilor peristaltice, delimitare netă, suplețea parietală fiind conservată. Adenomul vilos poate realiza imagini caracteristice de „floare", „spumă de săpun". Aglomerarea unui număr mai mare de formațiuni, sau dimensiunile mari pot sugera procese maligne. Adenoamele tuberozitare apar mai clar prin contrast cu aer sau în poziție Trendelenburg. Exulcerarea poate genera o imagine „în cocardă", mai obișnuită însă pentru polipii mezodermali. Prolapsul transpiloric poate fi surprins la ecran. Vizualizarea radiologică presupune dimensiuni de peste 10—15 mm. Diferențierea se face cu gastrita polipoidă (modificări difuze ale pliurilor, contur mai neregulat), și corpii străini ca alimentele sau bezoarii (mobilitate, inconstanța imaginii la examinări repetate). Diagnosticul de benignitate nu poate fi afirmat exclusiv pe baza imaginii radiologice, chiar dacă sînt întrunite convingător criteriile uzuale.

Endoscopia este extrem de valoroasă în identificarea adenoamelor dar nu poate fi decisivă pentru diferențierea față de adenocarcinomul polipoid. Orientativ, pentru malignitate pledează: dimensiunile mari, lipsa pediculului, suprafața neregulată (conopidiformă), sîngerîndă, cu sfacele necrotice, alterațiile reliefului mucos din jur. Talia mare este un indiciu semnificativ de malignitate, deși nu specific, permițînd evaluări matematice ale riscului de cancer: sub 2 cm, 4—5 pînă la 14%, după statistici; 2—4 cm, 17—50%, peste 4 cm, aproape 100%. Este deci vorba numai de un element de alarmă, nu de diagnostic. Chiar cel mai benign polip, în aparență, poate fi canceros, după cum invers sîngerările și modificările de suprafață pot fi prezente și la formațiunile benigne.

Biopsia orientată este de aceea obligatorie în toate cazurile. Ea trebuie să respecte următoarea condiție: multiplicitatea exciziilor de la diferite niveluri ale formațiunii și pe cît posibil, excizia completă (macro-

Scanned with OKEN Scanner

biopsie). Este cunoscută posibilitatea cancerizării adenomului în orice punct, la nivelul pediculului sau apexului, metaplazia rămînînd mult timp circumscrisă. Prelucrarea histopatologică, la rîndul său, trebuie extinsă la întreaga masă tumorală. Certificarea diagnosticului o aduce urmărirea dinamică, prin biopsii repetate la 6—12 luni. Urmăriri mai îndelungate au arătat că în mucoasa în care se dezvoltă polipi hiperplaziogeni pot apare carcinoame în pînă la 14% din cazuri. Uneori pot pune probleme de diagnostic metastaze în mucoasa gastrică de la un carcinom mamar, pulmonar sau un melanom malign.

Evoluția este grevată de riscul complicațiilor și în primul rînd al transformării maligne. Riscul de cancerizare crește cu dimensiunea adenomului, caracterul său vilos, asocierea aclorhidriei, ereditatea de cancer epitelial, creșterea dimensională de la un control la altul. Este motivul care impune dispensarizarea bolnavilor cu examinări periodice radiologice, endoscopice și bioptice, sau după caz, ablația adenoamelor. Conduita intervenționistă crește atunci cînd benignitatea nu este certă.

Tratament. Simptomatologia se remite obișnuit sub măsurile dietetice și medicamentoase adecvate gastritei cronice. Complicațiile hemoragice impun extirparea. Problema de bază rămîne riscul de cancerizare care impune adenomectomia și are valoare diagnostică, profilactică (pentru dezvoltarea unui carcinom) și curativă. În multe cazuri ea se realizează pe cale endoscopică. Examenul endoscopic al întregii mucoase și cel histologic cît mai complet al formațiunii extirpate vor preciza și atitudinea de urmat: în cazul unei leziuni la limita între benign și malign („borderline lesion"), controale periodice repetate, iar în cazul descoperirii unei proliferări carcinomatoase precoce se pune problema unei intervenții adecvate. O atitudine mai reținută poate fi discutată cînd riscul operator este mare (vîrstnici) sau în localizarea subcardială, ținînd cont și de faptul că în carcinomul de mucoasă metastazele sînt mai rare (3—4%). Cu toată simplitatea ei endoscopia expune însă și la unele accidente: hemoragii, perforații, ulcere greu vindecabile. Numeroase cazuri ridică deci alternativa intervenției chirurgicale, cu riscurile sale inerente. În această situație se poate recurge la excizia adenomului (totdeauna la distanță, în mucoasă sănătoasă), sau la rezecție segmentară (tumori sesile, multiple, hemoragice, voluminoase), după condițiile anatomice. Indicația extirpării, indiferent de metodă, rămîne fermă atunci cînd persistă suspiciunea de cancer sau cînd riscul de malignitate este mare. Bolnavii sînt dispensarizați în continuare, cu programarea controlului endobioptic anual, avînd în vedere riscul recidivei în alte teritorii și al dezvoltării unui carcinom pe fondul metaplaziei mucoase existente.

4.4.4.1.2. CARCINOMUL GASTRIC

În țara noastră se situează pe primul loc în patologia oncologică la bărbați și pe locul III la femei. Incidența crește cu vîrsta, devenind însemnată după 40 ani și atingînd un maximum între 50—60 ani. Distribuția geografică este foarte inegală în lume, variind între 13—71/100 000, după țară. Prevalența atinge valorile cele mai ridicate în Chile, Japonia, Islanda, Finlanda, apoi Austria, R. F. Germania, urmate de restul țărilor europene, pentru a fi mult mai redusă în Australia, Noua Zeelandă și,

Scanned with OKEN Scanner

în sfîrșit, S.U.A. Diferențele s-au pus pe seama particularităților genetice sau a condițiilor particulare de viață și alimentație, a influențelor de mediu fizic. În ultimul timp se înregistrează o tendință generală de reducere a frecvenței, tot atît de puțin explicabilă, ca și însăși carcinogeneza.

4.4.4.1.2.1. ETIOLOGIA ȘI PATOGENIA

Nu sînt cunoscute decît în mică măsură. Numeroase investigații privind factorii predispozanți de teren și factorii ecologici au acumulat argumente pentru intervenția unui mare număr de influențe carcinogenetice. Se pare că totdeauna este vorba de o pluricondiționare în formule extrem de variabile. Se impune să vorbim despre factori de risc, întrucît nici unul nu poate explica singur mutația canceroasă.

Factori endogeni. Factorii de risc locali sînt cunoscuți și sub numele de „precanceroze gastrice", „leziuni precanceroase", „precancer", avînd în vedere incidența mare de malignizare. Acești termeni sînt însă criticabili din cauza cancerofobiei pe care o provoacă bolnavilor; nu pot fi de aceea utilizați în clinică și rămîn rezervați limbajului morfologic. Afirmarea lor presupune caracterul benign confirmat prin biopsie și uneori urmărirea îndelungată. Malignizarea nu se produce constant, leziunile nu constituie o anticameră a cancerului, ci pot persista ca atare. Conceptul nu trebuie de aceea privit în sensul de „precursori ai cancerului", ci doar de leziuni cu risc semnificativ de transformare. Practic, se ridică problema diagnosticului diferențial corect față de cancer și cea a dispensarizării bolnavilor în vederea detectării la timp a virajului malign. În anumite situații decidem însă eradicarea leziunii, pentru suprimarea condiției de risc.

1. *Gastrita cronică atrofică și atrofia gastrică.* Relația dintre gastrită și cancer a fost semnalată de mult: Lassègue (1870) a formulat teoria gastritică a cancerului, Konjetzny afirmă ulterior că niciodată cancerul gastric nu se dezvoltă din mucoasă normală. Numeroase argumente pledează de fapt pentru realitatea unei filiații gastrită-cancer, în condițiile leziunilor de tip atrofic. Elementul structural de risc este cu deosebire metaplazia intestinală, frecvent observată pe stomacul canceros și sugerată de însuși caracterul histologic al cancerelor gastrice în peste jumătate din cazuri (adenocarcinom de tip intestinal). Se diferențiază trei grade de atipie a celulelor glandelor gastrice, din care gradul 3 poate avea relații cu apariția unui carcinom, unii autori descriindu-l ca „borderline lesion", ca un „carcinom de suprafață", sau ca un „carcinom intraepitelial". S-a arătat totuși că gradul 3 de atipie, respectiv displazie, este în circa jumătate din cazuri reversibil (Oehlert, 1978). Cînd însă gradul 3 de atipie este combinat cu o proliferare a fragmentelor gîturilor glandelor și a glandelor superficiale, riscul de apariție a unui carcinom este mare și aceasta este adevărata „borderline lesion" care constituie împreună cu polipul adenomatos adevăratele precanceroze gastrice. Prezența gastritei pe piesele rezecate pentru cancer gastric constituie practic o regulă și doar excepțional mucoasa apare normală. Dezvoltarea cancerului pe fondul unei gastrite preexistente se face într-o proporție semnificativă, evaluată la 10% într-o urmărire endoscopico-bioptică de

10—15 ani (Siurala) la bolnavii cu gastrită atrofică. Cifra crește la 12% pentru anemia Biermer. Pe aceeași piesă chirurgicală pot coexista chiar leziuni histologice de tranziție. Biopsiile repetate au relevat în unele cazuri trecerea progresivă de la mucoasa metaplazică la carcinom. Topografia predilectă, pentru ambele leziuni, este antrul, urmat de curbura mică a corpului gastric. Studierea longitudinală a unor bolnavi a precizat că în toate cazurile cancerul a fost precedat de gastrita atrofică. Ponderea cea mai importantă revine gastritei atrofice obișnuite, rolul gastropatiei biermeriene fiind numeric mult mai redus. Aclorhidria, ca expresie funcțională a atrofiei, este prezentă la majoritatea bolnavilor cu cancer (cca 70%).

Cercetările epidemiologice evidențiază o distribuție geografică și populațională superpozabilă pentru ambele leziuni. Țările cu prevalență maximă a cancerului prezintă proporții asemănătoare și pentru gastrită. Studiile genetice atestă aglomerarea familială semnificativă a gastritei atrofice (inclusiv anemia Biermer) și a cancerului gastric, evidentă cu deosebire pentru tinerii bolnavi. În familiile bolnavilor de cancer gastric, gastrita atrofică cu metaplazie intestinală este mai frecventă și survine la o vîrstă mai tînără față de lotul martor, pe cînd gastrita superficială are o distribuție uniformă. Se pare că intervin numeroase gene care își influențează reciproc expresivitatea și determină tipul de mucoasă gastrică receptiv la atrofie și malignizare. Problema nu poate fi însă unilateralizată, ambele leziuni au etiologie plurifactorială, cu intervenția atît a factorilor ecologici, cît și a factorilor genetici (transmisia poligenică a predispoziției). Numeroși factori cauzali sînt comuni. Vîrsta și sexul se caracterizează printr-o distribuție asemănătoare pentru ambele leziuni. Ele sînt favorizate în egală măsură de unele stări patologice, ca stomacul operat sau sideropenia, survin la fel la bolnavii cu ulcer gastric.

Riscul de cancer a fost astfel estimat, comparativ cu loturi martor: de 3—5 ori mai mare în gastrita atrofică, de 5 ori mai mare în prezența aclorhidriei histaminorefractare, de 10—22 ori mai mare în anemia Biermer (0,5—12,3%). Nu trebuie însă neglijată nici relația inversă: dezvoltarea gastritei secundare cancerului. Aceasta are însă caracter circumscris, perilezional.

2. *Ulcerul gastric.* Relația ulcer-cancer a fost extrem de mult controversată, de la negarea oricărei posibilități de filiație, pînă la incriminări exagerate. Discordanțele au rezultat din insuficiența investigației într-o perioadă mai veche, cu deosebire din imposibilitatea verificării bioptice, singurul criteriu care oferă o bază științifică pentru discuții. Se știe că cea mai tipică nișe la examenul radiologic (și chiar endoscopic) poate fi canceroasă, că ulcerul cu trecut îndelungat poate fi un cancer, dar și invers. În prezent dispunem de argumente bine fundamentate care atestă posibilitatea dezvoltării cancerului la bolnavi cu ulcer gastric. Cancerul poate surveni pe buza ulcerului (fig. 4.43) deci în raport direct cu leziunea, sau la distanță. Incidența acestui fenomen este însă foarte redusă. Astfel, prin explorări endoscopice și bioptice anuale s-a surprins apariția cancerului la 0,95% din bolnavii cu ulcer gastric, pe un interval de 10 ani. Carcinogeneza s-a produs mai frecvent pe aceeași zonă, nu însă totdeauna. Cicatricile postulceroase pot coexista și cu cancere la distanță. Se poate afirma că leziunea predispozantă nu constă în însuși

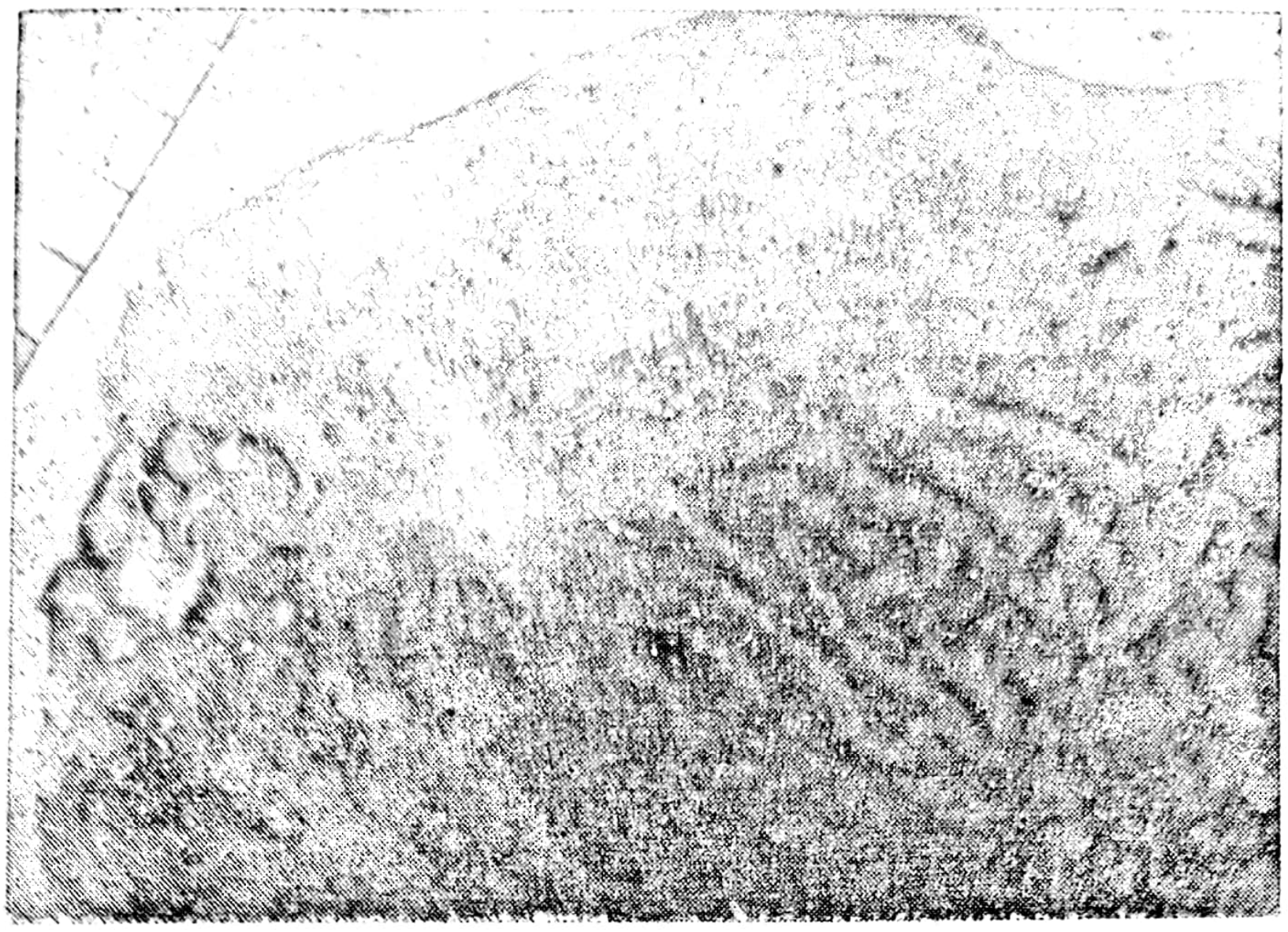

Fig. 4.43. — Ulcer prepiloric malignizat (cancer pe buza ulcerului). Piesă chirurgicală.

ulcerul gastric, ci în gastropatia difuză, cu metaplazie mucoasă, care este aproape totdeauna asociată ulcerului. Problema are o importanță redusă dacă ținem seamă că nici o statistică, bazată pe criterii riguroase, nu dă cifre de malignizare mai mari de 1—2%. Ceea ce impune în schimb o atenție cu totul deosebită, este diferențierea între ulcerul benign și malign, imperativ deseori foarte dificil de realizat. Încadrarea ulcerului gastric în grupul leziunilor cu risc crescut de malignizare satisface astfel mai mult o cerință de securitate oncologică. Dispensarizarea bolnavilor cu ulcer, incluzînd verificări radio-endoscopice anuale, iar dacă nișa este prezentă, cu excizii bioptice sau examen citologic exfoliativ, a devenit în prezent o necesitate, cu atît mai mult cu cît astăzi se știe că într-un carcinom gastric chiar incipient, la fel ca și într-un ulcer benign, pot apare ciclic ulcerații peptice care se pot vindeca. Excluderea cancerului nu se poate face nici chiar pe baza reepitelizării unui ulcer, dacă ținem seamă de posibilitatea, este adevărat, excepțională a închiderii unei exulcerări canceroase. Dealtfel cancerul incipient ulcerat are aproape aceeași tendință de închidere ca și ulcerul benign. De aceea vindecarea, constatată radiologic sau endoscopic a unui ulcer, nu poate constitui o dovadă certă a benignității sale.

3. *Stomacul operat.* Includerea bolnavilor cu intervenții chirurgicale gastrice pentru ulcer în grupul bolnavilor cu risc canceros se bazează pe incidența mai mare a cancerului. Cifrele variază mult, fiind cuprinse între 1 și 13%, după lotul cercetat. Riscul devine semnificativ după 15 ani: după 15—24 ani este în medie 4,5% și după 35 ani de la operație crește la 8,4%. Rezecția tip Billroth I este grevată de un risc redus, de 6%, valoarea crește însă mult, pînă la 94% în rezecția Billroth II. Riscul este mai mare în operațiile pentru ulcer gastric decît pentru ulcer duodenal (13—16% și respectiv 6%, într-un studiu făcut pe bolnavi cu gastroenteroanastomoză). Riscul este evident crescut față de bolnavii ulceroși supuși unui tratament conservator. Relația a fost veri-

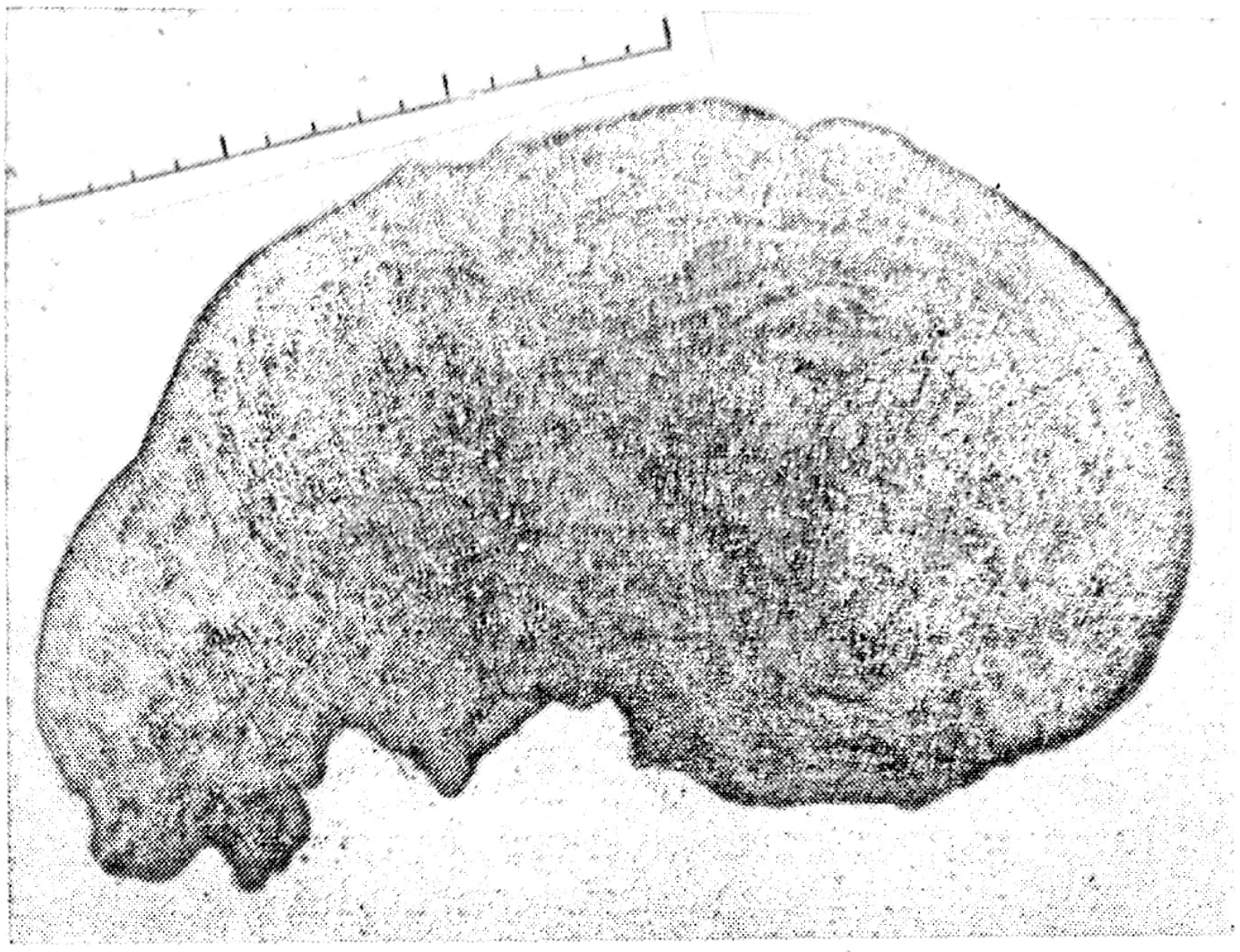

Fig. 4.44. — Polipoza gastrică malignizată. Piesă operatorie.

ficată și experimental: cancerizarea bontului se produce în 15—16% după rezecția cu gastrojejunostomie și în 70% dacă s-a practicat o gastroduodenostomie. Elementul structural care creează predispoziția spre malignizare este gastrita cronică atrofică, proces obișnuit după gastrectomie, cu incidență proporțională cu vechimea operației.

Riscul de cancer al bontului este mult mai mare la rezecații pentru cancer gastric. Afirmarea unui cancer *de novo* presupune însă excluderea unei recidive („cancer metacron"). De asemenea, presupune excluderea leziunilor multicentrice („cancer sincron"), din care una a putut rămîne neextirpată. Riscul rămîne crescut și la gastrectomizații pentru adenom gastric. Rigurozitatea dispensarizării se impune cu atît mai mult.

4. *Polipii gastrici.* Relația polipi—carcinom pune unele probleme care nu pot fi corect rezolvate decît prin examenul endobioptic al polipilor. Polipul hiperplastic care este o hiperplazie focală foveolară nu constituie un risc. Polipii hiperplaziogeni au semnificația unui semnal de alarmă, care indică mai mult o predispoziție a mucoasei gastrice pentru un carcinom, care apare la cca 12% din purtători, dar în afara zonelor hiperplastice. Polipii din s. Peutz-Jeghers nu au în stomac tendință la degenerare malignă. Polipul adenomatos unic sau multiplu (polipoză gastrică) constituie un risc mare, este o adevărată precanceroză gastrică, deoarece aproape cu regularitate el degenerează malign (fig. 4.44). În gastropatia hipertrofică Ménétrier riscul de carcinom este apreciat la 8%.

Factorii de risc generali. *Predispoziția genetică* a fost sugerată de variate constatări. Există astfel posibilitatea aglomerării familiale a cancerului gastric și a bolilor corelate cu el (adenomul simplu și vilos, polipoza familială, anemia Biermer) care au o determinare genetică sigură. Fenomenul apare mai net pentru gemenii monozigoți. În unele familii se poate înregistra o aglomerare de carcinoame cu diferite localizări: gastrică, colo-rectală, esofagiană, prostatică, mamară etc. Riscul de cancer la aparținători este de 2—3 ori mai mare decît la martori.

Diferențele mari dintre unele grupuri etnice pe suprafața globului au fost puse, ipotetic, și pe seama terenului ereditar. Ele țin însă în mare măsură de particularitățile mediului fizic și social și ale alimentației din zonele respective, așa cum demonstrează scăderea incidenței la generațiile provenite din emigranții în teritorii unde riscul este scăzut. Totuși, unele constatări par să confirme parțial rolul factorului genetic: incidența cancerului gastric este de 10 : 1 la chinezii din Indonezia față de indonezieni, incidența este mai mare la albii din S.U.A. față de negri, deși trăiesc de secole în condiții de viață identice, riscul continuă să rămînă crescut la evreii din Israel descendenți din imigranți din Europa de Nord, comparativ cu cei proveniți din zona mediteraneană sau cei asiatici etc. Căutîndu-se unii markeri ai genotipului, s-a constatat că incidența cancerului este mai mare la bărbații cu grup sanguin. A (în Europa de Nord, neconfirmat în alte zone). Există de asemenea o corelație și cu unele boli genetice: acanthosis nigricans, boala Bowen. Se apreciază în ansamblu că susceptibilitatea pentru carcinogeneză poate rezulta dintr-o transmitere ereditară poligenică. Dezvoltarea cancerului presupune însă intervenția asociată a altor factori inductori.

Factorii exogeni. Distribuția geografică inegală a sugerat influențe carcinogenetice de mediu. Pentru detectarea acestora au fost întreprinse numeroase studii epidemiologice pe scară foarte largă. Rezultatele lor sînt însă adesea contradictorii, de multe ori faptele reprezintă simple constatări accidentale, de eșantionaj, fără semnificație. De multe ori au fost incriminați factori aparenți mai ușor detectabili, factorii cu adevărat carcinogeni putînd rămîne mascați și ignorați. Încercările de unilateralizare nu rezistă analizei critice. Ceea ce se cunoaște în prezent este influența complexă pe care mediul natural socio-economic și cultural o exercită asupra organismului uman, interrelația biocenoză-om, corelația patologiei tumorale cu particularitățile solului, climatului, alimentației, compoziției vegetalelor etc. Or, toate acestea sînt în mare măsură integrate. Variațiile geografice sînt uneori evidente la scară internațională, pe grupuri de țări, sau între țări, altădată chiar între diverse teritorii din aceeași țară. Astfel, pentru unele țări din emisfera nordică care se extind pe o latitudine însemnată, zonele nordice conferă un risc crescut față de cele sudice, diferența fiind în esență climaterică: relația verificată pentru Japonia, Islanda, S.U.A., dar fiind inversă pentru Chile. In Franța, aglomerarea cancerului gastric este mai mare în Bretania și Normandia. La noi, în zonele submuntoase din vestul Transilvaniei. Trebuie ținut seamă că zonele reci presupun consum redus de vegetale proaspete, procedee tradiționale de conservare a cărnii și grăsimii (afumarea cu deosebire). Diferențe mari se înregistrează și în legătură cu deprinderile alimentare pentru populațiile limitrofe oceanelor (consum crescut de pește afumat și sărat).

Aprecierea exactă a riscului genetic și ecologic nu poate fi făcută fără studii transversale și longitudinale ample. Regresiunea cancerului gastric la descendenții din emigranți proveniți din țările cu risc crescut este evocatoare pentru rolul factorilor de mediu: riscul de cancer se menține nemodificat pentru japonezii stabiliți în S.U.A. și Hawai, dar se șterge la generațiile următoare, născute în aceste zone, apropiindu-se de cel al

Scanned with OKEN Scanner

populației indigene. Este interesantă relația inversă cu cancerul colo-rectal, a cărei frecvență crește în noile condiții.

Factorii geologici incriminați țin mai ales de o compoziție chimică a solului. S-a demonstrat conținutul modificat în metale și cu deosebire creșterea raportului Zn/Cu în zonele de viață a bolnavilor decedați prin cancer gastric în nordul Țării Galilor. S-a subliniat natura vulcanică a rocilor din zone cu risc crescut, ca Japonia, Islanda, Țările Scandinave. De asemenea, și bogăția în humus (conținut crescut de substanțe organice), reducerea concentrației de calciu în sol și apă, pH-ul acid al solului, radioactivitatea crescută a solului și apei (cu efect asupra radioactivității plantelor) ș.a.

Factorii climaterici apar incriminabili pentru zonele nordice, cu toate implicațiile care decurg.

Poluarea atmosferică legată de gradul de industrializare și urbanizare apare uneori ca factor semnificativ. Mediul socio-economic se repercută însă și sub alte forme, explicînd aglomerarea crescută a bolii la categoriile mai puțin privilegiate din unele țări, care cumulează multiple influențe nocive și cu deosebire toxice alimentare. Cultura și tradițiile se răsfrîng în tehnologia pregătirii și conservării alimentelor, ele înșiși putînd exercita influențe carcinogenetice.

Alimentația rămîne poate factorul cel mai nociv. Rețin atenția în primul rînd carcinogenii alimentari cunoscuți. Nitrozaminele pot fi prezente în diferite alimente (slănină, brînză, pește, concentrația lor crescînd mult în peștele uscat sărat, consumat în unele teritorii asiatice). Ele reprezintă carcinogeni de contact bine documentați care agresează în primul rînd mucoasa gastrică. Intervin de asemenea precursori ai nitrozaminelor, ca metilguanidina (prezentă în carnea de porc și unii pești, ca sardelele, morunul, calcanul). Nitriții și nitrații au fost găsiți în concentrație crescută în apă și în plante în unele zone cu risc crescut (Chile, Columbia). Sînt folosiți deseori în conservarea preparatelor de carne și pește. Pot fi prezenți și natural în unele plante, în tutun. Prin acțiunea lor asupra aminelor secundare de origine tisulară, în mediul gastric acid, rezultă nitrozamine. Cu acestea se pot combina și alți conservanți sau odoranți folosiți în pregătirea salamului. Rezultă carcinogeni puternici și din combinarea nitriților cu principii active din piper și ardei: nitrozopiperidina, nitropirolidina. Hidrocarburile aromate policiclice carcinogene, din grupul cărora fac parte metilcolantrenul și benzpirenul, pot rezulta din arderea incompletă și sînt prezente în carnea afumată, grătarul pregătit pe cărbuni, grăsimea prăjită, băuturile alcoolice, fumul de țigară etc. Sînt incriminate cu deosebire în țările nordice. Pentru bolnavii cu aclorhidrie se poate extinde lista și la carcinogenii produși de flora bacteriană, care pot rezulta și în lumenul gastric. Alimentele ca atare nu par să aibă un rol carcinogen. Singura referire de acest gen s-a făcut la consumul de cartofi, element mai particular în nordul S.U.A., unde și incidența bolii este crescută.

Alimentele exercită însă și rol protector, atribuit cu deosebire mălaiului (corelație cu grupurile populaționale puțin expuse la cancer gastric), dar și laptelui, legumelor proaspete și fructelor. Este neclară participarea „fibrelor alimentare": rația redusă se corelează cu risc crescut de cancer colo-rectal și risc mic de cancer gastric. Consumul abuziv de

Scanned with OKEN Scanner

alcool a fost documentat epidemiologic doar în Franța. Nocivitatea sa o putem înțelege prin prisma gastritei atrofice pe care o poate genera. Fumatul nu se corelează evident cu cancerul gastric.

Problema rămîne deschisă. Unele perspective de profilaxie sînt însă deja conturate.

4.4.4.1.2.2. MORFOPATOLOGIE

Carcinomul gastric se dezvoltă din epiteliul superficial sau glandular. Localizarea se poate face pe orice zonă a stomacului, dar cu mari diferențe: antropilorică 40—60%, pe corp și în primul rînd pe curbura sa mică 20—25%, cardie 10%, marea tuberozitate 2%, extindere difuză (linită plastică) 6—8%. Majoritatea cazurilor prezintă deci localizări în jumătatea inferioară, acestea tinzînd să devină tot mai superioare pe măsura progresiunii ascendente a gastritei atrofice.

Aspectul macroscopic variază mult cu tipul proliferării și stadiul evolutiv. Cancerul incipient aparține prin excelență explorărilor clinice (endoscopiei cu deosebire) și examenului intraoperator, astfel că necesită o discuție aparte în cadrul diagnosticului. Cancerul avansat a constituit obiectul studiilor anatomopatologice clasice. Clasificarea lui Borrmann (1926), punct de referință în acest domeniu, cuprinde următoarele tipuri macroscopice: tip I vegetant (fig. 4.46), tip II excavat, tip III ulcerat (fig. 4.47), tip IV difuz (linită plastică). În limbajul obișnuit de laborator se diferențiază 5 tipuri principale: nodular, vegetant (fungiform), ulceriform, infiltrativ (schirusul, linita plastică) și superficial. Primele două se găsesc deseori în relație evolutivă și realizează laolaltă cca 50% din cazuri. Excrescențele intraluminale pot avea dimensiuni diferite, inițial se pot prezenta ca „polipi", aceștia putînd conflua cu evoluția. Formele viloase se caracterizează prin prelungiri digitiforme. Exulcerarea poate fi precedată de modificări la suprafața mucoasei. Forma infiltrativă con-

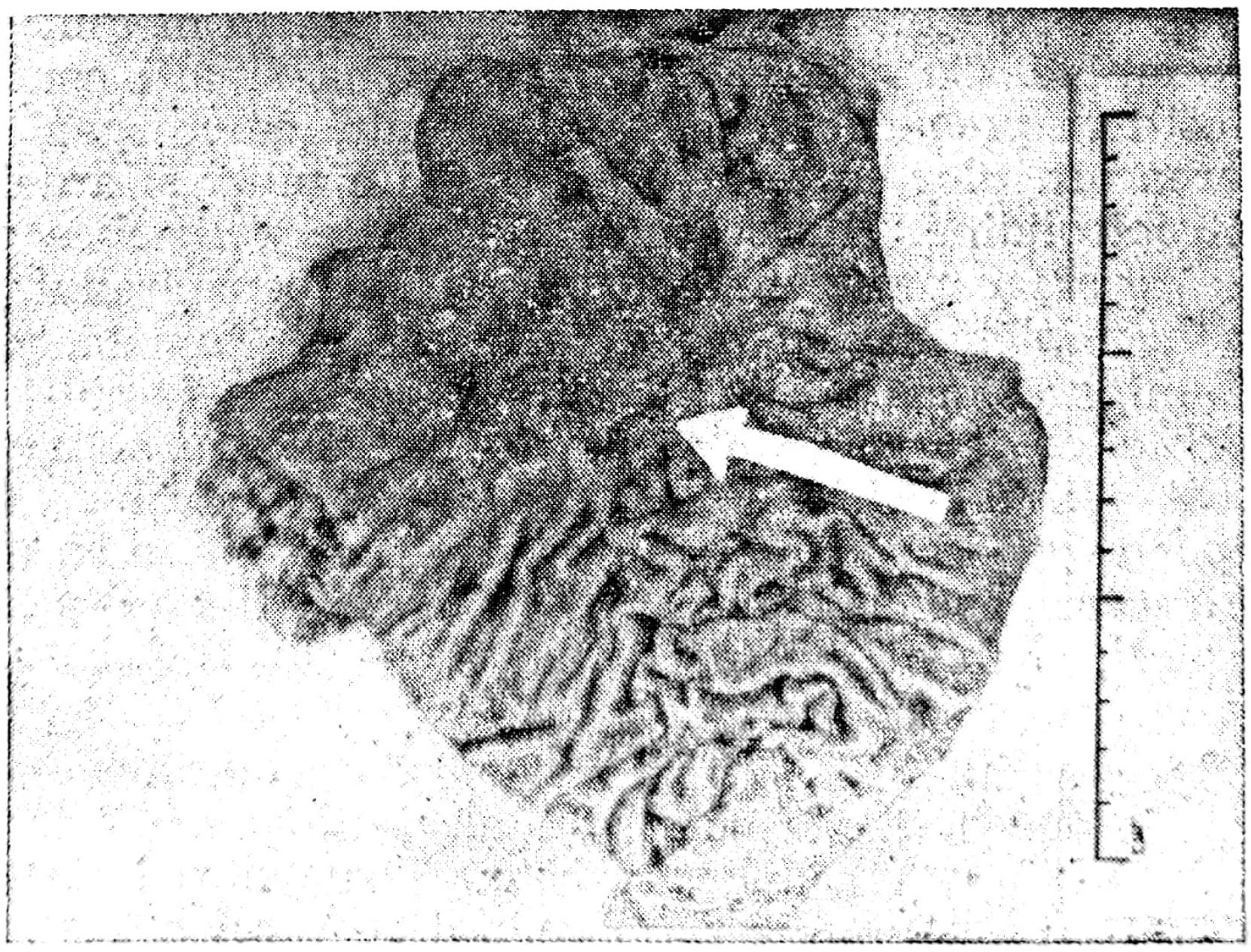

Fig. 4.45. — Cancer gastric incipient. Piesă operatorie.

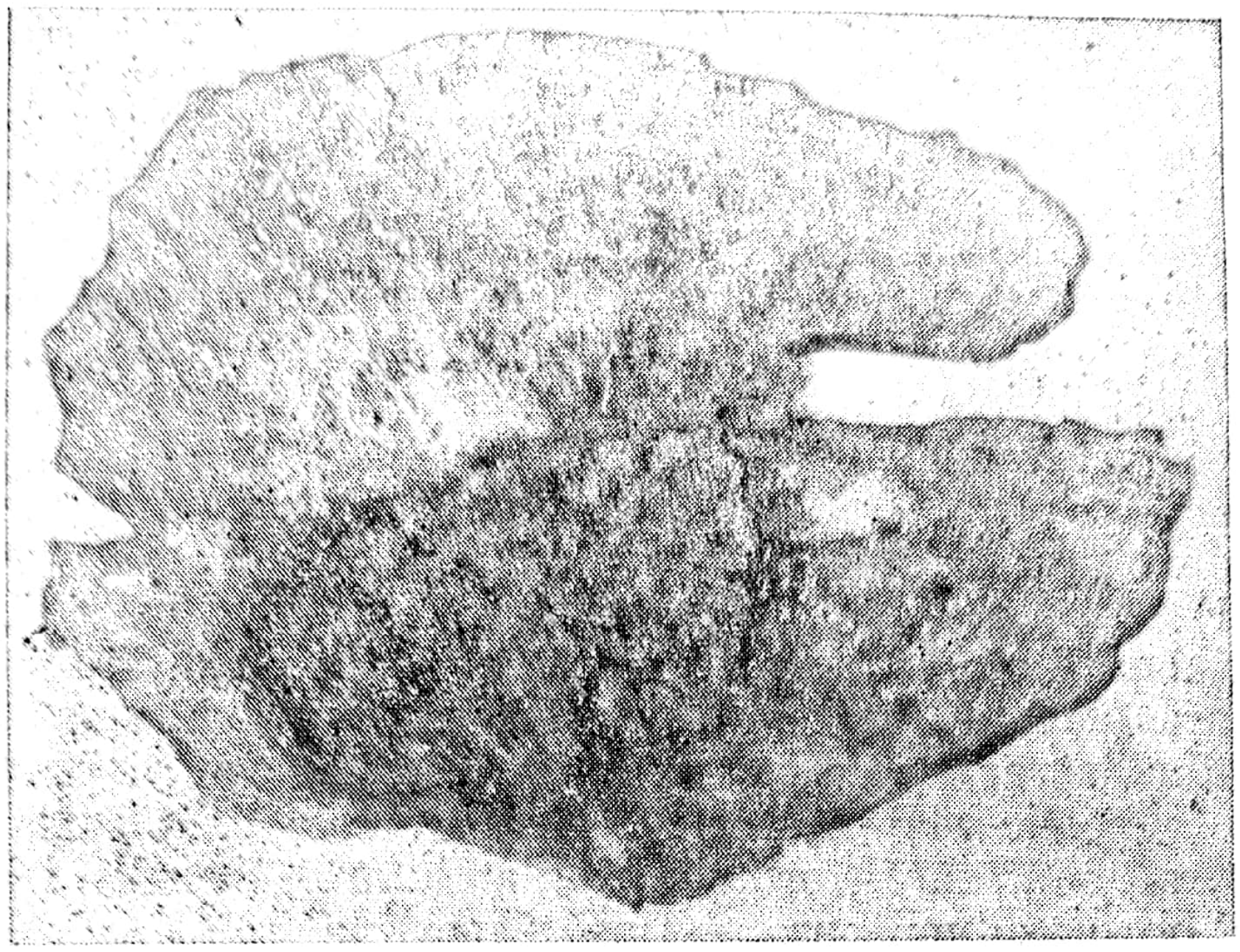

Fig. 4.46. — Cancer gastric vegetant. Piesă operatorie.

stă dintr-o proliferare carcinomatoasă însoțită de o puternică reacție fibroasă în submucoasă și musculară, care transformă stomacul într-un tub strîmt (sau pîlnie), cu pereți îngroșați, duri, rigizi. Forma superficială este cea mai rară (2%) și realizează pliuri accentuate, groase, neregulate și rigide; proliferarea celulară interesează mucoasa și submucoasa, cu evitarea straturilor profunde. Există frecvent aspecte intermediare, care pot crea dificultăți în clasificarea macroscopică. În cursul evoluției, oricare din forme se poate exulcera prin necroză (cu sau fără intervenția digestiei peptice). Unele tumori sînt mucosecretante, independent de tipul macroscopic, realizînd un aspect caracteristic gelatinos („cancer co-

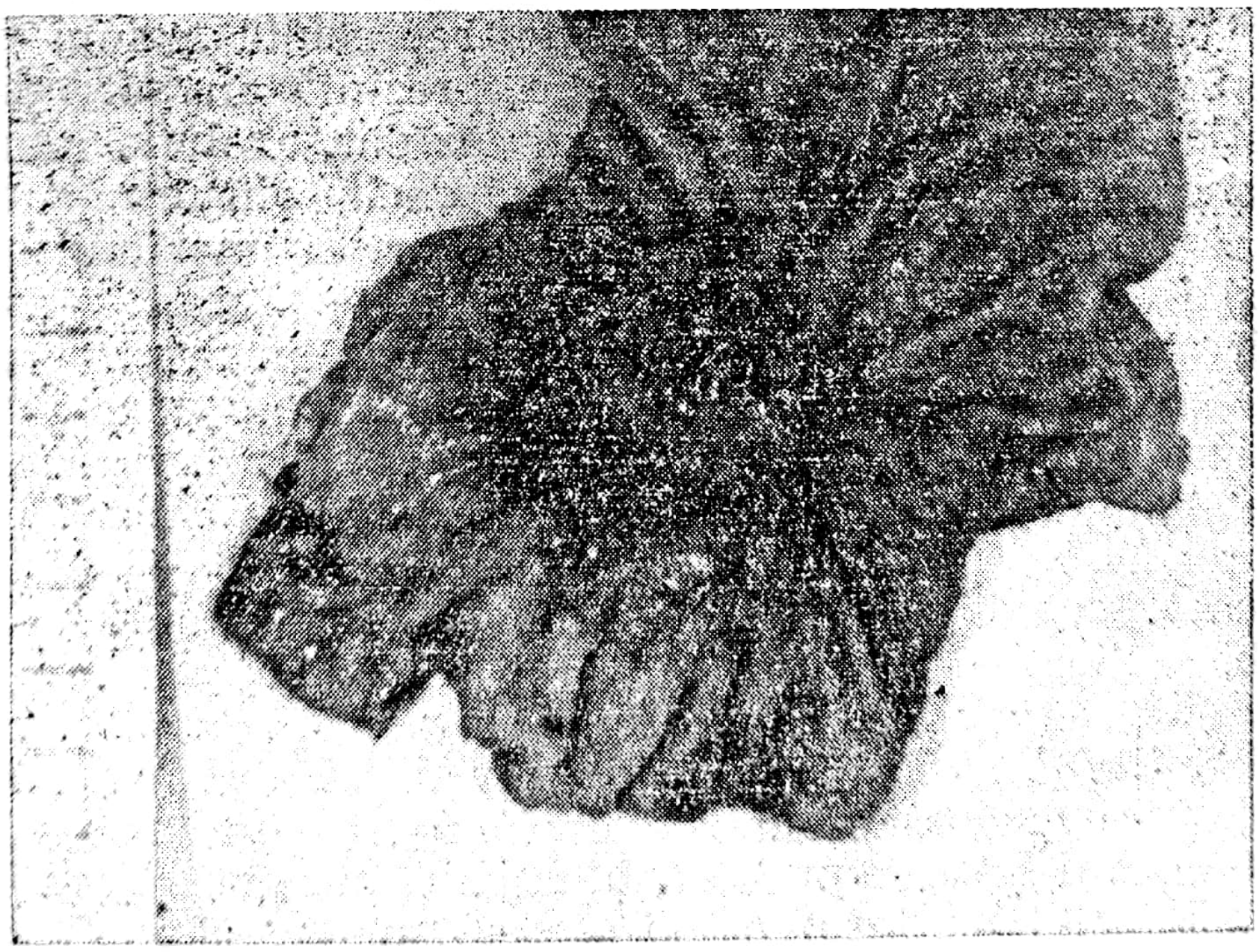

Fig. 4.47. — Cancer gastric ulcerat. Piesă operatorie.

Scanned with OKEN Scanner

loid"). În general tumora este unică, dar sînt posibile și localizări multiple („cancer multicentric", „sincron").

Din punct de vedere *histologic*, tumoarea se prezintă de regulă ca adenocarcinom. După aspectul celulelor se diferențiază carcinomul de tip intestinal și gastric. Primul este cel mai frecvent și se recunoaște pe baza caracteristicilor citologice asemănătoare enterocitelor, asociate cu celule caliciforme de tip intestinal secretante de mucine acide, avînd în jur mucoasă cu metaplazie intestinală. Arhitectura corespunde uzual adenocarcinomului. Carcinomul cu epiteliul de tip gastric conține structuri tubulare, uneori acinare. Celulele pot avea caracterul mucosecretant, cu mase de mucus, care realizează imaginea de „inel cu pecete" (carcinom sigilocelular). Aspectul coloid este obișnuit. Poate realiza trabecule compacte. Carcinomul anaplastic se caracterizează prin celule mici uniforme, care formează placarde cantonate la mucoasă și submucoasă. Recent s-a făcut individualizarea unui „carcinom difuz", observat la vîrstă mai timpurie, cu prognostic mai rău, alcătuit din celule cu difuziune superficială sau profundă, fără formațiuni glandulare. Deseori leziunile sînt multiple. Fibroza submucoasă extinsă aparține schirusului. Și acesta poate prezenta celule în sigiliu. Formele histologice intermediare și mixte sînt relativ frecvente; cu dezvoltarea leziunii crește posibilitatea coexistenței de tipuri celulare variate. Extrem de rar se observă carcinomul scuamos, adenoacanthomul și carcinosarcomul. A fost semnalată o anumită corespondență micro-macroscopică: carcinomul diferențiat se prezintă în majoritate ca formațiuni polipoide sau fungiforme, carcinomul nediferențiat nu realizează în schimb astfel de leziuni și de obicei prezintă o suprafață concavă. Tot astfel, tipul diferențiat prezintă leziuni precanceroase mai extinse și are un potențial mai însemnat de metastazare. Examenul histologic oferă și alte indicii prognostice: delimitarea netă, necroza celulară la periferia tumorii și reacție inflamatorie în jur sînt criterii de prognostic bun.

Stadializarea histologică diferențiază mai multe tipuri. Precancerul, termen utilizat în sens strict morfologic, reprezintă leziuni benigne ale celulelor epiteliale, dar care, în evoluție, prezintă un potențial semnificativ statistic de malignizare. Pentru un caz dat, evoluția rămîne imprevizibilă. Cancerizarea nu poate fi afirmată decît prin urmărire dinamică. Riscul de cancerizare a fost calculat în raport cu mai mulți indici, așa cum este și în cazul adenomului. Denumirea de precancer este discutabilă și mai corespunzătoare pare cea de „leziune mucoasă cu risc crescut de malignizare". Cancerul *„in situ"* este localizat strict intraepitelial, fără depășirea membranei bazale (microcancer). Sînt prezente celule cu caracter de malignitate, dezordini de arhitectură glandulară proprii proliferării canceroase, reacție limfoplasmocitară în corion și deseori fibroză în submucoasă. Malignitatea celulară rezidă în dimensiunile inegale, forma aberantă, bazofilie, anomalii nucleare, raport nucleocitoplasmatic crescut. Tubii glandulari au dispoziția neregulată și multiple ramificări anarhice, în toate direcțiile. Cancerul intramucos invadează corionul, fără a depăși însă musculatura mucoasei. Ambele tipuri reprezintă cancerul neinvaziv (precoce). Cancerul invaziv prezintă la rîndul său, mai multe stadii: submucos, intraparietal (extins pînă la seroasă, dar fără a o depăși extraparietal (cu extindere perigastrică); toate depășesc faza terapeutică utilă.

Prin dezvoltare, tumora poate invada organele din jur (duoden, colon, pancreas, ficat) și formațiunile ligamentare. Metastazarea se face mai obișnuit în ganglionii perigastrici, ficat, din hilul splenic, corpul pancreatic, dar și în ganglioni la distanță și în plămîni, oase, creier, ovare, suprarenale etc. Stadializarea oncologică TNM ține seamă de următoarele trei criterii: T = extinderea tumorii, N = metastaze ganglionare, (N = *nodule*, engl.), M = metastazare. Se disting următoarele stadii: T_1 = limitare la mucoasă, T_2 = invadarea submucoasei, T_3 = invadarea seroasei, T_4 = = interesarea difuză a întregului perete gastric, ca în linita plastică. Tot astfel: N_0 = adenopatii absente, N_1 = adenopatii perigastrice, N_2 = adenopatii la distanță. În sfîrșit, T_0 și T_1 indică prezența sau absența metastazelor viscerale.

4.4.4.1.2.3. FIZIOPATOLOGIE

Tulburările funcționale asociate cancerului gastric sînt condiționate atît de tumoră, cît și de leziunile gastritice preexistente. Aclorhidria reflectă atrofia fundică difuză și se observă în 60% cazuri, incidența crescînd cu evoluția tumorii. Hipoclorhidria este notată în proporție de 10—20%. Secreția clorhidrică poate rămîne însă normală (20%) și uneori este chiar crescută (5%), de regulă la bolnavii cu ulcer duodenal preexistent. S-a spus de aceea, întemeiat, că „fiecare bolnav își face cancerul pe tipul secretor al stomacului său". Deficitul de factor intrinsec nu se exprimă prin carență de vitamină B_{12}, deoarece rezervele hepatice asigură mult timp necesarul. Tumorile cu un conținut mare de celule hormonosecretante (celule APUD „amine precursor uptake and decarboxalation", de unde și termenul de „apudom") pot sintetiza variați similihormoni, generatori de sindroame paraneoplazice: ACTH, ADH, STH, MSH, gastrină etc. În circulație și în sucul gastric se pot elibera antigeni tumorali, cu valoare diagnostică. Antigenul carcinoembrionar este prezent la 35—65% din tumori, de regulă în stadii avansate sau de metastazare. Alfa-fetoproteina poate fi detectată mai ales în metastazele hepatice, dar este lipsită de specificitate, putînd fi evidențiată și în mucoasa gastrică regenerativă, nemalignizată (demonstrare prin histoimunofluorescență). Alfa$_1$-glicoproteina acidă crește în suc încă din stadii timpurii (reacție pozitivă la 30% din cazuri) ea fiind absentă la normali și ulceroși. Poate crește și fosfataza acidă în ser.

Țesutul canceros poate suferi degradări putrefactive bacteriene. In prezența bacililor Boas Oppler se poate produce acid lactic, fenomen lipsit de valoare diagnostică, care aparține stadiilor înaintate. Acidul lactic rezultă și din metabolismul anaerob al tumorii. Masa tumorală se ulcerează deseori, cu deosebire în cazurile cu arie acidosecretorie largă. Se explică de ce cancerul ulceriform anatomic se corelează și cu prezența clorhidriei. Ulcerația se produce rar dacă aria acidosecretorie este restrînsă sau absentă. Fragilitatea țesutului tumoral și bogăția vascularizației sale explică frecvența mare a hemoragiilor, mici și mai rar mari, cu anemii secundare deseori revelatorii. Este posibilă suprainfecția, cu variate complicații septice. Creșterea VSH, excesul de alfa-2 globuline și mucoproteine (undă polarografică înaltă a serului) exprimă reacția imună

Scanned with OKEN Scanner

față de antigenii tumorali. Stadiile înaintate pot realiza tablouri de malabsorbție. Aclorhidria atrage deseori sindroame diareice. Evacuarea gastrică sau tranzitul intestinal pot fi afectate prin invazia tumorală.

4.4.4.1.2.4. TABLOU CLINIC

Cancerul gastric poate rămîne latent timp de multe luni și chiar ani, pînă în stadii avansate, cînd este revelat de metastaze și complicații. Katsch a diferențiat un stadiu de latență absolută și altul de latență relativă cînd sînt prezente acuze minime, neglijabile, insuficiente pentru exprimarea unei suspiciuni, dar care trebuie să impună o investigație a organului.

Atenția este mai frecvent atrasă de manifestări gastrice. Acestea sînt cu totul necaracteristice și nu au nici o altă particularitate, decît — eventual — evoluția trenantă, caracterul refractar la terapia prescrisă. De obicei bolnavii acuză inapetență, senzație vagă de disconfort postprandial la nivelul epigastrului („simt că au stomac"), plenitudine, simptome care pot deveni continue. La acestea se adaugă frecvent dureri epigastrice, care în 50—75% din cazuri se situează curînd pe primul plan. Ele pot mima sindromul ulceros printr-o relativă atenuare după ingestia unor alimente, sau prin asocierea senzației de arsură (chiar în lipsa secreției acide, produse de refluxul alcalin duodenogastric în esofag). Halena neplăcută (cu caracter cadaveric mult mai tîrziu), grețurile și vărsăturile apoase neacide completează tabloul clinic evocator uneori al unei gastrite sau pancreatite cronice. Evoluția intermitentă, cu acalmii spontane, sau datorite restricțiilor dietetice și medicației simptomatice calmante, sugerează cîteodată periodicitatea ulceroasă. S-a exagerat valoarea diagnostică a anorexiei elective față de carne, pîine și grăsimi, o constatare dealtfel reală uneori, dar lipsită de specificitate și putînd apare oricînd, în condițiile deficitului clorhidric. Localizarea juxtacardială atrage disfagie și odinofagie, interesarea pilorului explică sindromul de insuficiență evacuatorie gastrică.

Simptomatologia generală se asociază cu timpul și ea însăși poate marca uneori debutul clinic al bolii: astenie, slăbire nemotivată, stare febrilă sau subfebrilă, o anumită stare depresivă și de indispoziție rău definită, scăderea vioiciunii obișnuite și a capacității de concentrare, lipsă de interes, apatie, nevoia de repaus prelungit (microsindrom Savițchi). Sub eticheta de nevroză, surmenaj, ateroscleroză, se poate ascunde timp îndelungat boala, în lipsa unei investigații corecte. Spre asemenea diagnostice orientează și tulburările vegetative, transpirațiile nocturne, insomniile.

Manifestări abdominale, dar extragastrice pot fi: diaree (prin aclorhidrie), meteorism, constipație, dureri abdominale difuze. Acestor „manifestări de alarmă" li se adaugă sindroamele paraneoplazice. Ele sînt de regulă apanajul stadiilor înaintate și chiar atunci, oferă un prilej de întîrziere a diagnosticului. Se pot observa edeme gambiere și eventual generalizate, cu facies împăstat (exces de ADH), melanodermie difuză (secreție de MSH), tromboflebită precoce (semnul lui Trousseau) sau tardivă, criofibrinogenemie cu hipercoagulabilitate, diabet insipid, sindrom Cushing, osteoartropatie ș.a. Alteori bolnavul este adus la medic de com-

Scanned with OKEN Scanner

plicații revelatorii aparținînd stadiilor tardive: anemie, hemoragii, stenoză pilorică, icter prin metastaze hepatice, fistule, excepțional perforație etc. După semnul revelator sau dominant s-a încercat, într-o perioadă mai veche, diferențierea unor forme clinice simptomatice: dispeptică, dureroasă (ulceriformă), disfagică, anemică, edematoasă, febrilă, neurastenică, hemoragică etc. Cu totul neobișnuită este astăzi imaginea bolnavului emaciat, scheletic cu tegumente de culoare galben-pai cu edeme distrofice, anorexie totală, vărsături în zaț de cafea.

Examenul obiectiv este în genere lipsit de valoare. Mult timp oferă relații absolut normale. Singurul semn mai întîlnit este presiunea dureroasă (moderată) în epigastru, suficient însă pentru a impune o investigație metodică adresată viscerelor din această zonă. Mai rar se percepe o contractură musculară reflexă sau o împăstare vagă, posibilă mai ales pentru localizările antrale și absentă în tumorile corpului acoperite de rebordul costal. Palparea tumorii este mult prea tardivă și reflectă dimensiuni importante, totdeauna amplificate de reacții inflamatorii satelite. Cu invazia tumorii pot apare: sindrom frenic (sughiț rebel), sindrom solar (crize dureroase violente cu iradieri vertebrale) distensie abdominală, ascită cu sau fără mase intraabdominale palpabile după evacuarea lichidului care este de tip exsudat și poate conține celule tumorale.

Examenul general poate evidenția metastazele, uneori revelatorii: adenopatia supraclaviculară stîngă (semnul Virchow-Troisier), hepatomegalia nodulară de tip tumoral, adenopatii prerectale la tușeu (semnul lui Strauss), metastaze ovariene (tumori Kruckenberg). În mod excepțional, dar avînd semnificație diagnostică, se poate asocia *acanthosis nigricans*.

4.4.4.1.2.5. EVOLUȚIE ȘI COMPLICAȚII

Ritmul de dezvoltare și invazie al cancerului gastric este neuniform. Au fost diferențiate, sub acest aspect, forme cu evoluție rapidă și lentă. În relație cu acestea, diagnosticul se poate face într-un stadiu cînd tumora este încă redusă dimensional, sau abia în etape înaintate de dezvoltare („cancer mic", „cancer mare"). Morfologic au fost surprinse și cazuri, excepționale, de vindecare prin exulcerare și reepitelizare. Aceasta ar reprezenta chiar modalitatea normală de „clearance" al celulelor canceroase, în prezența unei bune reacții de apărare. Histogeneza cancerului reține ca moment semnificativ apariția metaplaziei în profunzimea tubilor glandulari, contorsionați, obstruați, cu posibilitatea reținerii celulelor maligne și a multiplicării lor. Pentru leziunile ulcerative s-a descris un „ciclu malign", care însumează secvențele eroziune-reepitelizare, după modelul ciclului de viață benign, din ulcerul peptic.

Cu dezvoltarea tumorii, tabloul clinic devine — sub observație — tot mai bogat și survin complicații variate. Acestea constau mai frecvent din anemie (circa 50% din cazuri), accidente hemoragice manifeste (30%) și insuficiență evacuatorie gastrică (25%). Mai rar se produc fistule gastrocolice, perforații peritoneale libere, complicații septice locale sau la distanță, obstrucții duodenale sau ale colonului transvers, compresiunea venei porte, ocluzii, tromboflebite etc. Metastazarea se produce inevitabil, uneori fiind manifestarea revelatorie. Dacă nu sucombă prin complica-

Scanned with OKEN Scanner

țiile menționate, bolnavul ajunge în faza de marasm și comă. Moartea se datorește uneori bronhopneumoniei intercurente, abcesului pulmonar, accidentelor tromboembolice și deci nu numai însuși procesului canceros.

4.4.4.1.2.6. DIAGNOSTIC

Toate statisticile demonstrează calitatea nesatisfăcătoare și tardivitatea diagnosticului de cancer gastric. Bilanțul terapeutic este descurajant. Majoritatea bolnavilor sînt îndrumați pentru rezecția gastrică în stadii cînd o intervenție curativă este foarte redusă și cînd se poate conta doar pe rezolvarea unor complicații. Criteriul cel mai acceptat de eficiență a diagnosticului rămîne rata de supraviețuire peste 5 ani de la intervenție. În mică măsură se poate aplica criteriul vindecării definitive, efective, perspectivă întrevăzută odată cu performanțele investigației moderne, capabile să identifice leziunile canceroase în stadii de început. Or, problemele de diagnostic nu se pun în faza avansată, cînd toate datele sînt convergente, ci în faze care oferă șansa unei rezolvări terapeutice. Experiența clinică arată că intervalul de la apariția primelor simptome pînă la stabilirea diagnosticului este de obicei mare, rareori sub o lună (cîteva procente), mai des pînă la 6 luni, dar și de peste 1—2 ani. Optimizarea diagnosticului presupune deci dezvoltarea sistemului de investigație a stomacului prin mijloacele disponibile astăzi.

Strategia diagnostică de tip pasiv este cea obișnuită, aplicată în cazurile cînd bolnavul se adresează medicului. După simptomatologie și contextul în care apare, se pot distinge mai multe ipostaze privind diagnosticul de cancer gastric.

— *Cancer gastric posibil:* orice gastropatie cronică de cauză neprecizată, mai ales dacă persistă de mai multe săptămîni, la vîrsta de risc (peste 40—50 de ani). Suspiciunea trebuie să plece de la orice simptom gastric, neputînd fi exclusă nici la tineri, nici în suferințele cu istoric recent, sau de alură clinică ștearsă, neglijabilă. Posibilitatea cancerului trebuie evocată de asemenea în orice anorexie, slăbire nemotivată, anemie hipocromă, febră de origine necunoscută, tromboflebită fără cauze aparente, accelerarea VSH. Investigațiile adresate cauzei unor astfel de sindroame clinice generale trebuie să se adreseze și stomacului. Explorările sînt indispensabile pentru documentarea unui diagnostic. În raport cu cancerul, ele realizează explorarea „de excludere".

— *Cancer gastric probabil:* suspiciunea are un grad crescut de probabilitate, rezultat din asocierea unui sindrom gastric, mai deseori gastritic dar și ulceriform, cu sindromul general de malignitate (microsindromul Savițchi) de asemenea, în hemoragiile digestive de cauză inaparentă, la vîrsta cu risc, sau în suferințele gastrice și generale dezvoltate pe fondul unei leziuni precanceroase știute sau în familii cu risc. Explorarea are aici un caracter „de confirmare" a diagnosticului.

— *Cancerul gastric sigur:* diagnosticul poate fi afirmat clinic pe baza unei tumori epigastrice, a tabloului de malignitate cu hemoragie, a metastazelor hepatice sau ganglionare la bolnavi cu gastropatie evidentă etc. Explorarea are caracter „de precizare" a gradului de extindere și a operabilității tumorii primare.

Scanned with OKEN Scanner

Simptomatologia clinică este cu totul nespecifică și devine sugestivă doar prin modul de prezentare, evoluția trenantă, asocierea simptomelor digestive cu cele generale sau apariția unor complicații sugestive pentru cancer. A aștepta completarea tabloului clinic înseamnă însă pierderea momentului terapeutic util. Cele mai multe întîrzieri se datorează instaurării unor tratamente sub etichete „nevinovate" ca: sindrom dispeptic, gastrită cronică, ulcer gastric, colecistopatie, anemie, sindrom astenic, anorexie neuro-psihică, diagnostice deseori incomplete, nefundamentate științific, fără acoperire obiectivă. Eroarea cea mai obișnuită din partea clinicianului, la orice eșalon, este stabilirea unui diagnostic fără fundamentarea sa printr-o explorare corespunzătoare. Ea se agravează dacă eșecul terapeutic sau recidiva nu duc la revizuirea diagnosticului și la o documentare mai exactă. „Cancerofobia" din partea medicului reflectă poziția de responsabilitate și este poziția morală care reduce la minimum erorile. După eficiența sa, diagnosticul de cancer gastric poate fi „precoce", „în timp util" sau „tardiv", fiecare modalitate avînd condiționări multiple, dependente de însuși bolnavul (adresabilitatea lui către medic), de medic (declanșarea modului de investigații gastrice) și de boală (latență prelungită, nespecificitatea manifestărilor, asocieri morbide înșelătoare). Participarea medicului rămîne însă supusă optimizării, corelată cu dezvoltarea tehnologiei, dar și cu reorientarea sa în strategia diagnosticului. Punctul de plecare clinic își pierde orice valoare, așa cum s-a subliniat încă de mult. Nu trebuie uitat că „bolnavul de cancer este un bărbat sau o femeie care poate fi tînăr, arată bine, cu poftă de mîncare, nu a slăbit și pare normal sub toate aspectele, doar că se plînge — și uneori mai de mult — de senzații neplăcute sau dureri epigastrice" (R. Guttman).

Examenul radiologic este prima explorare morfologică la care se recurge de obicei și singura accesibilă pe scară largă. Rămîne de aceea și în prezent o metodă centrală, care a cîștigat mult în valoare prin experiența oferită de confruntările endoscopice și prin dezvoltarea tehnicii mucosografiei în dublu contrast. Are avantajul evidențierii supleței parietale și a capacității contractile, pe lîngă aceea a leziunilor anatomice. Se recurge, după necesități, la tehnici variate: examen în umplere, pentru distensia stomacului, examen mucosografic în strat subțire și în dublu contrast, examen în poziție Trendelenburg pentru tuberozitate, teste farmacodinamice (atropină pentru diferențierea contracturilor spastice de incizurile organice, metoclopramidă și morfină pentru activarea peristaltismului), examen cu pastă pentru leziunile esocardiale, toate în incidențe multiple și la nevoie, repetate.

Cancerul protrusiv se prezintă ca defect de umplere, vizibil în examinări de profil sau de față. Imaginea polipoidă este cu totul nespecifică și ridică toate problemele adenomului (fig. 4.48). Există anumiți indici probabili de malignitate dar diagnosticul diferențial între leziunile benigne și maligne nu este de competența radiologiei. Tumorile vegetante apar ca imagini lacunare, rotunjite sau polilobate, în mod reprezentativ avînd conturul neregulat, și șters, însoțindu-se eventual de rigiditate în jur și de modificarea reliefului mucos. Formațiunile sub 1 cm sînt greu de evidențiat și de aceea sînt deseori omise. Diagnosticul diferențial se

Scanned with OKEN Scanner

Fig. 4.48. — Cancer gastric polipoid subcardial. Examen radiologic.

Fig. 4.49. — Nișă gastrică malignă pe mica curbură. Examen radiologic.

impune și cu gastrita polipoidă, unde modificările sînt difuze și imaginile lacunare se înglobează pliurilor mari și neregulate.

Cancerul ulceriform se prezintă radiologic sub forma nișei (fig. 4.49). Semiologia nișei „maligne" (atipice) a fost foarte mult analizată, căutîndu-se mereu noi elemente diferențiale față de nișa „benignă" (tipică). În realitate nu există o nișe canceroasă patognomonică. Dogmele clasice au impus atenției dimensiunea mare (pentru „nișa gigantă" de peste 2,5—3 cm s-a afirmat malignitatea în peste 90%, pentru ca raportul să fie inversat în prezent), conturul neregulat, anfractuos și rău delimitat, caracterul neomogen al opacității (aspect pătat, „înnorat"), baza largă de implantare (opusă prin excelență coletului descris nișei Haudek), lipsa convergenței pliurilor, neregularitatea reliefului perilezional (relief „anarhic", pliuri îngroșate și terminate în „măciucă", „în limbă de clopot", la distanță). Este însă posibil ca nișa canceroasă să prezinte toate caracterele unei nișe benigne și invers, ulcerul peptic să îmbrace aspecte caracteristice de malignitate. Analitic, au fost diferențiate mai multe varietăți de nișe canceroase.

— Nișa în formă de menisc este aspectul radiologic reprezentativ al cancerului vegetant exulcerat, evidențiat pe curbură în incidența de profil. Se prezintă ca o opacitate lenticulară sau circulară, înconjurată de un halou clar (bureletul realizat de marginea leziunii), care poate fi străbătut de benzi opace, reprezentînd fondul neregulat, cu vegetații („nișe cu rădăcini"). Meniscul rezultă din așezarea ulcerului malign „în șa", pe ambele versante ale curburii mici. Imaginea rămîne în cea mai mare

parte în interiorul conturului gastric, spre deosebire de nișa benignă care îl depășește.

— Nișa în lacună („în arc") este de fapt o ulcerație situată în centrul unui defect de umplere de formă și dimensiuni variate. În incidența de față apare ca nișă „în cocardă", tumorile voluminoase ulcerate putînd realiza nișa „în farfurie". Imaginea poate fi realizată și de tumorile benigne, gastrita cu pliuri mari și eroziuni, chiar ulcerul peptic (privit în incidența de față).

— Nișa triunghiulară reprezintă un plus de umbră cu bază largă de implantare, care explică forma geometrică sugestivă. Este de fapt o nișă în menisc de o formă particulară. Dimensiunile sînt uneori mari („marea nișă triunghiulară"). Nici ea nu este specifică, poate fi observată și în ulcerul benign.

— Nișa în platou se caracterizează printr-o adîncime redusă cu bază largă de implantare, fund plat (rectiliniu sau ondulat). Din cauza denivelării discrete, poate fi trecută cu vederea mai ales dacă se localizează pe versantul curburii. Zona din jur este rigidă. Poate fi și ea realizată de ulcerul benign, dar mai rar.

— Exulcerațiile, unice sau multiple, cu contur neregulat, evidente ca pete în relief accidentat, dantelat, corespund cancerului superficial. Pot fi realizate însă și de exulcerații gastritice.

Cancerul infiltrativ se prezintă, la rîndul său, sub variate aspecte. Este privilegiul radiologiei de a detecta leziunile de acest tip mai timpuriu decît endoscopia care se orientează după leziunile aparente endoluminal. Constituie însă un punct de maximă dificultate și impune examinării o acuratețe deosebită. Modificările pot fi realizate și de scleroza parietală postinflamatorie, observată relativ frecvent pe antru, zonă cu risc mare canceros. Rigiditatea segmentară constă dintr-o modificare circumscrisă care realizează semnul „plutei pe valuri", la studiul dinamicii peristaltice. Recunoașterea leziunii este favorizată de anomaliile în relief. Omisiunea rămîne frecventă, cu deosebire în ariile cu peristaltism mai redus și în primul rînd la nivelul unghiului. Rigiditatea încastrată reprezintă de fapt o lacună plată, întinsă pe unghi, și ea scapă frecvent (fig. 4.50). Neregularitatea și accentuarea reliefului mucos este elementul revelator pentru cancerele infiltrative ai pereților gastrici. S-a insistat asupra semnelor diferențiale față de relieful gastritic, de asemenea asupra rigidității pliurilor modificate. Prezența eroziunilor superficiale oferă un plus de informații. Prin intervenția muscularei mucoasei, la apariția acestei imagini contribuie și un efect însemnat funcțional, de autoplastică, explicație a discordanțelor posibile între aspectul radiologic și cel intraoperator sau chiar cel endoscopic (examinarea făcîndu-se aici sub distensie).

Localizările orificiale (cardie, pilor) atrag sindromul strictural corespunzător și modificările de profil caracteristice. Examinarea pentru fornix trebuie făcută în poziția adecvată, declivă. Formațiunile vegetante de la acest nivel pot apare și prin contrast de gaz, în bula de aer, dacă sînt voluminoase. Alteori apare mărit spațiul frenico-tuberozitar.

Schirusul extins realizează imagini patognomonice de tub rigid, clepsidră (în localizarea corporeală), trunchi de con (în localizarea antropilorică), cu pilor beant și incontinent.

Scanned with OKEN Scanner

Imaginile radiologice nu constituie o argumentație suficientă pentru malignitatea leziunii, decît în cancerul avansat, sau în prezența altor elemente diagnostice. Ele rămîn, oricum, indicii de mare valoare pentru diagnostic.

Progresele examenului radiologic și endoscopic permit detectarea de tumori submucoase cu diametrul mai mic de 2 cm asimptomatice, dar



Fig. 4.50. — Schirus gastric antral. Examen radiologic.

care sînt greu de diferențiat de polipii gastrici sau de compresiunile produse de leziuni extragastrice.

În acest sens a fost imaginată o nouă explorare radiologică — submucosografia (1982).

Examenul endoscopic s-a impus ca metodă prioritară în diagnosticul tumorilor gastrice odată cu asigurarea posibilității de biopsie țintită și de examen citologic exfoliativ orientat. În prezent, datorită performanțelor oferite de fibropanendoscoape, eficiența diagnosticului a crescut extraordinar astfel că, printr-o orientare tot mai activă, s-a ajuns la conceptul bine fundamentat de „cancer incipient", „early cancer". Cancerul dezvoltat apare sub formele macroscopice diferențiate de morfopatologia clasică.

Cancerul protruziv este evident ca excrescență rotunjită sau neregulată, sesilă, de culoare roșie sau cenușie (în prezența necrozelor), friabil, sîngerînd ușor la atingere. În cazul dezvoltării din adenoame preexistente, se cercetează criteriile macroscopice cunoscute de malignitate.

Cancerul ulceriform se prezintă ca ulcerații neregulate și sîngerînde, cu fond anfractuos, situate pe zone de țesut infiltrat, cu relief modificat și suprafață friabilă, sau pe formațiuni vegetante. Pot coexista țesuturi necrotice, depuneri de false membrane, infiltrații parietale, stenoze etc., modificări care atestă malignitatea. Ulcerele maligne clasice sînt mari, neregulate, cu fond accidentat, friabil, acoperit de depozite brun-negricioase, sîngerînd, cu modificări perilezionale.

Cancerul infiltrativ apare sub aspectul reliefului îngroșat, neregulat, congestionat, friabil și cu exulcerații. Imaginea este asemănătoare cu cea a unor gastrite. Atenția este reținută cu deosebire de modificările mucoasei, motiv pentru care leziunile pot rămîne inițial trecute cu vederea, cu deosebire atunci cînd se dezvoltă pe fondul unei gastrite cronice. Formele circumscrise pot scăpa examinării, cu deosebire dacă interesează unele zone mai greu explorabile (sub cardie sau la nivelul unghiului gastric).

Progresele fibroendoscopiei constau prin excelență în creșterea capacității de detectare a leziunilor moderate. Acest deziderat a fost posibil numai prin verificări bioptice sistematice. Biopsia se practică sub control vizual, din zona modificată sau suspectă. Se acceptă în prezent că nici o imagine endoscopică nu este de fapt patognomonică, cele incipiente putînd avea variate naturi histologice, iar cele avansate putînd cumula reacții inflamatorii. Condiția care se cere este multiplicitatea exciziilor, singura modalitate de limitare a erorii de eșantionaj: în tumorile vegetante, din apex și de la bază, în ulcere, din diverse puncte ale circumferinței. Rezultatul negativ nu exclude însă diagnosticul. Repetarea în timp crește valoarea biopsiei pînă la peste 90%. Posibilitățile de eroare se mențin deci, ele fiind anulate doar prin investigații concentrice. Endoscopia cu examen histo-bioptic nu permite totdeauna diferențierea între diverse tumori gastrice (adenocarcinoame rău diferențiate, limfoame etc.) și uneori este necesară microscopia electronică, singura uneori care precizează natura tumorii. Carcinoame anaplastice, tumori APUD, tumori cu celule rotunde pot fi adesea diferențiate numai prin microscopie electronică.

Examenul citologic s-a practicat inițial sub forma lavajului gastric, cu examinarea sedimentului. Metoda este extrem de laborioasă, cu randament scăzut, motive pentru care a fost părăsită. Interesul a revenit odată cu posibilitatea recoltării orientate prin exfoliere mecanică (periaj). Citograma gastrică poate cuprinde celule atipice corespunzătoare tipului de cancer, permite aprecierea numărului și calității mitozelor, mai rar descoperă și conglomerate („cuiburi") celulare care cresc gradul de siguranță al examinării. Testul fluorescenței cu tetraciclină (1 g/zi, timp de 4—5 zile) oferă în plus șansa detectării fluorescenței selective în lumină ultravioletă a celulelor tumorale. În ansamblu, sensibilitatea metodei a crescut de la cifra inițială de 37% (Babeș-Papanicolau) la peste 90%. Acuratețea diagnostică a crescut cu experiența acumulată ajungînd chiar la 92—98% pentru unele laboratoare. Metoda trebuie privită ca și complementară biopsiei, prin conjugarea lor realizîndu-se o certitudine diagnostică de 100%, dar folosită izolat expune la rezultate fals negative, cu deosebire în leziunile submucoase, dar și la rezultate fals pozitive, în procesele inflamatorii cu metaplazie și displazie epitelială. Aportul este semnificativ atît pentru stadiile incipiente de cancer, cît și pentru cele avansate.

Endofotografia cu gastrocameră a cunoscut o utilizare entuziastă într-o perioadă mai veche, înainte de dezvoltarea fibroendoscopiei. Este vorba în esență de o microcinematografie endogastrică, realizată cu un instrumentar sofisticat și puțin accesibil. Rezultatele sînt furnizate de filmele care înregistrează secvențial toată aria mucoasei gastrice, după un

Scanned with OKEN Scanner

program standardizat de explorare. Metoda a constituit calea primelor cercetări de screening în Japonia. Acuratețea a fost evaluată la peste 90%. Metoda nu a dobîndit însă o răspîndire largă și ulterior a fost părăsită.

Elaborarea diagnosticului utilizează și alte metode, de valoare foarte inegală, unele furnizînd indici de alarmă, altele confirmînd o suspiciune. Examenul funcțional al secreției gastrice nu aduce un aport semnificativ, date fiind posibilitățile variate de comportament clorhidrosecretor. Singura precizare validă ar fi prezența aclorhidriei histaminorefractare la bolnavi cu nișă gastrică = ulcer benign exclus. Capacitatea de diferențiere a zonelor clorhidrosecretoare și nesecretoare prin testul endoscopic cu albastru metil aduce o precizare suplimentară asupra calității epiteliului din anumite zone. Astfel, la 92% din cancerele gastrice au fost obținute rezultate pozitive: lipsa virajului de culoare realizat de acidul clorhidric secretat de mucoasă; histologic, toate aceste cazuri au prezentat metaplazie intestinală severă. Recent s-a descris reducerea nivelului seric de pepsinogen I la 1/3 din bolnavii cu cancer gastric (la martori, doar 6%). Mai mult, tehnica s-a aplicat pentru detectarea gastritei atrofice și mai exact a metaplaziei intestinale extinse, cu evaluarea riscului de cancer gastric, de 7 ori mai mare în prezența deficitului de proenzimă. Studiul electroforetic al proteinelor din sucul gastric a permis izolarea unor fracțiuni asociate cu cancerul avansat (9 benzi) și chiar cu cel incipient (5—8 benzi, numărul lor crescînd cu progresiunea), în mod normal identificîndu-se prin tehnica folosită (disc de poliacrilamidă) doar 4 fracțiuni. Detectarea hemoragiilor oculte în sucul gastric și scaune poate oferi un punct de plecare spre diagnostic, rezultatul pozitiv nu permite însă diagnosticul. În prezent, există tendința dezvoltării puncțiilor biopsii viscerale abdominale cu ajutorul unor ace fine. Sub control baritat s-au obținut și prin puncționarea transparietală a tumorilor gastrice rezultate pozitive în 70% din cazuri, fără accidente. Diagnosticul imunologic a rămas un deziderat pentru viitor, condiționat de identificarea unui antigen tumoral specific. Pînă în prezent s-a aplicat doar testul pentru antigen carcinoembrionar, cu pozitivitate mult mai redusă decît în cancerul colonului și aproape constantă, dar numai în stadii avansate, cînd aportul rămîne de fapt neglijabil. S-a impus concluzia că această metodă are valoare doar pentru detectarea recidivelor și metastazelor postoperatorii, prin repozitivarea reacției la bolnavi la care după intervenție s-a înregistrat negativarea ei. Cantificarea reacției (normal 0—12,5 ng/ml) îi crește mult sensibilitatea. Accelerarea VSH, anemia și hiperalfa$_2$globulinemia nu sînt decît indici de alarmă care obligă la detectarea bolii de bază.

Preoperator se poate recurge la un sistem mai amplu de investigații în scopul aprecierii extinderii și operabilității tumorii. Pot fi astfel utilizate: angiografia, limfografia abdominală, irigoscopia ș.a. Scintigrafia hepatică și ecografia sînt de mare importanță în detectarea metastazelor hepatice de peste 3 cm. Inventarierea se impune de rutină pentru evaluarea prognostică și adoptarea deciziei terapeutice. Prezența metastazelor nu exclude însă extirparea tumorii primare.

Cancerul gastric incipient. Primele preocupări pentru optimizarea diagnosticului de cancer gastric și deplasarea momentului terapeutic spre

etape cît mai de început ale leziunii aparţin lui R. Gutmann („Cancer de l'estomac au début", 1935). Mai tîrziu, Gutmann a introdus noţiunea de diagnostic „în perioada utilă" (1954). Mallory (1940) a folosit termenul de „carcinom *in situ*", pentru leziunile localizate strict intramucos şi constînd din displazie severă. Sout (1952) a diferenţiat „cancerul superficial" *(superficial spreeding carcinom)*, constînd din leziuni cantonate la stratul mucos şi submucos.

O reorientare a strategiei diagnostice s-a obţinut însă abia în era fibroendoscopiei, dezvoltată rapid în Japonia, unde cancerul gastric are o rîspîndire de vîrf (22% din totalitatea cancerelor). Murakami şi colab. (1971) a definit cancerul incipient *(„early cancer")* ca un „carcinom a cărui invazie este limitată la mucoasă sau indiferent de întinderea sa în suprafaţă la submucoasă" (fig. 4.51). Distincţia foloseşte deci criterii microscopice. În practica endoscopică au fost însă utilizate mai înainte obişnuit, doar criteriile macroscopice. După intervenţia chirurgicală, se impune însă examenul complet al piesei pentru atestarea diagnosticului stadial. Conceptul a dobîndit rapid un succes unanim, deoarece a oferit o bază de integrare pentru radiologi, endoscopişti, chirurgi şi anatomopatologi (fig. 4.52), dar mai ales fiindcă s-a dovedit că tratamentul chirurgical al cancerului incipient are un prognostic excelent, cu o durată de supravieţuire de peste 5 ani de peste 90% şi de 85% cînd există metastaze limfatice.

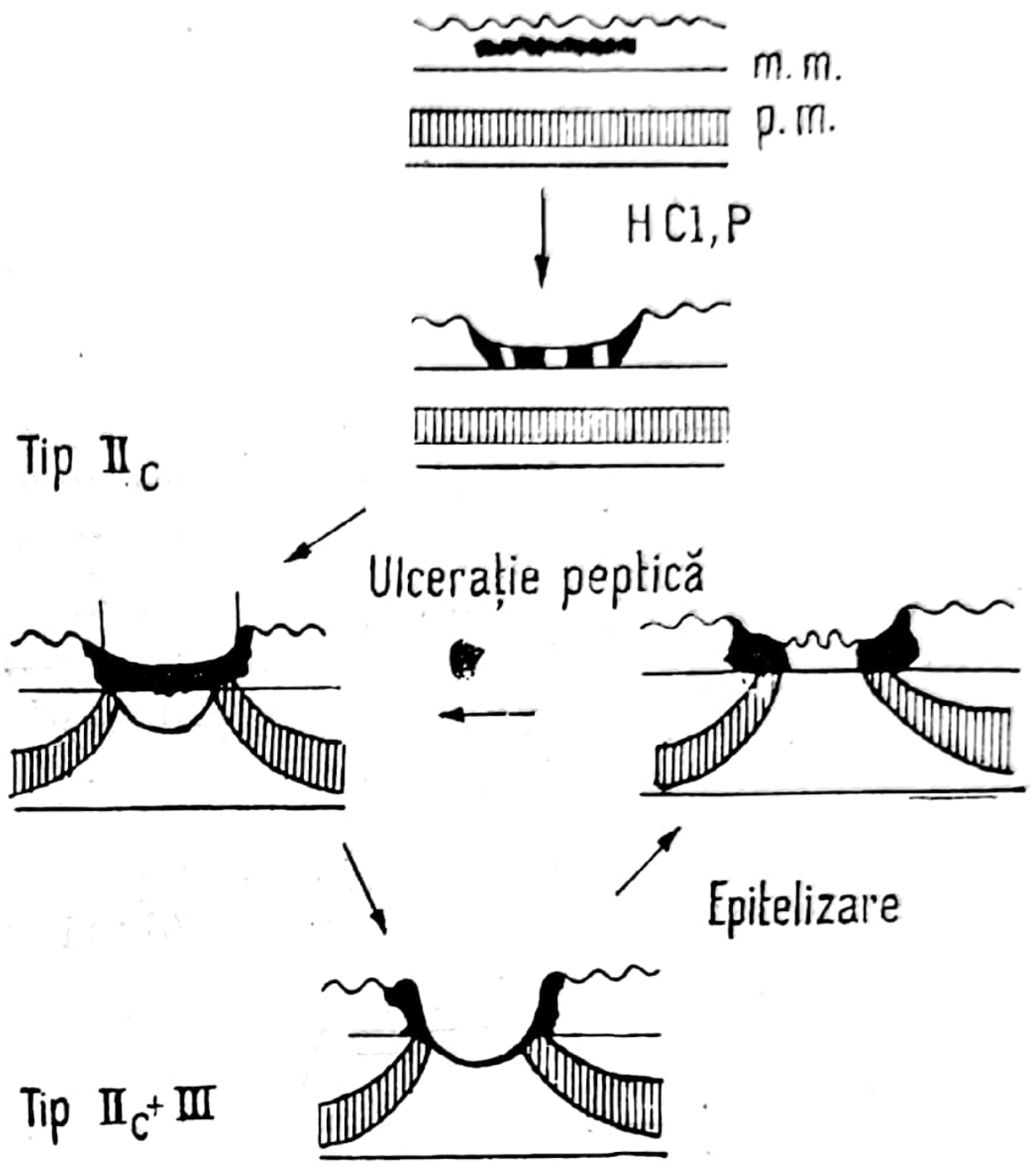

Fig. 4.51. — Tipurile de cancer gastric incipient după clasificarea endoscopică japoneză.

Clasificarea propusă şi acceptată de Societatea japoneză de gastroenterologie cuprinde următoarele tipuri (fig. 4.53):

Tipul I: cancer protruziv (proeminenţă în lumenul gastric);

Tipul II: cancer superficial (modificări ale reliefului mucos) cu subdiviziunile:

— *II a:* suprafaţă uşor ridicată, cancer supradenivelat;
— *II b:* cancer plan (nu există diferenţe de nivel faţă de mucoasa din jur);
— *II c:* cancer subdenivelat (suprafaţa uşor deprimată);

Tipul III: cancer excavat (aspect ulceriform).

Clasificarea cuprinde şi asocieri: *II c+III, III+II c*, primul cod semnalînd aspectul dominant.

Ulterior Murakami şi colab. (1974) a reevaluat clasificarea originală apreciind controversele existente în legătură cu identitatea unora din ti-

purile diferențiate și a propus suplimentarea sistemului cu tipul intermediar *II a+II c*, în care aria deprimată *II c* este înconjurată de un burelet realizat prin invazia canceroasă submucoasă. De asemenea ei apreciază că ***tipul III*** tipic este rar observat, dînd impresia de ulcer benign, din cauză că infiltrația canceroasă de la marginea ulcerației este redusă. S-a mai propus subdivizarea *tipului II c* în două subtipuri: *II c'*: deprimarea

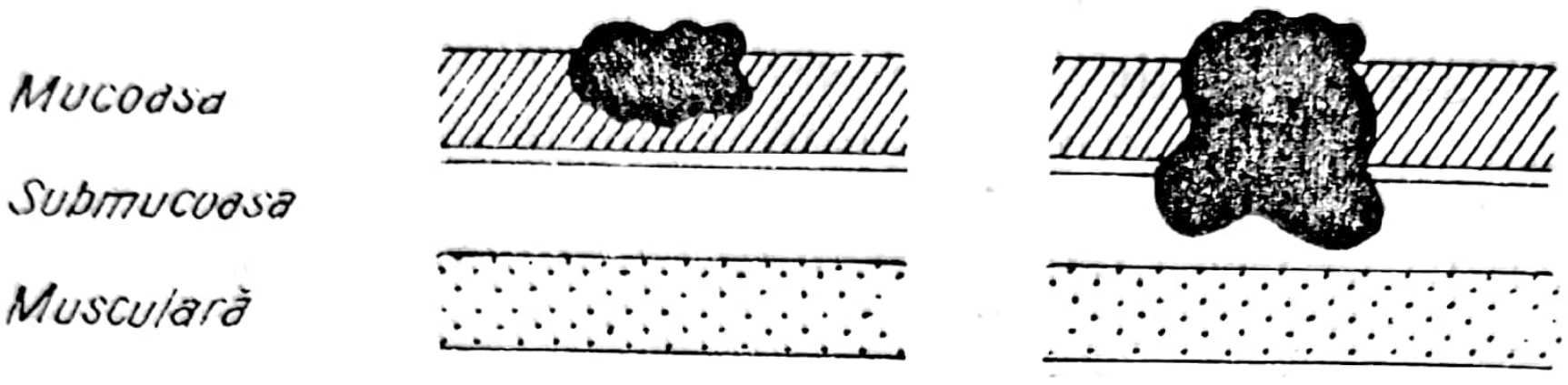

	Tipul mucoasă	Tipul submucoasă
Metastaze limfoganglionare	5%	20%
Supraviețuire peste 5 ani	95%	85%

Fig. 4.52. — Definiția și prognosticul cancerului gastric incipient (după R. Grau) (4 a).

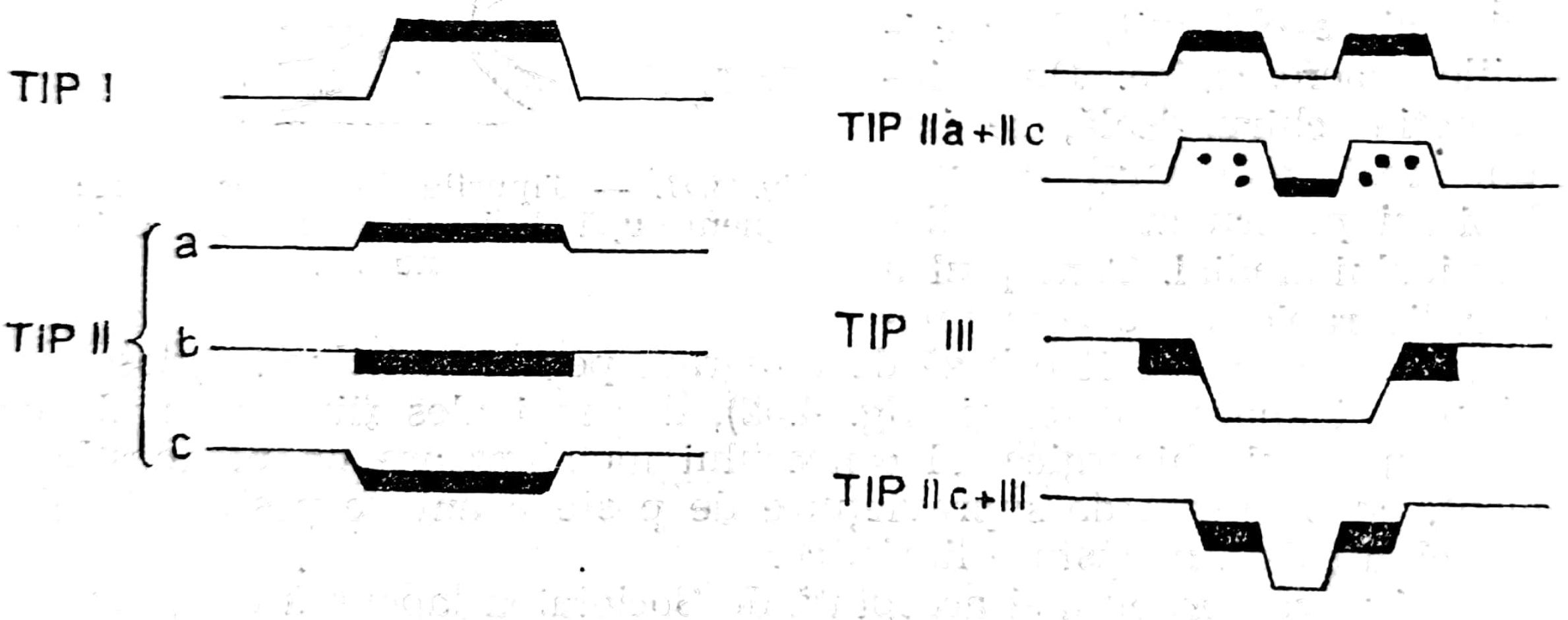

Fig. 4.53. — Tipuri de cancer (clasif. japoneză).

mucoasei netă și circumscrisă, *II c"*: eroziune mucoasă neregulată (Nagaye și Yokoyama, 1978).

Clasificarea endoscopiștilor japonezi a fost supusă unor critici. S-a imputat astfel subiectivismul la care expune standardizarea, nefiind bazată pe criterii obiective. Acesta ar fi motivul care face ca tipurile mixte să varieze extrem de mult între statistici, de la 9 la 68%, individualizarea lor fiind o raritate pentru unii și prioritară pentru alții. La baza clasificării se folosesc uneori criteriile radiologice, alteori cele endoscopice, includerea histologiei fiind inconstantă. Nu există dealtfel o suprapunere între standardul radiologic, endoscopic și morfopatologic (examenul piesei). Concordanța este de numai 2/3 între explorarea preoperatorie și

Scanned with OKEN Scanner

examenul piesei. Se știe că anatomopatologul examinează piese fixate, fixarea producînd însă unele modificări, ca de exemplu schimbarea tipului *II c în tip II c + II a*. Se mai invocă și posibilitatea ca leziunile avansate să aibă aspect de cancer precoce, mai ales în formele deprimate și excavate. În 15—20% din cancerele diagnosticate endoscopic ca tip precoce, este vorba în realitate de cancere avansate. Alții preferă termenul de „cancer mucos" sau „cancer superficial", pentru a evita sugestia cronologică pe care o face denumirea originală de *„early cancer"*: „timpuriu" putîndu-se referi și la vîrsta mai mică, nu numai la stadiul evolutiv. Chiar dacă termenul nu este pe deplin satisfăcător, rămîne extrem de util pentru clinică, întrucît orientează eforturile spre detectarea leziunilor cît mai aproape de stadiul de început. Diagnosticul de cancer incipient trebuie însă verificat prin excluderea invaziei în profunzime (dincolo de submucoasă) și a metastazelor, condiție care nu poate fi realizată decît intraoperator.

Căutîndu-se corelațiile dintre tipurile endoscopice de cancer incipient și substratul histologic, s-a constatat că adenocarcinomul bine diferențiat domină în tipurile *I, II a, II c′* (totdeauna corelate cu metaplazia intestinală severă), adenocarcinomul nediferențiat domină în tipul *II c″* (metaplazie intestinală rară). Aspectul histologic se știe că se diversifică cu dezvoltarea tumorii, cînd coexistă tipuri variate și cînd clasificarea histologică se face după tipul predominant. O clasificare simplificată, propusă de Hermanek și Roesch (1973) reține doar două tipuri de cancer precoce:

— Tipul protrusiv (polipoid) care include tipurile *I, II a, II b, II a+ +II b* și *II b+II a*;

— Tipul ulcerativ (ulceros) care include tipurile II c, III, *II c+III, III+II c*.

Această clasificare nu cuprinde tipul plan, care se observă foarte rar în practică (0—5,7%).

Diagnosticul cancerului incipient se bazează pe o simptomatologie clinică nesigură și voalată. Mai deseori se înregistrează dureri epigastrice, posibil cu caracter ulceros, sau jenă moderată, senzație de greutate, arsuri, inapetență, slăbire. Astfel de acuze pot fi prezente timp de mai mulți ani, corelate de fapt cu gastropatia difuză existentă. Acuzele se pot atenua și chiar remite sub un tratament funcțional obișnuit, ceea ce dezorientează diagnosticul.

Aportul examenului radiologic în această fază poate fi extrem de prețios, chiar dacă nu reușește decît să atragă atenția asupra unor modificări circumscrise. Condiții pentru eficiența sa sînt tehnica examenului în dublu contrast și experiența radiologului. *Tipul I* se prezintă ca imagine polipoidă sau nodulară, sesilă, diferențierea fiind imposibil de făcut față de polipul sesil. *Tipul II a* realizează un relief neregulat, cu pliuri accentuate într-o arie circumscrisă a mucoasei. *Tipul II b* nu poate fi individualizat din variațiile de relief inflamatorii și funcționale, decît prin examinări repetate care relevă imagine persistentă. *Tipul II c* se prezintă ca o eroziune obișnuită. *Tipul III* realizează o ulcerație așezată uneori pe fond nodular, cu pliuri îngroșate neregulat, convergență asimetrică și posibil, terminare perilezională „în măciucă". Examenul de profil evidențiază o nișă mică cu aspect de dublu contur al peretelui gas-

Scanned with OKEN Scanner

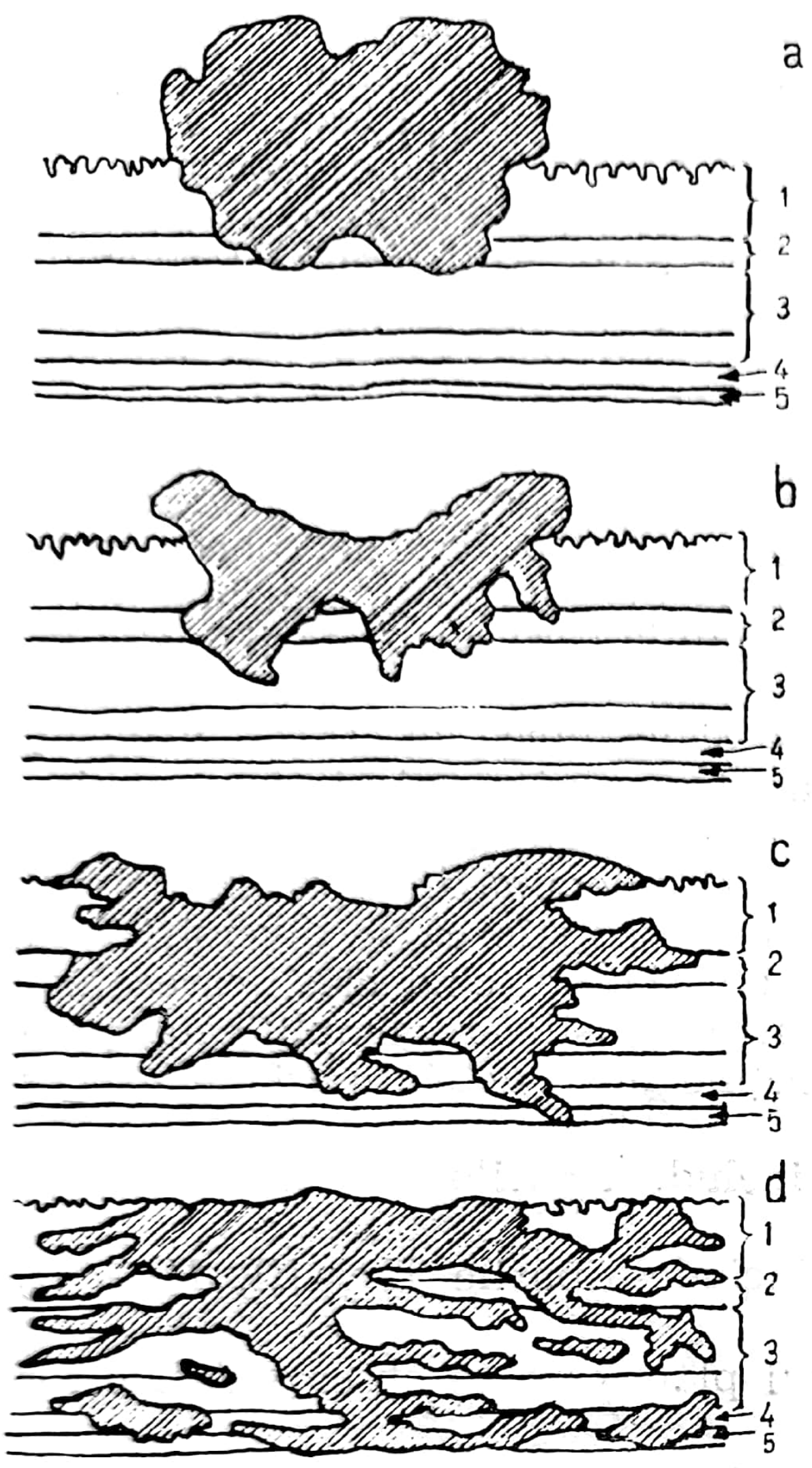

Fig. 4.54. — Clasificarea carcinomului gastric avansat, după R. Borrmann:
a — tumoare polipoasă; *b* — tumoare „în farfurie"; *c* — tumoare exulcerată; *d* — schirus. *1* — mucoasă, *2* — submucoasă, *3* — musculară, *4* — subseroasă, *5* — seroasă.

tric, cu rigiditate în jur. Astăzi se știe că, în carcinoamele gastrice pot apare ciclic ulcerații peptice care se pot vindeca. Aceste carcinoame incipiente ulcerate sînt adesea aproape de nedeosebit macroscopic de un ulcer benign. Aceste carcinoame incipiente ulcerate au tendință de „vindecare" radiologică și endoscopică similară cu a ulcerelor benigne, vindecare care însă este numai aparentă. De aceea vindecarea radiologică sau endoscopică a unui ulcer gastric nu constituie un argument pentru benignitatea leziunii. Examenul de rutină poate neglija astfel de modificări discrete. Analiza mucosografică este în schimb modalitatea principală de a le detecta. Nu există însă nici un criteriu radiologic cert de malignitate în această fază.

Aportul endoscopiei rămîne fundamental, ceea ce explică tendința de unilateralizare a conceptului de cancer incipient. Pe baza aspectului endoscopic se diferențiază și tipurile de bază sau intermediare, identificate pînă în prezent. Trebuie totuși subliniat că aici nu este vorba de o clasificare endoscopică, ci oncologică, impunîndu-se deci și celelalte criterii. Endoscopia iterativă asociată cu biopsia este în măsură să demonstreze posibilitatea trecerii de la un tip la altul, respectiv exulcerarea și reepitelizarea leziunii canceroase („ciclul de viață al ulcerului malign") (fig. 4.54). Biopsia și citologia abrazivă confirmă natura malignă a leziunilor detectate, contribuind astfel esențial la stabilirea diagnosticului.

Eficiența diagnosticului de cancer incipient a crescut rapid, pe măsură ce confruntările histologice au permis o valorificare mai bună a diferitelor modificări radiologice și endoscopice. În experiența japoneză, cea mai bogată pînă în prezent, dar și prin confirmări în alte zone, eficiența diferitelor metode este astfel evaluată: radiologie 80%, citologie exfoliativă 90—95%, endoscopie + biopsie dirijată 97%, endoscopie + biopsie + citologie 100%. Succesul este condiționat de multiplicitatea exciziilor, varietatea colorațiilor în special pentru mucoproteine, cu PAS și albastru alcian, care permit identificarea celulelor „în sigiliu" sau a celulelor secretoare de mucus acid, caracteristice metaplaziei intestinale.

Scanned with OKEN Scanner

Conjugarea diferitelor metode este necesară din cauza rezultatelor fals negative. Acestea pot avea diverse explicații. S-au evidențiat cu deosebire limitele și sursele de eroare ale biopsiei, o metodă de încredere foarte ridicată: modificările macroscopice pot fi mai extinse decît infiltrația canceroasă, exulcerația poate ajunge pînă în țesut necanceros în anumite puncte ale circumferinței sale, se adaugă modificări necrotice și inflamatorii, pot lipsi elementele structurale de certitudine oncologică.

Cu extensia explorărilor endoscopice bioptice rata diagnosticului de cancer gastric incipient a ajuns în Europa pînă la 10% din toate cancerele gastrice încă departe de procentul de 40% realizat în Japonia.

Criteriul de eficiență a diagnosticului a rămas pînă în prezent proporția supraviețuirii peste 5 ani de la intervenția chirurgicală. Toate cifrele sînt concordante: rezecția practicată la bolnavii cu cancer gastric incipient se soldează cu supraviețuiri de peste 5 ani ce depășesc 90%. Unele studii comparative evaluează la 93—99% rata supraviețuirii în cancerul mucos și 88—93% în cancerul cu extindere submucoasă. Dacă în ansamblu rezultatele bune depășesc 90%, în cancerul precoce (mucos și submucos), supraviețuirea este de cca 70% în cancerul cu invazie musculară, 55% dacă invazia este subseroasă și 20% dacă este seroasă.

Testul terapeutic evolutiv a fost propus inițial de Gutmann în diferențierea nișei maligne de cea benignă și s-a bazat pe criteriul clinic și radiologic. În interpretare, aspectul nișei este prioritar față de evoluția clinică. În principiu, „vindecare clinică + vindecare radiologică = ulcer benign", „vindecare clinică + persistența nișei = ulcer malign sau ulcer gastric calos", „agravare clinică + radiologică = cancer". Cu această schemă rămîn totuși multiple erori posibile: ulcerul benign cu vindecare lentă, sau ireductibil (calos, în distrofii severe), exulcerare canceroasă cu diminuare și chiar dispariție temporară (corespunzător ciclului ulceros malign). Cu deosebire posibilitatea „cicatrizării" nișei canceroase a compromis testul terapeutic. Superioritatea metodelor moderne a înlocuit acest criteriu clasic, care implică temporizarea deciziei, cu alte criterii mai operative. Dar chiar cu aceste disponibilități tehnice, urmărirea în timp rămîne un imperativ al diagnosticului. Și dacă biopsia arată benignitate, cancerul nu poate fi exclus în mod absolut. Se impune în continuare controlul bolnavului pentru verificarea rezultatului. Dispensarizarea devine cu atît mai necesară, cînd investigația a fost parțială și s-a limitat la examenul radiologic. Aceasta este dealtfel conduita generală în toate gastropatiile cu risc crescut de malignizare.

Strategia activă de diagnostic. Latența îndelungată a bolii și manifestările sale necaracteristice au impus reorientarea conduitei de diagnostic. Singura modalitate de recunoaștere a unui cancer precoce, de multe ori subclinic și chiar pe deplin latent, este depistarea activă. Ritmul controalelor periodice s-a stabilit la 1—2 ani, în concordanță cu ritmul foarte lent de dezvoltare a tumorii. Numeroase cercetări pilot întreprinse în diverse zone geografice semnalează îmbunătățirea radicală a rezultatelor operatorii printr-o astfel de strategie. Cu perfecționarea metodologică, rata detectării cancerelor incipiente a crescut progresiv. În Japonia s-au decelat astfel pînă la 40—60% leziuni incipiente din totalitatea cancerelor gastrice. Eficiența operației variază însă cu densitatea bolii în teritoriul respectiv, de unde serioase probleme de rentabilitate pen-

tru o acțiune amplă și costisitoare. Ea nu poate avea de aceea în vedere decît anumite grupuri selectate. Se includ aici în primul rînd bolnavii cu factori de risc, ca „precancerozele gastrice", cu deosebire după 40—50 ani, ulcerele gastrice sau persoanele din familii cu aglomerare a cancerelor epiteliale etc. Asocierea unui număr mai mare de factori de risc impune o supraveghere mai riguroasă. În Japonia s-a ajuns pînă la 0,2% rezultate pozitive în explorarea de masă. Există de aceea un acord unanim că screening-ul nu poate fi extins la întreaga populație, ci pentru a se justifica prin beneficiul adus, trebuie circumscris la grupele cu risc crescut.

4.4.4.1.2.7. PROGNOSTIC

Pentru cancerul gastric avansat se păstrează perspectiva infaustă mai veche. Durata de supraviețuire de 5 ani se limitează la 10—20% din ansamblul bolnavilor. Despre vindecare propriu-zisă, apreciată prin supraviețuirea după 10 ani, se poate vorbi doar în mod excepțional. Durata de viață variază cu gradul invaziunii, complicațiile instalate, localizarea metastazelor, cu însăși tipul evolutiv de cancer și localizarea sa la nivelul stomacului.

O modificare radicală a concepției prognostice s-a produs în legătură cu posibilitățile diagnosticării cancerului gastric incipient. Există o experiență clinică suficient de bogată care afirmă relația dintre durata de viață și gradul difuzării în profunzime a tumorii. Rata de supraviețuire la 5 ani după intervenția chirurgicală este astfel evaluată: cancer localizat la mucoasă 93%, cu difuziune în submucoasă 65—89%, cu invazia muscularei 33—69%, a seroasei 20—45% și cu invazie extragastrică 9—16%. S-a calculat un scor de probabilitate și pentru metastaze: 5—10% din cazuri în cancerul limitat la mucoasă, 15—20% cînd este cuprinsă submucoasa. Riscul recidivelor postoperatorii în cancerul incipient este apreciat la 5%. Există și o corelație cu tipul anatomic macroscopic: de exemplu, în tipul *II a + II c*, prognosticul este mai rău dacă protruziunea periulceroasă este realizată de subminarea mucoasei de către infiltrația canceroasă a submucoasei decît atunci cînd protruziunea constă din țesut canceros. Are o importanță deosebită și viteza de dezvoltare a masei tumorale, dependentă la rîndul său de mai mulți factori, care nu pot fi însă evaluați în clinică. Cu perspectiva vindecării, se justifică deci eforturile de depistare a leziunii în stadii cît mai incipiente.

4.4.4.1.2.8. TRATAMENT

Mijloacele terapeutice s-au diversificat mult în ultima perioadă. Intervenția chirurgicală rămîne tratamentul de principiu, alte măsuri sînt doar paliative. Condiția eficienței tuturor acestora este diagnosticul „în fază terapeutică utilă", în opoziție cu diagnosticul în „fază depășită", cînd resursele rămîn cu totul paliative, dacă nu chiar pe deplin nule. Chiar această delimitare a suferit însă o deplasare importantă, corelată cu perfecționarea tehnicilor de anestezie și terapie intensivă, dar și cu strategia chirurgiei oncologice moderne. Prezența metastazelor și difuzarea procesului canceros în țesuturile perigastrice nu mai constituie astăzi criterii de inoperabilitate. Se acceptă tot mai mult ideea că „pentru

cancerul gastric nu există laparotomie exploratoare, ci numai intervenție". Ar exista deci practic totdeauna ceva de făcut.

Preoperator se impune o analiză complexă pentru stadializarea tumorii și detectarea limitelor de difuziune și a metastazelor. Se recurge de aceea sistematic la scintigrafia hepatică, prin care se pot evidenția metastaze clinic latente. Se recurge după necesități la ecografie abdominală, paracenteză cu examen citologic în prezența exsudatului peritoneal, laparoscopie, angiografie, limfografie abdominală și uneori chiar la o laparotomie exploratoare pentru diagnosticul diferențial și pentru aprecierea operabilității. În esență, se recurge la tehnici diferite de rezecție. După condițiile anatomice, intervenția este limitată uneori la drenajul paliativ (gastrojejunostomie, gastrostomie, jejunostomie), intervenții hemostatice, drenaj biliar etc. Contraindicațiile operatorii sînt impuse de factorii de risc asociați, în primul rînd de boli preexistente și într-o măsură tot mai redusă de vîrsta înaintată. Limita de vîrstă a devenit contestabilă în condițiile tehnice actuale. S-a depășit oricum evident limita de 65 ani stabilită într-o perioadă mai veche. Decizia se va lua totdeauna în echipă (clinician, radiolog, oncolog, chirurg, anestezist) pentru o cît mai riguroasă evaluare a riscului și șanselor bolnavului. Nu vor fi neglijate nici intervențiile paliative, care ameliorează viața, chiar dacă nu o prelungesc.

Chimioterapia constituie un mijloc adjuvant, ca unică resursă pentru bolnavii inoperabili sau ca indicație complementară postoperatorie. Se poate recurge la mono- sau preferabil la poli-chimioterapie, folosind diverse preparate ca *Ftorafur, Adriamicină, Vincristină, 5-fluorouracil* etc. Rezultatele sînt inegale și imprevizibile.

Radioterapia se aplică în general postoperator, cînd extirparea tumorii a fost incompletă, dar poate fi folosită și singură, ca mijloc paliativ. În experiența unor servicii a produs ameliorări clinice de durată, cu remisiuni chiar de peste un an. Au fost semnalate în ultimii ani cazuri de sterilizare completă a leziunii canceroase, verificată histologic.

Laparotomia de control („second look") poate fi practicată după principiile generale ale chirurgiei oncologice. Un aport deosebit aduce monitorizarea titrului de antigen carcinoembrionar: creșterea sa indică recidivă sau dezvoltarea metastazelor. Calitativ, metoda este revelatorie dacă rezultatul redevine pozitiv. Utilitatea ei se circumscrie însă la cazurile pozitive preoperator. Pentru detectarea recidivelor se respectă sistematic un program de urmărire complexă, inclusiv radiologică și endoscopică.

Tratamentul endoscopic s-a dezvoltat recent, astfel că perspectivele pe care le-a deschis nu pot fi încă pe deplin întrevăzute. Există deja o experiență extrem de favorabilă privind polipectomia. Tumora se recuperează și este supusă unui examen histologic *in toto* pentru precizarea substratului său benign sau malign. Diagnosticul de cancer atrage de principiu intervenția chirurgicală. Simplitatea și riscurile neînsemnate ale metodei o propun ca modalitate de ales în adenoamele cu cancerizare la nivelul apexului, dar insuficientă pentru cele transformate bazal. Evident, nu poate fi aplicată pentru cancerele *de novo*, care pot apare sub tipul protruziv polipoid I a, deoarece numai prin examinarea submucoasei se poate afirma caracterul incipient al procesului. Existența unor factori de risc chirurgical pledează pentru această orientare. Paliativ, au

fost încercate și alte metode endoscopice. Chimioterapia locală prin injecții intratumorale de citostatice oferă rezultate discutabile. Imunoterapia locală prin injectări intratumorale de vaccin BCG, a fost urmată în unele cazuri de reducerea volumului tumorii. Fotocoagularea cu LASER sub control vizual poate fi o alternativă paliativă, atunci cînd intervenția nu se poate executa. Injecția endoscopică intratumorală de enzime citolitice nu este încă verificată, rămînînd doar un procedeu speculativ.

Rezultatele terapeutice variază foarte mult, în funcție de stadiul tumorii și eficiența intervenției de extirpare. Experiența postoperatorie acumulată oferă în esență punctele de reper care servesc la stabilirea prognosticului.

Profilaxia cancerului „*de novo*" ridică toate problemele litigioase ale profilaxiei cancerului și impune înlăturarea pe cît posibil a factorilor de risc cunoscuți. Pentru cancerul secundar polipilor și ulcerului gastric, ca și pentru cel dezvoltat pe fond de metaplazie a mucoasei (gastrită cronică, atrofie, stomac operat) există în schimb posibilități eficace de prevenire, discutate la capitolele respective, și cu deosebire de diagnostic în stadiile de început. Controlul periodic cu examen radiologic, endoscopic și bioptic, constituie modalitatea care trebuie valorificată sistematic pentru aceste grupuri de bolnavi.

4.4.4.2.3. **CARCINOID**

Localizarea gastrică reprezintă doar 5% din totalitatea carcinoidelor digestive. Simptomatologia este nespecifică, aceeași ca în toate tumorile de la nivelul stomacului. Tumorile secretante (producătoare de serotonină, bradikinină, kalicreină), cu deosebire în stadiul de metastazare hepatică, pot evolua cu „sindromul carcinoid". Rareori, acesta premerge stadiul metastazării, revelînd astfel tumora într-un moment terapeutic util.

Anatomomacroscopic se prezintă ca formațiune bine circumscrisă, de dimensiuni mici, deseori exulcerată, avînd culoare gălbuie deschisă pe secțiune. Apare deci ca tumoră de tip vegetant. Histologic, este alcătuită din celule argentafine, mici, cu citoplasmă bogată, dispuse în structuri glandulare și pseudoglandulare („rozete"), care formează insule epiteliale înconjurate de țesut conjunctiv. Punctul de plecare profund explică evoluția inițială intramurală; cu dezvoltarea se realizează frecvent aspectul polipoid.

Diagnosticul urmează calea obișnuită pentru toate tumorile stomacului. Biopsia precizează natura histologică. Prognosticul este condiționat de prezența sau absența metastazelor. Tratamentul este operator.

4.4.4.3. TUMORI MUSCULARE

4.4.4.3.1. **LEIOMIOM**

Reprezintă 1/3 din totalitatea tumorilor gastrice benigne. Se dezvoltă din țesutul muscular neted, pe seama muscularei mucoasei sau a muscularei proprii (neobișnuit, chiar a muscularei arteriolare). Evoluează ca

Scanned with OKEN Scanner

tumoare intramurală, care poate lua dezvoltare endogastrică (polipoidă) sau exogastrică.

Examenul macroscopic evidenţiază tumori solide, bine circumscrise dar neîncapsulate. Se localizează în diverse puncte, reprezentînd majoritatea tumorilor benigne ale cardiei. Formele endoluminale se pot exulcera. Formele exogastrice, mai rare, se dezvoltă intraperitoneal, cu posibilitatea necrozării şi perforării intracavitare.

Microscopic tumoarea prezintă o structură fasciculată cu dispoziţie „în palisadă" a celulelor. Este vorba de celule fuziforme caracteristice, cu miofibrile. Sînt posibile şi intricări cu alte ţesuturi, realizîndu-se tumori mixte: fibroleiomiom, angioleiomiom ş.a. O variantă mai rară este „tumora mioidă" (leiomioblastomul), alcătuită dintr-un ţesut muscular neted, de consistenţă moale, cu celule rotunjite, fără miofibrile, cu citoplasma acidofilă. Afectează mai deseori bărbaţii.

Diagnosticul rezidă în esenţă în demonstrarea unei formaţiuni tumorale de tip intramural. Simptomatologia poate lipsi. Vîrsta de risc depăşeşte 50 de ani. Examenul radiologic evidenţiază lacună net conturată, circumscrisă, care deviază pliurile gastrice, fără a se asocia cu modificarea contracţiei şi supleţei parietale. Se pot vizualiza numai formaţiunile de peste 15 mm. Formele ulcerate realizează imaginea „în cocardă", în proiecţia de faţă şi se prezintă ca „nişe în lacună" dacă se explorează din profil. Tumorile intramurale şi exogastrice se prezintă cu efect „de

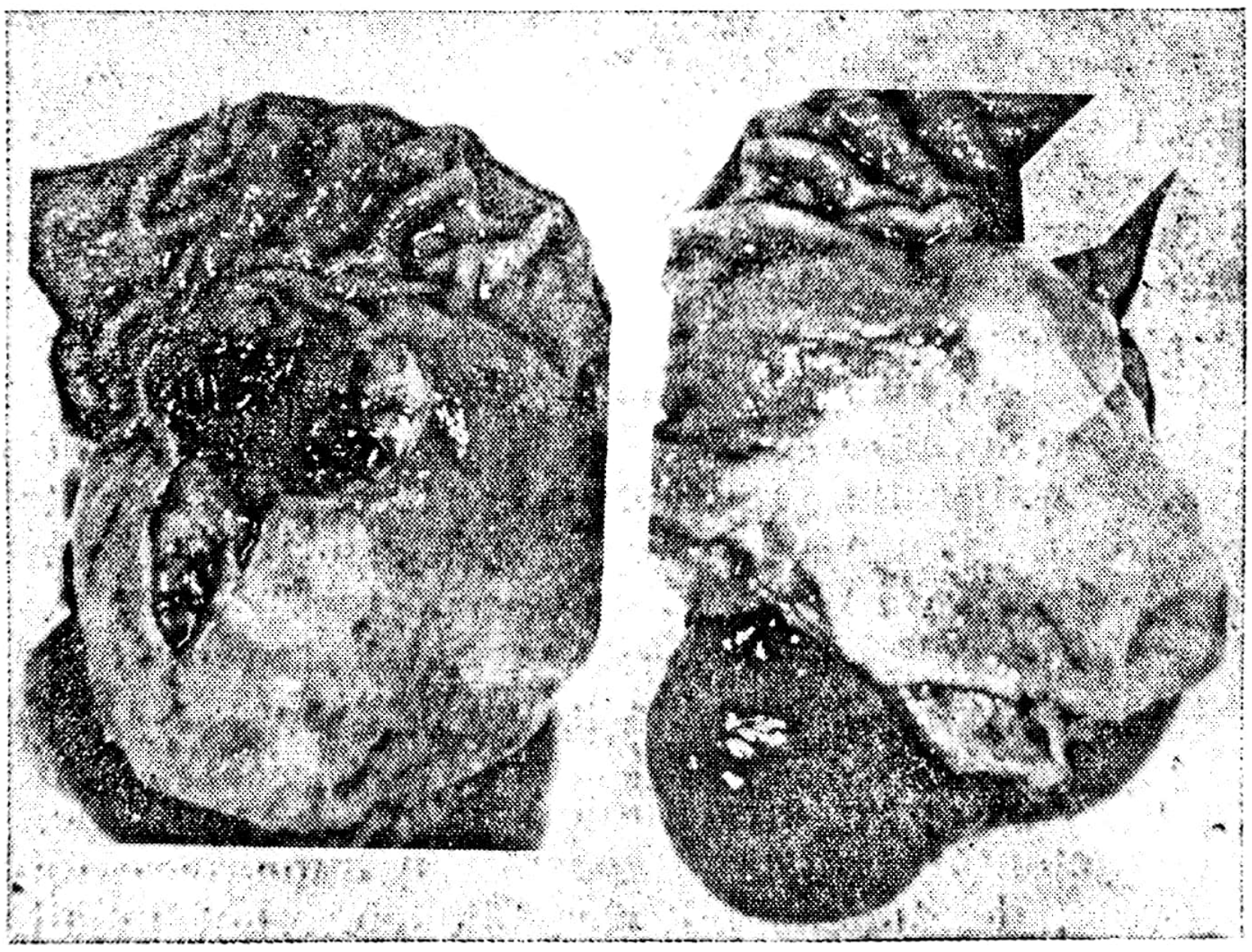

Fig. 4.55. — Leiomiom gastric blastomatos malignizat. Piesă operatorie.

pelotă", sugerînd compresiuni extrinseci. Endoscopia relevă proeminenţă uneori polipoidă, cu mucoasă eventual normală şi destinsă, alteori însă exulcerată. Biopsia ţintită are valoare redusă din cauza profunzimii proliferării tumorale.

Diagnosticul diferenţial se face cu celelalte tumori intramurale. Incidenţa acestora, în ansamblu, este următoarea: leiomiom 37%, fibrom

Scanned with OKEN Scanner

17%, tumori neurogene 16%, pancreas aberant 13%, lipom 6%, tumori vasculare 6%, tumori chistice 5% (Palmer și Condon, pe 1 660 cazuri).

Evoluția este grevată de complicațiile hemoragice. Degenerarea malignă este rară (fig. 4.55).

Tratamentul este operator. Rezecția chirurgicală se impune cu atît mai mult că însuși diagnosticul histologic al tumorii se precizează abia după extirpare.

4.4.4.3.2. LEIOMIOSARCOM

Reprezintă 1—3% din tumorile gastrice maligne. Se dezvoltă ca formațiune tumorală submucoasă. Histologic prezintă structură reticulară cu celule atipice sarcomatoase și mitoze aberante. Diferențierea între tumora musculară benignă și malignă poate fi dificilă, criteriul metastazării și invazivitatea locală fiind decisive în astfel de situații. Aspectul clinic corespunde unui proces malign; diagnosticul nu poate fi stabilit decît microscopic. Afectează o vîrstă mai tînără decît carcinomul.

4.4.4.4. TUMORI LIMFATICE MALIGNE

Din punctul de vedere clinic și terapeutic, actualmente se separă grupul de limfome maligne nehodgkiniene gastro-intestinale (L.M.N.H.g.i.) de celelalte tumori maligne ale tubului digestiv. Ele constituie 1—2% din tumorile maligne gastrointestinale (cu excepția limfomelor intestinului subțire, a căror frecvență ajunge pînă la 50% din tumorile intestinului subțire) și reprezintă în medie 10% din totalitatea LMNH. Ele sînt extrem de rar întîlnite în esofag, apendice, rect și ceva mai frecvent în stomac, intestinul subțire, regiunea ileo-cecală și colon. Raportul de frecvență stomac : intestin subțire : colon este 4:2:1. Limfomul hodgkinian gastro-intestinal este ca și boala Waldenström gastrică foarte rar, mai ales ca leziune localizată exclusiv pe stomac sau intestin.

În raport cu clasificația lui Rappaport, limfoamele gastrointestinale sînt diferențiate în difuze (circa 90% din cazuri) și nodulare (10%).

Macroscopic se prezintă sub mai multe aspecte:

— Forma infiltrativă, cea mai caracteristică, cu modificări segmentare sau difuze gastro-duodenale, cu pliuri îngroșate, rigide uneori polipoide.

— Forma ulcerativă, cu ulcer unic sau ulcere multiple, neregulate.

— Forma vegetantă (polipoidă) constă din numeroase formațiuni tumorale neregulate, de dimensiuni variabile cu relief modificat în jur, uneori exulcerate (fig. 4.56).

— Forma schiroasă, cu aspect de linită plastică.

— Forma endo-exogastrică, constînd din formațiuni voluminoase, cu dezvoltare în toate sensurile, care se pot exulcera, ducînd la cavități neregulate și voluminoase, diverticuliforme.

Aproape în toate cazurile proliferarea limfomatoasă este constituită din limfocite B.

În ce privește stabilirea stadiului, clasificarea stadială de la Ann Arbor pentru limfoamele hodgkiniene se poate aplica și în LMNH., cu ex-

Scanned with OKEN Scanner

cepţia limfoamelor primitiv extranodale pentru care pare mai adecvată împărţirea stadială propusă de Musshoff (1977) (tabelul 4.IV). Totuşi, cum unele cazuri (cu ileus, perforaţie) impun o intervenţie de urgenţă, precizarea stadiului, care implică un examen histologic, este posibilă numai postoperator şi numai cu examene complementare asociate: limfografie, mielogramă, puncţie biopsie hepatică.

Fig. 4.56. — Limfom gastric, formă vegetantă. Piesă operatorie.

Tabelul 4.IV

Impărţirea stadială a limfoamelor non-hodgkiniene primar extranodale
(Musshoff, 1977)

Stadiul	Afectare primară extranodală
I	Afectarea unui organ extralimfatic
II_1	Afectarea unui organ extralimfatic inclusiv de ganglioni limfatici supra sau infradiafragmatici
II_2	Afectarea unui organ extralimfatic
III	Afectarea unui organ extralimfatic supra- sau infradiafragmatic
IV	Afectarea difuză de organe, cu sau fără afectare ganglionară

Diagnosticul se bazează pe investigaţia metodică şi nu pune probleme în formele simptomatice. Radiologia pozitivă la 80—90% din cazuri, nu poate deci evidenţia toate leziunile. Endoscopia completată cu biopsie ţintită poate preciza diagnosticul în prezenţa unui ulcer care poate avea aparenţă fie benignă fie malignă sau a unor modificări polipoide ori „gastritice". Limfografia abdominală, scintigrafia hepatosple-

nică, puncția biopsie hepatică, radiografia pulmonară, mielograma, imunoelectroforeza, laparoscopia și în final, laparotomia exploratoare cu biopsie extemporanee sau cu examenul piesei de rezecție, contribuie după specificul lor, la fundamentarea diagnosticului și a stadiului. În ansamblu, orice formațiune tumorală gastrică poate corespunde unui limfom primitiv, nu există nici un semn diferențial de certitudine în afara structurii histologice. Se apreciază că diagnosticul preoperator se realizează doar la 2/3 din bolnavi. Precizarea tipului histologic de limfom oferă indicii prognostice și terapeutice.

Tratamentul cumulează rezecția chirurgicală, în formele operabile, cu radioterapia și polichimioterapia, ultimele în asociere cu intervenția sau, independent, ca paliativ în formele inoperabile. Radiosensibilitatea conferă *tumorilor limfatice* un prognostic mai favorabil, comparativ cu adenocarcinomul. Rata supraviețuirii peste 5 ani se estimează la 40%. Tratamentul chirurgical, asociat intră în discuție numai pentru stadiile I și II. Stadiile III și IV se tratează chiar dacă există o participare gastrointestinală primară, ca orice L.M.N.H.

Infiltrația limfoidă benignă este o leziune rară. Se manifestă clinic ca o gastrită cronică, uneori hemoragică, prin exulcerații sau diapedeză hemoragică. Radiologic se observă pliuri grosolane, uneori imagini polipoide și, eventual creșterea în grosime a peretelui gastric. Endoscopia este și ea puțin evocatoare, punînd în evidență doar modificări de relief și, cînd există, exulcerații. Biopsia poate fi hotărîtoare, dar numai inconstant surprinde proliferarea limfatică. Morfologic este vorba de infiltrații limfatice la nivelul submucoasei și muscularei, care realizează formațiuni nodulare multiple, îngroșarea peretelui și uneori realizarea de formațiuni tumorale. Se asociază și o reacție inflamatorie infiltrativă cu macrofage. Limfocitele sînt de tip adult, realizînd un aspect monomorf al acțiunii microscopice, uneori cu prezența limfoblaștilor. Lipsesc atipiile celulare, centrii germinativi sînt conservați.

Evoluția este imprevizibilă; sînt posibile virări spre leucoză sau limfosarcomatoză. Aspectul histologic nu permite prognosticul evolutiv.

Infiltrația leucemică limfatică este posibilă în cadrul limfadenozei cronice. Explorările evidențiază pliuri cerebriforme, formațiuni polipoide mici sau tumori voluminoase, exuberante. Histologic se demonstrează infiltrația leucozică din submucoasă, musculară și seroasă.

Pseudolimfomul care trebuie net diferențiat de limfomul gastric primar a fost observat, de obicei asociat cu un ulcer gastric și este considerat ca reacție particulară limfatică față de ulcer. Este caracterizat histologic printr-un infiltrat de limfocite mature ce conțin celule inflamatorii, centri germinativi în vecinătatea unui ulcer gastric, cu ganglioni regionali normali. Prognosticul său e bun (10).

Plasmocitomul. Poate interesa stomacul în cadrul mielomului multiplu, cînd nu se pun probleme diagnostice, sau ca proces autonom, varietate excepțională a plasmocitomului extramedular. Vîrsta de risc se situează peste 40 de ani. Bărbații sînt mai expuși. Simptomatologia este necaracteristică, de tip gastritic, ulceriform, canceriform. Radiologic se poate evidenția o imagine lacunară, polipoidă, bine delimitată, sau alteori rigiditate segmentară, ulcer (eventual în lacună). Endoscopia dobîndește valoare numai cînd se completează cu biopsia. Diagnosticul se stabilește

mai des pe piesa rezectată. Aspectul histologic corespunde infiltrației plasmocitare caracteristice, cu caracter invaziv. Țesutul realizează tumori circumscrise, sesile, de dimensiuni variabile.

4.4.4.5. TUMORI GRĂSOASE

Lipomul. Se întîlneşte cu o frecvență de 7% în cadrul tumorilor gastrice benigne. Anatomic se prezintă ca o formațiune tumorală rotunjită, moale, de consistență caracteristică a lipoamelor subcutanate, totdeauna bine încapsulată. Sediul este intramural dar ulterior dezvoltarea se face mai ales endogastric (95% din cazuri), realizîndu-se aspecte polipoide. Mucoasa supraiacentă este de regulă nemodificată, netedă din cauza distensiei. Ulcerațiile se produc rar. Localizarea este mai deseori antrală.

Diagnosticul constituie de regulă o surpriză a examinărilor, cu excepția formelor hemoragice, puțin obișnuite. Radiologia evidențiază tumori translucide („în bulă de aer"), depresibile, modificîndu-și forma sub presiune din cauza plasticității lor și explicînd astfel, variațiile de formă și dimensiuni de la o radiografie la alta. Endoscopia evidențiază formațiunea polipoidă de tip intramural. Biopsia are valoare redusă din cauza profunzimii tumorii. De regulă se ajunge la intervenție chirurgicală, precizarea naturii făcîndu-se numai prin examenul macroscopic al tumorii secționate. Elemente de suspiciune oferă asocierea lipoamelor externe sau a lipomatozei abdominale și cu deosebire particularitățile radiologice ale tumorii gastrice.

Evoluția este de regulă benignă. Tratamentul constă în enucleerea tumorii, dacă s-a precizat natura prin palpare și examen pe secțiune; eventual se recurge la rezecție limitată.

Liposarcomul. Constituie o tumoră malignă excepțională, cu toate manifestările obișnuite oricărui proces canceros. De cele mai multe ori reprezintă invaziunea peretelui gastric dintr-un liposarcom dezvoltat în țesutul retroperitoneal.

4.4.4.6. TUMORI NEUROGENE

Schwannomul. Este o tumoră dezvoltată din neurilema formată de sincițiul celular Schwann. Se numește și neurilemom sau neurinom.

Macroscopic se prezintă ca tumoră fermă, compactă, bine încapsulată, cu suprafață netedă și regulată, uneori însă polilobată. Se pot produce necroze centrale care transformă tumora solidă într-un pseudochist. Dezvoltarea se face în general exogastric, mai rar proemină endoluminal realizînd formațiuni polipoide. Se poate asocia cu neurofibromatoza (boala Recklinghausen) în 12—18% din cazuri. Diferența între cele două tipuri de tumori neurogene nu pare dealtfel absolută, ambele conținînd de fapt celule ecto- și mezodermice, dar în proporții diferite. Histologic este constituit din celule Schwann dispuse „în palisadă". Tumora este de regulă benignă dar există și posibilitatea transformării sarcomatoase (neurosarcom). Diferențierea nu poate fi făcută cu certitu-

dine decît histologic. Se au în vedere în primul rînd metastazele dezvoltate. O formă malignă mai rară este neuroblastomul. Ca sediu tumoarea poate fi submucoasă, intramurală sau subseroasă. Localizările de predilecție sînt în corpul stomacului și în regiunea antrală.

Diagnosticul pleacă de la acuze gastrice necaracteristice, de multe ori de la hemoragii digestive superioare. Uneori tumoarea este asimptomatică. Examenul radiologic evidențiază formațiuni lacunare, atunci cînd dezvoltarea se face intraluminal. Cele mai multe tumori sînt exulcerate, realizînd imagini „în cocardă" (nișe în lacună, cu sediu parietal). Exulcerările profunde ale tumorilor cu dezvoltare exogastrică se prezintă ca imagini pseudodiverticulare profunde, anfractuoase. Examenul gastroscopic arată o tumoră bine delimitată ce proemină în lumenul gastric cu mucoasă nemodificată, mobilă, rareori în ulcerații. Riscul de malignizare este însemnat, de peste 20%, crescînd cu vechimea tumorii. Substratul se precizează aproape totdeauna doar intraoperator pe piesa rezectată.

Tratamentul este, în mod obligator, chirurgical. Riscul de malignitate impune sistematic rezecția gastrică, indicație absolută mai ales pentru tumorile antrale. Localizările superioare pot beneficia, în stadiul de benignitate, de exereză limitată, în convingerea că o gastrectomie polară superioară și cu deosebire cea totală, reprezintă intervenții disproporționate. Prognosticul după înlăturarea chirurgicală completă este bun.

4.4.4.7. TUMORI VASCULARE

Hemangiomul. Se dezvoltă în mod excepțional la nivelul stomacului. După punctul de plecare el poate fi hemangioendoteliom sau hemangiopericitom. Este posibilă apartenența la boala Rendu-Osler. Simptomatologia este dominată de hemoragii. Preoperator, singură endoscopia poate sugera natura formațiunii hemoragice. Formele complicate impun intervenție chirurgicală. Malignizarea este posibilă (hemangiosarcom).

Limfangiomul este cu totul neobișnuit. Diagnosticul se face pe piesa extirpată.

4.4.4.8. METASTAZE TUMORALE GASTRICE

Sînt observate rareori, cu punct de plecare variabil: tumori hepatice, pancreatice, bronșice, prostatice, mamare, ovariene. Mai obișnuită este melanosarcomatoza cu interesarea stomacului. Diagnosticul de substrat este facilitat de cunoașterea antecedentelor oncologice. Clinic sînt prezente manifestări dispeptice, dureroase și hemoragice. Biopsia endoscopică poate tranșa diagnosticul, aducînd o contribuție esențială în metastazele revelatorii, de sursă necunoscută. Pentru melanomul gastric se reține ca sugestiv și aspectul radiologic „în ochi de bou", din cauza exulcerației centrale care realizează un aspect „ombilicat" al tumorii.

4.4.4.9. HETEROTOPII TISULARE

Pancreasul aberant (ectopic) cu sediu intraparietal gastric reprezintă cea mai frecventă malformație de acest tip. Realizează tabloul unei formațiuni tumorale circumscrise, de dimensiuni variabile. Țesutul ectopic

se poate exulcera, producînd hemoragii. Este posibilă și transformarea sa carcinomatoasă. Diagnosticul se bazează exclusiv pe examenul histologic, de regulă pe piesa rezecată cu suspiciunea de tumoră.

BIBLIOGRAFIE

1. **Audigier J.-C., Lambert R.** — Epidémiologie des cancers du tube digestif. Arch. franç. Mal. App. dig., 1974, 63, 413—422.
2. **Bockus H. L.** (sub red.) — Gastroenterology, ed. a 3-a, vol. I. W. B. Saunders Comp., Philadelphia, 1974.
2a. **Elster K.** — Histologic classification of gastric polyps. In: Current topics in pathology, vol. III, Springer Verlag, Berlin—Heidelberg—New York, 1976.
3. **Fodor O.** — Tratat elementar de medicină internă, ed. a 2-a, vol. I. Ed. „Dacia", Cluj-Napoca, 1974.
4. **Gutmann R. A.** — On the early diagnosis of gastric cancer, Amer. J. Gastroent., 1971, 56, 3, 248—251.
4a. **Gran R.** — Oesophagogastroduodenoskopie, Therapie Woche, 1982, **32**, 14, 1 852—1 862.
5. **Jocu I.** — Radiodiagnosticul clinic al ulcerului gastric, E. medicală, București, 1976.
6. **Marshaki R. H., Lindner A. E., Maklansky D.** — Lymphosarcoma of the stomach. Amer. J. Gastroent., 1976, 66, 2, 176—184.
7. **Morson B. C., Danson I. M. F.** — Gastrointestinal pathology, ed. a 2-a, Blacwell Scientific Publication, Oxford, 1974.
8. **Murakami K., Misaki F., Shimamoto K., Kawai K.** — Reevaluation of classification of „early gastric cancer". Endoscopy, 1974, **6**, 4, 209—213.
9. **Ordeanu A.** — Radiologia stomacului tumoral. Ed. „Dacia", Cluj-Napoca, 1977.
10. **Queisser W., Bräumer J.** — Gastrointestinal maligne lymphome. Therapie Woche, 1981, **31**, 51, 8 515—8 522.

4.4.5. **UNELE BOLI MAI RARE ALE STOMACULUI**

4.4.5.1. SARCOIDOZA GASTRICĂ

Boala Besnier-Boeck-Schaumann interesează stomacul în mod cu totul neobișnuit, literatura înregistrînd o cazuistică de numai cca 100 cazuri. Majoritatea determinărilor survin în cadrul unei boli sistemice, cu multiple localizări. Forma primitivă rămîne deci cu atît mai excepțională.

Tabloul clinic reproduce pe cel al gastropatiilor uzuale: sindrom gastritic, ulceros, canceriform (de tipul linitei plastice, mai adesea). Evoluția prezintă tendința la progresivitate obișnuită bolii. Sînt posibile și unele complicații: hemoragii, stenoză pilorică. Ocazional se poate palpa în epigastru o masă tumorală.

Diagnosticul se bazează exclusiv pe examen bioptic, endoscopic sau intraoperator. Radiologia și endoscopia evidențiază leziunile dar nu pot asigura diferențierea față de procese de altă natură. Vîrsta tînără este mai afectată dar nu oferă un criteriu diferențial satisfăcător. Reacția Kveim pozitivă are în schimb semnificație revelatorie. Elementul histologic caracteristic este granulomul sarcoidozic, aglomerare de celule epitelioide și celule gigante Langhans.

Tratamentul respectă principiile de conduită generală în sarcoidoză și se bazează în esență pe cortizonoterapie îndelungată. Rezecția gastrică se impune doar de necesitate, în prezența complicațiilor.

4.4.5.2. BOALA CROHN A STOMACULUI

Se evaluează la 2% din cazurile de boală Crohn, totdeauna fiind asociată cu ileita terminală sugestivă sau cu alte localizări. Interesează cu deosebire regiunea antropilorică. Diagnosticul se bazează pe evidențierea leziunilor de tip infiltrativ, substratul histologic fiind singurul criteriu de certitudine. Obișnuit se face confuzie cu cancerul infiltrativ și confirmarea rezultă din examenul piesei rezecate. Se adoptă conduita terapeutică și de profilaxie a recidivelor, obișnuite în boala Crohn.

4.4.5.3. AMILOIDOZA GASTRICĂ

Reprezintă una din principalele localizări ale amiloidozei, atît secundară cît și primitivă. Pe material necroptic se constată următoarea distribuție a determinărilor digestive: stomac 52%, vezică biliară 48%, colon 44%, esofag 33% (Merril).

Morfologic se realizează mai multe forme:

a. Forma tumorală este cea mai frecventă, constînd din formațiuni unice sau multiple de mari dimensiuni, înconjurate de mucoasă modificată, cu relief îngroșat și neregulat. Sediul predilect este atropiloric.

b. Forma infiltrativă are extindere segmentară (antrală) și excepțional difuză, interesînd întregul stomac (radiologic, stomac mic, de forma „cornului de abundență"). Peretele apare îngroșat, lipsit de elasticitate și contractilitate, cu timpul retractîndu-se. Mucoasa este neregulată cu relief modificat.

c. Forma ulceroasă constă din leziuni ulcerative mari, neregulate, posibil să se prezinte însă și sub aspectul de ulcer peptic.

Simptomatologia este banală, de tipul unei gastrite cronice cu elemente dispeptice sau dureri, eventual însoțită de hemoragii sau insuficiență evacuatorie gastrică.

Diagnosticul este înlesnit de cunoașterea terenului amiloidozic pe care apar manifestările gastrice. Radiologia și endoscopia evidențiază imagini nespecifice. Biopsia permite în schimb documentarea depozitelor de amiloid în corion și muculară, sub forma de mase dispersate eozinofile, și de asemenea în peretele arteriolelor și în plexurile nervoase Meissner și Auerbach. Colorația specifică pentru amiloid cu roșu de Congo confirmă diagnosticul. De multe ori diagnosticul se stabilește însă doar pe piesa operatorie, așa cum se întîmplă cu deosebire în amiloidoza primitivă. Localizările gastrice pot fi recunoscute chiar numai necroptic la bolnavi cu amiloidoză difuză, secundară sau primară, decedați pentru boala de bază.

Scanned with OKEN Scanner

4.4.5.4. SIFILISUL GASTRIC

Sifilisul cu localizare gastrică este foarte rar, întîlnindu-se ca frecvență la nivelul aparatului digestiv, după localizarea hepatică.

La adult, manifestările aparțin perioadei secundare sau terțiare. De asemenea trebuie avute în vedere manifestările gastrice ale sifilisului nervos.

Morfopatologic leziunea luetică terțiară este reprezentată de gomă, care este situată în majoritatea cazurilor la nivelul prepiloric. În cazul în care se găsește în regiunea mijlocie a corpului, ea poate determina o stenoză mediogastrică. Microscopic, goma are caracterele cunoscute. Din necroza, ramolirea și excavarea unei gome poate rezulta leziune ulceroasă. În caz de proliferare vegetantă cu îngroșarea peretelui gastric rezultă forma pseudotumorală (Hațieganu), iar leziunea sclerogomoasă, sclerocicatriceală realizează infiltrarea tubulară concentrică și simetrică în formă de trunchi de con, cu realizarea unei stenoze și linite. Localizarea procesului gomos retroperitoneal produce invadarea regiunii piloroduodenale (tumora Hausmann). În perioada secundară au fost descrise adevărate rozeole pe mucoasa gastrică.

Tabloul clinic este variabil. El poate evolua sub masca unei suferințe de tip ulceros; pot exista hematemeze sau melene repetate, sau simptomatologia poate lua aspectul unei suferințe asemănătoare cancerului gastric. În acest caz, la palpare se poate simți tumora epigastrică, nedureroasă, mobilă, destul de regulată, fără să aibă duritatea tumorii canceroase. Rareori poate evolua și asimptomatic, leziunea descoperindu-se la un examen radiologic.

Evoluție, complicații. Formele ulceroase se pot complica cu hemoragie, anemie, perforație, iar cele stenozante cu stenoză pilorică sau mediogastrică (stomac în clepsidră). Aceasta din urmă este mai frecvent observată la bolnavii cu sifilis congenital.

Explorări de laborator. Reacțiile serologice sînt pozitive, chimismul gastric indică hipoclorhidrie pînă la aclorhidrie histamino-refractară.

Examenul radiologic evidențiază în formele gomoase nișe sau imagini lacunare antrale sau mediogastrice, în acest caz cu stenoză mediogastrică.

Examenul gastroscopic poate evidenția ulcerația cu aspect serpiginos sau policiclic cu margini livide sau brun violacee, hiperemia și edemul mucoasei gastrice.

Diagnosticul se bazează pe existența simptomatologiei clinice și paraclinice la un bolnav cu probe biologice (sînge și LCR) pozitive pentru sifilis, la care pot coexista și alte localizări viscerale specifice.

Diagnosticul diferențial se face cu adenocarcinomul sau limfomul gastric și cu ulcerul gastric. La un bolnav luetic, leziunile proliferative sînt mai frecvent produse prin evoluția unui carcinom decît printr-o gomă sifilitică.

Tratament. Profilaxia se face în cadrul măsurilor generale organizate pentru combaterea sifilisului. Odată cunoscut sifilisul, tratamentul corect previne localizările viscerale. La un sifilitic cunoscut, examenul gastric poate preveni — prin tratament instituit corect — apariția complicațiilor.

Tratamentul curativ se face cu medicația antiluetică specifică — Penicilina — în dozele obișnuite ale tratamentului sifilisului visceral. Tera-

Scanned with OKEN Scanner

pia antiluetică nu trebuie însă să constituie un factor de întîrziere a intervenției chirurgicale în cazurile dubioase sau în cele cu retenție gastrică importantă.

Dacă în 2 maximum 3 săptămîni nu se poate preciza etiologia, prelungirea tratamentului de probă este periculoasă și se indică gastrectomia.

Manifestările gastrice în sifilisul nervos se întîlnesc în tabes și în afectarea rădăcinilor posterioare (gastro-radiculita luetică).

Clinic se manifestă sub forma de crize gastrice tabetice, cu dureri violente ce apar brusc, fără fenomene prodromale, cu durată de la cîteva ore la 1—2 săptămîni, urmată de remisiunea completă. Durerile au intensitate și durată variabilă de la o criză la alta. Concomitent, izolat sau alternativ, apar și vărsături adesea abundente. Durerea este epigastrică, profundă, iradiază în spate. La examenul abdomenului se constată hiperestezie superficială sau apărare musculară, dar nu contractură de tip peritonitic. Omițîndu-se tabesul, simptomatologia abdominală violentă pretează la diagnostic de abdomen acut, cu indicație chirurgicală.

Dacă se constată și semne neurologice de tabes, diagnosticul este ușurat. Trebuie excluse alte cauze de abdomen acut medical sau chirurgical.

Examenul radiologic baritat este normal sau indică spasme ale musculaturii gastrice.

Tratamentul crizei (în afara tratamentului antiluetic) se face cu analgezice, sedative și antiemetice, la care trebuie să se adauge corectarea tulburărilor hidrice și electrolitice.

4.4.5.5. TUBERCULOZA GASTRICĂ

Tuberculoza gastrică este foarte rară (2—3% din localizările tuberculoase); apare mai ales între 20—30 de ani.

Manifestările întîlnite în cursul tuberculozei gastrice nu trebuie confundate cu tulburările dispeptice întîlnite la bolnavii cu tuberculoză pulmonară sau a altor organe.

Etiopatogenie. Tuberculoza gastrică este în majoritatea cazurilor secundară, survenind la bolnavi cu leziuni pleuropulmonare, peritoneale sau intestinale, rareori secundar altor localizări. În ceea ce privește calea de pătrundere a bacilului Koch, s-a discutat calea seroasă digestivă și calea sanguină. Trebuie avută în vedere reactivitatea organismului care poate duce la leziuni necrotice. Localizarea intramurală, în submucoasa mai intens vascularizată, pledează pentru determinarea hematogenă.

Morfopatologic, leziunea tuberculoasă se prezintă sub formă de ulcer (80% din cazuri) localizat mai ales pe mica curbură, cu tendință sclerozantă și formare de stenoză. Forma nodulară cu caracter pseudotumoral, hipertrofic, tuberculomul, se localizează antropiloric, uneori formînd un bloc tumoral. Uneori procesul are un aspect infiltrativ evoluînd pînă la aspectul de linită plastică.

Tabloul clinic. Unele forme evoluează cu fenomene dispeptice sau cu aspect de sindrom ulceros. Hematemeza este excepțional de rară. Alte cazuri evoluează cu aspectul cunoscut în carcinomul gastric; la palpare se poate percepe în epigastru, profund, o masă de consistență crescută, alungită.

Evoluția este cronică, lentă, timp de 2—3 ani, după care încep să apară complicații: perforația, hemoragia, fistule interne sau la perete, stenoza pilorică, extinderea procesului tuberculos.

Explorări de laborator. Explorarea funcției secretorii gastrice indică de obicei hipoclorhidrie.

Examenul radiologic. Tuberculoza gastrică simulează forme de cancer infiltrativ sau alte afecțiuni maligne, observîndu-se infiltrație stenozantă de întinderi variabile, cu anarhie de mucoasă, lacune rigidități, pinteni și ulcerații. Lumenul poate fi variabil îngustat. Gastroscopia este de real folos, putîndu-se efectua și gastrobiopsie dirijată.

Diagnosticul pozitiv este sugerat de aspectul clinic, radiologic și endoscopic ce apare la un bolnav tînăr, purtător al unei infecții tuberculoase și care are reacție la tuberculină pozitivă. Diagnosticul de certitudine nu se poate face decît pe piesa operatorie.

Diagnosticul diferențial se face cu ulcerul gastric și neoplasmul gastric (radiologic, citologic, endoscopic cu biopsie dirijată).

Tratamentul este chirurgical. Postoperator se indică obligatoriu tratamentul antituberculos specific, pentru consolidarea rezultatului operator și prevenirea recidivelor. Măsurile simptomatice sînt necesare. Regimul igieno-dietetic prevede măsurile obișnuite.

Expertiza capacității de muncă trebuie făcută în contextul formei de tuberculoză și a intervenției chirurgicale pe stomac.

4.4.5.6. GRANULOMUL EOZINOFIL AL STOMACULUI

Boală rară, se observă mai ales la bărbați între 40 și 60 de ani.

Mai este cunoscut sub numele de granulom cu infiltrație eozinofilică, polip granulomatos, eozinofilie pseudotumorală. În literatură au fost publicate mai puțin de 200 de cazuri.

Etiopatogenie. Etiologia este necunoscută, uneori a fost incriminat un parazit al heringilor (Eustoma rotundatum) precum și ouă sau larve ale altor paraziți conținute în alimente. În patogenia granulomului a fost discutat un mecanism alergic. Unii autori au integrat granulomul eozinofil în cadrul unui sindrom Loeffler.

Morfopatologie. Tumora este unică, de mărimea unei nuci sau chiar mandarine, cu sediul în submucoasă; mai rar apar tumori multiple sau o infiltrație difuză. Uneori ea coexistă ca manifestări similare la nivelul duodenului sau intestinului subtire.

Tabloul clinic nu este caracteristic. Durerile par a fi ritmate de alimentație, rareori există sîngerări, diareea apare frecvent. Starea generală se poate altera progresiv.

Chimismul gastric indică hipo sau anaclorhidrie. Eozinofilia oscilează între 10—50%.

Examenul radiologic poate evidenția imagine lacunară antrală, aspect de nișe sau de stenoză pilorică.

Gastroscopia pune în evidență tumora cu modificări ale mucoasei, de diverse tipuri.

Evoluția este în general benignă, uneori leziunea regresează spontan. S-au semnalat și transformări maligne, sau stenoze pilorice.

Scanned with OKEN Scanner

Diagnosticul este foarte dificil, mai ales dacă lipsește eozinofilia. Trebuie discutate ca diagnostic diferențial: cancerul și ulcerul gastric, stenoza pilorică benignă și malignă, tumori gastrice benigne. Deseori, diagnosticul este precizat după intervenție, pe piesa operatorie.

Tratamentul este chirurgical. Uneori se poate încerca un tratament cu corticosteroizi.

4.4.5.7. DIVERTICULII GASTRICI

Diverticulii reprezintă pungi ale stomacului constituite din straturi ale peretelui gastric. Se descriu diverticuli congenitali — sau adevărați — și diverticuli cîștigați — sau falși — care pot fi de tracțiune sau de pulsiune. Se pot asocia cu alte malformații, sau cu diverticuli la alte segmente ale tubului digestiv, sau cu alte boli digestive (ulcer gastroduodenal, hernie hiatală, colecistopatii). Se întîlnesc mai ales la femei și peste vîrsta de 50 ani.

Patogenie. Este probabil că majoritatea diverticulilor sînt congenitali. Diverticulii izolați, mici, pot să se producă datorită unei zone parietale mai slabe, printr-o cauză congenitală sau cîștigată (de exemplu diverticul de pulsiune în cursul unei stenoze pilorice, sau prin corp străin intragastric, sau diverticul de tracțiune printr-un proces de perigastrită). Existența de 2 sau mai mulți diverticuli pe tractul digestiv, ridică problema unei „boli diverticulare" posibil printr-o suferință a țesutului de susținere a peretelui, în acest context avîndu-se în vedere eventualitatea rolului hipovitaminozei tocoferolice.

Morfopatologie. De obicei diverticulii gastrici sînt unici și în majoritatea cazurilor localizați în regiunea tuberozității gastrice juxta-cardial. Dimensiunea lor este variabilă (între 0,5 și 7,5 cm diametru). După structura peretelui diverticulului, se disting diverticuli adevărați, cuprinzînd toate straturile stomacului și diverticuli falși la care stratul muscular lipsește.

Tabloul clinic este necaracteristic sau simptomatologia subiectivă poate lipsi. Bolnavii pot prezența disfagie, grețuri, rareori vărsături, dureri epigastrice postalimentare. Rareori bolnavii descriu simptomatologie de tip dureros ulceros; alteori, prima manifestare clinică poate fi o complicație (hemoragie). În majoritatea cazurilor diverticulii rămîn staționari tot timpul vieții, dar pot prezenta și complicații (16% din cazuri după unele statistici), cum ar fi: hemoragia, perforația urmată de peritonită, diverticulita. S-a citat de asemenea malignizarea mucoasei diverticulare. Examenul fizic nu este sugestiv pentru diverticuli.

Explorări de laborator. Examenul radiologic este cel mai important și de uz curent. Se evidențiază punga diverticulară și pediculul de implantare. Forma diverticulului este rotundă, cu pereți supli, se micșorează în inspirație și crește prin presiunea exercitată de palpare; pliurile mucoasei gastrice pătrund prin pedicul în punga diverticulară. Diverticulul rămîne mai mult timp opac după evacuarea stomacului, deoarece orificiul diverticulului este mic. Uneori sînt necesare mai multe incidențe pentru vizualizarea diverticulului.

Endoscopia poate permite vizualizarea orificiului diverticular, necesitînd diferențierea de nișa ulceroasă sau de o leziune malignă, ulcerată.

Diagnostic pozitiv. Numai examenul clinic nu permite afirmarea diagnosticului de diverticul gastric. Diagnosticul se stabilește prin examen radiologic, completat de endoscopie.

Diagnosticul diferențial trebuie făcut cu ulcerul gastric sau cu neoplasmul gastric ulcerat. Experiența arată prioritatea examenului radiologic completat cu endoscopie. Rareori a fost necesară și laparatomia exploratorie.

Prognosticul trebuie să fie considerat, în parte, cu rezervă, datorită posibilității rezistenței la tratament și apariției complicațiilor.

Tratamentul este medical în cazul diverticulilor mici, cu simptomatologie minimă sau redusă și fără complicații. Se tratează cu metode curente ale ulcerului și cu drenaj postural. Hemoragia necesită tratamentul de urgență al unei sîngerări digestive. Diverticulii mari care provoacă suferințe pot fi tratați chirurgical.

4.4.5.8. BEZOARII GASTRICI

Bezoarii gastrici, în general, sînt corpi străini compuși din substanțe vegetale sau animale acumulate cu timpul și conglomerate în stomac. Ei pot fi fitobezoari — coji de semințe sau fibre vegetale conglomerate — sau, trichobezoari, formați din păr ros sau înghițit (trichofagie) pe care stomacul se pare că este incapabil să-i expulzeze. De multe ori se întîlnesc forme mixte, respectiv fito-trichobezoari. Terenul psihopat nevrotic joacă un rol important. Bezoarii sînt întîlniți mai frecvent la sexul feminin, de obicei sub 30 ani, la cei ce mănîncă repede și la edentați.

Morfopatologie. Este vorba de o formațiune tumorală formată din fire de păr amestecat cu fragmente alimentare și alte detritusuri. Volumul crește lent, de la cîteva grame la cîteva kilograme.

Tabloul clinic este uneori absent (se pare că în legătură cu mărimea și forma corpului străin). Alteori bolnavii au anorexie, greutate epigastrică, grețuri, vărsături care pot conține păr sau fragmente. Vărsăturile pot evoca stenoză pilorică, iar la 5—6% din cazuri poate apărea hematemeză. La peste 30% din cazuri, cînd formațiunea este mare, se observă alternanța tranzitului intestinal. S-au citat cazuri cu ulcere și chiar perforații. Uneori bolnavii slăbesc și se pot emacia. Iritația mucoasei produsă de masa solidă poate provoca eroziuni cu mici pierderi de sînge ce au ca rezultat o anemie feriprivă cronică. Uneori bezoarul se constituie într-un bont gastric după gastrectomie. La examenul clinic se poate identifica o masă epigastrică, bine delimitată, de consistență crescută.

Examenul radiologic corect executat, poate stabili la 70% din pacienți, defecte de umplere, mobile. Uneori în interiorul imaginii opace apare un defect de umplere.

Examenul endoscopic precizează existența și dimensiunile corpului străin, care are aspectul unei mase gelatinoase de culoare închisă permițînd efectuarea — la nevoie — și de examen bioptic. Dacă masa bezoarului este prea mare, endoscopia nu se poate efectua.

Scanned with OKEN Scanner

Diagnosticul se face prin completarea anamnezei cu examen radiologic (obligatoriu) și endoscopic.

Profilaxia se face prin educație sanitară, supravegherea copiilor și a bolnavilor psihici.

Tratamentul este chirurgical (de obicei gastrotomie cu evacuarea bezoarului), dacă metodele mucolitice sau fărîmițarea și extragerea combinată cu spălături gastrice cu sondă Faucher nu a dat rezultate. În prezent fito-trichobezoarii pot fi sfărîmați pe cale endoscopică, dacă nu au dimensiuni prea mari.

4.4.5.9. VOLVULUSUL STOMACULUI

Prin *volvulus* gastric se înțelege rotația stomacului — în jurul uneia din axele sale — rotație care depășește 180°, astfel încît o parte, sau totalitatea feței posterioare, devine anterioară.

Este greu de a aprecia incidența, întrucît simptomatologia clinică poate lipsi, volvulusul fiind uneori o „descoperire“ radiologică.

Etiologic volvulusul gastric poate fi congenital, sau apare în legătură cu hernia gastrică transhiatală, eventrația diafragmatică, relaxarea diafragmatică după frenicectomie, ulcer sau tumori gastrice, perigastrită, distensie importantă colonică, splenomegalie. O condiție favorizantă importantă este relaxarea ligamentelor gastrice. Uneori cauzele volvulusului nu se pot identifica.

Morfopatologic rotația stomacului se produce fie în jurul axului său longitudinal care trece prin cardia și pilor (volvulus organoaxial), fie în jurul unui ax transversal care unește mica și marea curbură gastrică în regiunea mijlocie (volvulus mezentericoaxial). În afară de aceste două forme există posibilitatea de forme mixte.

Tabloul clinic este diferit în cele două forme acut și cronică. Volvulusul acut se caracterizează prin manifestări dramatice, cu dureri epigastrice violente, vărsături alimentare și mucoase, distensia progresivă a epigastrului și hipocondrului stîng și instalarea — uneori rapidă — a stării de șoc. În forma cronică simptomatologia clinică poate lipsi (descoperindu-se radiologic) sau se constată semne necaracteristice (tulburări dispeptice, eructații, epigastralgii), fenomene care pot evolua intermitent sau timp de săptămîni, chiar luni de zile.

Examenul radiologic stabilește diagnosticul, cît și varianta volvulusului, după cum s-a menționat la aspectul morfopatologic. În ordine, cel mai frecvent se individualizează volvulusul pe axul cardio-piloric, apoi pe axul median longitudinal sau pe axul mezenterico-axial. Frecvent se constată un dublu nivel de lichid, unul la nivelul cardiei și celălalt la nivelul pilorului.

Evoluția formei acute poate produce moartea bolnavului, prin peritonită, șoc, insuficiență renală. Se observă de asemenea și recidive.

Diagnosticul pozitiv în forma acută se face pe baza simptomatologiei grave clinice gastrice și generale, discutîndu-se cauzele abdomenului acut. In cazul formelor cronice, examenul radiologic stabilește existența și forma volvulusului.

Diagnosticul diferențial aduce în discuție abdomenul acut și — în forma cronică — fenomenele dispeptice întîlnite în hernia hiatală, ulcer gastroduodenal etc.

Prognosticul este în funcție de forma bolii. În cazurile acute, prognosticul este grav, chiar formele tratate chirurgical producînd mortalitate pînă la 30%.

Profilaxia este legată de condițiile etiologice discutate, de unde și posibila mare varietate.

Tratamentul formei acute necesită intervenția chirurgicală de urgență, în scopul detorsionării gastrice. Inițial se încearcă o decomprimare prin aspirație nazogastrică. Forma cronică beneficiază de tratamentul medical igienodietetic recomandat la bolnavii cu hernie hiatală. Cînd există o boală de ordin chirurgical care poate fi incriminată în etiologie, sau dacă simptomatologia prezintă acutizări, tratamentul este de asemenea chirurgical. În toate formele sînt strict obligatorii măsurile de reanimare pre-, intra- și postoperatorii.

4.4.5.10. HIPERTROFIA PILORICĂ CONGENITALĂ ȘI DOBÎNDITĂ

Definiție. Afecțiunea este produsă prin hipertrofia musculară a sfincterului piloric.

Frecvența bolii este rară; se întîlnește mai ales la bărbați între 30 și 50 de ani.

Etiopatogenie. Se discută posibilitatea hipertrofiei primare a musculaturii pilorice (cauză necunoscută) sau cauze secundare: persistența stenozei hipertrofice pilorice infantile, spasm piloric prelungit, boli gastrice (gastrită antrală, ulcer piloric sau duodenal) sau procese inflamatorii.

Morfopatologic se caracterizează prin îngroșarea musculaturii pilorice, datorită în special hipertrofiei stratului muscular circular.

Tabloul clinic apare mai ales după vîrsta de 30 de ani. Durerile sînt epigastrice, după mese, însoțite de vărsături cu resturi alimentare, care calmează durerile. Stenoza pilorică este complicația comună. Este posibilă și apariția de hemoragii, precum și de leziuni de gastrită cronică însoțită de eroziuni. Se discută și posibilitatea favorizării apariției ulcerului gastric secundar.

Explorări de laborator. Radiologia indică alungirea canalului piloric, care poate deveni filiform, inițial hiperkinezie gastrică, apoi atonie cu dilatarea stomacului. Regiunea antro-pilorică poate apărea deformată. Endoscopia precizează întinderea și natura leziunii.

Diagnosticul este greu de stabilit preoperator, stenoza hipertrofică a pilorului trebuind să fie diferențiată de ulcerul piloric, cancerul piloric (este absolut necesară explorarea radiologică, endoscopică, citologia, endobiopsia dirijată). Uneori diagnosticul se stabilește numai după laparatomie.

Tratament. Singurul tratament rațional este cel chirurgical cu atît mai mult, cu cît frecvent nu se poate exclude cu certitudine diagnosticul de cancer gastric; el constă în piloroplastie sau rezecția mușchiului hipertrofiat. Rezultatele postoperatorii sînt bune.

Scanned with OKEN Scanner

4.4.5.11. PROLAPSUL MUCOASEI GASTRICE ÎN BULB

Prolapsul mucoasei gastrice nu este unanim recunoscut ca o entitate bine determinată.

Incidența este greu de apreciat. Examinările radiologice de rutină indică frecvența între 0,1 și 18% dar cu aproximație se estimează la 5% din examene. Existența formei „asimptomatice" creează inevitabil dificultăți în aprecierea frecvenței.

Etiopatogenia nu este lămurită pe deplin. Se consideră că mobilitatea exagerată a mucoasei poate fi congenitală, sau secundară unui proces inflamator. Dar este necesară intervenția și a altor stimuli (nervoși sau chimici, de exemplu) care să ducă la creșterea peristaltismului. Laxitatea mucoasei antrale cu mobilitate crescută, la care se adaugă hiperperistaltismul este și mai evidentă dacă luăm în considerare particularitățile mucoasei canalului piloric, care în mod normal este fixă față de stratul subiacent. Prolapsul mucoasei antrale poate însoți alte boli gastroduodenale, în primul rînd ulcerul duodenal.

Tabloul clinic nu este caracteristic. Durerile epigastrice intermitente sugerează un proces gastritic sau ulceros, mai ales dacă se adaugă grețuri, eructații, regurgitații, vărsături. Durerile pot evolua sub forma de crize dureroase, separate de perioade de acalmie (greu de interpretat în aceste cazuri, ce aparține prolapsului și ce aparține unui eventual ulcer). Examenul fizic în cazurile obișnuite este negativ.

Rareori, poate apare o hemoragie digestivă (hematemeză și/sau melenă) cu anemie secundară. Alteori, tabloul clinic este dominat de vărsături, sugerînd instalarea stenozei pilorice. Trebuie avut în vedere și boli asociate.

Explorări de laborator. Chimismul gastric nu dă relații semnificative. Examenul radiologic este hotărîtor, observîndu-se pilorul mai destins și pătrunderea mucoasei prin pilor. Poate apărea un defect de umplere cu aspect uni- sau poliarcuat, în funcție de numărul de pliuri care prolabează. Forma și mărimea defectului de umplere (descrisă sub diferite denumiri, de exemplu ciupercă, umbrelă, parașută etc.) variază în decursul examenului sau la un nou examen. De aceea se recomandă examinări radiologice repetate, obligatorii cînd apar defecte de umplere. Gastroscopia poate evidenția prolapsul și — ca și examenul radiologic — stabilește sau infirmă alte leziuni. Hemoragiile oculte cercetate în materiile fecale în perioada crizei dureroase, sînt aproape constant pozitive. Anemie hipocromă apare la cca 68% din cazuri.

Diagnosticul de certitudine se face aproape numai radiologic. Trebuie înlăturată posibilitatea confuziei cu bulbul duodenal văzut ortograd prin modificarea poziției de examen și cu polipul gastric pediculat, migrat în bulb (polipul nu-și modifică forma cînd revine în stomac, este rotund sau ovalar). Radiocinematografia a adus date prețioase, putîndu-se materializa dinamica locală.

Diagnosticul diferențial trebuie să includă și alte suferințe concomitente sau independente (ulcer gastric și duodenal, colecistopatii).

Evoluție. Dintre posibilități evolutive sau complicații, menționăm stenoza pilorică care poate fi intermitentă sau persistentă. Alteori poate apărea strangularea mucoasei prolabate, o hemoragie digestivă prin ero-

Scanned with OKEN Scanner

ziune între planurile care prolabează, sau o ulcerație. S-au semnalat cazuri de malignizare, dar care probabil au fost „defecte de umplere" incorect interpretate.

Tratamentul este medical, asemănător ulcerului duodenal în cazurile necomplicate. Dacă simptomatologia este mai zgomotoasă sau apar complicații, se recurge la tratament chirurgical.

4.4.6. SECHELELE TARDIVE DUPĂ CHIRURGIA ULCERULUI GASTRIC ȘI DUODENAL

În ultimele trei decenii au fost realizate progrese remarcabile în tratamentul medical și chirurgical al ulcerului gastric și duodenal.

Cercetările de fiziologie, fiziopatologie și clinică au separat ca două entități distincte ulcerul gastric față de ulcerul duodenal. Rămîne problema în discuție privitoare mai ales la ulcerul duodenal. Într-adevăr acesta apare la un individ sănătos dar la puțini bolnavi se vindecă definitiv. În multe cazuri ulcerul recidivează, uneori după lungi perioade de acalmie, alteori după perioade scurte. Patogenia, caracteristicile clinice cu exacerbări și remisiuni în cursul evoluției ulcerului duodenal precum și tendința sa recidivantă rămîn încă mari necunoscute.

Caracterul recidivant al ulcerului duodenal a fost descris de școala americană sub denumirea de „duodenal ulcer diathesis", denumire care se referă la cronicitatea afecțiunii și la tendința sa recidivantă, ulcerul duodenal fiind o boală care se înscrie de-a lungul întregii vieți.

Progrese remarcabile în tratamentul medical al ulcerului duodenal au fost posibile odată cu introducerea în terapeutică a cimetidinei, totuși tendința recidivantă a ulcerului nu poate fi stăpînită nici sub această terapie, după cum date recente din literatură menționează accidente acute în timpul sau imediat după suprimarea medicației respective.

Statisticile comparative între loturi mari de bolnavi tratați medical și loturi de bolnavi supuși tratamentului chirurgical sînt net în favoarea intervenției. Aceasta nu înseamnă cîtuși de puțin că orice ulcer duodenal trebuie supus intervenției chirurgicale. Indicația operatorie este necesară a fi stabilită în timp util în raport cu caracterul evolutiv al bolii, rezistența la tratamentul medical, tendința la recidivă, episoade hemoragice repetate și constituirea leziunilor de vecinătate (pancreatită cronică, pediculită, dischinezii biliare etc.).

Un bolnav cu ulcer duodenal care face o hemoragie digestivă care a fost tratată medical cu succes rămîne totuși cu posibilitatea repetării ei. Știm cînd începe o hemoragie, dar evoluția ei este de multe ori imprevizibilă. A nu se uita că un tratament medical îndelungat și fără un rezultat clinic și radiologic corespunzător duce de cele mai multe ori la leziuni ale organelor din vecinătate, care creează dificultăți deosebite intraoperatorii. În aceste cazuri în perioada postoperatorie bolnavii pot avea o suferință care nu este generată de intervenția propriu-zisă ci de eventuala existență a unei pancreatite cronice, a unei dischinezii biliare, a unei pediculite, a unei duodenite, toate secundare evoluției îndelungate a unui ulcer duodenal penetrant.

Scanned with OKEN Scanner

În alte situații suferințele de tip dispeptic la un bolnav operat de stomac pot să fie datorate unei litiaze biliare sau unei alte afecțiuni gastro-intestinale.

Așadar, evoluția postoperatorie este în primul rînd dependentă de indicația operației în timp util.

Tratamentul chirurgical al ulcerului duodenal a recunoscut în ultimii 40 de ani o preocupare continuă a tuturor chirurgilor îndreptată înspre executarea unor intervenții cît mai puțin mutilante, iar pe de altă parte înspre prevenirea recidivei ulceroase. Se utilizează termenul de „operație fiziologică" pe care însă nu-l putem accepta deoarece nu putem vorbi de fiziologie atunci cînd orice tip de intervenție pe stomac reprezintă o mutilare a funcției normale. Tendința actuală este de a executa operații bazate pe principiile fiziologice și care să altereze cît mai puțin funcția normală a rezervorului gastric.

A cunoaște, a îngriji suferințele survenite după intervenții executate pe stomac pentru ulcer duodenal sau gastric implică cunoașterea tipului intervenției inițial practicate precum și a stadiului evolutiv al ulcerului.

Introducerea vagotomiei în tratamentul ulcerului duodenal de către Dragstead a deschis o nouă perspectivă în terapeutica chirurgicală. De la vagotomie tronculară și executarea unui drenaj gastric sub formă de piloroplastie sau gastroenteroanastomoză s-a ajuns ulterior la executarea de vagotomii selective sau chiar supraselective cu conservarea inervației antrale. Totuși numărul mare de recidive ulceroase (8%) apărute după vagotomiile selective cu drenaj gastric a dus la ideea necesității suprimării zonei antrale (antrectomie) asociată vagotomiei. Mai mult, se pare că în momentul de față asistăm la o revenire la vagotomia tronculară asociată chiar unei hemigastrectomii. Aceste două tipuri de intervenție dau cele mai bune rezultate în prevenirea recidivei ulceroase.

În ceea ce privește ulcerul gastric, avînd în vedere posibilitatea confuziei sale cu un neoplasm ulcerat intervenția standard rămîne rezecția gastrică. Un ulcer gastric ce nu cedează complet (radioscopic și gastroscopic) în decurs de 4 săptămîni de tratament trebuie supus obligatoriu intervenției chirurgicale, ca de altfel și ulcerul gastric cu tendință recidivantă.

Intervenția chirurgicală de orice tip ar fi ea, reprezintă o mutilare parțială a tractului digestiv. Postoperator se realizează o compensare, o adaptare la noile condiții create, fapt care conduce la rezultate bune și foarte bune în proporție de 80—90% din cazuri. În primele 3—5 luni postoperator urmează o perioadă de adaptare. Bolnavii vor fi supuși unui tratament igienodietetic corect condus. De modul în care se respectă și se conduce acest tratament depinde în mare măsură evoluția ulterioară a operatului.

Modificări ale mucoasei gastrice, de obicei lipsite de expresie clinică, apar cu o frecvență ce crește cu perioada postoperatorie, în așa măsură încît după 10 ani, aproape că nu se mai găsește mucoasă normală. Această gastrită postoperatorie care se datorește refluxului duodeno-gastric (gastrită postoperatorie de reflux) nu este însă obligatorie și apare — mai puțin frecvent — și după vagotomie, care provoacă, independent de gastrită, și alte modificări ale mucoasei: reducerea masei de celule parietale, alterări ultrastructurale ale acestora, cu reducerea celulelor producătoare de HCl și creșterea celulelor G, producătoare de gastrină. Aspectul

gastritei postoperatorii este determinat şi de suferinţa de bază, care a condus la operaţie cît şi de vîrsta pacientului: cazurile de gastrită atrofică se întîlnesc mai cu seamă la operaţi vîrstnici.

Pe lîngă gastrita de reflux, au fost descrise sub numele de gastrită hiperplastică sau gastrită chistică polipoasă şi modificări constînd din hiperplazii şi chiste foveolare, la nivelul anastomozei, care ar putea avea relaţii patogenice cu carcinomul ce apare uneori la acest nivel.

Complicaţiile tardive propriu-zise ale chirurgiei gastrice pentru ulcer duodenal sau gastric pot recunoaşte cauze şi aspecte clinice deosebite. Schematic ele pot fi împărţite în următoarele categorii:

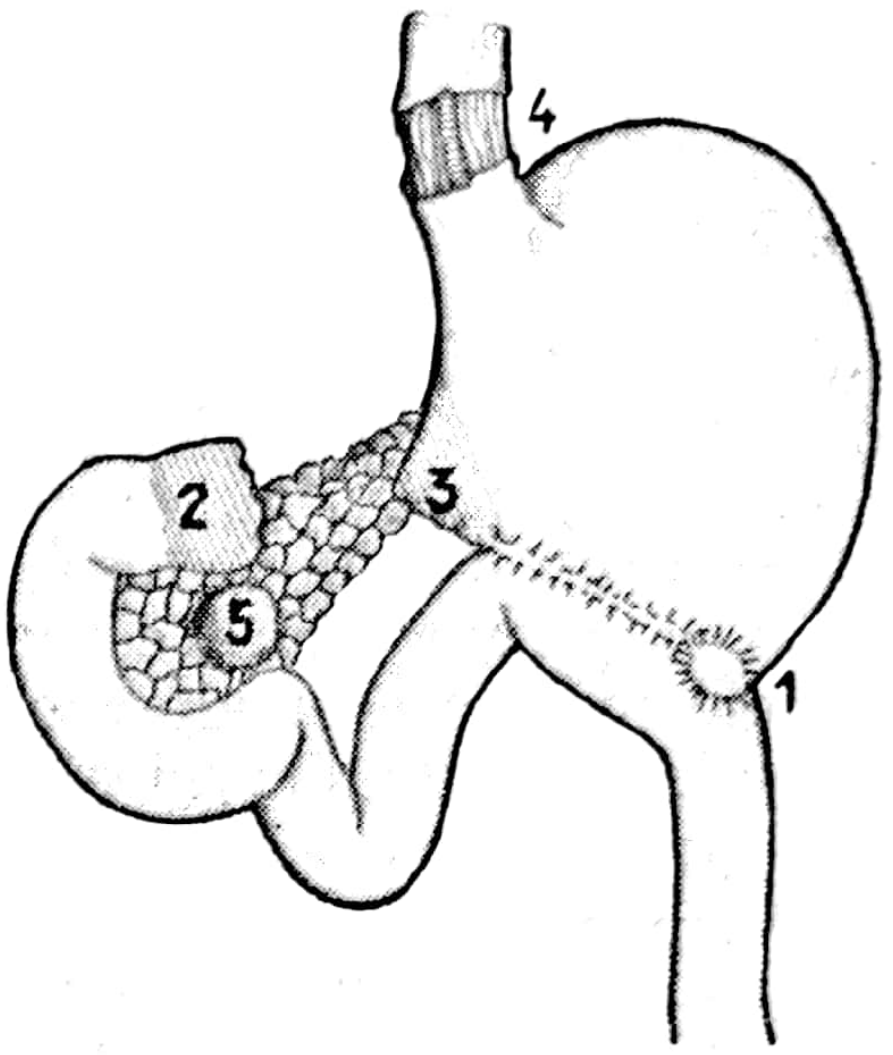

Fig. 4.57. — Schema cauzelor ulcerelor recidivante:

1. Ulcer peptic postoperator. 2. Rezecţie insuficientă la dreapta. 3. Rezecţie insuficientă la stînga. 4. Vagotomie incompletă. 5. Gastrinoame: pancreas, paratiroida, suprarenală.

a) *Recidiva bolii de fond,* ulcerul postoperator. Cauza recidivei ulceroase poate fi datorită intervenţiei primare în sensul unei rezecţii insuficiente spre dreapta sau stînga, a unei vagotomii incomplete, sau mai rar, a unui ulcer de cauză endocrină (fig. 4.57). Recidiva ulceroasă este greu de tratat medical şi necesită reintervenţia în timp util înainte de a surveni complicaţii majore (hemoragii, perforaţii, fistulă gastro-jejuno-colică). De asemenea posibilitatea existenţei unui ulcer de cauză endocrină impune o foarte corectă investigaţie, întrucît tactica şi tehnica reintervenţiei în condiţiile sindromului Zollinger-Ellison este total diferită.

b) *Ulcerul duodenal evolutiv* după intervenţii fără viză patogenică, cum ar fi sutura simplă a unui ulcer perforat, sau simpla gastro-enteroanastomoză, impune indicaţia operatorie.

c) *Complicaţiile mecanice* tardive privesc în special situaţiile care generează o stenoză la nivelul gurii de anastomoză stînjenind evacuarea bontului gastric (bride aderenţiale, prolaps de mucoasă, polipoza gurii de anastomoză, ulcerul anastomotic, invaginaţia jejuno-gastrică). Gastroscopia este aceea care poate preciza diagnosticul, iar intensitatea suferinţei poate reclama reintervenţia.

d) *Complicaţiile funcţionale* sînt dependente de adaptarea operatului la noile condiţii create prin intervenţia chirurgicală. La originea tulburărilor funcţionale stă în general suprimarea frînei pilorice. Aceste tulburări funcţionale sînt uneori dependente şi de echilibrul psiho-vegetativ al operatului. Este interesant de menţionat adaptarea perfectă, imediată şi completă la bolnavii operaţi pentru leziuni majore, cum ar fi stenoza pilorică sau cancerul gastric.

Accentuarea tulburărilor funcţionale sau reapariţia lor poate surveni în special la femei, odată cu instalarea climacteriului, sau la unii bolnavi secundar unor traume psihice.

Scanned with OKEN Scanner

În cadrul tulburărilor funcționale se încadrează sindromul dumping, sindromul postprandial tardiv, sindromul de mic stomac, sindromul de ansă aferentă, denutriția, diareea postvagotomie.

Marea majoritate a cazurilor bolnavilor cu tulburări funcționale beneficiază de tratament medical. Dumping-sindromul blînd poate fi prezent la 10—20% din operați, dar el dispare după cîteva luni. Din contră atunci cînd tulburarea funcțională persistă sau se agravează ea implică neapărat o reintervenție. Am văzut bolnavi cu malnutriție ajungînd sub tratament medical de lungă durată, abuziv condus, pînă la greutatea de 38 kg și la care intervenția corectoare a fost urmată de succes. Așadar, suferințele majore secundare chirurgiei gastrice impun un examen complex, consult medico-chirurgical repetat pentru a stabili în timp conduita terapeutică.

Vom prezenta în continuare sistematic principalele sindroame caracteristice complicațiilor tardive chirurgiei gastroduodenale în ordinea frecvenței cu care este confruntat clinicianul, atunci cînd are de examinat un operat digestiv care prezintă o suferință survenită postoperator.

4.4.6.1. SINDROMUL DUMPING

Definiție — terminologie — frecvență. Sindromul a fost descris în 1913 de Hertz, iar termenul de „dumping“ a fost introdus în 1922 de Mix, care a pus în evidență evacuarea gastrică precipitată.

Se definește ca un complex de simptome și semne de tip digestiv și cardiovascular, survenite postprandial precoce, sindromul mai fiind cunoscut și sub numele de „sindrom postprandial precoce“, „sindrom de iritare jejunală“, „sindrom hiperosmolar jejunal“, fiecare termen încercînd să aducă în definirea sintetică unul din elementele fiziopatologice sau semiologice definitorii.

Frecvența sindromului este diferită după diverși autori, foarte mulți bolnavi operați pe stomac prezentînd tranzitoriu fenomene de dumping blînd. Este evident că tulburările caracteristice sindromului dumping constituit apar mai frecvent după rezecția gastrică cu anastomoză gastro-jejunală (10—20%), decît după aceea cu anastomoză gastro-duodenală (5—7%). De asemenea la loturi egale tulburările de tip dumping sînt mai frecvente la femei și la bolnavii cu teren nevrotic, putînd apare după o perioadă de liniște aparentă odată cu instalarea climaxului, sau în urma unor stressuri psihoemoționale. De asemenea atunci cînd fenomenele apar, severitatea lor este direct proporțională cu întinderea rezecției. De menționat faptul că nu se citează decît cu totul excepțional apariția sindromului după rezecțiile executate pentru cancer gastric și mult mai rar după rezecțiile pentru ulcer gastric, decît pentru cele efectuate în ulcerul duodenal. Este posibilă apariția sindromului și după vagotomiile cu piloroplastie, deci fără rezecție gastrică dar cu suprimarea frînei pilorice.

Etiologie—patogenie. Factorul constant existent în toate cazurile este prezentat de suprimarea frînei pilorice, fie prin rezecție, fie prin piloroplastie. Rezultatul este reprezentat de trecerea nestînjenită, în trombă a alimentelor, imediat după ce au fost ingerate, în intestinul subțire sau duoden. Evacuarea gastrică precipitată nu poate explica însă integral me-

Scanned with OKEN Scanner

canismul de declanșare al tulburărilor caracteristice sindromului *dumping*. Au fost emise o serie de ipoteze care nu sînt întrutotul satisfăcătoare:

Teoria șocului simpatic postulează drept verigă primordială excitarea chemo- și tensoceptorilor jejunali care produc un potențial masiv de descărcare pe releele simpatice ale intestinului, ipoteză care se sprijină pe o observație experimentală conform căreia o ansă denervată și supusă la distensie nu conduce la sindromul dumping. Stimulii ar declanșa un reflex cu participarea centrilor nervoși de la nivelul planșeului ventriculului IV în relație de inducție pozitivă (centrul vărsăturii, centrul respirator pneumotaxic, centrul vasomotor, centrul cardioinhibitor).

Teoria hormonală (Johnson) se bazează de asemenea pe o serie de date experimentale: sîngele portal recoltat de la un animal la care s-a introdus glucoză hipertonă în jejun, injectat la un animal normal, reproduce la acesta fenomenele sindromului dumping; se face de asemenea o corelare între simptomatologia dumpingoidă și cea de tip carcinoid; introducerea de serotonină (5 HT) i.v. reproduce parțial sindromul și la bolnavii cu sindrom dumping se găsește un nivel crescut al valorilor serotoninei sanguine și a acidului 5 hidroxiindolacetic urinar.

După această teorie, serotonina ar fi produsă în exces de către celulele cromargentafine din mucoasa intestinală și rezorbită în sînge, ar produce fenomenele vasomotorii. Distrugerea rapidă și ieșirea din circulație a serotoninei sînt în contradicție cu durata simptomatologiei, fapt care a acreditat tot în condițiile teoriei hormonale rolul bradichininei, și ea crescută în sînge prin activarea bradichininogenului. Se pare însă că toate aceste creșteri sînt secundare și nu responsabile de declanșarea sindromului.

Teoria prînzului hiperosmolar (Machella), întrunește cele mai multe sufragii, cu toate că nu este nici ea pe deplin acceptată. Introducerea sub presiune de lichid hiperosmolar în jejun, ca dealtfel și distensia jejunului printr-un balon, declanșează sindromul tipic. Conform acestei teorii stomacul nu-și mai poate exercita prin lipsa frînei pilorice rolul său normal de diluție a prînzului hipertonic, care odată ajuns în intestin provoacă pe de o parte excitarea chemo- și tensoceptorilor, descărcare de amine active și fugă de apă din sectorul vascular în lumenul digestiv (Roberts).

Fiziopatologie. Acreditînd drept factor declanșator hiperosmolaritatea brutală a conținutului jejunal, secvența factorilor fiziopatologici se desfășoară cu rapiditate: volumul plasmatic scade rapid cu 15—30% (pînă la un deficit de 1 000 ml), apa trecînd în intestin. Local se produce distensia intestinului urmată de hiperperistaltism. Pierderea de apă din sectorul vascular este însoțită de trecere de ioni de potasiu în intestin, hipokalemia consecutivă putînd fi responsabilă de tulburările tranzitorii miocardice (T aplatizat, ST subdenivelat). Scăderea masei circulante induce un grad de hipotensiune care este accentuată și prin acțiunea vasoplegică a serotoninei și bradikininei eliberate în exces la nivelul celulelor intestinale. Acestea, mai mult, decît hipovolemia, sînt responsabile de vertij, transpirații, tahicardie, în determinismul căreia intră și factorul nervos de tip hipersimpaticotonie cu două verigi declanșante: reflex simpatic cu punct de plecare de la nivelul presoceptorilor sinocarotidieni și aortici

Scanned with OKEN Scanner

Fig. 4.58. — Rezecție gastrică cu anastomoză gastrojejunală. Sindrom *dumping*. Se observă evacuarea precipitată a stomacului și aspectul caracteristic al anselor jejunale.

precum și descărcare brutală de catecolamine, medulo-suprarenala răspunzînd imediat la modificările volemiei.

Tablou clinic. Sindromul apare cu o incidență mai mare în primele luni după operație și este declanșat de ingestia de alimente în special hidrocarbonate și mai ales după ingerarea rapidă de cantități mari de lichide, caracteristic fiind laptele cald dulce. Fenomenele apar chiar în timpul mesei, sau imediat postprandial în primele 10—20 minute și sînt de două tipuri:

Simptome digestive: grețuri, senzație de vomă, dureri abdominale difuze, diaree;

Simptome generale: în special de tip vasomotor apar la cîteva minute de la declanșarea simptomatologiei digestive, cu astenie importantă care obligă bolnavul la clinostatism, tahicardie, aritmie cardiacă, tremurături, transpirații profuze cu tegumente palide, uneori valuri congestive ale feții. Criza durează 20—60 minute și semnele cedează în intensitate în poziție culcată; la sfîrșitul crizei apare o criză poliurică și debaclu diareic. Fenomenele sînt mai frecvente în primele luni postoperator, scad ca intensitate în timp și, în general după un an sau doi dispar complet. Atunci cînd ele se permanentizează pot conduce la scădere ponderală prin reținere voluntară de la alimentație și nu prin defect de absorbție.

Examene paraclinice. Radiografia gastrointestinală pune în evidență evacuarea precipitată din bontul gastric ce se golește în primele 10—15 minute; de asemenea aspectul de jejunită cu valvulele conivente vizibile dînd imaginea în frunză de ferigă (fig. 4.58); circuitul rapid al pastei baritate care se găsește în ileon într-un timp scurt (60′). În timpul crizei se constată hipovolemie cu hematocrit crescut, *hipopotasemie* sub 3,5 mEq/l, *hiperglicemie* tranzitorie, valori mari ale *serotoninei* circulante și a *acidului 5 hidroxiindolacetic urinar*.

Testul „dumping“ este o probă de prognostic ce se efectuează preoperator pentru a testa predispoziția subiectului de a face după rezecție un sindrom dumping. Printr-o sondă introdusă dincolo de pilor, în duo-

Scanned with OKEN Scanner

den, sau și mai bine în jejun, se introduce rapid o cantitate de 100 ml soluție glucoză concentrată 50% urmărindu-se bolnavul din punct de vedere subiectiv, puls, TA, glicemie, potasemie. Reproducerea semnelor clinice și de laborator ale sindromului sînt de importanță în vederea tacticii operatorii, respectiv alegerea unui tip de intervenție cu risc mai mic de a produce sindromul.

Forme clinice. În funcție de intensitatea simptomelor se citează *forme ușoare*, destul de frecvente, în care pe prim plan se află simptomele digestive, cu o durată scurtă și remisiuni spontane, dar și *forme grave* cu simptome generale severe, de lungă durată, cu lipotimii care induc prin permanentizare o suferință invalidantă pentru bolnav. Se mai citează sindrom dumping la bolnavi *fără operații pe stomac,* dar la care există elementul patogenic definitor — suprimarea frînei pilorice. Situația se întîlnește la bolnavii purtători de cancer infiltrativ antral ce realizează o beanță permanentă de pilor. Entitatea este rară.

Diagnostic diferențial. În afara diferențierii de sindrom carcinoid, apărut la bolnavii neoperați de stomac și fără o ritmică precisă legată de alimentație, tulburările trebuie diferențiate de cele care apar în condițiile *stomacului mic,* fără componentă vasomotorie, senzația de plenitudine postprandială precoce cedînd odată cu vărsătura de degajare, de *sindromul de ansă aferentă* cu ritmica sa în două faze — plenitudine și distensie subcostală urmată de colici și vărsături bilio-alimentare, precum și de *sindromul postprandial tardiv* în care hipoglicemia tardivă (12—24 ore) induce fenomene caracteristice (amețeli, tremurături, foame imperioasă, transpirații, pînă la marea comă hipoglicemică).

Profilaxie. De multe ori, sindromul retrocedînd nu ridică probleme deosebite. Posibilitatea existenței formelor severe impune însă măsuri de profilaxie, care sînt posibile pe baza cunoașterii predispoziției la apariția postoperatorie a sindromului. Luarea acestor măsuri se impune la bolnavii tineri, hipostenici, cu fond nevrotic, la femei și la cei la care testele de prezumție sînt pozitive. Alături de „testul dumping" descris, valoare orientativă are și *testul la apomorfină* (se consideră pozitiv dacă la administrarea unei cantități de 0,5 ml apomorfină apar grețuri și vărsături).

În toate aceste situații, atunci cînd chirurgia este unica soluție pentru tratarea ulcerului (deci reținere atunci cînd indicația chirurgicală este incertă în asemenea cazuri), se vor evita rezecțiile foarte largi, dîndu-se preferință antrectomiei sau hemigastrectomiei, evident sub acoperirea unei corecte vagotomii. De asemenea este preferabilă executarea unei anastomoze care păstrează duodenul în circuitul alimentar (Péan).

Tratament. Avînd în vedere tendința de retrocedare spontană a fenomenelor se va da inițial prioritate regimului igienodietetic și tratamentului medical. Prînzurile vor fi mici și repetate, evitîndu-se alimentația în ortostatism; din dietă se vor exclude hidrocarbonatele concentrate, lichidele calde în cantități mari; se va recomanda repausul postprandial în clinostatism.

În formele mai severe se pot folosi: medicația hipoglicemiantă (sulfamidele antidiabetice), insulină în prize mici 3—5 ui$\times$3/zi, anticolinergice,

Fig. 4.59. — Reconversiune Soupault-Boucaille pentru sindrom *dumping*. Se observă ansa interpusă.

sedative de tip clorpromazin sau chiar antiserotoninice (cu rezultate discutabile).

Eșecul tratamentului medical, precum și formele severe, impun reintervenția chirurgicală care vizează reintroducerea duodenului în tranzit, mărirea capacității gastrice și întîrzierea tranzitului (fig. 4.59), prin operații de tip Péan secundar, reconversiune Soupault-Boucaille, interpoziția unui segment inversat anizoperistaltic de ansă jejunală și multiple alte proceduri de mărire ale rezervorului gastric. Cu rezultate variabile, aceste metode sînt încă încărcate de un procent de eșec direct proporțional cu intensitatea sindromului ce a dictat intervenția, precum și starea de dezechilibru neurovegetativ al bolnavului, fapt care aduce din nou pe prim plan tactic măsurile de profilaxie concretizate prin individualizarea procedeelor operatorii în funcție de tipul nervos și metabolic al subiectului.

4.4.6.2. SINDROMUL HIPOGLICEMIC POSTPRANDIAL TARDIV

Definiție, terminologie. Asemănător, întrucîtva sindromului dumping, sindromul hipoglicemic postprandial tardiv este alcătuit dintr-un complex semiologic de factură funcțională, survenind tardiv postprandial și fiind provocat printr-un deficit de glicoreglare. Denumirile sinonime „sindrom postprandial tardiv“, „sindrom dumping tardiv“, „sindrom hipoglicemic al gastrectomizaților“, încearcă, precum și în cadrul sindromului postprandial precoce (dumping tipic) să aducă în definiție factori patogenici sau semiotici considerați definitori.

Etiologie și patogenie. Factorul etiologic întîlnit constant îl constituie lipsa frînei pilorice, consecutivă rezecției sau piloroplastiei. Ca frecvență, el apare mai rar decît sindromul postprandial precoce (dumping), relația dintre frecvența relativă și tipul anastomozei este mai puțin edificatoare, întrucît recunoaște alt mecanism patogenic și fiziopatologic decît sindromul dumping.

Mai puțin legat de hiperosmolaritatea conținutului jejunal, factorul declanșant pare a fi concentrația mare în hidrați de carbon ușor absorbabili din zona de resorbție jejunală, consecutiv evacuării lor precipitate din stomacul lipsit de bariera pilorică. Se produce o absorbție masivă de hidrați de carbon într-un timp relativ scurt (cercetarea concentrației

Scanned with OKEN Scanner

acestora în sîngele portal și chiar în circulația sistemică sînt de natură să certifice prima verigă patogenică).

Fiziopatologie. Hiperglicemia precoce masivă supune pancreasul endocrin la o solicitare maximală, exprimată prin descărcarea unei mari cantități de insulină, care compensează inițial hiperglicemia din primele 30—40'. În acest interval depășirea pragului renal induce glicozurie. Ulterior, mecanismul de glicoreglare continuă să funcționeze determinat de stimulul inițial energic, fapt tradus prin hiperproducție de insulină, care depășește necesitățile de degradare glucidică. Efectul este o hipoglicemie care survine tardiv, la 2—3 ore postprandial, cu afectarea celulei nervoase, cea mai sensibilă la hipoglicemie. În timp, prin solicitarea excesivă a pancreasului endocrin se produce o „epuizare“ funcțională a celulelor insulelor Langerhans, care nu mai răspund la stimulul specific, apărînd un diabet secundar insulinopriv.

În lanțul fiziopatologic al sindromului intervin însă și celelalte verigi neurohormonale ale glicoreglării, dintre care cea care răspunde cel mai rapid alături de pancreas este secreția suprarenaliană „de vîrf“ de catecolamine. Creșterea nivelului adrenalinei circulante, este precoce față de creșterea insulinemiei și produce pe lîngă efectele metabolice care încearcă să se opună hiperglicemiei inițiale, efecte vasomotorii și cardiace (tahicardie, transpirații, extremități reci) specifice crizei adrenergice.

Tablou clinic. Tulburările apar nu mai devreme de 2 ani de la operație, sînt relativ bine suportate inițial de bolnavi și lipsite de consecințe majore.

Inițial simptomele sînt neprecizate, sub forma unui rău general apărut la 2—3 ore după mesele bogate în glucide, cefalee, astenie, rapid reductibile la ingestia de hidrocarbonați. Într-o formă mai avansată simptomatologia se compune din două complexe de simptome intricate:

— sindromul hipoglicemic, cu stări de rău general, amețeli, tremurături, tulburări nervoase, psihice pînă la coma hipoglicemică;

— sindromul adrenergic cu tahicardie, stare de agitație, transpirații, tegumente marmorate.

În timpul crizei apare poliuria ca expresie a glicozuriei consecutive hiperglicemiei inițiale.

Examene paraclinice. *Examenul radiologic* arată o evacuare rapidă fără a avea amploarea celei din sindromul dumping. Probele morfologice (endoscopie) nu sînt edificatoare sindromul fiind exclusiv funcțional. Dintre probele de laborator *dozarea glicemiei* la intervale fixe este edificatoare, întrucît arată un puseu hiperglicemic postprandial precoce, urmat de o hipoglicemie, a cărei pantă coboară paralel cu agravarea simptomatologiei. În prima fază se găsește glucoză dozabilă în urină *(glicozurie)*. Mai pretențioasă, dozarea prin imunofluorescență a *insulinei* circulante arată creșterea brutală a acesteia la 1 oră postprandial și menținerea timp de 3—4 ore la un nivel ridicat. Catecolaminele, în special *adrenalina* au valori ridicate. Dozarea pH-ului jejunal arată alcalinitate, proba *Astrup* alcaloză de tip metabolic, în timp ce dozarea acidității gastrice poate evidenția *hipoaciditate,* sau poate fi nesemnificativă.

Diagnostic diferențial. Apariția unei hipoglicemii la un gastrectomizat nu trebuie legată „ipso facto“ de intervenția antecedentă, intrînd în discuția diferențierii sindroamele *organice pancreatice* (insulinom, adenocar-

cinom insulinosecretant), cele *toxice* (abuzul de substanțe antidiabetice), *hepatice* (carcinomul hepatic, afectări hepatocelulare) *tumori mezenchimale* consumatoare de glucoză, *tulburări endocrine* (hipofuncția hipofizară sau adrenocorticală) *diabetul* incorect tratat.

Dintre sindroamele postgastrectomie, tulburările trebuie diferențiate în primul rînd de *sindromul dumping* prin orarul apariției sale, mai rar de sindromul de *ansă aferentă* și cel de *mic stomac*, la care vărsăturile ocupă în scena simptomatică un loc primordial.

Evoluție și complicații. Evoluția în general benignă a sindromului cu remisiuni spontane, nu pune de obicei probleme deosebite. Extremele se referă la hipoglicemia gravă cu tulburări neuropsihice, caz în care trebuie obligatoriu căutată și o eventuală cauză extradigestivă de tip organo-pancreatic sau mezenchimal, și pe de altă parte la constituirea în timp, prin epuizarea potențialului celulelor beta a unui diabet insulinopriv, cu toate consecințele sale cunoscute și care reprezintă prin el însuși o complicație severă ce depășește cadrul nosologic și terapeutic al sechelelor funcționale după chirurgia gastrică.

Tratament. Sindromul fiind primordial funcțional, beneficiază în primul rînd, dacă nu exclusiv, de un tratament medical, care trebuie însă să fie corect, delicat și dozat condus. Pe lîngă măsuri igienodietetice, ușurarea funcției digestive în condițiile anatomice ale lipsei frînei pilorice, tratamentul se adresează patogenic protecției neurovegetative și simptomatic restabilirii stării metabolice cu răsunet asupra echilibrului nutrițional general.

Se va recomanda administrarea meselor mici și repetate, evitarea hidraților de carbon în special a celor rapid absorbiți, avînd grijă ca totalul glucidic pe 24 h să rămînă inferior cifrei de 180—200 g. Evacuarea precipitată a stomacului poate fi prevenită prin repausul postprandial în clinostatism, iar acidifierea chimului gastric și respectiv a conținutului jejunal care duce la o degradare întîrziată a hidrocarbonaților poate fi indicată sub forma administrării de Acidopeps 2—3 cp la începutul meselor.

Protecția neurovegetativă se adresează în special componentei adrenergice a sindromului. Medicația administrată va fi cu efect minor — mediu de tip Diazepam (10—20 mg/zi), T. valeriană (3×10—15 pic/zi), antihistaminice nesoporifice (Nilfan 2—3 cp/zi), mai rar corticoterapie. În sfîrșit starea generală poate fi ameliorată prin administrare de extracte pancreatice și hepatice (Triferment 6—8 cp/zi, Festal 3—4 cp/zi), anabolizante (Madiol 2—3 cp/zi, Decadurabolin sau Decanofort 1 f/săpt., Testosteron 25 mg/zi×7 z/lună). Simptomatic, starea de rău hipoglicemic poate fi prevenită sau tratată de bolnav prin administrarea de concentrate glucidice la 2—3 ore postprandial (glucoză, zaharoză), cu riscul efectului hipoglicemiant secundar.

Chirurgia își găsește indicația de excepție, în cazurile severe sau fără răspuns la tratamentul medical (ceea ce constituie o raritate) și se adresează întîrzierii pătrunderii prînzului la nivelul jejunal fie prin reîncadrarea duodenului în tranzit, atunci cînd operația inițială a fost terminată printr-o anastomoză gastrojejunală, fie prin întîrzierea circuitului jejunal (procedura Soupault-Boucaille, inversare de ansă), sau mărirea rezervorului gastric cu 2 anse paralele izo- și anizoperistaltice comunicante.

Prognostic. În general bun cu condiția respectării regulilor igieno-dietetice, poate fi ameliorat atunci cînd disciplina alimentară este instituită precoce postoperator.

4.4.6.3. SINDROMUL DE ANSĂ AFERENTĂ

Caracterizat prin distensia anormală a ansei aferente existentă în condițiile unui stomac rezecat cu anastomoză gastrojejunală, sindromul de ansă aferentă a fost astfel denumit în jurul anilor 1950 de către cercetătorii scandinavi, fiind însă descris din 1893 de către Braun.

Etiologie. Sînt descrise două tipuri ale sindromului: datorită unui viciu în circuitul gastrojejunal, generat de o poziționare greșită a anastomozei, conținutul gastric pătrunde în ansa aferentă (tipul I), sau datorită unei dificultăți de evacuare a ansei aferente prin volvulare, orizontalizare, herniere retroanastomotică, în care secreția biliopancreatică (circa 1 500 ml/24 h) se acumulează destinzînd ansa (tipul II), elemente ce explică apariția mai frecventă a sindromului în condițiile montajelor precolice.

Patogenie. Pentru a explica mecanismul patogenic au fost emise mai multe teorii: teoria refluxului nu poate explica evacuarea bruscă a ansei, teoria distensiei atone consecutive secționării filetelor vagale la nivelul rezecției, teoria disinergiei bilioduodenale încriminează în producerea sindromului spasme ale sfincterelor medioduodenal și bulboduodenal asociate unei dereglări a peristalticii juxtaanastomotice la care se adaugă o secreție anormală de colecistokinină, fapt demonstrat experimental.

Fiziopatologie. Succesiunea fenomenelor, corespunzător simptomatologiei implică obligatoriu doi timpi: timpul duodenal în care secrețiile se acumulează în ansa aferentă, inițial lent, ulterior rapid prin acțiunea coleretică a colecistochininei, avînd drept rezultat, dilatația ansei și creșterea presiunii endocavitare pînă la un punct critic. La acest timp bontul gastric și ansa eferentă nu au nici o participare; timpul gastric secundar, în care ansa se golește brutal în bontul gastric inundîndu-l cu conținutul său alcalin.

Ca fenomene secundare pot apare gastrita bontului, dilatația stazică prin atonie a ansei aferente cu proliferare de germeni bacterieni și consecința metabolică caracteristică sindromului de ansă oarbă — hipovitaminoză B_{12}, anemie microcitară, hipoproteinemie etc.

Morfopatologie. Se constată de multe ori poziția incorectă a gurii de anastomoză, iar la nivelul ansei aferente, peretele îngroșat cu mucoasa atrofică, edem în submucoasă și îngroșarea stratului muscular. S-au constatat modificări degenerative la nivelul plexului Auerbach din regiunea anastomozei. Bontul gastric, uneori normal, poate prezenta hipertrofia mucoasei consecutivă gastritei de reflux.

Tablou clinic. În forma clasică, corespunzător datelor descrise la cap. fiziopatologie, într-un prim timp, precoce, postprandial apare o senzație de plenitudine epigastrică și în hipocondrul drept, urmată de dureri a căror intensitate crește în timp, cu iradiere interscapulovertebrală și în umărul drept, pe fondul unei stări de anxietate. Ulterior, corespunzător timpului gastric, durerile scad în intensitate, apare senzația de vomă,

eructațiile, urmate de vărsături alimentare sau bilioase care calmează bolnavul. De notat faptul că sindromul nu este notabil influențat de tipul alimentației, fiind ceva mai sever la ingestia de alimente colecistokinetice.

În forma medie, fenomenele apar la cîteva zile interval, care în timp se distanțează iar simptomatologia se amendează spontan. În formele severe și prelungite apare denutriția prin abstenție alimentară și tulburări de absorbție lipidică și proteică, anemia parabiermeriană sau microcitară.

Examene paraclinice. Sînt inferioare ca pondere diagnostică față de simptomatologie. Tranzitul baritat arată injectarea de la început masivă a ansei aferente (tipul I), sau dimpotrivă lipsa acestei injectări (tipul II). Colecistografia nu aduce date concludente, fiind însă utilă pentru diferențiere de o suferință biliară coexistentă. Fibroscopia arată poziția anselor care atunci cînd gura este orizontalizată au aspect în „țeavă de pușcă". Recoltarea de lichid din ansa aferentă poate evidenția microbismul local. În sfîrșit în unele forme examenul sanguin arată anemie microcitară.

Forme clinice. În afara formelor caracterizate prin gradul suferinței (minore, moderate, severe), în funcție de timpul apariției sindromului raportat la momentul operator (în mod obișnuit în primele luni), se descrie un sindrom *acut precoce* determinat de hernierea retroanastomotică a ansei aferente și unul *tardiv,* rar, care recunoaște o cauză morfologică ce duce la detorsionarea gurii de anastomoză (ulcer peptic, neoplasm etc.). În funcție de simptomul dominant se descrie forma *biliogastrică pură* cu vărsături bilioase, forma *biliointestinală* în care vărsăturile sînt rare, dar apare diareea, forma *biliogastrică alimentară,* cu vărsături mixte bilioase și alimentare și în sfîrșit *forma cu anemie.*

Diagnosticul diferențial se face cu colica hepatică, invaginația retrogradă, gastrita bontului și după caz cu sindroamele carențiale postgastrectomie, iar în forma acută cu pancreatită acută.

Complicații. Alături de consecințele tardive denutriție, malabsorbție, anemie, pot apare complicații specifice de tip biliar prin stază, sau în caz de obstrucție totală, distensia enormă a ansei aferente cu perforație și peritonită.

Tratament. Profilaxia sindromului este reprezentată de o tehnică operatorie corectă în ceea ce privește poziționarea anastomozei, cu suspendarea ansei aferente, preferarea, atunci cînd este posibil a anastomozei gastroduodenale, evitarea montajelor precolice, sau atunci cînd acestea sînt obligatorii, efectuarea unei anastomoze Braun la piciorul ansei.

Ca modalitate de tratament, în formele ușoare administrarea de sedative, infiltrațiile de n. splanhnic pot grăbi retrocedarea spontană a fenomenelor. În formele severe sau care nu dispar în termen de 10—12 luni se impune reintervenția, fie executarea unei anastomoze Braun de descărcare a ansei aferente, fie reintroducerea duodenului în tranzit prin degastrogastrectomie cu Péan secundar sau prin interpoziție tip Soupault-Boucaille. Se asociază vagotomia.

4.4.6.4. ULCERUL PEPTIC POSTOPERATOR

Definiţie, terminologie. Complicaţie postoperatorie tardivă, survenită după rezecţiile gastrice, caracterizată prin apariţia unui nou ulcer, la interval variabil de timp după intervenţia primară, cu aceleaşi caractere anatomopatologice ale leziunii iniţiale, dar cu altă localizare topografică, la nivelul gurii de anastomoză, afecţiunea are o frecvenţă care variază în diversele statistici între 0,5—5%.

Faţă de numeroasele încercări de încadrare ca „ulcer peptic", „anastomotic", „recidivant", socotim preferabilă denumirea de *ulcer peptic postoperator* care explică patogenia şi relaţia cu intervenţia.

Etiologie, patogenie. Cu o frecvenţă între 0,5 şi 5% (al 60-lea Congres francez de chirurgie pe un mare număr de operaţii prezintă cifra de 1,42%), ulcerele peptice sînt mai frecvente după gastroenteroanastomoză şi rezecţia cu anastomoză gastrojejunală, fiind mai rare după rezecţiile cu anastomoză gastroduodenală precum şi după vagotomia asociată cu hemigastrectomie. Bărbaţii sînt de 7 ori mai frecvent afectaţi decît femeile, vîrsta medie a bolnavilor fiind de 45 ani.

Apare mai frecvent după operaţiile pentru ulcer duodenal, recunoscînd drept factori predispozanţi tipul hipersecretor, operaţiile efectuate în puseu evolutiv. Ulcerele peptice survin în general în primii 5 ani postoperator, recunoscînd în patogenia lor principala cauză care a produs ulceraţia primară. Aceasta este în primul rînd dereglarea echilibrului dintre factorii de agresivitate şi factorii de protecţie ai mucoasei gastrice în sensul unei hiperacidităţi reziduale.

Condiţiile patogenice (vezi fig. 4.57) se realizează în condiţiile unei *rezecţii insuficiente la dreapta*, care nu a ridicat porţiunea gastrinosecretorie a bulbului duodenal (1—2 cm), a unei *rezecţii insuficiente la stînga*, care a lăsat pe loc o porţiune din zona antrală reflexogenă, care se întinde histologic mult mai sus decît limita clasic recunoscută a unghiului gastric, a unei *vagotomii incomplete*, care evident nu mai poate proteja o rezecţie limitată, sau în cazul existenţei unui stimul secretor pornit de la distanţă faţă de organul ţintă. În acest sens *tumorile* pancreatice secretante de hormoni asemănători gastrinei *(gastrin-like)* în cadrul sindromului Zollinger-Ellison, tumori de suprarenală sau de glandă paratiroidă. Se mai consideră drept factori favorizanţi anastomozele Braun de scurtcircuitare, sau existenţa unei anastomoze biliodigestive pe ansă montată în „Y", ce privează complexul anastomotic gastrojejunal de efectul sucurilor alcaline biliopancreatice, ansa aferentă lungă, poziţionarea incorectă (orizontală) a gurii de anastomoză, gura strîmtă, sau folosirea materialului de sutură neresorbabil ce poate duce la ulceraţii în jurul firelor.

Factor patogenic comun, hiperaciditatea este mai agresivă asupra anastomozelor gastrojejunale decît asupra celor gastroduodenale, montaje în care procentul de ulcer peptic postoperator este mai mic.

Morfopatologie. Leziunea este reprezentată de un ulcer cu dimensiuni variabile înconjurat de edem şi scleroză, cu margini abrupte, îmbrăcînd uneori aspect pseudotumoral, situat pe unul din cele patru segmente ale anastomozei, în ordinea frecvenţei, ansă eferentă, gura de anastomoză, foarte rar ansa aferentă şi excepţional bontul gastric. Ulcerul poate modifica, prin inflamaţii şi scleroză, rapoartele regionale, fiind aderent sau

Scanned with OKEN Scanner

penetrant în mezocolon sau colonul transvers. De obicei unic, ulcerul poate fi multiplu, situat pe jejun la distanță de anastomoză în cadrul sindromului Zollinger-Ellison.

Stomacul prezintă semnele unei gastrite cu hipertrofie sau hipotrofie a mucoasei, cu infiltrat limfocitar în submucoasă. De multe ori complexul anastomotic este detorsionat, ca urmare a sclerozei periulceroase, ceea ce duce la orizontalizarea gurii cu reflux consecutiv în ansa aferentă și leziuni de jejunită la nivelul acesteia. Față de ulcerul inițial care a impus intervenția primară, ulcerul peptic postoperator se diferențiază printr-un caracter terebrant, expresie morfologică a agresivității sale.

Tablou clinic. Variată în raport cu formele clinice, simptomatologia edificatoare pentru ulcerul peptic postoperator are cîteva elemente caracteristice.

Durerea este simptomul dominant. De intensitate variabilă, de la o senzație de arsură pînă la dureri paroxistice care obligă bolnavul la poziție antalgică „ghemuit", durerea se localizează în jumătatea inferioară a epigastrului, cu sediul de elecție la stînga liniei mediane și iradiază în jos, în centură sau posterior, transfixiant. Durerea are inițial un caracter periodic pentru ca ulterior să se permanentizeze.

Hemoragia este al doilea semn ca importanță. Poate fi variabil de la microsîngerări, care induc o anemie cronică, pînă la hematemeze dar mai ales melene, ce pot ajunge pînă la intensitate cataclismică.

Grețurile și vărsăturile lipsesc în stadiile incipiente ale bolii, fiind mai frecvente în formele avansate și complicate, la fel ca și *alterarea stării generale* cu pierdere ponderală.

Diareea; rară în ulcerele peptice postoperatorii necomplicate poate fi edificatoare pentru o fistulă gastrojejunocolică, sau un sindrom Zollinger-Ellison.

Examene paraclinice. Examenele uzuale pot aduce informații asupra răsunetului afecțiunii și consecințelor sale asupra economiei organismului (anemie, hipoproteinemie, hipokalemie în diareele prelungite etc.).

Pentru afirmarea diagnosticului rămîn fundamentale examenul radiologic baritat și endoscopia, iar pentru studiul terenului secretor dozarea acidității gastrice.

Examenul radiologic baritat (fig. 4.60) executat cu pastă baritată subțire, sub compresie, eventual cu facilitarea farmacodinamică (atropinizare), poate evidenția semnul de certitudine „nișa peptică", ca o pată persistentă cu sau fără halou periulceros, la nivelul ansei eferente, „nișa cu aripi laterale", un adevărat pseudodiverticul, sau „nișa diverticulară" gigantă, expresie a unei mari pierderi de substanță în ulcerele terebrante. În afara semnului de certitudine există o serie de semne de probabilitate ca: stomita, jejunita, rigiditatea locală parietală, dilatația ansei în aval de ulcer, convergența pliurilor fără nișă și deosebit de important, refluxul masiv și persistent în ansa aferentă apărut tardiv după rezecție, ca expresie a detorsionării gurii de anastomoză în urma remanierilor scleroase secundare ulcerului (I. Juvara).

Endoscopia, stabilește diagnosticul pozitiv în cazurile incerte, arătînd cu ușurință anastomoza, localizarea și dimensiunile ulcerului. Ea este valoroasă și pentru diferențierea față de o stomită de fir, o jejunită, iar în cazurile (rare) de localizare pe bont a ulcerației, biopsia permite diferențierea de un cancer de bont gastric.

Scanned with OKEN Scanner

Fig. 4.60. — Rezecție gastrică cu anastomoză gastrojejunală. Ulcer peptic (săgeata).

Secreția gastrică de acid este important de a fi cercetată, pornind de la premisa că ulcerul peptic se dezvoltă doar atunci cînd în bontul gastric există o aciditate crescută. Astfel, o aciditate de vîrf de peste 15 mEq/oră face foarte probabilă existența unui ulcer peptic, iar o aciditate „Spike“ de peste 25 mEq/h în condițiile unei simptomatologii sugestive, impune explorarea chirurgicală. Dacă raportul dintre aciditatea bazală și cea de vîrf depășește 60% posibilitatea de a ne afla în fața unui sindrom Zollinger-Ellison este mare.

Forme clinice. În afara *formelor dureroase* clasic descrise, se mai raportează *forme nedureroase* latente, care pot fi evidențiate printr-o complicație survenită în plină sănătate aparentă, ca hemoragia și perforația, forma cu predominența *simptomelor dispeptice, forma pseudotumorală,* mai rară, formele *penetrante,* care conduc rapid la constituirea fistulelor gastrojejunocolice. Se mai citează ulcerele peptice postoperatorii *multiplu recidivante.* Formele de *ulcere „maligne“* (Juvara), termen propus pentru a defini entitatea, se referă la caracterul evolutiv și nu la malignitatea histologică. Întîlnite în general în cazurile în care nu pot fi incriminate defecte tehnice în patogenia ulcerelor, acestea se caracterizează prin recidive survenite la intervale scurte, ulcerații multiple și la distanță, hipersecreție bazală de acid, cu raport în jur de 60% între secreția maximală și cea bazală, valori mari ale gastrinemiei pînă la 1 000—1 200 pg/ml (N=100—200 pg/ml). În tabloul clasic al *sindromului Zollinger-Ellison* se regăsește uneori și diareea. Tumoarea pancreatică gastrin-like-secretorie este rareori pusă în evidență, iar singura atitudine logică față de acești bolnavi în trecutul cărora se regăsesc 3, 4 sau mai multe intervenții pentru ulcere recurente este ablația organului țintă, gastrectomia totală.

Complicații. Cu toate că uneori evoluția poate fi lentă, agresivitatea bolii conduce în multe cazuri către complicații deosebit de severe:

Hemoragia survenită pe fondul unei suferințe vechi cu mici melene, sau ca prim semn relevator al bolii, poate fi importantă sau chiar cataclismică, determinată de sfacelări ale mucoasei, sau, mai frecvent, de efracția vasculară venoasă ori arterială a vaselor peretelui digestiv sau a vaselor apropiate. Dacă radiologia nu aduce informații deosebite, fibroscopia practicată în urgență este edificatoare.

Perforația în peritoneul liber se manifestă prin semiologia abdomenului acut, dificultăți de diagnostic apărînd atunci cînd accidentul peritoneal survine la un bolnav cu repetate crize paroxistice, sau cînd perforația este blocată precoce. Pneumoperitoneul este rareori relevat radiologic datorită sediului submezocolic, examenul radiologic baritat putînd tranșa diagnosticul, dar fiind periculos prin trecerea și fixarea de bariu în interiorul cavității peritoneale.

Stenoza gurii de anastomoză poate duce în cazurile cu evoluție îndelungată la deficite de evacuare, după cum detorsionarea stomei cu reflux în ansa aferentă poate induce un sindrom de ansă aferentă intricat.

Ocluzia acută înaltă este mai rară, dar deosebit de dramatică. Se datorește unei torsiuni acute, adevărat volvulus de complex anastomotic, uneori consecința penetrării ulcerului din ansa eferentă în cea aferentă, cu impermeabilizare și distensie gastrică acută. Clinic se manifestă prin dureri de o violență extremă, vărsături și balonare epigastrică, restul abdomenului rămînînd plat și suplu.

Fistula gastrojejunocolică după gastroenteroanastomoză sau rezecție cu anastomoză gastrojejunală este reprezentată de o comunicare anormală între bontul gastric, jejun și colonul transvers devenite adiacente în urma intervenției inițiale. Procesul inflamator periulceros aduce segmentele în relații intime. Tendința terebrantă a ulcerului peptic conduce în final la realizarea scurtcircuitului patologic. Complicația este mai puțin prezentă în montajele precolice, și gastroduodenale. În general fistula se instalează tardiv și se manifestă prin dureri periombilicale stîngi, eructații rău mirositoare, vărsături alimentare și fecaloide, diaree (10—12 scaune/zi), sindrom sever de denutriție. Diagnosticul, ușor de stabilit în condițiile recoltării de conținut fecaloid din aspiratul gastric, poate fi mai dificil în fistulele mici. Comunicarea va fi pusă în evidență radiologic (fig. 4.61) prin tranzit baritat care arată fuga de bariu din bontul gastric și jejun în colon, arătînd în același timp și aspectul de jejunită responsabil de sindromul diareic sau prin clisma baritată care impregnează stomacul.

Tratament. Și în posibilitatea acestei complicații ca și în alte suferințe ale stomacului operat, *profilaxia* este fundamentală, mai ales atunci cînd tipul secretor al bolnavului aduce ca posibil riscul recidivei peptice. Deci, o corectă indicație, cu evitarea în aceste cazuri a operațiilor limitate, așa zis „fiziologice“, realizarea unei rezecții largi la dreapta și stînga, controlul atent al eventualei vagotomii, care va fi totdeauna tronculară, preferarea anastomozei gastroduodenale, sau cînd se efectuează cea gastrojejunală, poziționarea corectă a anastomozei, trecută printr-o breșă mezocolică confecționată la distanță de arcada vasculară colică.

Cu toate că tratamentul medical antiulceros condus energic poate aduce ameliorări, ulcerul peptic postoperator rămîne o afecțiune chirurgicală. Reintervenția are ca obiective ridicarea leziunii, suprimarea me-

Scanned with OKEN Scanner

canismului care a produs-o și evitarea recidivelor. Rezecția în bloc a regiunii anastomozei cu realizarea unui nou montaj de preferință gastroduodenal, completarea rezecției la dreapta și la stînga și protecția printr-o bună vagotomie tronculară sînt în general suficiente pentru rezolvarea afecțiunii. În unele cazuri poate fi indicată vagotomia toracică fără atacul direct al leziunii, după cum în cazurile de ulcere peptice multiplu recidivante cu evoluție agresivă sau încadrarea lor în sindrom Zollinger-Ellison justifică o gastrectomie totală. Probleme complexe sînt ridicate de fistulele gastrojejunocolice în care operația de exereză impune și o colectomie segmentară, care încarcă riscul postoperator.

Fig. 4.61. — Fistulă gastrojejunocolică de origine ulceroasă prin ulcer peptic. Se observă bariul în stomac, intestinul subțire și colon.

Urmărirea prin dispensarizare a unui bolnav operat pentru ulcer peptic postoperator este o obligativitate, avînd în vedere că boala ulceroasă continuă toată viața în ciuda secționării verigilor patogenice cunoscute, iar bolnavul la care, după o primă operație, ea s-a manifestat sub forma unui ulcer postoperator, este încărcat cu un risc potențial de recidivă, notabil mai mare decît restul cazurilor cu evoluție favorabilă.

4.4.6.5. CANCERUL BONTULUI GASTRIC

Proliferarea neoplazică se poate localiza pe un bont gastric restant de la o rezecție anterioară efectuată pentru o afecțiune benignă; ea prezintă însă o serie de caracteristici evolutive, cu consecințe terapeutice particulare, care o individualizează ca pe o entitate anatomoclinică distinctă de neoplasmul gastric.

Definiție. Criterii de încadrare nosologică. Definit ca o cancerizare a bontului gastric restant după o operație care nu s-a adresat unui neoplasm inițial, cancerul primar de bont se individualizează în opoziție cu recidiva canceroasă pe bontul restant după rezecții „pseudoradicale" pentru cancer gastric. Criteriile de prezumare și în final de afirmare sînt: a) intervalul lung (minimum 10 ani) între operația primară și apariția cancerului; b) diagnosticul inițial cert de ulcer duodenal și c) operația primară a fost o rezecție cu anastomoză gastrojejunală.

Dimpotrivă se înscriu în favoarea recidivei „postpseudoradicale": a) intervalul scurt (în general sub 4 ani) între operația primară și descoperirea cancerului; b) diagnosticul inițial de ulcer gastric, eventual chiar

perforat, mai ales atunci cînd nu există confirmarea histopatologică a benignității.

Frecvență. Etiologie. Observația că neoplasmul de bont gastric nu este o tumoare frecventă, este relativă, deoarece comparînd loturi mari se constată că el apare mai des procentual la bolnavii rezecați decît la cei cu stomac integru, unde cancerul reprezintă pentru bărbați cea mai frecventă localizare. Cum numărul bolnavilor cu stomac integru este evident mai mare decît al rezecaților gastrici, frecvența relativă a neoplasmului primitiv este doar aparent mai mică. Studiile efectuate de autori germani (Daleni, Einhen), pledează, pe baza unor date clinice, anatomopatologice și experimentale, pentru stabilirea unei relații cauzale între rezecția gastrică și riscul apariției cancerului pe bont. Cu toate că argumentația poate fi criticată, autorii prezintă date statistice care se impun atenției. Riscul unui carcinom la rezecați ar fi de 2—5 ori mai mare decît la neoperați. Pornind de la ipoteza că refluxul biliar și lizolecitina din bilă prin gastrita pe care o induce crește pericolul apariției cancerului, autorii citați constată că neoplasmele de bont sînt mai frecvente după rezecții cu anastomoză gastrojejunală decît după cele cu anastomoză gastroduodenală, precum și faptul că neoplasmul de bont apare preferențial după rezecțiile pentru ulcer gastric (confirmat histologic benign), decît după cele efectuate pentru ulcer duodenal. În patogenie au mai fost discutate influența N-Nitrozaminei produsă de bacterii asupra mucoasei gastrice și tulburări imunologice.

Referitor la perioada de latență, cu cît intervalul scurs de la rezecție este mai mare, cu atît mai mare este riscul cancerizării bontului. Se afirmă în acest sens faptul că la 20—30 ani după rezecția primară, riscul apariției neoplasmului de bont este de 6—8 ori mai mare decît după 10 ani de la rezecție, observație cu consecințe practice privind urmărirea bolnavilor gastrectomizați. În aceeași ordine de idei, raportat la vîrstă, s-a constatat că dacă subiectul supus intervenției inițiale este mai tînăr, intervalul liber crește, iar riscul potențial de cancerizare sporește (Dahm).

Morfopatologie. Față de recidivele tumorale „postpseudoradicale", datele de morfologie constatate intraoperator ale cancerelor primitive de bont sînt întrucîtva mai încurajatoare permițînd în final o rezecabilitate de 44%.

Ca forme morfologice, cancerele de bont sînt vegetante, ulcerate, infiltrante sau mixte, localizate în general pe fețele și curburile bontului gastric, pe care nu îl invadează decît tardiv în totalitate. Este de menționat reținerea evoluției procesului canceros spre anastomoză, spre deosebire de recidivele neoplazice la care localizarea anastomotică este primară și constantă, și mai degrabă tendința de evoluție cranială înspre cardia, esofagul abdominal sau chiar toracic. De multe ori neoplasmele sînt limitate la bontul gastric pe care nu îl invadează în totalitate, situație favorabilă în ceea ce privește rezecabilitatea, dar fără nici o legătură cu agresivitatea ulterioară a bolii, cancerul de bont fiind caracterizat printr-o malignitate evolutivă cu totul ieșită din comun.

Penetrația intraluminală este preferențial cranială, iar extensia în vecinătate, frecventă se orientează atît înspre structurile imediat adiacente (mezocolon, mezenterul ansei anastomotice, micul epiploon) cît și mai departe, la ficat, colon, splină și pancreas.

De menționat că tendința de invazie locală este predominantă față de diseminare și cu toate că de multe ori metastazele (hepatice, peritoneale, ovariene-tumori Krukenberg) nu apar precoce, posibilitățile terapeuticii chirurgicale sînt limitate de agresivitatea regională a tumorii, care devine inextirpabilă, chiar dacă s-ar lua în considerație sacrificii viscerale complexe.

Tablou clinic. Debutul simptomatic al cancerului de bont gastric este uneori greu de recunoscut, simptomele premonitorii suprapunîndu-se peste un fond de tulburări funcționale ale bolnavului gastrectomizat. Simptomele apar evidente cu 2—3 luni înaintea stabilirii diagnosticului și sînt legate de *disfuncția gurii de anastomoză* prin care tranzitul este dificil, determinînd sațietate precoce, balonări, distensie epigastrică uneori dureroasă, vărsături bilio-alimentare. *Disfagia* inițial paradoxală, apoi totală, este caracteristică tumorilor cu extensie cranială, în care *scăderea ponderală* progresează foarte rapid prin inaniție, ea fiind dealtfel un semn constant al cancerului de bont gastric.

Semnul inaugural sau dominant poate fi anemia determinată de sîngerări digestive mai puțin sau mai mult evidente, pînă la marea hemoragie cataclismică. Mici hematemeze, mai des melene sau sîngerări oculte produc o anemie feriprivă cu valori ale hemoglobinei în jur de 8 g‰, la care se adaugă *hipoproteinemia,* care completează tabloul de șoc cronic al acestor bolnavi, în general bătrîni, tarați. *Tumoarea palpabilă* este rareori întîlnită prin poziția înaltă sub rebordul costal stîng a procesului neoplazic și atunci cînd apare ea este expresia formelor avansate cu bloc plurivisceral canceros, sau în stadii de epiploită carcinomatoasă.

Dacă diagnosticul de recidivă este relativ simplu, prin amploarea și viteza procesului neoplazic recurențial, afirmarea cancerului primitiv de bont întîmpină o serie de dificultăți, explicînd în bună măsură întîrzierea diagnosticului, fapt de gravitate care foarte des limitează posibilitatea intervenției, dar subliniază în același timp valoarea metodelor de diagnostic paraclinic.

Examene paraclinice. Probele biologice revelatoare pentru *anemie,* accelerare a *V.S.H., hipoproteinemie, hiposideremie,* alterare a raportului *A/G proteine serice* sînt edificatoare parțial pentru starea de neoplazie. Hipoaciditatea gastrică, prezența bacililor Boas în centrifugatul gastric au valoare relativă, iar citologia exfoliativă poate uneori, cu concursul unui citolog experimentat și în condiții riguroase de recoltare să aducă informații pozitive. Hotărîtoare pentru diagnostic rămîn examenul radiologic baritat și gastrofibroscopia cu biopsie.

Între *imaginile radiologice* (fig. 4.62) patognomonice par a fi imaginile lacunare și cele stenotice. Lacunele unice sau multiple, limitate subcardial sau pe fețe, cu sau fără infiltrație rigidă a pereților dau aspectul caracteristic de dezorganizare a structurii bontului. Stenozele care interesează stoma și ansa aferentă nu se însoțesc de regulă de retrodilatație, expresie a rigidității stomacului infiltrat tumoral. Posibile ca semne radiologice nișa mare, uneori încastrată și refluxul în ansa aferentă, efect al detorsionării stomei prin infiltrație neoplazică, aduc în discuție diferențierea cu ulcerul peptic gigant, care nu poate fi tranșată decît prin gastroscopie,

Scanned with OKEN Scanner

Fig. 4.62. — Cancer de bont gastric. Se evidențiază bontul, cu structura complet dezorganizată.

sau chiar laparatomie cu biopsii multiple.

Fibroscopia trebuie să devină investigația de rutină în aceste cazuri întrucît aduce cele mai multe informații și are cele mai mici riscuri de eșec. Pe lîngă precizarea aspectului vegetant sau infiltrant al tumorii, metoda poate localiza precis extensia aparentă și poate de asemenea tranșa diagnosticul în cancerele ulcerate, prin prelevarea de biopsii multiple, necesar a fi recoltate din cel puțin 4 cadrane de la periferia ulcerației și nu din centrul necrotic al acesteia. Se acordă de asemenea endoscopiei sistematic efectuate la vechii rezecați gastric un rol important în stabilirea precoce de cancer de bont „în situ".

Forme clinice. În funcție de predominanța simptomelor se descriu forme *anemice*, forme cu *scădere ponderală*, forme *febrile*, forme *dispeptice* în care procesul tumoral produce jenă de evacuare, forme *tumorale* și forme *disfagice* precum și formele complicate care fac obiectul unui alt subcapitol.

Diagnostic diferențial. Prezența tumorii canceroase confirmată la nivelul bontului gastric impune de la început diagnosticul diferențial cu *recidiva* după rezecție „postpseudoradicală". Diferențierea este destul de ușoară prin aplicarea criteriilor enunțate de la început și în același timp de mare valoare prognostică, a doua entitate beneficiind mai puțin de rezecabilitate.

Probleme mai dificile sînt ridicate de diferențierea cu *ulcerul peptic gigant calos,* în care caz, de multe ori nici endoscopia cu biopsie dirijată nu este suficientă, certificarea diagnosticului revenind anatomopatologului care va examina sistematic piesa de exereză. Endoscopia în schimb poate elimina prezumția *pseudopolipilor gurii de anastomoză,* a *stomitei de fir,* leziuni benigne dar capabile de a genera o simptomatologie confuză și cu expresie radiologică incertă. Confuzia cu *sindromul de ansă aferentă* este posibilă în cazurile de cancere de bont în formă predominent dispeptică. Gastrita de *tip Ménétrier* poate fi luată de asemenea în considerație, după cum formele disfagice pot aduce în discuție *neoplasmul esofagian* inferior, *stenozele esocardiale* benigne sau chiar *cardiospasmul.* Invazia în organele vecine poate ridica problema primordialității neoplasmului, care poate fi *colic, pancreatic* sau de tip *limfom ganglionar* cu invazia sau doar împingere a stomacului, după cum diversele tumori retroperitoneale pot afecta secundar fața posterioară a stomacului.

Scanned with OKEN Scanner

Evoluție. Complicații. Dintre toate neoplasmele digestive, cancerul de bont gastric are cel mai rău prognostic. Întîrzierea diagnosticului constituie o circumstanță agravantă dar nu determinantă, aceasta fiind dependentă de agresivitatea deosebită a localizării cancerului de bont gastric. Numai în cazul rarissim al diagnosticului precoce este posibilă supraviețuirea peste limita (arbitrară) de 5 ani. Extensia regională la mezocolon, colon, mezenter, pancreas, ficat, splină, diafragm, esofag este regula, putînd interzice exereza, chiar în absența metastazărilor ganglionare (coronare, pediculare hepatice, la rădăcina mezenterului, gastrocolice, în hilul splinei), viscerale (hepatice) sau peritoneale, care nici ele nu se lasă mult așteptate.

Dacă bolnavii pot deceda prin intoxicație și cașexie neoplazică, nu rareori sîntem martori ai unor complicații redutabile dependente tocmai de tendința invazivă a tumorii:

— Hemoragia digestivă, prezentă la 30% din cazuri, poate depăși stadiul caracteristic formei anemice prin aspectul de complicație majoră exprimată prin hematemeză și melenă masivă, cu anemie acută secundară, ce obligă la intervenția pentru hemostază cu toate condițiile peiorative locale. Sîngerarea masivă poate proveni din necroza tumorală cu deschidere de vase mari din grosimea peretelui gastric, din erodarea vaselor adiacente (arcadele vasculare), sau din penetrația în organe bogat vascularizate vecine (ficat, splină).

— Perforația, mai rară în peritoneul liber, realizînd tabloul abdomenului acut cu peritonită hipertoxică, se poate delimita, conducînd la o tumoră supurată blocată de organele vecine, sau se poate produce în organe parenchimatoase sau cavitare. Abcesul retrogastric, subhepatic între foițele ligamentului gastrocolic sînt posibilități de luat în considerație.

— Ocluzia acută este mai rară, în general procesul tumoral conducînd la o impermeabilizare progresivă a tractului digestiv la nivel supra- sau chiar anastomotic. În condiții de carcinomatoză, ocluzia recunoaște mecanismele cunoscute.

— Fistula gastrocolică nu este o raritate excepțională. Halena fetidă, diareea postprandială, hemoragia digestivă, pot duce la bănuirea diagnosticului, care va fi certificată prin examenul baritat descendent sau ascendent ce arată comunicarea gastrocolică (fig. 4.63).

Prognostic, profilaxie. Prognosticul neoplasmului de bont gastric rămîne deosebit de rezervat. Efortul pentru realizarea profilaxiei în sensul semantic este iluzoriu, orice rezecat gastric prezentînd un risc suplimentar de a face un cancer de bont față de bolnavul cu stomac indemn. În această viziune, printr-o examinare sistematică radiologică și în special fibroscopică la bolnavii cu risc crescut, adică la vechii rezecați gastric (peste 10 ani) la cei la care rezecția s-a efectuat la vîrste tinere, deziderat relativ încă greu aplicabil, s-ar putea realiza scopul de a descoperi în timp relativ util neoplasmul de bont. Problema rămîne ca o prioritate a viitorului.

Tratament. Este exclusiv chirurgical și va fi adaptat în funcție de situațiile constatate. În cancerele de bont necomplicate totalizarea gastrectomiei, asociată cu splenectomia ce se justifică prin considerente oncologice (ridicarea ganglionilor în hil), este singura atitudine rezonabilă

Scanned with OKEN Scanner

Fig. 4.63. — Fistulă gastrocolică prin neoplasm de bont gastric. Bariul din stomac injectează colonul transvers.

în cazul în care starea bolnavului permite această intervenție de mare anvergură. Refacerea circuitului digestiv rămîne o problemă secundară de ordin tehnic, avînd de ales între anastomozele esojejunale în Omega, montaje în Beta sau cu ansă interpusă, cu implantarea sau nu a duodenului în montajul jejunal (procedeul Tomoda etc.).

Extensia locală poate impune colectomii segmentare, enterectomii mai mult sau mai puțin întinse, splenopancreatectomii, hepatectomii atipice, excizii de esofag toracic inferior, care reclamă calea largă de acces a toracofrenolaparatomiei, toate intervenții de mare amploare dar care sînt singurele acceptabile în situația impusă de extensia locală a tumorii.

Imposibilitatea exerezei din cauza aderențelor la planul posterior vascular, din cauza metastazelor ce pot face ca beneficiul exerezei să fie iluzoriu față de evoluția inexorabilă a cazului, impun soluții paleative: gastrostomia de alimentație, sau jejunostomia cu același scop, în cazul cînd peretele gastric nu este tehnic abordabil; anastomozele esojejunale de scurt-circuitare în torace pot constitui soluții paleative pentru cancerele cu obstrucție cardială. La celălalt pol, obstrucția joasă poate justifica o gastrojejunoanastomoză pe bontul gastric, iar dacă aceasta este imposibilă, singură jejunostomia rămîne o soluție incomodă, e drept, dar fără altă alternativă.

Rămîne grupul cancerelor depășite din punctul de vedere al rezecabilității cu intenții de radicalitate oncologică, dar la care ablația organului tumoral se impune prin complicațiile majore provocate de perforația acestuia sau hemoragia cataclismică. Gastrectomia totală pentru hemostază sau rezolvare a unei perforații cu peritonită rămîn încărcate de mari riscuri. Soluțiile disperate de sutură a perforației sau multiple ligaturi vasculare sînt urmate de un procent de eșec într-atît de mare, încît justifică abandonarea lor în favoarea exerezei de necesitate, de asemenea deprimantă ca rezultate vitale și îndepărtate, dar păstrînd totuși un procent de reușită temporară.

4.4.6.6. INVAGINAȚIA RETROGRADĂ JEJUNOGASTRICĂ

Definiție. Protruzia retrogradă a segmentelor jejunale subanastomotice, prin anastomoza (de obicei gastro-jejunală) înapoi în stomac, reprezintă un accident mecanic rar întîlnit care poate surveni precoce, dar și tardiv după rezecția gastrică.

Scanned with OKEN Scanner

Etiologie, frecvență. În determinismul entității trebuie luate în considerație lungimea anormală între anastomoză și punctele fixe ale intestinului mezenterial, gura orizontală greșit executată, lipsa suspendării ansei aferente, precum și kinetica segmentelor jejunale adiacente.

Sindromul, destul de rar, survine mai ales după operații tip rezecție gastrică largă cu anastomoză Reichel-Polya (mai rar în varianta Hoffmeister-Finsterer) și excepțional după gastro-duodenoanastomoză Péan Billroth I, în care fixitatea segmentului duodenal se opune retroinvaginării sale.

Morfopatologie. Se descriu mai multe tipuri anatomopatologice ale entității:

a. *invaginația ascendentă* anizoperistaltică, în care ansa eferentă se invaginează retrograd în stomac. Reprezintă circa 75% din totalitatea cazurilor;

b. *invaginația descendentă* izoperistaltică, în care ansa invaginată este cea aferentă, mobilă (15% din cazuri);

c. *dubla invaginație* „în W" — invaginație mixtă care interesează ambele anse pătrunse în bontul gastric printr-o anastomoză foarte largă (5—10%);

d. excepțional, după rezecțiile de tip Péan Billroth I se poate întîlni în condițiile unui duoden mobil (sau mobilizat excesiv) invaginația *duodenogastrică*.

Elementele constante morfologic sînt reprezentate de: gura largă de anastomoză, mobilitate excesivă și ansă lungă aferentă, precum și modificări variabile la nivelul ansei și a bontului gastric, dependente de vechimea și modul de instalare al accidentului.

În cazurile cronice, ansele apar îngroșate, cu procese de jejunită, mezenterită retractilă, șanțuri de demarcație mai mult sau mai puțin accentuate, marcînd locul maximei telescopări. Mucoasa jejunală hipertrofică, cu ulcerații, poate fi sursă de sîngerări. Bontul gastric cu peretele îngroșat, mărit de volum cu mucoasa atrofică și zone ulcerative, reprezintă expresia morfologică a obstacolului intermitent subiacent. În sfîrșit, gura de anastomoză, îngroșată, poate prezenta ulcerații marginale, sau o scleroză fibroasă. În forma acută se poate ajunge pînă la necroza ansei telescopate.

Simptomatologie și forme clinice. În *forma acută* se realizează un tablou dramatic de ocluzie intestinală acută înaltă caracterizat printr-o senzație de constricție atroce mezogastrică, vărsături inițial alimentare, apoi sanghinolente, balon epigastric extrem de dureros la palpare, restul abdomenului rămînînd plat. Oprirea tranzitului este prezentă, fiind determinată de pareza intestinală consecutivă obstrucției.

Formele cronice, cu invaginări și dezinvaginări succesive, pot avea o simptomatologie estompată, cu perioade dureroase colicative, cu care ocazie se palpează balonul epigastric, mici sîngerări digestive, în special sub forma hematemezei, sau pot avea doar simptome de tip dispeptic.

Examene paraclinice. *Examenul radiologic* poate aduce informații importante, arătînd în plină criză o imagine aerică gastrică de mari dimensiuni și o imagine hidroaerică jejunală adiacentă, precum și lipsa nivelelor hidroaerice inferioare, care semnează diagnosticul de ocluzie înaltă. Tranzitul baritat poate stabili diagnosticul, arătînd o lacună intra-

gastrică mai mult sau mai puţin voluminoasă (care trebuie diferenţiată de fitobezoarul obstructiv), cu caractere rotunde sau ovalare şi foarte bine delimitată, care opreşte evacuarea prin anastomoză.

Endoscopia practicată în urgenţă, fie în condiţii cronice, arată ansa telescopată intragastric, gura de anastomoză, leziunile ulcerative concomitente. Diagnosticul poate fi uşor de stabilit atunci cînd gastroscopia este efectuată într-o perioadă activă a invaginării.

Diagnostic diferenţial. Dintre extrem de numeroasele cauze care pot produce o jenă în evacuarea stomacului, diagnosticul se impune cu acelea care pot determina şi un tablou acut sau subacut, cum ar fi *stomita, ulcerul peptic postoperator*, cu torsiune de anastomoză, alunecarea anselor prin *breşa mezocolică, fitobezoarul obstructiv, edemul acut* al *anastomozei* etc. Pentru diferenţierea acestora, factorul timp (invaginaţia putînd apare precoce, dar şi după cîteva săptămîni sau luni de la operaţie) are o valoare limitată. Examenul radiologic şi mai ales endoscopia stabilesc diagnosticul rar de retroinvaginaţie.

Complicaţii. În formele acute şi supraacute complicaţiile sînt date de *ocluzia înaltă* cu dezechilibrul metabolic sever, distensie acută gastrică, concomitent cu leziuni mergînd pînă la necroza şi perforaţia anselor prin antrenarea mezenterului în telescopare cu deficit circulator local acut. Tabloului ocluziv i se va adăuga cel peritonitic, iar finalul va fi rapid fatal, în lipsa unei energice şi imediate acţiuni chirurgicale.

Hemoragia digestivă poate fi expresia invaginărilor acute urmate de dezinvaginare spontană, precum şi a celor cronice. De la forme medii antrenînd anemia cronică, hemoragia poate căpăta aspecte severe cu hematemeză abundentă şi dezechilibru hemodinamic consecutiv. Invaginaţiile intermitente pot fi cauză de anemie cronică. Sîngerarea se produce fie prin ulceraţii la nivelul bontului gastric (evidenţiabile endoscopic), fie de la nivelul uneia sau alteia din ansele telescopate, cu maxim de frecvenţă pe inelul de stricţiune. În invaginaţia acută cu ocluzie şi necroză întreaga ansă este sursă de hemoragie intraluminală.

Deplasările anormale succesive pot duce la *modificări din partea anselor şi mezenterului* care la rîndul lor pot fi sursa unor complicaţii. De la obstrucţii mecanoinflamatorii de la nivelul ansei eferente la mezenterite retractile, fixarea anselor în ţeavă de puşcă, deficit de evacuare al ansei aferente, ocluzia prin bridă, toate accidentele mecanice subanastomotice devin posibile.

Tratament. În formele uşoare, cu invaginaţie intermitentă, se poate tenta reducerea telescopării prin soluţii saline sub presiune, sau mai bine sub ecran, prin exercitare de compresie dozată în condiţiile administrării prînzului baritat. Rareori aceste proceduri sînt urmate de succes, iar acesta este temporar, invaginaţia retrogradă avînd o tendinţă cel puţin deranjantă de recidivă, explicabilă dealtfel prin faptul că entitatea are un determinism mecanic şi implicit o sancţiune tot mecanică respectiv chirurgicală.

Reintervenţia urmăreşte o serie de obiective care se concretizează prin următoarele proceduri posibile:

— reducerea invaginării (insuficientă prin ea însăşi întrucît nu rezolvă decît temporar doar consecinţa accidentului);

Scanned with OKEN Scanner

— revizuirea complexului anastomotic urmată de fixarea anselor la bontul gastric;

— sutura în „țeavă de pușcă“ a anselor aferentă și eferentă, completată cu fixarea lor solidă la breșa mezocolică;

— anastomoză Braun de descărcare între cele două anse, submezocolic;

— degastrogastrectomia, cu realizarea ulterioară a unui nou montaj corect cu ansă aferentă nu mai lungă de 10—11 cm și fixată la bont, superior, corectînd și reducînd eventual mobilitatea excesivă a ansei eferente;

— transformarea după degastrogastrectomie a montajului Polya în anastomoză de tip Péan Billroth I;

— asocierea vagotomiei în vederea reducerii chineticii complexului subanastomotic (discutabilă atît patogenic, cît și ca eficacitate).

4.4.6.7. COMPLICAȚIILE VAGOTOMIEI

Suferințele care pot surveni după vagotomie pot fi împărțite în două categorii;

— complicații generate de modul în care a fost executată tehnic vagotomia;

— consecințe ale secțiunii nervilor vagi asupra funcționalității tractusului digestiv.

În prima categorie se poate înscrie prioritar *vagotomia incompletă,* care explică de multe ori recidiva ulceroasă. De aici rezultă obligativitatea ca în orice reintervenție executată pentru ulcer postoperator să fie verificată calitatea vagotomiei inițiale.

Complicații pot apare secundar modului în care a fost executată vagotomia în sensul mobilizării excesive a esofagului abdominal, care duce la desființarea unghiului lui Hiss și a mijloacelor de contenție a esofagului în inelul hiatal, consecința fiind *hernia hiatală și refluxul gastroesofagian.*

Uneori după executarea vagotomiei poate apare disfagia ce poate fi secundară constituirii unui hematom periesofagian, fie alteori datorată unui spasm esofagian juxtacardial generat de însăși secțiunea vagului. În ambele situații leziunea este reversibilă fiind necesară executarea de dilatații esofagiene (fig. 4.64.).

La nivelul stomacului, secundar vagotomiei se produce un grad de *atonie gastrică,* în general reversibilă, ea persistînd mai mult după vagotomiile tronculare cu piloroplastie și fiind mai puțin importantă în condițiile unei vagotomii asociată cu o rezecție gastrică limitată. Trebuie făcută o diferențiere netă între gastroplegia postvagotomie și tulburările de evacuare generate de un defect al permeabilității sistemului de drenaj (anastomoză îngustă), care la rîndul lor vor conduce la o dilatație gastrică secundară. Gastroplegia ireversibilă după vagotomia tronculară este rar citată, dar entitatea există totuși. Dacă situația nu cedează în decurs de 3—4 săptămîni după o medicație care accelerează evacuarea (Metoclopramidă) ea necesită reintervenția care constă în rezecția gastrică și anastomoză gastrojejunală (fig. 4.65 și 4.66).

Scanned with OKEN Scanner

Recidiva ulceroasă este o complicaţie tardivă, ceva mai frecvent întîlnită după vagotomia pentru ulcer gastric sau prepiloric, decît pentru ulcerul duodenal.

Majoritatea ulcerelor nu sînt, însă, imputabile vagotomiei ci unei secţiuni nervoase incomplete sau neindicate (s. Zollinger-Ellison, hiper-

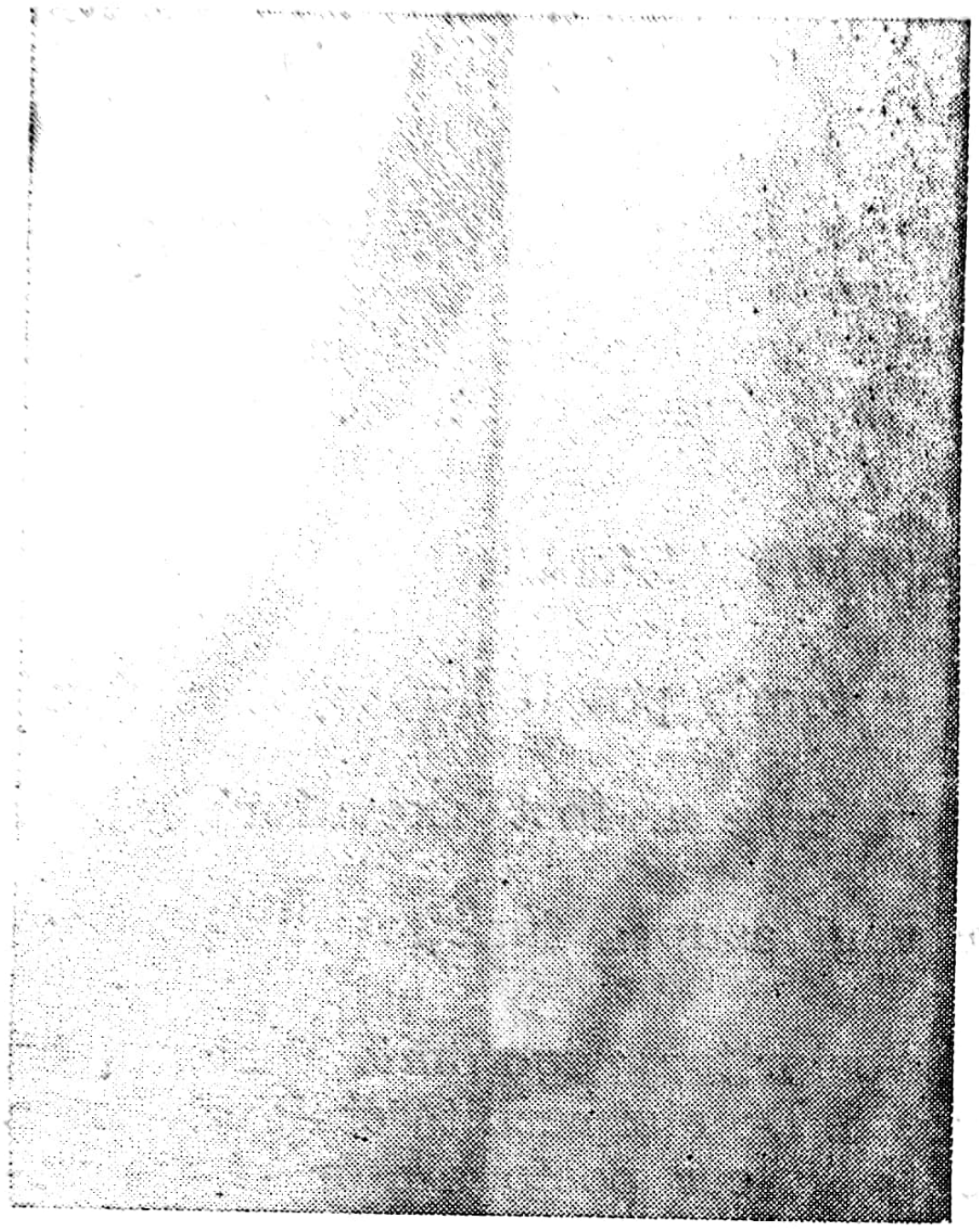

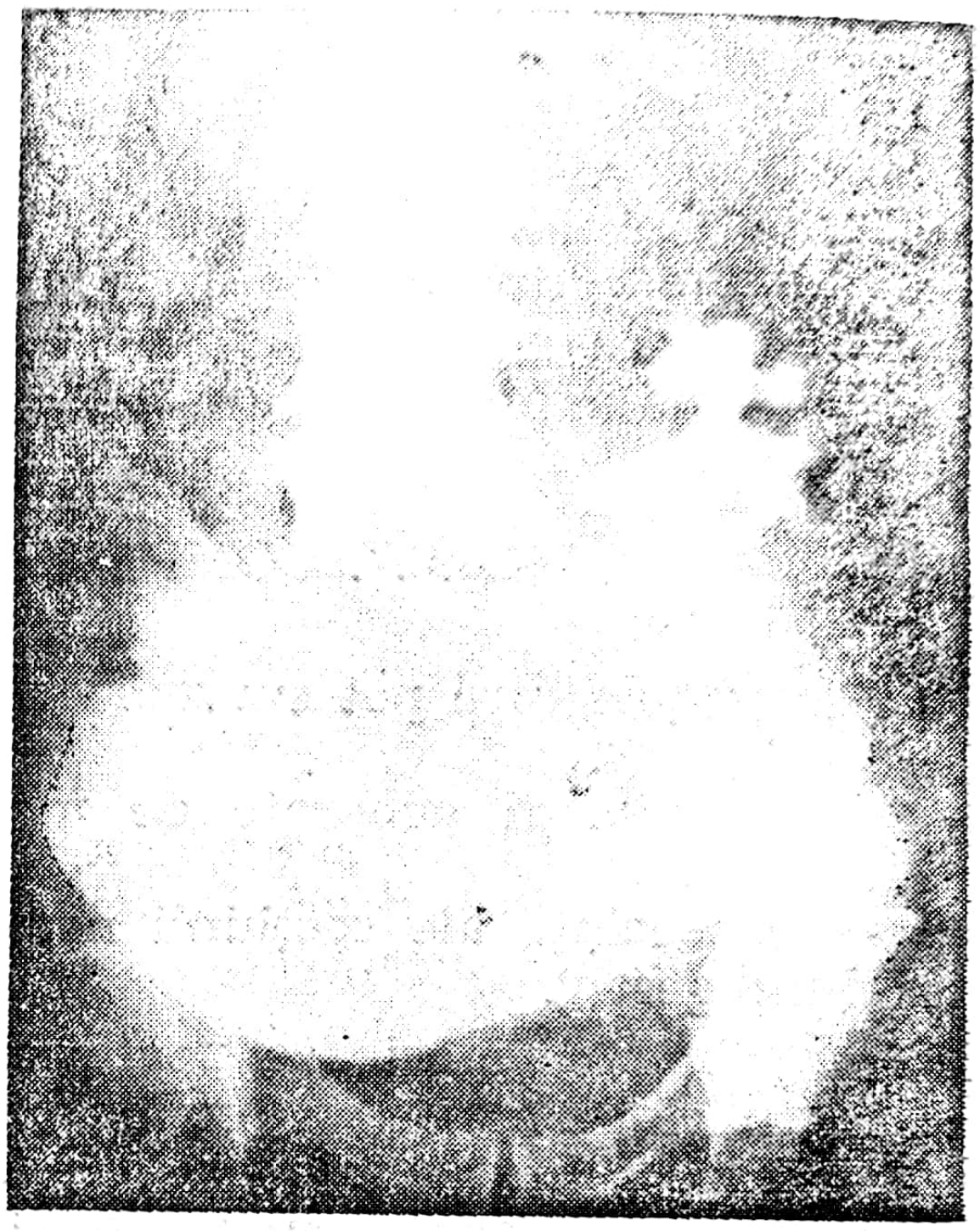

Fig. 4.64. — Spasm esofagian supracardial secundar vagotomiei.

Fig. 4.65. — Gastroplegie după vagotomie cu drenaj: zona piloroplastiei era permeabilă pentru două degete; stomacul enorm, dilatat pînă în apropierea simfizei.

Fig. 4.66. — Rezecţie gastrică cu anastomoză gastrojejunală pentru gastroplegie ireversibilă postvagotomie (acelaşi caz ca şi în fig. 4.65). Se observă revenirea la normal a dimensiunilor bontului.

Scanned with OKEN Scanner

paratiroidism). Corelate patogenic cu vagotomia sînt numai puținele ulcere gastrice ce apar ca urmare a unei tulburări de evacuare a stomacului după vagotomie. Nu se poate însă afirma cu certitudine dacă tulburarea de evacuare gastrică întîlnită în aceste ulcere este cauza sau consecința ulcerului recidivat.

Diagnosticul se precizează prin examen radiologic și mai ales endoscopic, util și pentru localizarea ulcerului. Calitatea vagotomiei (completă sau incompletă) se poate cel mai bine determina prin stimularea secreției de HCl cu pentagastrină (micșorarea peste 60% a valorii HCl indică o vagotomie suficientă).

Tratamentul în cazurile necomplicate poate da deseori rezultate favorabile, prin administrarea prelungită de cimetidină 1 g/zi. În cazurile refractare cu pusee ulceroase repetate, sau în cele complicate (stenoză, perforație), se intervine chirurgical cu tehnici adecvate situației prezente. Este preferată adesea o rezecție gastrică în combinație cu o revagotomie, procedeu prin care riscul unor recidive ulceroase este mult diminuat.

Consecințele vagotomiei *asupra căilor biliare* sînt diferit interpretate în diverse statistici. Într-adevăr, după vagotomie se înregistrează, ca dealtfel și după rezecția gastrică clasică, un grad de hipotonie a veziculei biliare. Litiaza postvagotomie apare în unele statistici cu un procent de pînă la 20%. Din experiența noastră nu am verificat această afirmație. Considerăm că de cele mai multe ori litiaza nu fusese recunoscută la intervenția inițială.

Tulburarea funcției pancreasului exocrin este întîlnită mai mult după vagotomie tronculară decît după cea selectivă. Ca urmare a producției scăzute de acid gastric apare o reducere a liberării de bicarbonat.

Pareza intestinală postoperatorie este diferit prezentată în diversele statistici. În ceea ce ne privește nu am înregistrat acest incident decît rareori, raportîndu-ne la un număr de peste 500 vagotomii.

S-a scris foarte mult despre *diareea* la vagotomizați. Trebuie subliniat că după orice tip de intervenție pe stomac executată pentru ulcer poate urma o perioadă cu scaune mai frecvente, situație care se ameliorează prin adaptarea pe parcurs a bolnavului. După statisticile anglo-saxone diareea vagotomizaților apare la un procent de 2% din bolnavi fiind prezentă sub două forme: o formă cronică și o alta cu apariție episodică și recurențială. S-au emis diverse ipoteze asupra cauzelor generatoare ale acestor complicații:

— Poluarea cu germeni a regiunii superioare a tractusului digestiv ar putea fi responsabilă prin dismicrobism de diaree. Cercetările au arătat însă că fenomenul de poluare este prezent în aceeași proporție și la bolnavi fără diaree și chiar la bolnavi fără vagotomie, purtători ai unei simple rezecții.

— Secundar denervării parasimpatice ar apare o insuficiență excretorie pancreatică; studiile au arătat însă că procentul grăsimilor nedigerate în scaun este nesemnificativ.

— La nivelul mucoasei intestinale după vagotomie s-a afirmat că ar apare modificări inflamatorii de tip jejunită, ipoteză care a fost însă infirmată de biopsii sistematice.

Scanned with OKEN Scanner

— Se pare că bolnavii vagotomizaţi care prezentau un disconfort preexistent operaţiei de tip colitic sînt expuşi într-o mai mare măsură la apariţia diareei postvagotomie.

— Cercetări recente se axează pe tulburarea de evacuare a bilei în intestin în sensul că o veziculă hipotonă denervată vagal, conţinînd o mare cantitate de bilă, respectiv de acizi biliari, care se evacuează brutal în intestin, constituie factorul declanşator al episoadelor diareice. Experienţele făcute cu colistiramină au dat rezultate satisfăcătoare. Un argument în plus ar fi lipsa diareei la bolnavii cu vagotomie selectivă şi supraselectivă care conservă inervaţia veziculei biliare. Rămîne ca această ipoteză să fie verificată prin proba timpului.

— Majoritatea bolnavilor cu diaree postvagotomie prezintă modificări evidente în raportul imunoelectroforetic în sensul unei deficienţe relative a IgA.

Referitor la *tratament*, menţionăm faptul că în condiţiile diareelor episodice regimul cu mese mici şi frecvente (6/zi), medicaţia antidiareică (codeină) şi la nevoie adsorbantele de acizi biliari (antiacide cu hidroxid de aluminiu, colestiramină) asociată antibioticelor cu acţiune locală pe flora microbiană intestinală dau rezultate satisfăcătoare. În cazurile în care există o diaree persistentă, continuă, cu răsunet asupra stării generale a bolnavului, se recomandă reintervenţia în timp util, înainte de a se fi produs modificări metabolice importante. Ea are drept scop încetinirea tranzitului intestinal, care se poate realiza printr-o intervenţie chirurgicală efectuată la nivelul intestinului subţire, inversînd un segment intestinal de circa 10 cm lungime în sens anizoperistaltic.

O complicaţie rară (sub 1%) a vagotomiei este necroza de perete posterior gastric, datorită întreruperii aportului de sînge la nivelul micii curburi. Riscul acestei complicaţii este mai mare la bolnavii cu ateroscleroză, hipertensiune, insuficienţă renală cronică, şi după splenectomie.

4.4.6.8. HERNIA HIATALĂ SECUNDARĂ INTERVENŢIILOR GASTRICE

Definiţie. Hernierea porţiunii superioare a stomacului în varianta herniei „prin alunecare“, poate apare după operaţii pe stomac fiind însoţită sau nu de reflux gastroesofagian. Pe de altă parte, refluxul gastroesofagian cu esofagita peptică consecutivă poate apare în lipsa unei hernii morfologic constituite. Elementul esenţial patogenic şi simptomatic este tocmai trecerea sucului gastric (după operaţii pe stomac) în esofag, determinînd leziuni de esofagită peptică.

Etiologie-frecvenţă. Factorul etiologic comun diverselor variante este reprezentat de desfiinţarea consecutivă traumei operatorii a delicatului sistem antireflux, care cuprinde ansa pilierului stîng al diafragmei, sistemul de fibre descrise de Rouget, lama fibroelastică periesofagiană Laimer-Bertelli-Juvara, precum şi valva lui Gubaroff, expresia endogastrică a unghiului cardiotuberozitar Hiss. Desfiinţarea (chiar parţială) acestui mecanism este posibilă în primul rînd în intervenţiile pe nervii vagi, cu încărcarea esofagului pe fir tractor spre dreapta şi desfacerea unghiului cardiotuberozitar; dar chiar şi fără această manevră vagotomia poate

determina distrugeri parţiale ale lamei conjunctive periesofagiene. În cursul rezecţiilor gastrice desfiinţarea unghiului Hiss este posibilă atunci cînd scheletizarea marii curburi a fost executată exagerat în spre stînga în ideia obţinerii unei mai mari mobilităţi a acesteia, aşa cum se întîmplă mai des în operaţia de tip Péan-Bilroth I, în care aducerea partenerilor gastric şi duodenal pentru o anastomoză fără tracţiune poate impune o mobilizare exagerată a stomacului.

În orice caz hernia hiatală postoperatorie şi refluxul gastroesofagian sînt mai frecvente decît se crede şi de multe ori suferinţa postoperatorie a unui gastrectomizat se datorește refluxului care trebuie căutat sistematic.

Patogenie. Fiind îndeplinite condiţiile de mai sus se poate reproduce o hernie hiatală prin alunecare sau un reflux gastroesofagian. Efectul este dat de contactul dintre mucoasa esofagiană de tip pluristratificat neprotejată de mucusul caracteristic gastric şi conţinutul bontului gastric ce poate fi la rîndul său acid sau alcalin ca efect al refluxului biliogastric consecutiv intervenţiei.

Sucul alcalin duodenal (biliopancreatic) este încă şi mai agresiv asupra fragilei mucoasei esofagiene (ca dealtfel chiar asupra rezistenţei mucoasei gastrice aşa cum am descris la capitolul respectiv) şi va provoca o esofagită de reflux iniţial prin iritaţie şi edem, mergînd pînă la formele severe ale esofagitei cu ulceraţii şi stenoze.

Morfopatologie. Se observă constant lipsa unghiului cardiotuberozitar, sau deschiderea lui cu ştergerea valvei Gubaroff. La nivelul bontului gastric pot fi întîlnite semnele gastritei biliare. Punga gastrică herniată este de dimensiuni variabile şi atunci cînd există hernie cardia se află în torace. Modificări importante se găsesc la nivelul esofagului, a cărui mucoasă este edemaţiată, roşie cu zone mici ulcerative sau chiar ulceraţii evidente. Se poate produce ulterior o scleroză în submucoasa esofagului care conduce la brahiesofagul secundar, care va fixa hernia hiatală.

Tablou clinic. Simptomele tipice ale esofagitei cu pirozis retrosternal, vărsături acide sau alcaline, disfagie, sialoree apar cu intensităţi diferite şi sînt influenţate de poziţia bolnavului în procubitus.

Rareori, dar posibil, apar hemoragii digestive cu punct de plecare la nivelul pungii gastrice herniate, a ulceraţiei de colet (Barret) sau de la nivelul esofagitei.

Forme clinice. Se citează forme uşoare la care tratamentul medical şi postural este suficient, forme medii cu simptome evidente, sau forme grave care duc prin abstenţia alimentară la emacierea bolnavului.

Complicaţiile sînt posibile în formele grave şi constau în *hemoragii* ce pot fi medii sau importante, *încarcerare* de pungă gastrică herniată, precum şi întregul cortegiu al complicaţiilor esofagitei, cu *ulceraţii* unice sau multiple, stenoze cicatriceale, *brahiesofag* secundar, pînă la mediastinită.

Examene paraclinice. *Examenul radiografic* în poziţie Trendelenburg, sau mai bine Brombard pune în evidenţă (fig. 4.67) atît hernia cît şi refluxul, viteza de reproducere şi intensitatea lui. Se mai constată dispariţia pungii cu aer a stomacului şi a unghiului Hiss. Stratul de bariu subţire poate arăta la nivelul esofagului leziunile care vor fi însă mai bine pre-

Scanned with OKEN Scanner

cizate prin endoscopie și biopsie de mucoasă esofagiană, metodă care își are mare valoare și în precizarea diagnosticului diferențial.

Reproducerea sindromului prin instilare intraesofagiană *de soluții N/10 HCl*, este edificatoare. Pe de altă parte *pH-metria* esofagiană stabilește caracterul acid sau alcalin al esofagitei, la fel și cercetarea acidității din sucul gastric.

Diagnostic diferențial. Se impune diagnosticul cu toate afecțiunile esofagului capabile de a da disfagie. De la esofagita corozivă caustică, ulcerul esofagian pînă la disfagia lusoria, orice cauză trebuie eliminată.

De asemenea existența unei hernii hiatale cu reflux poate fi premergătoare unei operații „pentru ulcer" și simptomatologia să fie inițială, iar nu consecutivă intervenției. *Sindromul de stomac mic* prin vărsăturile sale poate reproduce întrucîtva tabloul simptomatic. De asemenea refluxul biliogastric cu *gastrita biliară* consecutivă se impune a fi diferențiate.

Prognosticul este relativ bun pentru cazurile ușoare și rezervat în formele grave și cele complicate. Ameliorarea sa ține în primul rînd de o indicație chirurgicală corectă (a nu opera un ulcer duodenal fără a fi siguri de lipsa refluxului) și în al doilea rînd, dar esențial, de o tehnică adecvată — blîndețea vagotomiei, fără mobilizarea esofagului, sau dacă aceasta a fost necesară, refacerea obligatorie a unghiului His, evitarea tracțiunilor pe curbura mare a stomacului mobilizată excesiv.

Tratament. În formele ușoare, a căror frecvență este destul de mare, măsurile igienodietetice sînt uneori suficiente (evitarea prînzurilor voluminoase). Evitarea clinostatismului postprandial, al alimentelor iritante,

Fig. 4.67. — Hernie hiatală cu reflux gastroesofagian.



Fig. 4.68. — Rezolvarea unei esofagite de reflux prin implantarea unei anse în „Y" direct în bontul gastric.

combinate, după caz, cu acidifierea sau alcalinizarea conținutului gastric și cu metoclopramidă, sînt de asemenea măsuri utile.

În formele severe se poate ajunge la intervenția chirurgicală, care va urmări reîncadrarea eventualei hernii în abdomen și obligator la executarea unui nou dispozitiv antireflux eficace (de la refacerea unghiului His pînă la manșonarea periesofagiană a marii tuberozități) (fig. 4.68) (Nissen). În situația în care hernia este fixată intratoracic și se asociază cu un brahiesofag secundar, procedura poate fi executată pe cale toracică (procedeul Swith), în care realizarea antirefluxului primează asupra reîncadrării herniei în abdomen. Există cazuri rare recidivate la care s-a propus și executat cu succes întreruperea completă a anastomozei gastroduodenale și implantarea bontului gastric într-o ansă exclusă în „Y", cu sau fără valvulări antireflux.

Leziunile esofagiene, în general secundare cedează prin suprimarea cauzei. În situațiile limită în care ele evoluează pe cont propriu (ulcerații grave, stenoze) se poate recurge la chirurgia de exereză esofagiană cu plastii diverse (colon, intestin) în acest caz procedeul Gavriliu fiind mai puțin indicat.

4.4.6.9. TULBURĂRI METABOLICE SECUNDARE INTERVENȚIILOR GASTRICE

Afectarea funcției de digestie și absorbție a alimentelor după rezecții sau vagotomiile cu drenaj produc în unele cazuri diverse tulburări metabolice. Valorificarea digestivă a grăsimilor și proteinelor este cu atît mai deficitară, cu cît bontul gastric este mai mic.

Scăderea ponderală este relativ frecventă (cca 60% din operați); la producerea ei participă mai mult restrîngerea aportului alimentar datorită senzației de sațietate ce apare cu atît mai precoce cu cît stomacul este mai mic, evacuarea sa mai tulburată și distensibilitatea sa mai redusă, dar și temei de suferințe postprandiale.

Mulți rezecați evită consumul de lapte și produse lactate, care reprezintă principala sursă alimentară de calciu și vitamină D. Deficitul care rezultă este probabil cauza tulburărilor osoase — *osteoporoză* și *osteomalacie* — care după studii histologice sînt întîlnite la aproape jumătate din operații gastrici. În legătură cu acestea merită menționată observația lui Nilson și Westlin (1971) privind frecvența dublă a fracturilor la operații gastrici în cursul perioadei de 20 de ani după intervenție.

Dacă osteoporoza apare la bolnavi subnutriți de obicei prin reducerea voluntară a alimentației, osteomalacia se datorește mai mult unei tulburări de absorbție a grăsimilor și vitaminei D asociată cu o alimentație insuficientă.

Tratamentul constă, pentru osteoporoză în înlăturarea suferințelor postrezecție, care să permită o alimentație normală, iar pentru osteomalacie în administrarea de vitamină D.

Anemiile, întîlnite la circa jumătate din bolnavii rezecați și mai puțin frecvent după vagotomie sînt de două tipuri: feriprivă hipocromă, cel mai frecvent și de tip Biermer, megaloblastică, hipercromă.

Scanned with OKEN Scanner

Anemiile feriprive se datoresc carenței de fier rezultată din tulburarea absorbției acestuia, se manifestă uneori clinic prin anorexie, apatie, suferințe epigastrice și pot fi corectate prin preparate de fier administrate per oral și numai cînd acestea nu ameliorează anemia, parenteral.

Anemia Biermer este mult mai rară, apare mai mult după rezecții gastrice totale, la un interval de 2—6 ani de la intervenție, perioadă în care rezervele hepatice de vitamină B_{12} asigură nevoile de această vitamină ale organismului. În rezecțiile gastrice parțiale, formarea de factor intrinsec în treimea gastrică proximală restantă asigură de obicei posibilitatea de folosire a vitaminei B_{12} și dacă apar, sînt urmarea unei atrofii a mucoasei gastrice produsă de refluxul biliar.

BIBLIOGRAFIE

1. * * * — Simposium of peptic ulcer disease. Surg. Clin. N. Amer., 56. 6.
2. **Th. Taylor White, R. Cameron Harrison** — Reoperative gastrointestinal surgery. Little Brown and Company, Boston, 1975.
3. **Grigorescu Al.** — Complicațiile precoce în chirurgia digestivă. Ed. medicală, București, 1981.
4. **Maingot** — Abdominal operations, vol. I, Appleton-Century-Crofts Inc., New York, 1979.
5. **Juvara I., Rădulescu D.** — Reintervenții după chirurgia gastrică. Raport la al XIII-lea Congres național de chirurgie, București, 1972.
6. **Rădulescu D., Vereanu I., Gavrilescu S.** — Neoplasmul de bont gastric. Viața med. (Buc.), 1977, **24**, 11, 491—497.
7. **Radu C.** — Ulcerul peptic postoperator, Teză de doctorat, I.M.F. București, 1977.
8. **Juvara I., Prișcu A., Radu C., Rădulescu D.** — Fistulele gastrojejunocolice. Chirurgia (Buc.), 1973, 2.

4.5. BOLILE DUODENULUI

Prin topografia și conexiunile sale morfofuncționale, duodenul reprezintă segmentul digestiv cu cea mai complexă integrare. El este un organ de răspîntie situat între stomac, pancreas, căi biliare și intestin, cărora le asigură sinergismul funcțional. Se caracterizează totodată prin foarte bogate conexiuni nervoase și vasculare (sanguine și limfatice) și prin proprietatea de a produce o serie de hormoni sau factori de tip hormonal care influențează diferite activități ale organelor vecine. De aici decurge frecventa sa cointeresare în patologia de vecinătate și patologia abdominală. Suferințele duodenului constituie în cea mai mare măsură o patologie de rezonanță, asociate altor boli de bază. Ele sînt dominate de tulburările funcționale motorii și secretorii și de alterațiile inflamatorii. În multe cazuri afectarea duodenului face parte dintr-o suferință extinsă a tractului digestiv: dischinezii, boală ulceroasă, gastroduodenită, gastroenterită, infestații parazitare. Coafectările în bolile pancreasului și căilor biliare sînt obișnuite. Patologia ampulei lui Vater aparține în egală măsură duodenului și căilor biliare. Un loc secundar revine afecțiunilor duodenale primitive, care la rîndul lor pot fi generatoare de leziuni extraduodenale.

Scanned with OKEN Scanner

4.5.1. DISCHINEZIILE DUODENALE

Tulburările funcționale motorii sînt cele mai frecvente în cadrul patologiei duodenale. Ele sînt totdeauna secundare și survin în cele mai variate condiții. După influența asupra vitezei de tranzit se face distincția între dischinezia cu stază duodenală, observată în mod obișnuit și dischinezia cu intoleranță motorie duodenală, observată cu mult mai rar.

Etiologie și patogenie. Dereglarea activității tonomotorii a duodenului poate fi generată de următoarele cauze:

a. Duodenale: duodenită și periduodenită, parazitoze, diverticuli, ulcer.

b. Abdominale extraduodenale (de vecinătate și la distanță): hepatite și ciroze, colecistopatii, pancreatopatii, gastropatii, stomac operat, enteropatii, apendicită, mezenteroepiploită, diverticulită, constipație, metroanexită, cistopielite etc.

c. Generale: nevroză generală vegetativă, infecții, dishormonoze, (hipo- și hipertiroidism, insuficiență suprarenală, insuficiență ovariană), sindroame depresive și melancolice, nevroză astenică, acidoză diabetică, uremie, spasmofilie hipocalcemică și hipomagneziemică, toxicomanii etc.

Deseori suferința duodenală se menține în umbra afecțiunii cauzale dar frecvent, devine manifestarea sa revelatorie, fiind doar greșit etichetată ca aparent primitivă. Pentru identificarea factorului inițiator sînt necesare investigații metodice.

Fiziopatologie. Dischinezia duodenului însumează, ca pentru toate organele tubulare, alternanțe de hiper, hipo și normotonie, cu tulburări de tranzit și variații de relief a mucoasei corespunzătoare. Hipotonia reflectă diminuarea activității contractile: diametrul duodenului crește, pliurile apar voluminoase și dispuse transversal, conținutul stagnează. Hipertonia reflectă contractilitate exagerată: calibrul diminuă, se observă contracții inelare sub formă de incizuri (hipersegmentare), sînt posibile retenții supraiacente de conținut, expulzia prin teritoriul hiperton se face accelerat, cu aspect de intoleranță la examenul radiologic. Dezordinilor motorii li se adaugă și mișcări antiperistaltice cu sens ascendent, care realizează împreună cu cele peristaltice mișcările dezordonate de amestec („brasaj"). Hipotonia pilorică explică refluxul duodenogastric. Prezența celor două sfinctere funcționale — medioduodenal, al lui Kapandji, și sfincterul de pe D_2, al lui Ochsner — favorizează producerea unei hiperpresiuni în compartimentul astfel delimitat, comunicînd cu sistemul de drenaj bilio-pancreatic. În acest fel se poate explica și refluxul transpapilar.

Dischineziile cu stază se definesc prin încetinirea tranzitului peste durata normală de 10 sec. După extindere, staza poate fi difuză sau segmentară (eventual bipolară, interesînd bulbul și duodenul transvers). La originea tulburărilor tonomotorii se găsesc frecvent influențe neurovegetative, cu punct de plecare local, regional, sau la distanță. De multe ori acestea aparțin unei distonii neurovegetative cu diminuarea tonusului vagal (se cunoaște efectul peristaltogen al vagului și hipotonia gastroduodenală cu stază care se instalează după vagotomie sau atropinizare). Întrucît la nivelul duodenului este localizat pace-makerul motilității intestinului subțire, tulburările motorii se extind obișnuit și pe segmentele subiacente. Intervin concomitent și factori endocrini duodenali, pentru

intervenţia cărora pledează diminuarea numărului de celule enterocromafine din mucoasa duodenală, sediul sintezei hormonale (sistemul APUD). Este bine cunoscut efectul activator al unora din aceşti hormoni. Deficitul lor are însă o rezonanţă mai extinsă. Astfel deficitul de CCK-pancreozimină atrage hipotonia veziculei biliare şi insuficienţa enzimosecretorie pancreatică. Deficitul de secretină atrage insuficienţa debitului secretor de bicarbonat şi dezvoltarea unei secreţii clorhidrice permanente prin insuficienţă de mecanism inhibitor (stare dissecretorie normo- şi hipoclorhidrică, diferenţiată de cea hiperclorhidrică, reprezentativă pentru ulcerul duodenal şi sindromul Zollinger-Ellison). Carenţa de secretină se repercută şi asupra eliberării de insulină, cu deosebire în faza hormonală precoce a acesteia, dar cu rol adjuvant şi în faza tardivă. Se realizează astfel deficitul „axului entero-intestinal" cu insuficienţa răspunsului hiperinsulinemic intraprandial care controlează senzaţia de foame. Sînt argumente că şi CCK-PZ ar avea efecte analoage: după stimularea eliberării acestui hormon printr-un prînz de acizi aminaţi creşte nu numai secreţia de enzime pancreatice ci şi de insulină.

Ca urmare a tulburărilor funcţionale menţionate se dezvoltă o simptomatologie foarte variată. Lipsa hiperinsulinemiei postprandiale explică inapetenţa caracteristică instalată după începerea mesei. Refluxul alcalin intragastric produs de mişcările antiperistaltice şi favorizat de hipotonia sfincterului piloric sau altădată secreţia clorhidrică interdigestivă, explică senzaţia obişnuită de arsuri epigastrice. Insuficienţa sfincterului cardiei răspunde de pirozis. Hipotonia vagală, deficitul hormonal şi tulburările automatismului controlat de pace-makerul duodenal explică frecvenţa constipaţiei.

Dischineziile cu tranzit duodenal accelerat se explică prin reflectivitate interoceptivă accentuată şi hiperperistaltism. Aspectul de intoleranţă demonstrabil prin examen baritat se limitează uneori la bulb, alteori interesează întregul cadru duodenal, făcînd dificilă vizualizarea organului Mişcările peristaltice vii se pot traduce clinic prin dureri contractile. Deseori se continuă prin hiperperistaltism jejunal, cu manifestări de tip dumping.

Tablou clinic. Staza duodenală se manifestă printr-un sindrom dispeptic analizat cu prioritate de Haţieganu. Bolnavii — în cea mai mare proporţie femei — se plîng de inapetenţă, cu repulsie faţă de produsele greu digestibile, dar uneori chiar faţă de mirosuri culinare şi alimente evocate psihic. Greţurile sînt elementul cel mai supărător prin intensitatea şi persistenţa lor, survenind mai deseori dimineaţa după micul dejun şi revenind uneori înainte de amiază („greţuri bifazice"). Inapetenţa se accentuează în mod paradoxal în cursul mesei de la primele înghiţituri („inapetenţa vine mîncînd", Haţieganu). Postprandial se instalează o senzaţie neplăcută de balonare epigastrică, de disconfort vag definit, care contribuie la limitarea raţiei alimentare. Se pot asocia arsuri epigastrice şi chiar pirozis, ceea ce poate imprima tabloului clinic — prin nota hiperstenică — un caracter pseudoulceros.

Evoluţia simptomelor este neregulată „capricioasă", cu evidente condiţionări psihice (emoţii, suprasolicitări), alimentare (produse greu digestibile sau excese alimentare), hormonale (sindrom premenstrual, climax, disgravidie precoce), sau fără motivări aparente. Episodul dispeptic se

poate repeta la intervale inegale, fără periodicitatea ulceroasă, avînd durată de cîteva zile sau săptămîni. Se pot grefa pe acest fond şi dureri epigastrice, care devin uneori paroxistice, însoţindu-se de vărsături şi intoleranţă gastrică („crize celialgice“). Limitarea aportului alimentar duce inevitabil la denutriţii (niciodată emaciere exprimată), anemie hipocromă, astenie. Vărsăturile abundente şi incoercibile duc rapid la deshidratare, cu alcaloză şi spasmofilie. Asocierea unei periduodenite atrage dureri continui, cu topografie epigastrică şi paraombilicală. Prezenţa solaritei este sugerată de durerile epigastrice cu sediu înalt, rezistente la antispastice, impunînd poziţii forţate şi iradiind în spate. Componenta biliară adaugă vărsăturile bilioase şi intoleranţa la colecistochinetice.

Deseori coexistă manifestări psihoneurale: sindrom neurastenic, reacţii depresive sau hipocondriace, fobii, cu posibilitatea evoluţiei sub mască psihiatrică. Bolnavii sînt de regulă hipotensivi, pot acuza cefalee vasomotorie şi uneori migrenă. Contextul asteno-adinamic poate reproduce aspectul insuficienţei corticosuprarenale. Sînt posibile tulburări catameniale, subfebrilităţi, manifestări alergice cutanate.

Examenul obiectiv furnizează mai curînd relaţii negative, întreaga suferinţă fiind uneori exclusiv subiectivă. De multe ori există însă sensibilitate la presiune cu sediu paramedian în dreapta, cu deosebire la compresiunea duodenului descendent pe planul dur al coloanei vertebrale. Punctul solar este de regulă sensibil. Epigastrul poate fi excavat („abdomen duodenal“), mai evident în visceroptoze. Sensibilitatea la presiune are un caracter mai extins în mezenteroepiploită. Colonul este de multe ori contractat. Punctele ovariene sînt sensibile în ginecopatiile inflamatorii. Examenul general confirmă deficitul ponderal şi hipotensiunea arterială, anemia, sindromul subfebril (mai frecvent de natură vegetativă sau hiperfoliculinică).

Evoluţie. De cele mai multe ori este vorba de o afecţiune prelungită, cu exacerbări imprevizibile. Perioadele manifeste alternează cu intervale de relativă latenţă. Durata este condiţionată de cauza primară a dischineziei duodenale. Dacă aceasta poate fi eradicată sînt posibile vindecări definitive. Formele secundare unor boli cronice ireductibile necesită un control pe durată nelimitată, în vederea prevenirii recurenţelor. Cu timpul evoluează spre duodenită cronică, iniţiindu-se astfel un cerc patogenetic vicios „dischinezie-inflamaţie“ care impune un tratament mai energic.

Diagnostic. Examenul radiologic este cel care permite recunoaşterea stazei duodenale pe baza „triadei“ stază, dilataţie, mişcări de frămîntare. Tranzitul substanţei opace se face încetinit, duodenul apare de calibru lărgit, pînă la dimensiunile de megabulb şi megaduoden, cu pliuri transversale voluminoase, eventual hipersecreţie (fig. 4.69). La realizarea stazei contribuie frecvent mişcările antiperistaltice, cu reflux ascendent. Dacă se produce relaxarea sfincterului piloric, are loc refluxul duodenogastric. Analiza mucosografică nu evidenţiază alteraţii de tip inflamator. Conturul duodenului este normal. Modificările sînt localizate (staza bulbară fiind cea mai frecventă) sau difuze (staza duodenală totală).

Endoscopia oferă relaţii normale. Viscerografia documentează tulburările exprimate ale activităţii motorii, cu alterarea traseelor. Sondajul duodenal pune în evidenţă relaţii normale, sau un suc duodenal tulbure,

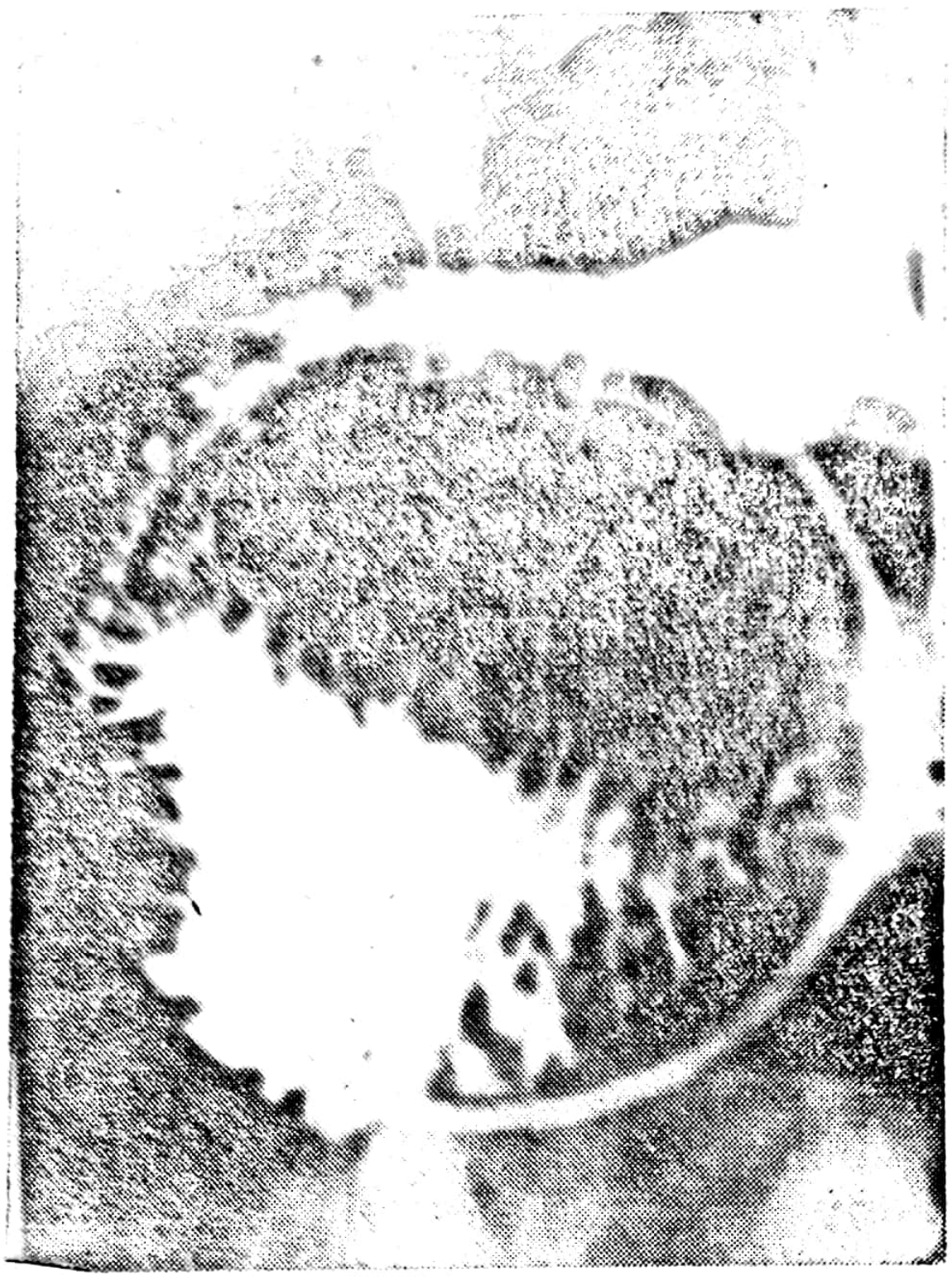

Fig. 4.69. — Stază duodenală.

floconos, cu depozit crescut de mucus și celule descuamate. Examenul bacteriologic nu are nici o semnificație. În formele de origine parazitară se identifică paraziții existenți în lumenul duodenal (lamblia, ankilostoma etc.).

Dischinezia cu tranzit accelerat și intoleranță segmentară este mai puțin conturată clinic. Se manifestă prin dureri contractile și coexistă frecvent cu boala ulceroasă sau afecțiuni gastrointestinale difuze. Forma autonomă aparține nevrozei.

Diagnosticul se face radiologic: duodenul este surprins în stare de evacuare, devenind de aceea greu de vizualizat. Segmentul interesat apare filiform. Intoleranța segmentară interesează mai obișnuit bulbul. Astfel de imagini sînt însă de cele mai multe ori secundare leziunilor ulceroase sau inflamatorii. Diagnosticul diferențial se face în primul rînd cu ulcerul bulbar și postbulbar.

Sînt posibile și dischinezii fără modificări ale tranzitului, la care doar simptomatologia dispeptică atrage atenția. Examenul radiologic demonstrează activitatea contractilă anarhică, durata de tranzit rămînînd totuși în limite normale.

Tratament. *Măsuri igieno-dietetice.* Respectarea normelor de igienă alimentară are importanță majoră. Mesele trebuie să fie fracționate, în 5—6 reprize pe zi, cu un program regulat. Se evită excesele și unilateralizarea alimentară. Poziția de „clinodigestie", realizată prin decubitul ventral drept, se recomandă sistematic după mesele principale, pentru a favoriza evacuarea gastrică.

Etiologic. Se acordă atenția cuvenită bolilor cauzale, în vederea asanării factorilor de întreținere ai dischineziilor duodenale. În formele asociate se vor suprima focarele inflamatorii abdominale. În formele primare trebuie căutată în primul rînd nevroza vegetativă, în vederea stabilirii unui program terapeutic individualizat.

Patogenic. Activarea motricității duodenale se poate realiza prin insulinoterapie (10—15 U cu 30 min. înainte de masa principală) care are și un efect favorabil prompt asupra apetitului. Crește totodată secreția gastrică acidă și secreția pancreatică, declanșează eliberarea de hormoni duodenali, la rîndul lor, cu influență sanogenetică. *Metoclopramida (Primperan, Reglan)* îndeplinește o importantă funcție stimulatoare asupra motricității gastroduodenale, prin efect central, la nivelul trunchiului cerebral. Exercită și un bun efect simptomatic antiemetic. Sedarea psihovegetativă este necesară în toate cazurile. Indicația devine prioritară în nevroză dar este justificată și în dischineziile reflexe. Se prescrie atît o

Scanned with OKEN Scanner

medicație adresată cortexului *(bromuri, tranchilizante)* cît și centrilor diencefalici *(barbiturice)*. Bolnavii anxioși, depresivi, hiperemotivi, hiperexcitabili, necesită un tratament mai diferențiat. S-au dovedit utile sărurile de magneziu, efectul fiind interpretat în prezent prin prisma necesităților de restabilire a homeostaziei electrolitice („spasmofilie hipomagneziemică"). Soluția de *novocaină* sau *xilină* 1% atenuează acuzele postprandiale. Pansamentele gastrice alcaline sînt indicate cu deosebire în formele cu notă hiperstenică. Coleretícele și colecistochineticele se recomandă în cazuri cu intricarea bilioduodenală. Curele hidrominerale cu ape bicarbonatate sodice pot fi cuprinse în programul terapeutic pentru acțiunea lor de activare a fluxului biliar, motricității gastroduodenale și intestinale (Olănești, Sîngeorz, Slănic-Moldova).

Simptomatic. Locul principal revine antivomitivelor: Emetiral, Majeptil (sub protecție de *Romparkin*), *Torecan, Plegomazin.* Vor fi evitate atropinicele deoarece agravează hipotonia gastroduodenală. Pentru combaterea durerilor se administrează antispastice, antialgice, novocaină, aplicații locale de căldură.

Vor fi avute în vedere totdeauna bolile asociate și cu deosebire dischineziile biliare, constipația, visceroptoza, apendicopatiile. Succesul terapeutic poate fi condiționat de detectarea unei duodenite, și organizarea tratamentului adecvat.

4.5.2. DUODENITELE

Reprezintă un domeniu de patologie extrem de controversat, ca și gastritele. Importanța lor a fost exagerată uneori și minimalizată în alte cazuri. Cu deosebire a fost litigioasă relația cu boala ulceroasă. În ciuda discuțiilor numeroase, ele reprezintă o realitate cu o importanță clinică semnificativă. Din punct de vedere evolutiv se diferențiază duodenite acute și cronice. Distincția nu este însă absolută, între ele putînd exista legături de filiație și ambele tipuri putînd surveni în legătură cu aceiași factori cauzali. Le unifică de asemenea și posibilitatea unor leziuni analoage, ca exulcerațiile. Incidența nu este corect evaluată, deoarece numeroase cazuri evoluează latent. Diagnosticul cert se bazează de altfel exclusiv pe datele bioptice, criteriu care nu este însă accesibil explorării sistematice. Afecțiunile inflamatorii duodenale expun de aceea la confuzii cu cele dischinetice pure, din cauza simptomatologiei în mare parte superpozabilă. Diferențele mari care se constată între diferite păreri privind aceste două subiecte se explică în mare măsură prin delimitarea neuniformă între funcțional și organic.

Etiologie. Duodenitele acute aparțin de regulă unor procese inflamatorii mai extinse, cum este gastroduodenita și gastroenterocolita. Pot surveni în cadrul oricărei infecții acute cu tropism digestiv (în hepatita virală atingînd cifra de 80%) și de asemenea în legătură cu agresiuni toxice alimentare și abuzuri alcoolice. Există o duodenită acută medicamentoasă (alături de gastrită) o duodenită alergică de stress (în cadrul gastroduodenitei hemoragice și erozive) etc.

Duodenitele cronice au o diversitate etiologică mult mai mare. Mai obișnuit se asociază unei gastrite cronice, corelîndu-se cu aceasta prin aria extinsă de acțiune a factorilor agresivi, dar și prin aclorhidria care

Scanned with OKEN Scanner

favorizează proliferarea florei bacteriene. Printre factorii de risc se rețin igiena alimentară defectuoasă, abuzul de alcool și tutun, consumul de medicamente „ulcerogene". Numeroase cazuri aparțin unor sindroame malabsorbtive: enterocolite cronice, enteropatia glutenică, malnutriții etc. Parazitozele cu dezvoltare proximală (lambliază, strongiloidoză, ankilostomiază) se însoțesc constant de leziuni inflamatorii ale mucoasei duodenale. Staza venoasă din sistemul cav inferior (insuficiența cardiacă), sau sistemul port (ciroza hepatică) evoluează frecvent cu duodenită.

O proporție importantă se prezintă ca „duodenite primitive", cu instalare autonomă. Uneori este vorba de dischinezii duodenale care evoluează treptat spre alterații morfologice. Acestea sînt dominante la sexul feminin și la vîrsta de 30—40 ani. În legătură cu astfel de forme s-a discutat și relația cu boala ulceroasă. Există cercetări dinamice care atestă posibilitatea virajului în timp de la duodenită la ulcer duodenal verificat. Se cunoaște unilateralizarea mai veche făcută prin „teoria inflamatorie" a ulcerului (Konjetzny). Deși relația este infirmată de unele studii, există altele care demonstrează prin endoscopie repetată apariția leziunilor ulceroase la 9% din bolnavii cu duodenită, în timp de 1 an. Trebuie exclusă, desigur, posibilitatea omisiunii de diagnostic. Analogia simptomatologică nu poate constitui un argument, deși a fost invocată. Relevarea în schimb a particularităților de genotip ulceros la bolnavi cu acuze duodenale lipsiți de leziuni endoscopice (criteriul radiologic fiind insuficient pentru excluderea ulcerului) poate sublinia apartenența unei „duodenite" la spectrul bolii ulceroase. Ar fi vorba de un stadiu prelezional — preulceros, cu perspectiva dezvoltării ulcerului în viitoare perioade de reactivare. Problema se reține cu deosebire pentru „bulbita edematoasă", deseori expresie a bolii ulceroase. Aceste forme domină la bărbați.

Duodenitele asociate altor leziuni locale sînt totdeauna circumscrise: periulceroasă, peridiverticulitică, suprastenotică etc.

Morfopatologie. După extindere se diferențiază duodenita segmentară (bulbita, duodenita descendentă, transversă) și difuză (extinsă de la bulb pînă la D_2 sau D_3). Macroscopic se diferențiază forme congestive (de regulă cu îngroșarea pliurilor, dar în cca 1/4 fără modificări de relief), hemoragice și erozive (friabilitatea mucoasei, exulcerații superficiale, cu localizare mai deseori pe bulb dar posibil și cu difuziune inferioară), polipoide (mai rar, cu formațiuni roșietice de 2—5 mm, ombilicate central).

Histologic se diferențiază următoarele forme: superficială (cu modificări congestive, edematoase și infiltrație polimorfonucleară și limfoplasmocitară circumscrisă la aria vilozităților), interstițiale (tabloul inflamator se extinde și în aria criptelor glandulare), atrofice (cu reducerea înălțimii vilozităților, anomalii de formă și lărgirea lor) și exulcerative (cu eroziuni ale epiteliului de suprafață). S-au propus și clasificări cantitative, cu diferențierea a trei grade de duodenită: gradul 1 — duodenita ușoară: infiltrație inflamatorie simplă; gradul 2 — duodenita medie: se adaugă alterații distrofice ale epiteliului superficial și atrofie vilozitară parțială; gradul 3 — duodenita severă: eroziuni epiteliale, atrofie vilozitară, infiltrat inflamator masiv (Whitehead și colab.).

Coexistența gastritei este relativ frecventă. Mai obișnuit se asociază gastrita antrală, corelată cu mecanismul dominant al refluxului duodeno-

Scanned with OKEN Scanner

gastric. Coincidența este observată cu deosebire în gastrita atrofică. Sînt posibile însă și gastroduodenite cu hiperclorhidrie, a căror relație cu boala ulceroasă poate fi suspectată.

Fiziopatologie. Leziunile inflamatorii atrag tulburări tonomotorii duodenale, reflectate mai frecvent prin dischinezii și stază sau, prin intoleranță cu tranzit accelerat. Atrofia vilozitară este urmată de tulburări absorbtive, afectarea glandelor de tulburări secretorii, variațiile cantitative ale celulelor enterocromafine de perturbări ale funcției hormonale. Gastroduodenita se prezintă uneori ca entitate nu numai histologică ci și nozologică: excesul de alcool, de exemplu, produce modificări inflamatorii la nivelul antrului și duodenului, deseori cu hemoragii subepiteliale, chiar dacă se administrează într-o doză unică.

Tablou clinic. *Duodenitele acute* se prezintă de regulă ca manifestări acute dispeptice duodenale, în cadrul unei suferințe digestive mai largi: gastroduodenită (cu intoleranță gastrică și vărsături), sau gastroenterocolită (dominată de diaree). Forma hemoragică aparține obișnuit gastroduodenitei hemoragice, instalată după consum de aspirină sau cortizon, abuzuri alcoolice, stress, în condiții de șoc (infarct miocardic, infecții acute, intervenții chirurgicale laborioase, pancreatită acută hemoragică) etc. Foarte frecvent rămîne latentă, sau este acoperită de simptome mai importante (este exemplul duodenitei din hepatita virală, care deși demonstrată la cca 80% din bolnavi, într-o proporție mult mai redusă se impune pe plan clinic, realizînd formele cu debut dispeptic).

Duodenitele cronice pot rămîne de asemenea fără nici o expresie clinică. Cele manifeste sînt de regulă exprimate printr-un sindrom dispeptic duodenal, de tipul celui din dischinezii: inapetență, grețuri, eventual cu perioade de vărsături alimentare și bilioase, balonări postprandiale prelungite. Acuzele sînt neregulate ca ritm, se exacerbează în perioade scurte de 2—3 zile, corelat cu factorii agravanți. Durerile se asociază aproape constant, uneori se impun atenției cu prioritate. Pot realiza intermitent crize violente de tip celialgic, iradieri vertebrale și poziții forțate antialgice, cînd se însoțesc de vărsături incoercibile. Prezența arsurilor, pirozisului și regurgitațiilor acide conturează un sindrom pseudoulceros. Pot fi mimate chiar crize ulceroase de penetrație. Periodicitatea diferă însă de cea caracteristică ulcerului duodenal. Hemoragiile reprezintă alteori manifestarea revelatorie, fie ca hematemeză sau melenă „inaugurală", fie ca sindrom instalat pe fondul dispeptic și dureros premergător. Componenta gastritică și enteritică poate adăuga simptomele ei particulare. În contextul patologic biliopancreatic, tabloul clinic devine mai bogat, deseori cu „măști" simptomatice, dificil de încadrat. Astenia și pierderea din greutate aparțin formelor cu evoluție prelungită, care impun restricții alimentare. Acuze de tip neurastenic sau hipocorticosuprarenal sînt posibile ca și reacții nevrotice de tip variat.

Examenul obiectiv precizează sensibilitatea la presiune paraombilical în dreapta, pe o arie extinsă vertical. Mezenterita este frecventă, tradusă prin punctele paraombilicale dureroase. De asemenea și plexita solară, cu sensibilitate medioepigastrică.

Diagnostic. Punctul de plecare este oferit de suferința duodenală; mai rar se procedează după principiul explorării obiective, la bolnavii cu sus-

Scanned with OKEN Scanner



Fig. 4.70. — Bulbită edematoasă.

piciune de duodenită. Sondajul duodenal este obligatoriu pentru a se stabili o eventuală infestație parazitară (duodenită lambliazică, strongiloidozică etc.), sau populare bacteriană (duodenită nespecifică cu disbioză, totdeauna în cadrul mai larg al unei gastroenterite). Sucul duodenal este tulbure și floconos, uneori hemoragic, cu sediment bogat în leucocite polinucleare și celule descuamate. Evaluarea clorhidriei este indispensabilă pentru recunoașterea componentei gastrice, cu particularitățile sale secretorii. Este posibilă identificarea de levuri, practic totdeauna asociate duodenitei și nu inițiatoare.

Examenul radiologic a oferit mai de mult principalul criteriu de diagnostic și rămîne și astăzi indispensabil. Semiologia radiologică a duodenitei nu este însă patognomonică și nici prezentă în toate cazurile. Confruntările histologice arată posibilitatea rezultatelor fals pozitive și fals negative. Aspectul reprezentativ constă din alterații difuze de relief: pliuri îngroșate, neregulate, cu contur zdrențuit și autoplastică redusă, desen șters și voalat prin hipersecreția de mucus. Formele exulcerative pot fi recunoscute pe baza petelor suspendate cu contur neregulat. Bulbita edematoasă se traduce prin aspectul șters și difuz conturat al reliefului (fig. 4.70). Se asociază totdeauna tulburări tonomotorii. Mai deseori este vorba de stază duodenală, mai rar de intoleranță, aceasta aparținînd cu deosebire bulbitei. Se poate realiza aspectul de „Stierlin" duodenal, mai ales în duodenitele asociate unei pancreatite acute-subacute. Imaginile polipoide sînt mai rar observate. Inflamația ampulei lui Vater (papilita) apare ca o formațiune rotunjită, cu contur net, vizibilă cu deosebire prin examinarea în dublu contrast. Asocierea unei periduodenite atrage modificări ale conturului, imagini spiculiforme, incizuri, modificări ale traiectului și angulațiilor. Relieful îngroșat și tulburările tonomotorii pot fi însă prezente și în lipsa substratului inflamator. Invers, doar cca 80% din cazurile cu inflamație verificată bioptic au expresie radiologică. Cu aceste limite, diagnosticul radiologic a devenit doar orientativ, de probabilitate.

Endoscopia aduce informații suplimentare. Datorită ei se poate afirma tipul macroscopic de duodenită, extinderea (cînd este disponibil un fibroscop care depășește bulbul). Are un rol deosebit în diagnosticul de urgență al duodenitelor hemoragice. Expune însă și ea la erori. Confruntările histologice au demonstrat posibilitatea congestiei mucoasei în lipsa leziunilor inflamatorii, explicabilă prin fenomene vasomotorii. În parte se pot însă invoca și leziunile cu distribuție parcelară („în plaje"), fapt care impune necesitatea biopsiilor etajate. Mai rar există și discordanța

de tip invers: histologie de tip inflamator cu endoscopie normală, aceasta pledînd pentru obligativitatea criteriului histologic în diagnostic. În experiența endoscopică actuală, duodenita confirmată, fie primitivă fie asociată, reprezintă 5—10% din cazurile cu investigațiile efectuate. Diagnosticul diferențial cu boala ulceroasă poate fi aproape imposibil în lipsa nișei, dacă lipsesc stigmatele genotipului ulceros.

Evoluție. Duodenitele acute se remit odată cu încetarea agresiunii cauzale, în timp de cîteva zile sau săptămîni. Duodenitele cronice evoluează cu pusee de exacerbare și perioade de latență. Acuzele pot fi controlate terapeutic chiar atunci cînd leziunile se perpetuează, așa cum arată biopsiile. Dezvoltarea unui ulcer confirmă retrospectiv apartenența bulbitei la boala ulceroasă în stadiu preulceros.

Tratament. Se adresează în mod necesar cauzelor inițiatoare sau de întreținere. Alimentația respectă principiile de la gastrita acută sau cronică și respectiv enterocolită, colecistopatie, pancreatită, după contextul clinic. Medicația cuprinde în esență pansamente mucoprotectoare, antispastice, antireflectorice, la nevoie reglatoare ale tranzitului, antiinflamatoare. Clinodigestia și aplicațiile de căldură sînt bune adjuvante.

4.5.3. DIVERTICULII DUODENALI

Definiție. Sînt expansiuni de formă ampulară ale peretelui duodenal, conținînd toate tunicile acestuia (diverticuli adevărați) sau numai mucoasa herniată prin punctele de rezistență slabă (diverticuli falși).

Etiologie și patogenie. Diverticulii adevărați reprezintă malformații congenitale de raritate extremă. Nu trebuie confundați cu deformările pseudodiverticulare ale bulbului ulceros, rezultate din ectazia unui reces. Diverticulii falși sînt cei mai frecvenți. Apar de regulă prin mecanism de pulsiune, secundar presiunii intraduodenale crescute. Hernierea mucoasei se face aproape totdeauna la nivelul concavității duodenului („hilul duodenal") favorizată de bogăția nervilor și vaselor limfatice și sanguine care străbat peretele. Mecanismul de tracțiune este mai rar, diverticulul fiind generat de procese inflamatorii retractile, periduodenale și în primul rînd pancreatice. Vîrsta de risc este 50—60 de ani, sexul predominant cel feminin. Unele anomalii, ca heterotopii pancreatice intramurale, pot constitui factori predispozanți, prin deficiența musculaturii duodenale.

Morfopatologie. Diverticulii duodenali se localizează în 95% din cazuri pe curbura mică a duodenului și cu deosebire pe D_2 (2/3 din cazuri) și D_3. Marea majoritate sînt juxtavaterieni („diverticuli ai ferestrei duodenale"), la nivelul ariei cu cea mai redusă rezistență. Numărul variază de la 1 pînă la 5—6, dimensiunile de la 0,5 pînă la 10 cm. Forma poate fi hemisferică, sferică, ovoidă, piriformă. Se dezvoltă uneori alterații inflamatorii intra- și peridiverticulare, exulcerații ale mucoasei, deformări scleroase ale conturului, stenoze.

Tablou clinic. Cea mai mare parte din diverticuli rămîn clinic latenți. Descoperirea lor rezultă frecvent din examinări radiologice efectuate în alt scop.

Scanned with OKEN Scanner

Fig. 4.71. — Diverticul duodenal.

Proporţia cazurilor cu manifestări clinice este de 10—30%. Simptomele aparţin dischineziei duodenale, duodenitei asociate, diverticulitei şi complicaţiilor la care expun. Bolnavii pot prezenta de la aspectele cele mai atenuate ale sindromului dispeptic duodenal, sugestiv pentru stază, pînă la crizele dureroase paroxistice de tip solar, cu poziţie genupectorală. Clasic, diverticulita duodenală a fost acuzată de a duce la cele mai bizare atitudini antialgice. Clinica poate fi dominată de complicaţii: hemoragii, icter mecanic (în localizarea juxtavateriană, cu stenoza coledocului), angiocolite recidivante, pancreatită acută şi pseudochiste pancreatice. Mai rar survin complicaţii septice (abces, septicemie), perforaţii, fistulizări, degenerare canceroasă.

Diagnostic. Examenul radiologic este esenţial; el arată un plus de umbră ieşind din conturul duodenal, de formă rotunjită, net delimitată (fig. 4.71). Relieful mucos se modifică în prezenţa duodenitei satelite. De regulă sînt prezente modificări duodenale de tranzit şi dischinetice. Imaginea este inconstantă, explicînd astfel şi posibilitatea nevizualizării unor diverticuli: impermeabilitatea coletului (spasm, edem inflamator), colabarea corpului diverticular, existenţa unui hematom sau a unor resturi alimentare în lumen, tranzit baritat accelerat, intoleranţă diverticulară prin activitate contractilă. Diverticulii mari sînt mai frecvent puşi în evidenţă, prin reducerea motricităţii pereţilor alteraţi. Deformările scleroase atrag neregularităţi de contur. Sînt posibile şi imagini hidroaerice la nivelul formaţiunii. Uneori se constată retenţia de bariu în diverticul timp de ore sau zile.

Diagnosticul diferenţial radiologic trebuie făcut cu pseudodiverticulii ulceroşi, cu perforaţia veziculei biliare în duoden şi cu dilataţia diverticulară a ampulei lui Vater. Duodenoscopia este utilă pentru diagnostic.

Tratament. Se adresează în general componentei dischinetice şi inflamatorii. Duodenita impune şi măsuri alimentare, pansamente mucoprotectoare; diverticulita justifică terapia antibacteriană. Drenajul postural nu mai poate fi recomandat astăzi. Intervenţia chirurgicală devine necesară în formele cu complicaţii majore (aproximativ 2% din cazuri): hemoragii masive, pancreatită recurentă, perforaţii, abcese, stenoze. Localizarea juxtaampulară ridică probleme tehnice dificile privind respectarea integrităţii căilor biliopancreatice.

4.5.4. STENOZELE DUODENALE

Reprezintă un sindrom anatomoclinic de origine foarte variată, cu manifestări dependente de natura leziunii şi gradul stenozei.

Scanned with OKEN Scanner

Etiologie. Se recunosc următoarele tipuri: *Stenoze cicatriceale* (postulceroase și postinflamatorii). Primele sînt cele mai frecvente, cu localizare predominant bulbară și postbulbară. Ultimele interesează de regulă segmentul D_2 și D_3.

Stenoze tumorale: rezultă din dezvoltarea invazivă a unui cancer pancreatic și mai rar a ampulomului vaterian.

Stenoze compresive prin: pancreatită cefalică hipertrofică, chiste și pseudochiste pancreatice, pancreas anular, tumori ale capului pancreatic, mai rar adenopatii mezenterice voluminoase.

Stenoze congenitale (malformative): atrezie segmentară, duoden bifid, duoden septat, cuduri etc.

Pe lîngă aceste stenoze secundare unor leziuni duodenale propriu-zise, există o varietate compresivă realizată prin „pensa arterială mezenterico-aortică", fără alterații ale peretelui duodenal și cu un potențial evident de variabilitate în timp, pînă la completa dispariție. Acest sindrom este favorizat de constituția astenică, hiperlordoza, ptoza viscerală, unele anomalii ale arterei mezenterice superioare sau ale ramurilor sale și survine cu deosebire la tinere fete. Compresiunea se realizează prin tracțiunea arterei mezenterice superioare și „închiderea compasului" mezenterico-aortic. Sediul stenozei corespunde segmentului D_3.

Tablou clinic. După topografie, se face distincție între stenoza supra- și subvateriană. Prima se caracterizează clinic prin lipsa bilei și enzimelor pancreatice în lichidul de vărsătură, a doua prin caracterul bilios al vărsăturilor și prezența enzimelor. Bolnavii prezintă crize paroxistice de dureri epigastrice, cu caracter de crampe, urmate de vărsături abundente, explozive, cu conținut alimentar la început și ulterior cu un caracter bilios sau apos, după sediul obstacolului. Crizele survin cu repetiție, fără regularitate. Violența durerilor impune uneori poziții antialgice („genupectorală", „de rugăciune mahomedană", „în procubitus"). Remisiunea durerilor și vărsăturilor este un element diagnostic foarte sugestiv. Declanșarea este deseori postprandială. Obiectiv se poate constata clapotaj, dacă se realizează retenții importante suprastenotice. Cu timpul, bolnavii pierd mult din greutate din cauza limitării aportului alimentar, prezintă carențe vitaminice, anemie, astenie, reacții astenodepresive, constipație cronică.

Sindromul de pensă mezenterico-aortică se caracterizează prin evoluția recurențială cu intervale complet libere între crizele stenotice. Este de relevat constituția hipostenică și hiperlordoza fetelor suferinde, abdomenul flasc, visceroptoza. În crize se poate observa distensia epigastrică cu unde peristaltice vii și clapotajul.

Diagnostic. Se bazează în esență pe examenul radiologic, care arată oprirea bruscă a coloanei opace, dilatarea suprastenotică (megabulb și megaduoden organic), cu mișcări antiperistaltice și peristaltism disecant în faza dureroasă, canalul stenotic cu particularitățile specifice leziunii (fig. 4.72). Surprinderea zonei stenozate poate fi însă dificilă pentru compresiunea prin pensă mezenterică (fig. 4.73). Imaginea este de altfel inconstantă; se urmărește cu deosebire imaginea lineară de pelotare cu așezare transversală pe D_3 proximal. În boala Crohn se identifică aspectul „în pietre de pavaj" al mucoasei și se caută cu deosebire, asocierea ileitei terminale caracteristice. Precizarea substratului etiologic impune însă de

Scanned with OKEN Scanner

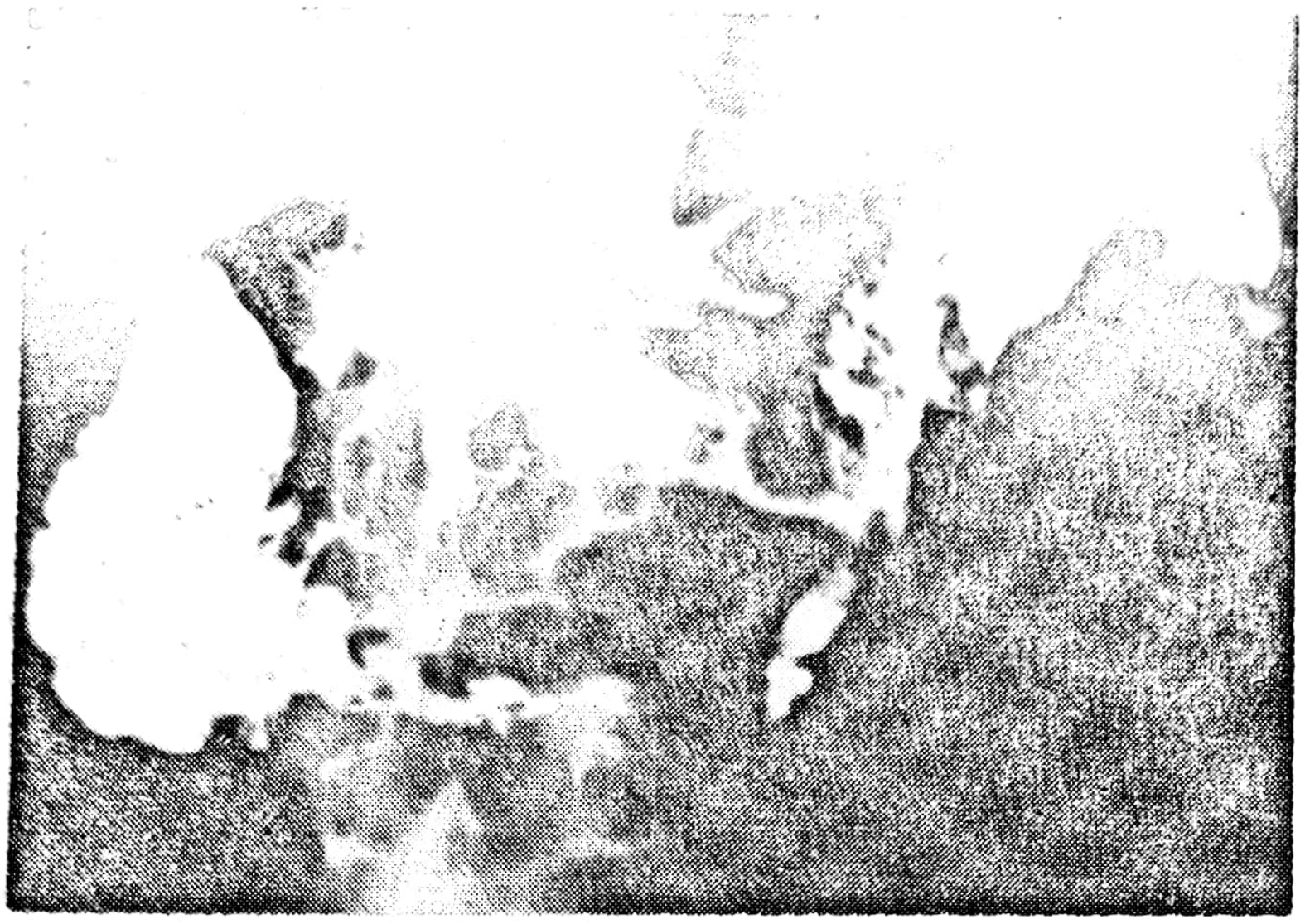

Fig. 4.72. — Stenoză malignă pe D_3 (cancer pancreatic cu invadare duodenală).

multe ori explorări multiple și rămîne uneori numai apanajul explorării chirurgicale.

Investigația se adresează și echilibrului hidroelectrolitic (deficit de calciu, magneziu și clor), instalat constant în cazurile cu vărsături abundente. Sondajul duodenal aduce precizări prin confirmarea retenției alimentare.

Tratament. Este prin excelență cauzal, orientat asupra bolii de bază. Se recurge frecvent la intervenții chirurgicale de rezecție sau de șunt duodeno-jejunal, după condițiile anatomice. Sindromul de pensă mezenterică necesită un program terapeutic conservator adresat mai multor obiective: corecția ortopedică și prin gimnastică medicală a hiperlordozei, refacerea stării nutriționale, combaterea visceroptozei prin gimnastică abdominală și eventual centură de susținere, restabilirea echilibrului psihovegetativ prin sedative și psihoterapie. Simptomatic, se administrează antiemetice și antispastice. Sînt contraindicate anticolinergicele deoarece reduc contractilitatea peretelui duodenal, agravînd sindromul. Intervenția de drenaj se recomandă în mod cu totul excepțional, în cazurile refractare, la care s-au epuizat toate celelalte mijloace.

Fig. 4.73. — Sindrom de pensă mezenterică.

4.5.5. TUMORILE DUODENALE

Reprezintă localizări puțin obișnuite (14—25% din tumorile intestinului subțire). Patologia oncologică duodenală este în esență o patologie de ecou, rezultat al invadării organului de către procese maligne de vecinătate, în primul rînd pancreatice. Totuși, există posibilitatea dezvoltării — ca și în alte teritorii — a unor procese tumorale cu punct

de plecare din oricare element structural al peretelui duodenal. Multe din ele constituie încă obiect de statistică, inventariindu-se și în prezent cazuistica publicată. Mai obișnuite sînt tumorile ampulei Vater.

Tumorile epiteliale duodenale includ toate varietățile posibile. Adenomul (simplu sau vilos) reprezintă cca 1/3 din totalitatea tumorilor benigne de la acest nivel. Are mai deseori structură brunneriană. Radiologic prezintă toate criteriile de benignitate: formă rotundă, contur net, mobilitate frecventă (adenom pediculat) supletea peretelui duodenal. Lipsa convergenței pliurilor ajută la diferențierea față de ulcerul duodenal cu edem în jur. Duodenografia hipotonă cu examen în dublu contrast permite o analiză mai fină a reliefului mucos. Confuzia se poate face cu polipul antral deplasat transpiloric, prolapsul mucoasei gastrice, edemul circumscris al mucoasei duodenale. Tumorile viloase au conturul digitiform caracteristic. Uneori proliferarea cu punct de plecare glandele Brunner are un caracter de hiperplazie circumscrisă nodulară sau difuză; ea poate produce hemoragii sau obstrucție duodenală sau ampulară, în care caz leziunile pot fi extirpate chirurgical sau endoscopic, dar nu este o precanceroză.

Carcinomul duodenal primitiv se localizează periampular în cca 80% din cazuri, mai rar supra- sau infraampular. Morfopatologic se prezintă ca formațiune vegetantă (polipoasă sau fungiformă), ulcerativă sau infiltrativă (cu exulcerări posibile). Histologic domină adenocarcinomul (peste 80%) cu punct de plecare în epiteliul glandelor Lieberkühn sau Brunner. Rareori se observă un schir sau carcinom solid, medular și coloid. Ca leziune cu risc de degenerare malignă sînt considerați polipii duodenali din s. Peutz-Jeghers (2—3%) și mai ales cei din s. Gardner (12%).

Tabloul clinic variază cu sediul tumorii. Cancerul supravaterian evoluează cu simptomatologia unei stenoze de acest tip, dominată de dureri postprandiale, vărsături, deseori hemoragice și posibil icter mecanic. Localizarea bulbară dezvoltă rapid o insuficiență evacuatorie gastrică. Cancerul subvaterian evoluează cu vărsături bilioase, cu conținut de enzime pancreatice, hemoragiile sînt și aici prezente, durerile intense, tumoarea poate fi palpată subombilical. Localizarea pe unghiul duodenojejunal se prezintă ca o stenoză. Cancerul perivaterian ajuns în stadii înaintate nu poate fi diferențiat de cancerul ampulei.

Ampulomul vaterian este tumoarea cea mai frecventă la nivelul duodenului (fig. 4.74). Poate fi benign, rareori (2—3% din cazuri) fiind papilom, tumoare viloasă, adenomiom sau pseudotumori disgenetice (pancreas ectopic, chist duodenal para-oddian). Tumorile maligne domină însă acest grup și constau din carcinom diferențiat (vilos, acinos, coloid, lieberkühnian, brunnerian), nediferențiat (trabecular, anaplazic) sau metaplazic (epidermoid, adenoacanthom), carcinom langerhansian. Tumoarea rămîne de regulă latentă pînă la apariția complicațiilor: icter mecanic, angiocolită și cu deosebire hemoragiile mici recurențiale, favorizate de fragilitatea particulară a țesutului neoplazic. În fazele înaintate apare sindromul comun de malignitate. Diagnosticul se stabilește obișnuit prin examen radiologic: lacună pe conturul intern al D_2 de forma cifrei 3 inversată (creșterea de volum a celor două buze ale papilei), în faze tardive, leziune infiltrativă. Hemoragia revelatorie este uneori semnalată de sondajul duodenal.

Scanned with OKEN Scanner

Diagnosticul se bazează în mare măsură pe aspectul radiologic de malignitate, este însă verificat prin endoscopie și biopsie. O parte din tumorile maligne de la nivelul duodenului nu pot fi încadrate histologic cu certitudine. Se folosește pentru acestea denumirea de „cancer duodeno-pancreatic", mai deseori fiind vorba de un adenocarcinom diferențiat, tubular, cu celule cilindrice, aspect comun pentru carcinomul duodenal și al căilor excretorii biliopancreatice.

Fig. 4.74. — Ampulom vaterian. În cartuș: aspectul macroscopic.

Tumorile endocrine constituie și ele un grup heterogen, mai frecvent fiind vorba de tumori carcinoide, dar și de insulinom sau gastrinom extra-pancreatic.

Tumorile mezenchimale însumează mai toate varietățile cunoscute: leiomiom-leiomiosarcom, fibrom-fibrosarcom, lipom-liposarcom. Sînt posibile și tumori vasculare: hemangiom, limfangiom, suspectate uneori endoscopic (compresibilitatea și culoare) sau alteori relevate prin complicații. Tumorile limfatice aparțin limfosarcomatozei sau bolii Hodgkin. Au fost semnalate și cazuri de plasmocitom extramedular cu localizare duodenală. Schwannomul poate explica hemoragii cu imagini radiologice

pseudo-diverticulare. Pancreasul accesor (heterotopie pancreatică) poate mima aspectul de tumoare, diferențierea nefiind posibilă decît prin examen histologic. Tot astfel și chisturile enterogene.

Tratamentul respectă principiile generale. Problemele care se pun în mod particular privesc tehnica chirurgicală la nivelul complexului duodeno-bilio-pancreatic.

4.5.6. MALFORMAȚIILE DUODENALE

Complexitatea procesului embriogenetic de la nivelul răspîntiei duodenale explică relativa frecvență a anomaliilor care se pot produce aici. O parte sînt majore, însoțindu-se și de alte defecte, încît sînt incompatibile cu viața. Cele mai multe se manifestă la vîrsta de nou-născut sau în copilărie. O proporție redusă devin însă simptomatice abia la adult.

4.5.6.1. ANOMALII DE POZIȚIE

Dextropoziția duodenului. Se observă la 1% din cazuri pe material necroptic. Face parte de regulă din dextropoziția viscerală globală. Duodenul coboară linear de la pilor spre dreapta, fiind lipsit de forma caracteristică inelară. Mecanismul constă în lipsa de rotație a tubului intestinal primitiv. Anomalia poate fi complet latentă, semnificația ei clinică este inconstantă și manifestările țin de dischineziile care pot surveni asociat.

Duodenul inversat. Constă din modificarea traiectului: segmentul D_3 se deplasează spre dreapta și urcă paralel cu D_2, pentru ca înaintea bulbului să se curbeze spre stînga. Acest traiect predispune evident la tulburări de evacuare și chiar la stenoză. O altă variantă constă din orientarea segmentului D_2 de la bulb spre stînga, oblic, cu absența potcoavei duodenale.

4.5.6.2. ANOMALII DE FIXARE

Duodenul mobil. Se caracterizează prin existența unui mezou, parțial sau total. Acesta reprezintă persistența mezenterului primitiv. Anomalia constituie un risc de torsiune.

4.5.6.3. ANOMALII DE CALIBRU

Stenozele duodenale congenitale prezintă o mare diversitate anatomică: atrezie, membrană duodenală, diafragm, stenoză propriu-zisă, pancreas inelar ș.a. Ele se însoțesc frecvent de alte anomalii, în sfera digestivă, sau în afara ei. Frecvența este evaluată la 1 : 5 000 nou-născuți, fără diferențe de sex. Atreziile se localizează predilect în zona ampulei și reflectă o persistență a obstrucției epiteliale fiziologice din primele luni de viață. Sindromul stenotic se manifestă din primele zile de viață. Trebuie diferențiat de hipertrofia pilorică congenitală, simptomele fiind aceleași.

Scanned with OKEN Scanner

Megaduodenul congenital este cea mai rară megasplanchnie digestivă, prezentă izolat sau asociată cu altele (megaesofag, megacolon, megasigmă). Rămîne latent sau se însoțește de tulburări funcționale. Diagnosticul diferențial se face cu megaduodenul cîștigat (secundar): suprastenotic, în hipotiroidism, la morfinomani. Dezvoltarea sa rezultă și din aganglionoza duodenală, după mecanismul bolii Hirschprung.

Duplicația sau diverticulul intraluminal al duodenului constă din prezența unui sac duodenal „în deget de mănușă", introdus în lumenul duodenului. Simptomatologia este de tip obstructiv. Diagnosticul se face radiologic, datorită imaginii patognomonice de opacitate ovoidă intraluminală.

BIBLIOGRAFIE

1. **Fodor O.** — Tratat elementar de medicină internă, ed. a 2-a, vol. II, Ed. Dacia, Cluj-Napoca, 1974.
2. **Frexinos J., Escourrou J.** — Les duodénites chroniques, Gastroent. clin. biol., 1977, 1, 473—479.
3. **Peiper H. J., Creutzfeldt W.** — Endokrine Tumoren des Gastrointestinal-traktes, Chirurg., 1975, 46, 194—203.
4. **Rebedea D.** — Viața med. (Buc.), 1972, 16, 737—742.

5.

INTESTINUL SUBȚIRE

5.1. FUNCȚIA DE APĂRARE A INTESTINULUI SUBȚIRE

Elementele ecologice intraluminale intestinale au o importanță esențială în dezvoltarea și menținerea forțelor de apărare locale. Intestinul fătului este steril, dar după 24 de ore de la naștere, începe să fie contaminat cu diverși germeni, mai ales lactobacili, escherichia coli, enterococi și anaerobi diverși, în cea mai mare parte provenind din laptele matern, precum și din surse locale de la nivelul mamelei (Williamson, 1978). În intestinul adultului datorită în primul rînd contactului cu diversele alimente, flora microbiană devine extrem de complexă, cu un echilibru variabil de la un segment intestinal la altul. În afară de aceasta, lumenul intestinal poate fi gazdă pentru unii paraziți, fungi, virusuri, precum și alte numeroase antigene sau substanțe chimice de origine alimentară sau extraalimentară. În prezent, studii comparative pe „Germe free intestine“, tind să elucideze interrelația dintre morfologia epiteliului intestinal și existența unor elemente biologice intraluminale (Gustafsson, 1982). Animalele axenice (fără floră intestinală) prezintă o mucoasă intestinală cu înălțimea redusă, cu vilozități alungite, subțiri și cu cripte Lieberkühn aregenerative, cu reducerea plăcilor Payer, cec foarte dilatat (Tersa, 1974), creșterea tranzitului intestinal, conținut fecal crescut în tripsină, elastază, mucine, lipsa de formare a stercobilinei etc. (Gustafsson, 1982).

Administrarea unor bacterii la animalele axenice sau gnotoxenice, duce la o înmulțire rapidă a acestora și determină eliminarea de fecale voluminoase, datorită lipsei neadaptării mucoasei intestinale la aceste condiții. Fenomenul fiziologic de holoxenie (contaminare lentă, fiziologică a lumenului intestinal), reduce cota de multiplicare a germenilor și stabilește un echilibru între diversele tulpini bacteriene, în funcție de segmentul intestinal corespunzător. Această situație se datorește intrării în funcțiune a sistemului imunitar intestinal, cu rol cheie în stabilirea balanței normale dintre componentele ecologice intraluminale pe de o parte

Scanned with OKEN Scanner

și peretele intestinal pe de altă parte. Adaptarea peretelui intestinal la condițiile intraluminale se face prin intermediul populației limfocitare, situată la nivelul membranei bazale a epiteliului intestinal și reprezentată de telio-limfocite (Fichtelius, 1968). Alături de telio-limfocite, plasmocitele locale au un rol deosebit în funcțiile de apărare. Raportul telio-limfocite și plasmocite față de restul celulelor epiteliului intestinal, este la subiectul adult de 1/10. Atît limfocitele intestinale cît și plasmocitele posedă granulații citoplasmatice care (prin studii ultrastructurale), se dovedesc a fi foarte asemănătoare cu ale mastocitelor, ce ar reprezenta celulele mamă. Se discută de asemenea proveniența comună a telio-limfocitelor și plasmocitelor din limfocitele circulante, în special de tip B. Populația limfoplasmocitară este distribuită inegal, la nivelul jejunului și ileonului.

Limfo-plasmocitele sînt intercalate inegal, între celulele epiteliale de la nivelul jejunului, la nivelul membranei bazale și sînt organizate în foliculi limfatici și plăci Payer, la nivelul ileonului. Nu se cunoaște cu exactitate, dacă limfocitele B circulante, cantonate apoi la nivelul peretelui intestinal, posedă „memorie imunologică", dirijînd reacțiile locale de apărare, sau dacă aceste reacții sînt dirijate prin stimuli chemotactici intestinali, acționînd numai local (Biennenstock, 1974). Plasmocitele secretante din mucoasa intestinală, indiferent de modalitățile de stimulare, elaborează în primul rînd imunoglobuline (Ig) și în special IgA. Se evaluează că tractusul digestiv posedă o cantitate de 50 g țesut limfoid ce conține o cantitate de Ig echivalentă cu a tot țesutului limfoid splenic. Sistemul plasmocitar intestinal secretant, elaborează o cantitate de 3 g IgA pe zi, dar o dată cu acestea este secretată și o substanță specială proteică numită componenta J. Cuplarea IgA secretată de plasmocitele intestinale cu componenta J, din aceeași sursă se face înainte ca IgA să părăsească celula. Complexul IgA—J va fi eliminat prin exocitoză în special prin spațiile interjoncționale epiteliale intestinale. Epiteliul intestinal, mai ales cel din criptele Lieberkühn (de regenerare) sintetizează cantități variabile de complement, denumit SC (componentă secretorie) elaborat la nivelul aparatului Golgi (fig. 5.1.).

Complexul IgA-J are capacitate selectivă de a se dirija după ieșirea din plasmocite, către epiteliul intestinal secretant de SC, în funcție de „informațiile" primite din lumenul intestinal: cu cît conținutul ecologic în special bacterian intraluminal este mai mare, cu atît crește cantitatea de SC și deci și sinteza de complexe imunologice. Complexul structural final al IgA secretat dimeric va fi: IgA-J-SC-IgA. Acesta este în aproximativ 30%, fixat la suprafața celulelor epiteliale vilozitare intestinale — la nivelul glicocalixului în special — intrînd în structura anticorpilor locali (coproanticorpi), iar 40% va fi eliminat în lumenul intestinal contribuind la modelarea și reechilibrarea conținutului ecologic local. Restul de 30% IgA, intră în circulație contribuind la ponderea IgA circulante în condiții normale. Nu se cunoaște forma chimică sub care IgA secretată de plasmocitele intestinale intră în circulația generală, deoarece greutatea moleculară a IgA intestinale este de 385 000 în timp ce a celei din circulația generală este de 160 000. În condiții de schimbări ale conținutului biologic intraluminal, cantitatea de IgA cuplată cu componentele menționate va fi mai mare. Fenomenul de boală (exemplul tipic: salmo-

Scanned with OKEN Scanner

neloza) este determinat de insuficienta cantitate de complexe IgA-J-SC-IgA, secretate și depuse atît la nivelul epiteliului intestinal, cît și în lumen. Cînd din motive diverse, de obicei mecanisme genetice, IgA este slab secretată de plasmocitele locale intestinale, locul său va fi luat de IgM, care se cuplează de asemenea cu componentele J și SC, înainte de a-și îndeplini funcțiile biologice. Capacitatea de compensare a deficien-

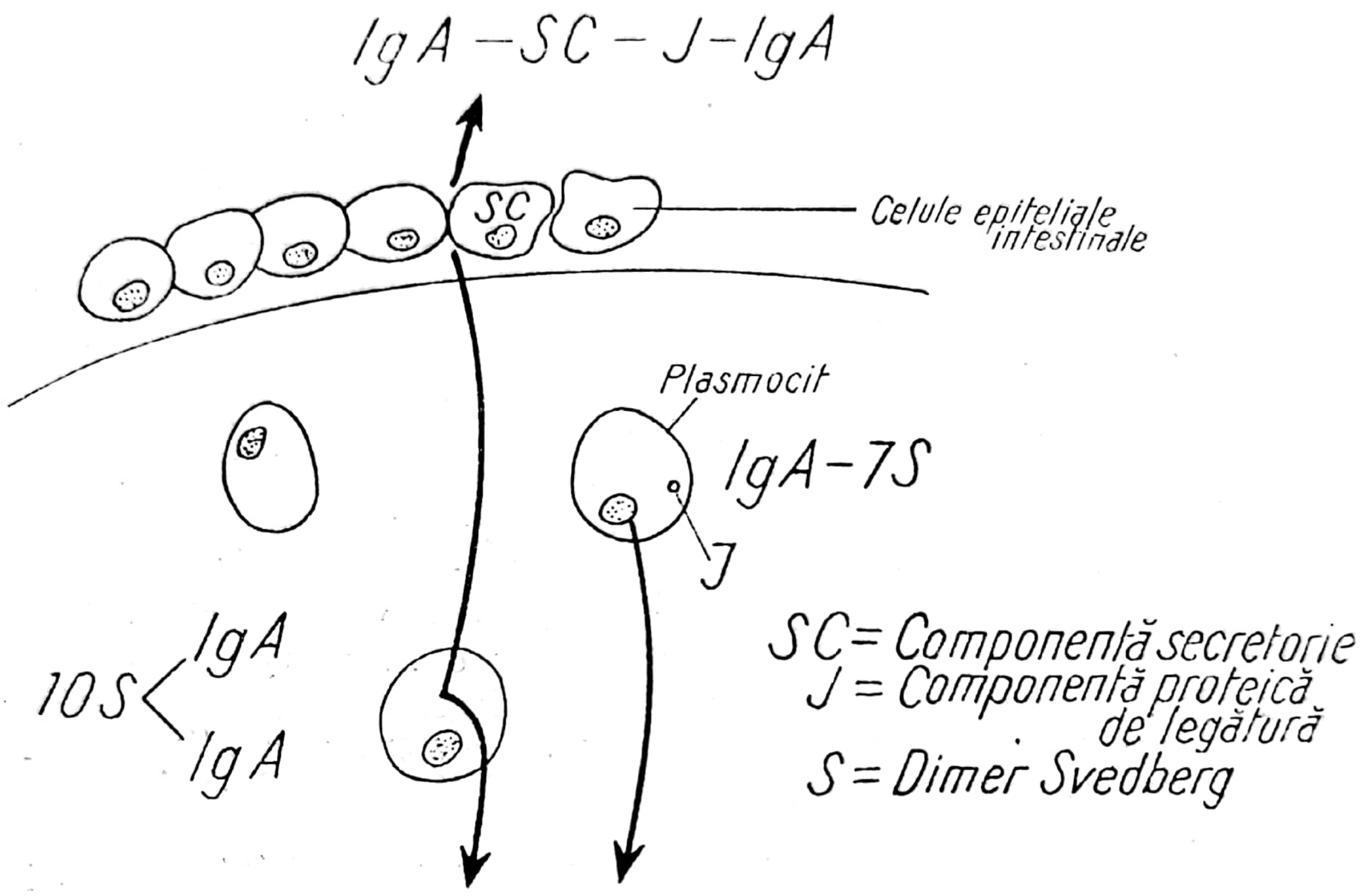

Fig. 5.1. — **Sinteza IgA și secreția acesteia la nivelul epiteliului intestinal.**

țelor de IgA de către IgM este însă limitată, astfel că pot apare o serie de manifestări clinice, atribuibile deficiențelor secretorii de IgA. Este în discuție în prezent problema deficiențelor secretorii de componentă J (plasmocite) și SC (criptele Lieberkühn) ca elemente ce conduc la eliminarea IgA ce este rapid deteriorată la suprafața epiteliului intestinal și în lumenul intestinal (Poger, 1974). În orice caz deficitul parțial sau total al secrețiilor de IgA precum și de J și SC este responsabil de o serie de afecțiuni intestinale, cu implicații în procesele de absorbție și de nutriție generală.

S-a demonstrat de asemenea că plasmocitele intestinale secretă IgE, care ar avea proprietatea de a anihila efectele intestinale ale unor paraziți (funcția antiparazitară — Taylor, 1974). IgG și IgD secretate la nivelul mucoasei intestinale au funcții încă necunoscute, iar modalitățile de combinație cu fracțiunile J și SC par a fi deosebite față de IgA și IgM.

Deși Dive a demonstrat în secrețiile biliare prezența de IgA dimeric similară structural cu cea din plasmocitele intestinale, există contradicții privind rolul acestei Ig, care provine din ser unde se găsește sub formă monomerică.

Scanned with OKEN Scanner

Sub formă dimerică (IgA-J-SC-IgA), IgA intră în structura anticorpilor de la nivelul mucoasei intestinale, împiedicînd aderența germenilor din lumen, iar ajunsă în lumenul intestinal se opune înmulțirii bacteriilor, modelînd echilibrul dintre diversele tulpini microbiene. Sub această formă IgA rezistă la procesele de proteoliză pancreatică.

Un alt element important intestinal implicat în procesele locale de apărare este reprezentat de stratul de mucus protector, situat la nivelul apexului enterocitar, mai ales în zona glicocalixului („fussy coat"). Mucusul este secretat de celule caliciforme din zona bazală a criptelor intestinale, dar lipsesc detalii privind structura sa chimică. El se găsește sub forma unui strat extrem de subțire și continuitatea sa depinde de echilibrul existent în secreția de lizozim, de către unele enterocite. Lizozimul situat la suprafața stratului de mucus are o putere bactericidă moderată și contribuie la împiedicarea pătrunderii florei intraluminale, în peretele intestinal.

Wilson și Dietschy (1974) au demonstrat că apa rezultată din alimentație precum și din secrețiile intestinale, este depusă de-a lungul mucoasei întregului intestin în 3 straturi suprapuse care au mișcări independente, în toate direcțiile, dirijate de forțe electrice și de unii ioni (OH^-, H^+, CO_3H^-, Cl^- etc.), precum și de forțele osmotice intraluminale. Aceste straturi suprapuse de apă conțin unele soluții de continuitate, care periodic se suprapun, în funcție de aceste deplasări stratificate, permițînd dirijarea unor molecule alimentare către marginea în perie a enterocitelor. Teoria aceasta, denumită „Unstirred layers of water", este în prezent acceptată de toți fiziologii; aceste sisteme stratificate de apă contribuie de asemenea la împiedicarea aderării germenilor de mucoasa intestinală.

Ca și în cazul mucoasei gastrice, structura mucoasei intestinale, prin troficitate și echilibru metabolic, contribuie la o bună funcție de barieră împotriva pătrunderii unor elemente intraluminale în peretele intestinal și apoi în circulația generală.

În cazul unor enteropatii cu troficitate scăzută a epiteliului intestinal, precum și în stări de inaniție sau în hipoproteinemii de diverse cauze, epiteliul intestinal se descuamează ușor și funcția sa de apărare se reduce considerabil. Un exemplu de acest fel este reprezentat de enteropatia glutenică, denumită și enteropatia exfoliatrice, precum și în cirozele hepatice, în care datorită troficității reduse a epiteliului intestinal, apar fenomene septice (sindrom enteroperitoneal — sau ascită contaminată, precum și sindromul enterosanguin — cu stări septicemice).

În concluzie, forțele de apărare ale mucoasei intestinale sînt reprezentate de: Ig (anticorpi), mucus, lizozim, straturile de apă suprapuse și troficitatea epiteliului. Acestea pot fi deteriorate total sau parțial, intrînd în mecanismul patogenic a numeroase afecțiuni.

BIBLIOGRAFIE

1. **Belut D., Moneret-Vautrin D. A., Nicolae J. P., Grilliat J. P.** — IgE levels in intestinal juice, Dig. Dis. Sci. 25 (5), 323—332, 1980.
2. **Biennenstock J.** — The physiology of the local immune response and the gastrointestinal tract. In: Progress in Immunology II, vol. IV, Brent-Holborow, 1974, North Holland Publishing Company, p. 197—207.

3. **Brent L., Holborow J.** — Progress in Imunology II, vol. 4, North Holland Publishing Company, 1974.
4. **Clancy R., Biennenstock J.** — Secretion Immunoglobulins Clin. Gastroenterol., 1976, 5, 229—249.
5. **Corbic M., Valrman J. P.** — Les Immunoglobulines du tube digestif, Méd. et Hyg., 1980, 38, 277—278.
6. **Diamond J. M., Wright E. M.** — Biological Membranes, The Physical basis of ion and anion — electrolyte selectivity, Ann. Rev. Physiol., 1969, 31, 581—645.
7. **Gleich G. J.** — IgE, Allergy and the gut, Dig. Dis. Sci. 1980, 25 (5), 321—322.
8. **Gustaffson B. E.** — The physiological importance of the colonic microflora, Quadrennial Reviews, World Congress Gastroenterology Stockholm, June 14—19, 1982, Scand. J. Gastroent., vol. 17, supl. 77, 1982, 117—131.
9. **Plant A. G., Keonil P.** — Immunoglobulins in human small intestinal fluid, Gastroenterology, 1969, 56, 522—530.
10. **Thompson A. B. R., Dietschy J. M.** — Derivation of the equations that describe the effects of unstirred water layer on the intestine. J. Thow. Biol., 1977, 64, 277—294.
11. **Tomasi T. B. jr.** — Secretory immunoglobulins, N. Engl. J. Med., 1972, 287, 483—492.
12. **Williamson R. C.** — Intestinal Adaptation — New Engl. J. Med., 1978, 298, 1 292—1 402 și 1 444—1 405.
13. **Wilson F. A., Dietschy J. M.** — The intestinal unstirred layer — its surface area and effect on active transport kinetics, Biochim. Biophys. Acta, 1974, 363, 112—126.

5.2. FLORA BACTERIANĂ INTESTINALĂ

Intestinul conține o bogată și variată populație bacteriană care se menține aproape constantă în tot timpul vieții. La subiectul normal masa bacteriană colică ajunge pînă la 1,5 kg.

Imediat după naștere nou-născutul nu posedă încă bacterii în intestinul său. După cîteva ore încep să apară germeni aerobi, ca Escherichia coli, Clostridium Welchii, streptococi, urmați după cîteva zile de anaerobi, ca lactobacili, Bacteroides, pentru ca după 3—4 săptămîni flora intestinală să devie completă.

În stomac, duoden și jejun germenii bacterieni sînt puțin numeroși (10^3—10^4/ml), fiind predominanți streptococi, stafilococi și lactobacili; flora colică (E. coli, Pseudomonas) este puțin reprezentată iar anaerobii striați sînt absenți. Densitatea bacteriană crește în ileon (10^7—10^8/ml), unde apar și anaerobi și ajunge în colon la 10^9—10^{11}/ml, cu predominanța anaerobilor striați.

Prezența germenilor bacterieni determină modificări ale mucoasei intestinale ce lipsesc la animalele „germ-free": infiltrații celulare (limfocite, plasmocite, macrofage, histiocite) în lamina propria, formarea de țesut limfatic, turtirea și îngroșarea vilozităților intestinale („inflamație fiziologică").

Bacteriile florei intestinale au un rol funcțional important pentru gazdă și perturbarea calitativă sau cantitativă a echilibrului ei (disbacterie), precum și ascensiunea ei, în anumite condiții, în sens proximal în intestin, au ca urmare diverse tulburări și simptome.

Germenii bacterieni exercită numeroase acțiuni, din care cele mai importante privesc componentele alimentare, acizii biliari și unele medicamente.

Scanned with OKEN Scanner

Intervenția lor asupra glucidelor alimentare constă în desfacerea unor dizaharide neresorbite de mucoasa intestinală în monozaharide care sînt ulterior degradate în diverși acizi organici: lactic, piruvic, acetic, folosiți pentru trebuințele proprii, dar care pot — în cantități mai mari — provoca și leziuni ale vilozităților intestinale și mări deficitul de dizaharidaze din marginea în perie. Totodată din degradarea monozaharidelor rezultă și gaze (CO_2, H_2); gazele ce se produc după ingestia de fasole albă provin din stachioză și rafinoză, prezente în fasole.

Acționînd asupra produșilor de digestie proteică din intestin, bacteriile produc prin transformarea ureei și dezaminarea aminoacizilor amoniac, care prin sîngele portal ajunge în ficat unde este metabolizat.

40% din ureea produsă de ficat este degradată de ureazele bacteriilor colice. Formarea de amoniac poate avea urmări grave la bolnavii cu insuficiență hepatică (incapacitate de metabolizare a amoniacului), sau cu șunturi portocave medicale (ciroză) sau chirurgicale, în care caz amoniacul poate trece direct în circulația sistemică. Triptofanul este transformat de bacterii în triptamină și în derivați indolici, care sub formă de indoxil-sulfat (indican) sînt resorbiți în sînge și eliminați prin urină.

Unele bacterii hidrolizează cu ajutorul unor lipaze trigliceride alimentare neresorbite liberînd acizi grași cu lanțuri scurte (propionic, butiric) dar și pot sintetiza lipide, plecînd de la acetați, cu formare de acizi grași hidrolizați sau cu catene ramificate, nesintetizabili de celulele umane.

Bacteriile intestinale sintetizează de asemenea vitamina K, ele reprezentînd principala sursă de vitamină K pentru organismul uman.

De o deosebită importanță este și acțiunea lor asupra acizilor biliari și bilirubinei. Acizii biliari primari (colic și chenodezoxicolic) suferă în colon o deconjugare datorită unei hidrolaze bacteriene și unei 7-alfa-dehidroxilaze produsă de Bacteroides, clostridii, streptococcus faecalis și care are ca rezultat apariția de acizi biliari secundari (litocolic și desoxicolic).

Bilirubina conjugată este hidroxilată în bilirubină liberă, iar o fracțiune este redusă în urobilinogen, din care cea mai mare parte intră în circulația entero-hepatică, iar restul este transformat în stercobilinogen.

Bacteriile intestinale acționează și asupra unor medicamente:

— salazopirina (sulfasalazina) care ingerată ajunge nemodificată în colon în proporție de 90%, este aici desfăcută de bacterii în sulfapiridină și 5-aminosalicilat, componenta activă care influențează mucoasa inflamată;

— cloramfenicolul resorbit în intestin ajunge la ficat unde este conjugat și eliminat în bilă ca produs inactiv; acesta este deconjugat de către bacterii și redevine activ, procesul repetîndu-se de mai multe ori (mai multe cicluri entero-hepatice);

— glicozizii antrachinonici din laxativele respective sînt hidrolizați de bacteriile colice și agliconul (componenta activă) ce rezultă, excită plexul mienteric;

— L-Dopa administrată per oral este inactivată prin decarboxilarea ei de către bacterii.

În intestinul subțire proliferarea bacteriană este limitată de următorii factori:

— pH-ul intraluminal (sucul gastric); densitatea bacteriană este proporțională cu acest pH;

Scanned with OKEN Scanner

— integritatea anatomo-funcţională a valvulei ileocecale, barieră ce se opune refluxului cecal în ileon;

— motilitatea gastro-intestinală, probabil factorul cel mai important;

— acizii biliari neconjugaţi, care inhibă proliferarea germenilor anaerobi;

— anticorpii locali, în special IgAs, care poate aglutina bacteriile şi le împiedică fixarea de perete, prevenind formarea de colonii;

— interacţiuni bacteriene diverse: concurenţă pentru hrană, modificarea potenţialului de oxido-reducere, sinteză de factori de creştere, transfer de rezistenţă la antibiotice, apariţia de specii sau variante bacteriene noi, unele producătoare de endotoxine.

Producerea de endotoxine de către unele bacterii poate avea influenţe nocive şi pentru gazdă, acestea provocînd în unele infecţii diaree acute cu pierderi masive de apă şi electroliţi (holeră, infecţii cu bacterii coliforme).

Alterări ale factorilor menţionaţi provoacă modificări cantitative şi/sau calitative ale florei bacteriene normale (disbacterioză) (tabelul 5.I).

Tabelul 5.I

Cauze de disbacterie cronică a intestinului subţire
(Wildgrube H. J. Ther Woche, 1981, 31, 7 980)

1. *Producţie redusă de acid gastric*
   a) Gastrită cronică — anemie Biermer
   b) Urmare a vagotomiei sau rezecţiei gastrice
2. *Întîrzierea tranzitului sau stază în intestinul subţire*
   a) Îngustarea lumenului (b. Crohn, tbc, tumori, postoperatorie)
   b) Motilitate anormală (neuropatie diabetică, sclerodermie, pseudoobstrucţie intestinală, postiradiere)
   c) Diverticuli ai intestinului subţire
   d) Postoperator, după efectuarea de enteroanastomoze (sindrom de ansă oarbă)
3. *Comunicare liberă între intestinul subţire şi colon*
   a) Rezecţia valvulei ileo-cecale
   b) Fistule enterocolice
4. *Tulburări funcţionale ale organelor anexă ale intestinului*
   a) Boli hepatice
   b) Pancreatită cronică

În intestinul subţire înmulţirea bacteriilor peste limitele fiziologice şi uneori modificări ale patogenităţii acestora au loc în condiţii de stază a conţinutului intestinal (sindrom de ansă oarbă), în special cînd aceasta este asociată cu hipo- sau anaclorhidrie; intestinul subţire ajunge astfel să fie populat cu o floră cu densitate similară cu cea din colon şi cu predominanţă de lactobacili anaerobi şi Bacteroides. Consecinţele acestei proliferări bacteriene anormale sînt un deficit de vit. B_{12} (care fiind împiedicată să se cupleze cu factorul intrinsec, sau fixată de bacterii nu mai este resorbită în ileon), deficit coexistînd adesea cu o sporire a acidului folic, produs de bacterii şi resorbit în intestin şi o steatoree, întîlnită în 1/3 din cazuri şi datorită unei deconjugări de către bacterii a acizilor biliari ce tulbură formarea de micelii necesare pentru resorbţia

Scanned with OKEN Scanner

grăsimilor. Mai pot apare leziuni ale mucoasei și scăderea activității enzimatice de la nivelul marginii în perie, în primul rînd a lactozei, atribuită de unii acțiunii proteazelor bacteriene.

Modificări ale populației bacteriene pot fi provocate și de administrări neadecvate de antibiotice cu spectru larg (tetraciclină, clindamicină).

Persistența alterărilor cantitative și calitative ale florei bacteriene din intestinul subțire provoacă tulburări de maldigestie și malasimilație ce fac parte din tabloul clinic al unor afecțiuni cu fizionomie distinctă cum sînt: sprue tropical și enteropatia tropicală, boala Whipple, boala lanțurilor alfa și limfomul intestinal primar difuz, precum și a unor deficite imunitare (hipogamaglobulinemie dobîndită, deficit selectiv de IgA, hiperplazie limfoidă a intestinului subțire).

Modificarea patogenității bacteriilor intestinale și apariția de sușe patogene mai poate determina direct sau prin toxine elaborate procese inflamatorii ale mucoasei intestinale (enterite).

Pentru studiul disbacteriei intestinale se folosesc diverse teste care pun în general în evidență o creștere a activității bacteriene, unele mai accesibile, cum sînt determinarea cantitativă a grăsimilor și a acizilor biliari în fecale, testul Schilling, altele mai complexe: teste analitice respiratorii cu Glicocol C^{14} sau Xiloză C^{14}, determinarea H_2 în aerul expirat după o ingestie de hidrocarbonate, determinarea în urină a acidului paraaminobenzoic (PABA-colat).

Pentru analiza florei din intestinul subțire se extrage cu ajutorul unei sonde intestinale suc din duoden, jejun și eventual ileon, în care se efectuează culturi și determinări de tip și de cantitate a bacteriilor prezente.

5.3. MANIFESTĂRI CLINICE ÎN BOLILE INTESTINULUI SUBȚIRE

Clinica bolilor intestinului subțire are aspecte particulare, de care trebuie să se țină seama în practică:

— evoluția frecvent tăcută,

— intricarea manifestărilor clinice cu cele ale segmentelor și organelor de vecinătate,

— efectele variabile nutrițional-metabolice.

În cazurile clinic manifeste simptomatologia este dominată de tulburări de tranzit intestinal, dureri abdominale, dispepsie intestinală, deficiențe nutriționale și uneori manifestări sistemice.

Antecedentele bolnavului pot orienta asupra unor factori etiopatogenetici: contaminări parazitare, obiceiuri alimentare, mecanisme genetice (imunologice și enzimatice) etc. De asemenea, eventualele intervenții chirurgicale în zona abdominală pot justifica unele suferințe intestinale ulterioare.

Diareea poate fi continuă sau discontinuă (alternanțe de scaune diareice cu scaune normale sau de constipație), condiționată de factori alimentari, psihici, medicamentoși etc., sau survenind spontan.

Scaunele pot avea aspect de fermentație, de putrefacție sau mixt, în funcție de alimentație și de mecanismul diareei. Uneori în scaun se ob-

Scanned with OKEN Scanner

servă alimente nedigerate, în special în cazurile cu tranzit intestinal rapid.

O serie de alimente favorizează diareea și simptomele asociate din bolile intestinale. Astfel, structura chimică a unor alimente poate declanșa diaree prin lipsa unor enzime care ar putea modifica aceste constituente, de ex.: lactoza din laptele dulce, în deficitul enzimatic lactazic congenital sau cîștigat. Alte elemente influențează peristaltica intestinală prin volum crescut (fibre vegetale abundente) și prin mediul bun de acțiune pentru flora microbiană intraluminală (dulciuri, crudități, fructe). În sfîrșit, alte elemente pot influența peristaltica intestinală prin temperatura la care sînt consumate, mai ales sub formă de alimente reci. Sînt excepționale cazurile de afecțiuni intestinale organice, cu scaun normal. Alternanțele de scaune diareice cu perioade de scaun normal sau de constipație pot fi determinate de regimul alimentar și medicația instituită, dar alteori fac parte din evoluția naturală a unor boli intestinale.

Durerea abdominală reprezintă un simptom frecvent în patologia intestinală și este de obicei localizată periombilical. În multe afecțiuni jejunale sau ileale, durerea are aspect de crampe, este urmată de emisiunea de scaune, după care diminuă mult; în aceste cazuri durerea este declanșată, de regulă, de factori alimentari. Alteori durerea este permanentă, accentuată înainte de scaun, dar cedînd puțin după emisiunea scaunelor. În afecțiunile intestinale, durerea și diareea se asociază cu diverse *manifestări dispeptice,* generate de obicei de flora microbiană intestinală: borborigme, balonări abdominale postprandiale, senzația de disconfort abdominal etc. Uneori, această dispepsie intestinală poate fi izolată sau domină tabloul clinic. Rareori afecțiunile predominant jejunale pot determina simptome zgomotoase generale, relativ asemănătoare celor întîlnite în sindromul dumping, survenind după alimente ca: laptele dulce, dulciuri, crudități etc. Între aceste manifestări se enumeră paloarea feții, palpitații, transpirații, stări lipotimice. Toate acestea poartă denumirea de sindrom intestinal (Porges, 1947; Fodor, 1969).

Ținînd seama că intestinul subțire reprezintă o vastă suprafață de digestie și de absorbție și că unele segmente ale acestuia sînt specializate numai pentru grupuri de substanțe nutritive, este firesc ca majoritatea afecțiunilor sale să se asocieze cu *tulburări de malasimilație* de diverse tipuri și grade. Expresia comună clinică este deficitul ponderal, raportat la greutatea ideală și volumul maselor musculare. Sub acest aspect denutriția poate fi de 3 grade: ușoară (deficit ponderal pînă la 5 kg), moderată (deficit de 6—10 kg) și severă (peste 10 kg).

Cel mai frecvent apar însă manifestări carențiale selective: tegumente aspre (deficit de vitamină A), dureri osoase (osteoporoză, osteomalacie, deficit de calciu și vitamină D), nevrite sau polinevrite (deficit de vitamină B_1), uneori fenomene hemoragipare (deficit de vitamină K), tulburări psihice, endocrine etc.

În afară de manifestările nutrițional-carențiale menționate, în patologia intestinală sînt descrise și *implicații sistemice,* în special în afecțiuni tip boală Crohn, enteropatie glutenică etc. Printre acestea se menționează fenomene reumatoide, rash-uri cutanate, fenomene oculare (irido-ciclite, conjunctivite etc.), pleurezii, pneumopatii fugace, eczeme, eritem nodos etc.

Scanned with OKEN Scanner

Stări febrile se întîlnesc în general în afecțiunile intestinale cronice, severe: boala Crohn, neoplazii diverse, diverticulite etc.

Examenul obiectiv, în special al abdomenului, este relativ sărac în date. Se descrie semnul lambda dureros (Fodor, 1969): dureri accentuate la palparea zonei periombilicale, comprimînd abdomenul cu 2 degete de la mînă în evantai (index și mediu). În plus, se pot palpa mase tumorale abdominale. Se pot observa contracții intestinale pe abdomen (stenoze, procese aderențiale), abdomen excavat sau balonat etc.

Integrarea tuturor acestor manifestări în contextul clinic general, contribuie la o orientare corectă în diagnosticul afecțiunilor intestinului subțire.

5.4. EXPLORAREA INTESTINULUI SUBȚIRE

Interrelațiile funcționale strînse între intestinul subțire și celelalte segmente și aparate implicate în procesele de digestie, absorbție și transport precum și importanta capacitate de adaptare funcțională a intestinului în diverse condiții, fac dificilă explorarea sa funcțională. Spre deosebire de zonele extreme ale tubului digestiv (esofag-stomac-duoden pe de o parte, rect-colon, pe de altă parte), vizualizarea directă a mucoasei intestinului subțire pe cale endoscopică rămîne încă o problemă nerezolvată. Din toate aceste motive explorarea intestinului subțire se bazează pe „baterii de teste", care exprimă indirect starea morfofuncțională, testele morfologice fiind cele mai valoroase pentru elaborarea diagnosticului.

Obiectivele majore ale explorărilor intestinului subțire sînt:

— evaluarea consecințelor generale metabolice ale afecțiunii respective, ținînd seama de rolul major al acestui segment digestiv, în procesele de digestie și de absorbție;

— modul în care intestinul tratează alimentele, în vederea asigurării transformărilor fiziologice și transportului acestora;

— decelarea elementelor fiziopatologice majore, implicate în afecțiunea intestinală respectivă;

— stabilirea sediului major al afecțiunii — jejun, ileon sau ambele;

— substratul morfofuncțional, al afecțiunii intestinale.

Evaluarea consecințelor general-metabolice ale afecțiunii intestinale se face prin explorări bio-umorale, osteoarticulare și endocrine, toate acestea constituind instantanee ale funcțiunii segmentului respectiv. Din acest motiv, denumim aceste teste „statice". Procesele de digestie și de absorbție au un rol deosebit de important în menținerea homeostaziei și metabolismului care, în stare patologică, vor fi variabil influențate și reflectate în principalele componente sanguine.

Hemograma, prin elementele morfologice ale hematiilor poate avea o valoare orientativă. Astfel: malasimilația fierului, acidului folic și vitaminei B_{12} determină diverse aspecte hematologice particulare: microcitoză în malabsorbția fierului, macrocitoză în malasimilația acidului folic, megaloblastoză în malasimilația vitaminei B_{12}, anizomacromicrocitoză în interesarea tuturor acestor elemente alimentare. Exceptînd sîngerările, lipsa de utilizarea medulară a fierului și hemoliza, anemiile micro-

Scanned with OKEN Scanner

citare pot fi întîlnite frecvent în afecțiunile duodeno-jejunale. Malasimilația acidului folic are loc de obicei în procesele de disbacterie intestinală, iar malabsorbția vitaminei B_{12} este frecventă în anaclorhidrii și leziuni ale ileonului terminal. În afecțiunile inflamatorii severe (boala Crohn, complicată etc.) sau în procesele neoplazice intestinale (limfoame difuze) se poate întîlni leucocitoză cu neutrofilie sau cu limfocitoză. În afecțiunile intestinale cu steatoree, protrombinemia este scăzută, ca expresie a eliminărilor fecale pronunțate ale vitaminei K.

Electroliții serici (mai ales Mg^{++}, K^{+}, Na^{+}, CO_3H^{-}) sînt scăzuți în afecțiunile intestinale organice, însoțite de diaree. Dozarea lor are și valoare terapeutică imediată, de corectarea nivelului lor seric depinzînd uneori viața bolnavului.

Sideremia este scăzută în deficitele de absorbție a fierului. Calcemia poate fi scăzută în afecțiunile digestive cu malasimilație severă a lipidelor.

Colesterolul seric este de asemenea scăzut în aceste situații, excluzîndu-se, bineînțeles, afecțiunile hepatice, care pot duce la aceleași modificări. Deficiențe în asimilația intestinală a proteinelor au ca urmare o hipoproteinemie cu hiperalbuminemie, iar electroforeza proteinelor serice indică în caz de acutizare a afecțiunii, creșterea fracțiunilor α globulinice. Imunoglobulinele serice pot fi scăzute sau crescute în funcție de tipul afecțiunii intestinale. În enteropatia glutenică fracțiunile IgA sînt la început crescute, apoi scăzute. În unele afecțiuni imunologice, genetic induse, deficitul de Ig (policlonal sau monoclonal și mai ales IgA), poate oferi date importante în vederea orientării corecte a cadrului nosologic. Toate aceste teste au valoare orientativă, în special după excluderea altor afecțiuni ce pot avea consecințe metabolice asemănătoare (cele hepatice în special). Ele sînt denumite teste de generația I.

În ultimii ani a crescut interesul pentru testele statice de generația a 2-a, folosind în special metodele radioimunologice (RIA sau RISA). Cu ajutorul acestora se poate evidenția nivelul seric al vitaminei B_{12}, acidului folic, acizilor biliari etc., care pot prezenta valori scăzute în afecțiunile intestinale difuze. Pot fi evidențiați de asemenea în ser prin aceleași metode, o serie de hormoni digestivi, care au o valoare diagnostică importantă: gastrina, secretina, substanța P, motilina, glucagonul, somatostatina, VIP, GIP etc. Sînt cunoscute creșterile mari ale gastrinemiei serice în gastrinoame (sindromul Zollinger-Ellison, sindromul de intestin scurt), ale VIP-ului în sindroamele holeriforme, ale substanței peptidice P în hiperclorhidrii de origine vagală asociate cu diaree, ale celorlalți hormoni și substanțe peptidergice în diversele tumori endocrine intestinale (APUD-oame ca: glucagonom, somatostatinom etc.).

Sectorul extrasanguin poate fi evaluat static prin explorarea radiologică osteoarticulară (coloană vertebrală, bazin etc.). Procesele de decalcifiere, osteoporoză și osteomalacie, sînt frecvent întîlnite la bolnavii cu sindroame diareice cronice și cu deficiențe în asimilația calciului și complexului vitaminic D (patologia stomacului operat, rezecții intestinale, enteropatie gluten indusă etc.).

Implicațiile endocrine în procesele de malasimilație sînt evidențiate prin deficiențe hipofizare, suprarenale, paratiroidiene, ovariene etc. Explorarea acestor glande endocrine poate decela diverse tulburări func-

Scanned with OKEN Scanner

ționale, dependente de boli intestinale cronice cu malabsorbție (boala Crohn, enteropatia glutenică, diverticuloze complicate etc.).

Procesul de asimilație a alimentelor în lumenul și peretele intestinal subțire poate fi evaluat prin examenele coprologice cantitative și calitative. Explorarea coprologică se bazează pe teste de 3 generații. Cele de generația I se referă la examenul global macroscopic al materiilor fecale, recoltate în probe separate timp de 5 zile. În afecțiunile cu leziuni extinse ale peretelui intestinal și diaree, volumul și greutatea materiilor fecale depășesc valorile normale. Este cunoscut că în zona noastră geografică, materiile fecale în 24 ore au o greutate de 180—200 g cu formă și consistență caracteristice. În afecțiunile severe (enteropatie glutenică, boala Crohn extinsă) dar mai ales în cele cu participare colonică, volumul scaunului în 24 ore depășește 300—400 g. Consistența fecalelor este lichidă sau semilichidă, iar examenul macroscopic poate evidenția: aspect chitos-păstos (pancreatite cronice), alimente nedigerate (bucăți de cartofi, vegetale, carne etc.), paraziți (ascarizi, proglote de tenii etc.) precum și produse patologice diverse (mucus, sînge, puroi). Explorarea coprologică globală sub aspectul volumului, consistenței, formei scaunului, precum și a prezenței unor elemente patologice, trebuie să înceapă din primele zile, paralel cu efectuarea testelor „statice" bioumorale, osoase și endocrine. Urmărirea dinamică a datelor coprologice macroscopice poate constitui, de asemenea, un element important de evaluare a eficienței unor tratamente, precum și pentru aprecierea evoluției afecțiunii.

Alt test coprologic de generația I este examenul microscopic. Acesta se efectuează după ce bolnavul a urmat timp de 3 zile un regim alimentar standard, cunoscut sub denumirea de prînzul Schmidt. Acesta constă din cartofi 300 g, carne 150 g, unt 50 g. Este luat în considerație scaunul după 3 zile, urmărindu-se întîi aspectele macroscopice după criteriile menționate mai înainte și apoi cele microscopice. Acestea pot evidenția picături de grăsimi (maldigestie pancreatică), cristale de acizi grași (tranzit intestinal rapid, malabsorbție), amidon și celuloză nedigerată în cantități mari (procese de fermentație, maldigestia glucidelor) fibre musculare. Acestea din urmă exprimă de obicei deficiențe în procesul de digestie intraluminală și pot prezenta striații transversale (insuficiență tripsinică), extremități angulare (lipsa de pregătire gastrică), precum și alte detalii de importanță diagnostică. Prezența de țesut conjunctiv-elastic indică de asemenea tulburări de digestie, mai ales gastrică.

Alături de aspectele menționate, la examenul microscopic al materiilor fecale, mai pot fi evidențiate ouă sau chiste de paraziți, eozinofile (enterita alergică), hematii numeroase, puroi, mucus. Alături de elementele macroscopice, cele microscopice pot orienta către mecanismele mai importante ale malasimilației (maldigestia sau malabsorbția), precum și unii factori etiologici ai afecțiunii (parazitoze în special).

Urmărirea prezenței unor germeni microbieni în materiile fecale, prin colorații speciale, are valoare numai orientativă asupra componentei microbiene intraluminale, marea majoritate fiind de origine colonică. Din acest motiv, coproculturile sînt de valoare ceva mai mare, dar nici ele nu au o eficiență diagnostică deosebită, cu unele rare excepții. Cultivarea unor germeni din materiile fecale pe medii speciale are o valoare mai mare, cu condiția reproductibilității rezultatelor.

Scanned with OKEN Scanner

De o mai mare importanță diagnostică și patogenică sînt examenele coprologice de generația a 2-a, care urmăresc dozarea chimică a unor componente fecale, grăsimile și azotul proteic în primul rînd. Dozarea grăsimilor în scaun se face prin metoda Van de Kamer, care constă din administrarea unor prînzuri standard pe o perioadă de 5 zile, colectarea integrală a fecalelor în probe separate, zilnic (excluzîndu-se contaminarea urinară) și conservarea la congelator pe perioada explorării și apoi deshidratarea prin metode speciale. În reziduurile respective se dozează chimic acizii grași și grăsimile neutre, valorile normale fiind de 5 g substanțe grase în 24 ore, ceea ce denotă un coeficient de absorbție al acestora de 94—95%.

În prezent se folosește o metodă mai simplificată, pentru determinarea cantității de grăsimi în fecale, metodă derivată din cea originală a lui Van de Kamer. În afecțiunile intestinale extinse (sprue, boala Crohn etc.) precum și în cele pancreatice, se întîlnește o steatoree severă (peste 20 g/24 h). În afecțiunile segmentare intestinale sau în cele obișnuite pancreatice, steatoreea poate fi ușoară (6—10 g/24 h) sau moderată (10—16 g/24 h). Determinarea chimică a cantității de grăsimi fecale este utilă nu numai pentru orientarea diagnosticului, ci și pentru evaluarea evoluției afecțiunii (a prognosticului) și pentru stabilirea eficienței unor tratamente. Alți autori folosesc dozarea azotului fecal (prin metoda Kjeldahe), valorile normale fiind de maximum 2,5 g azot eliminat în fecalele de 24 h). În maldigestia proteinelor (insuficiența exocrină pancreatică, deficiențe enzimatice intestinale, tranzit intestinal foarte rapid etc.), cantitatea de azot fecal/24 h crește pînă la 8—10 g. Studii făcute între eficiența diagnostică a dozării grăsimilor și azotul fecal, precum și prețul de cost și durata explorării, vin în favoarea determinării steatoreei și nici într-un caz în favoarea dozării paralele a celor două componente în fecale.

De regulă, scaunele de consistență normală nu conțin exces de grăsimi sau de azot și deci nu obligă la determinarea acestora. Ținînd seama de toți parametrii menționați, dozarea chimică a grăsimilor fecale constituie metoda cu cea mai bună acuratețe diagnostică, după mai bine de 40 ani de experiență.

Evidențierea elementelor fiziopatologice majore, implicate în afecțiunea intestinală respectivă, folosește în primul rînd substanțele radioactive. Unele din acestea sînt recuperate în fecale, altele în sînge, în urină, sau în aerul expirat.

Examenele coprologice de generația a 3-a evidențiază, în primul rînd, procesul de exudație intestinală, în care scop se folosesc substanțele radioactive. Au fost utilizate RISA, PVP, I^{131}, dar procesul de deiodare inevitabilă, a dus la unele rezultate eronate. În ultima vreme două substanțe se bucură de mare atenție, pentru evidențierea exudației intestinale: CL_3Cr^{51}, ceruloplasmina Cu^{64} și antitripsina, toate cu o mai mare stabilitate chimică. După administrarea intravenoasă (10—25 μCi), se recoltează separat materiile fecale pe o perioadă de 3 zile, determinîndu-se radioactivitatea recuperată. Valorile normale sînt de 0,20—0,40% din doza administrată, pe o perioadă de 24 h. Procesul de exudație poate fi ușor (0,40—0,70% eliminări fecale), moderat (0,70—1%) și sever (peste 1% eliminări fecale ale substanței injectate). Procesul de exudație nu este limitat la intestinul subțire, el putînd fi prezent, de

Scanned with OKEN Scanner

asemenea în unele afecțiuni gastrice (boala Ménétrier), dar mai ales colonice (rectocolita ulcero-hemoragică).

Folosirea substanțelor grase radioactive (C^{14}, H^3), acizi grași și grăsimile neutre corespunzătoare (acid palmitic respectiv tripalmitina, de exemplu) poate aduce precizări privind dezordinile procesului de digestie sau de absorbție intestinală. Administrarea acizilor grași marcați și a grăsimilor neutre respective, se face la intervale de o săptămînă și se efectuează prin includerea acestora în prînzuri standard. Inițial marcarea s-a făcut cu I^{131} sau I^{125}, însă procesul de deiodare injectabilă a dus la unele rezultate eronate, motiv ce a condus la utilizarea altor izotopi radioactivi stabili, constituenți normali ai moleculelor organice (C^{14} sau H^3). Recuperarea acestora, după administrare, se face la 1, 2, 4, 6 și 8 ore, fie în sînge (prelevări de 2—3 ml), fie în aerul expirat și colectat în baloane speciale (radiorespirometrie). Această ultimă metodă este de mare actualitate, dar impune aparatură specială și măsuri de protecție corespunzătoare. Rezultatele sînt exprimate în procente față de doza administrată și cu ajutorul lor se construiesc curbe. Maximumul (peak-ul) radioactivității apare la 3 ore de la ingestia substanței grase marcate și este în medie de 8—10% în sînge și 3—4% în aerul expirat. Curbe normale după administrarea acizilor grași și aplatizate după administrarea grăsimilor neutre pledează pentru proces de maldigestie, de obicei de origine pancreatică, în timp ce curbele plate după ambele grupe de substanțe grase sugerează predominența procesului de malabsorbție. În general aceste 2 componente ale malasimilației se corelează ducînd la curbe relativ modificate în majoritatea afecțiunilor organice intestinale sau pancreatice. Dozările fecale ale acestor 2 substanțe grase radioactive, nu mai prezintă interes în prezent, determinarea radioactivității în aerul expirat sau sînge, oferind rezultate superioare. Substanțele proteice (aminoacizi, proteine), marcate cu aceiași izotopi, nu dau rezultate superioare față de substanțele grase, motiv pentru care au fost eliminate treptat din arsenalul diagnostic.

Cu un randament diagnostic superior noi am folosit proba dublului trasor, administrînd per os 2 substanțe radioactive, una absorbabilă (acid gras sau grăsime neutră marcată) și alta neabsorbabilă (Cl_3Cr^{51}). Fecalele se recoltează 3 zile consecutiv în borcane separate și sînt omogenizate prin centrifugare. În orice probă de fecale raportul dintre cei 2 trasori indică eficiența procesului de digestie sau de absorbție (normal 92—94%).

Motilitatea intestinală este evaluată în mod curent prin examenul radiologic după metoda Pansdorf, care folosește suspensia baritată specifică pH-ului intestinal.

Prin această metodă se evidențiază timpul de tranzit prin intestinul subțire și colon, aspectul mucoasei intestinale (ștergerea desenului mucos), apariția de imagini adiționale (modificări de poziție, de lumen etc.), prezența în exces de secreții intestinale care diluează substanța baritată. Radiocinematografia intestinală evidențiază modificări, care reluate pot duce la o mai atentă analiză a acestora.

Înregistrarea presiunilor intraluminale jejunale, cu ajutorul unor balonașe, folosirea tehnicii radiomanometrice și înregistrarea curenților de acțiune de la nivelul intestinului sînt metode rezervate încă cercetării

Scanned with OKEN Scanner

Endoscopia intestinală oferă perspective de dezvoltare în viitorul nu prea îndepărtat.

Componentele ecologice intraluminale intestinale frecvent implicate în fiziopatologia afecțiunilor intestinale pot fi evaluate cu rezultate concludente prin:

Tubajul duodenal clasic, care poate evidenția prezența de paraziți (giardia, strongiloides, ankylostoma etc.), germeni (culturi ale lichidului extras) sau elemente inflamatorii în sediment (leucocite în special).

Jejunoculturile protejate (după tehnica Mainguet) evidențiază flora intestinală de la nivelul jejunului (normal pînă la 10^6 germeni/ml suc jejunal); ele permit tipizarea acesteia, și determinarea patogenității și sensibilității la sulfamide și antibiotice. Această metodă este net superioară coproculturilor și se dovedește de mare utilitate în orientarea patogenică a afecțiunii respective, precum și la orientarea terapeutică.

Posibilitățile tehnice actuale permit efectuarea de culturi microbiene, cu sonde care ajung pînă la ileonul terminal.

În lichidul jejunal prelevat în condiții de sterilitate maximă, pot fi evidențiați, de asemenea, fungi și unii paraziți. Dozarea indicanului urinar are valoare orientativă, acesta fiind de obicei crescut în stările de disbioză intestinală.

Pentru evidențierea unor elemente fiziopatologice, ce pot explica manifestările clinice ale suferințelor intestinale, se pune un mare accent în ultimul timp, pe dozările serice radioimunologice ale unor hormoni sau substanțe peptidergice din grupul APUD. Printre aceștia menționăm: VIP-ul, crescut în unele diaree „choleriforme“ (vipoame), motilina implicată în unele tulburări de tranzit, substanțele P, PP, somatostatina, GIP-ul, glucagonul și altele. Dezvoltarea acestui capitol de explorare este în ascendență continuă (tehnici de generația a 3-a).

Tot în aceeași ordine de idei trebuie menționată explorarea CEA (carcinoembrionic antigen) prin RIA, în vederea diagnosticului precoce al tumorilor maligne intestinale, precum și pentru monitorizarea bolnavilor operați.

Stabilirea sediului major al *deficiențelor funcționale* (proximal: duoden-jejun, distal: ileon) se face prin mai multe teste, denumite „teste de solicitare“.

Pentru explorarea sectorului jejunal se poate folosi testul clasic al *hiperglicemiei provocate,* curbe plate pe perioada de 3 ore indicînd deficiențe funcționale jejunale. Diareea osmotică și interferențele hormonale pancreatico-intestinale, pot modifica, de asemenea, aspectul curbelor glicemice.

Testul cu lactoză constă din prelevarea sîngelui pentru determinarea glicemiei sau/și a galactozemiei à jeun și la 30′, 60′, 90′, 120′ și 150′ de la administrarea a 50 g lactoză. În condiții normale peak-ul glicemic, după administrarea a 50 g lactoză, depășește cu 25% valorile bazale la 60′, 90′ de la administrare. Curbe plate pot sugera deficit de activitate lactazică intestinală, ce nu permite scindarea lactozei în glucoză și galactoză, dar aceeași situație se poate întîlni și la intoleranța de lactoză. Diareea osmotică reprezintă un semn adițional important la testul cu lactoză.

Scanned with OKEN Scanner

Numărul de afecțiuni jejunale primare sau secundare, asociate cu deficit lactazic sau intoleranță la lactoză este mare, pe primul plan situîndu-se insuficiența de activitate lactazică primară.

De o mare valoare diagnostică pentru suferințele jejunale este *testul cu d-xiloză*, maximal (25 g d-xiloză), sau cel minimal (5 g d-xiloză). După administrarea d-xilozei se recoltează urina pe o perioadă de 5 ore. După testul maximal, xilozuria este de minimum 4—5 g, iar după cel minimal de 1,6—1,8 g. Valorile trebuie corectate cu vîrsta, peste 40 ani absorbția jejunală a xilozei scăzînd cu 10% pentru fiecare decadă de vîrstă. Este preferabil să se înceapă, mai ales la vîrste tinere, cu testul minimal, iar în caz de rezultate aparent fals negative, să se utilizeze testul maximal.

Dozarea xilozemiei sau fragmentarea probei urinare în 2 subprobe (de 2 ore, respectiv 3 ore), sporește acuratețea diagnosticului.

Proba cu amidon, proba hipercarotinemiei provocate și altele nu mai au în prezent o valoare diagnostică acceptată.

Pentru determinarea afectării segmentului jejunal se folosesc, de asemenea *probele radiorespirometrice* după administrarea acizilor grași marcați cu C^{14} sau H^3 (probe de generația a 3-a menționate mai înainte).

De asemenea, prin metode de RIA se poate evidenția în ser nivelul acidului folic (scăzut în caz de leziuni jejunale, crescut în caz de disbioză intraluminală).

Determinarea absorbției Fe^{59} citrat, cu ajutorul contorului de corp total (whole body counter — WBC) reprezintă un test de mare acuratețe dar și de tehnicitate deosebită. După administrarea per os a 5 μCi Fe^{59} citrat se măsoară la 10 zile radioactivitatea întregului corp cu ajutorul WBC. În condiții normale în corp rămîn 20—30% din doza administrată. Scăderea retenției indică tulburări de absorbție la nivelul duodenului și jejunului. De o manieră similară se pot folosi în același scop Cu, Ca, Zn, Ph etc.

Pentru evaluarea suferinței sectorului ileal se folosesc:

Testul Schilling, care constă din administrarea a 1 μCi vit. B_{12} Co^{58} pe cale orală, urmată la 2 ore de administrarea de „flushing dosis" (1 000 γ Vit. B_{12} „rece" — neradioactivă). Se dozează apoi radioactivitatea în urină recoltată pe o perioadă de 24 h. În condiții normale, eliminarea de radioactivitate este de 8—40% față de doza administrată. Valori mai joase obligă la repetarea examenului după 7 zile, asociind vit. B_{12} cu 30 mg factor intrinsec. Menținerea rezultatelor indică deficiențe de absorbție localizate la nivelul receptorilor celulelor mucoasei ileale sau leziuni la acest nivel (boala Crohn, limfoame etc.).

Radiorespirometria după administrarea per os a unor săruri biliare marcate cu C^{14} sau H^3 (colil^{14}-glicat) după metodologia descrisă la acizii grași, exprimă starea funcțională a ileonului terminal. Scăderea CO_2 (C^{14}) în aerul expirat exprimă leziuni ale ileonului terminal, iar creșterea acestuia sugerează o stare de disbioză intestinală. Ca și în cazul acidului folic, acizii biliari, vit. B_{12} și factorul intrinsec pot fi dozați în ser prin metode radioimunologice (generația a 3-a), care presupun aparatură și tehnicitate deosebite.

Scanned with OKEN Scanner

Dacă la aceste teste adăugăm pe cele expuse anterior (examenul radiologic în special) putem avea o bună orientare asupra zonei predominant afectate din structura intestinului subţire.

Substratul morfofuncţional al afecţiunii intestinale poate fi evaluat prin metoda bioptică intestinală. Aceasta se poate efectua prin mai multe metode: aspiraţie-secţiune, manevrarea din exterior prin mandrin sau „ţintit" prin endoscopie, în zone accesibile (jejun proximal — gastroduodenojejunoscopie, sau colon-colonoscopie). În prezent, se pot realiza biopsii intestinale etajate, multiple (5—8) prin sonde care pot aborda şi zona ileonului terminal. Noi folosim cu bune rezultate sonda Dumitraşcu, care foloseşte aspiraţia-secţiunea dirijate din exterior, prin metoda hidraulică şi a vidului prin aspiraţie. Piesele bioptice prelevate, fixate şi colorate, după scopul dorit (examen histopatologic sau histoenzimologic), pot oferi informaţii deosebit de importante, privind structura mucoasei sau echipamentul enzimatic existent. Rezultatele obţinute au o importanţă mare pentru tranşarea diagnosticului unor afecţiuni cu substrat lezional sau enzimatic, printre care în special atrofiile vilozitare din maladia celiacă, afecţiuni inflamatorii diverse, boala Crohn, deficitul dizaharidazic sau oligopeptidazic (bolnavii cu intoleranţă la lapte sau proteine, cu defecte genetice corespunzătoare). Posibilitatea prelevării biopsiilor multiple, etajate de la ileon la jejun, permite localizarea afecţiunii sau sediul în care aceasta are intensitate maximă.

Pentru localizarea unor suferinţe vasculare intestinale sau a unor formaţiuni tumorale benigne sau maligne, precum şi pentru stabilirea sursei unei hemoragii intestinale este necesar examenul angiografic selectiv al arterei mezenterice superioare sau inferioare şi a ramurilor acestora. Abordarea vaselor arteriale mezenterice se face, fie pe calea arterei femorale, fie pe calea arterei humerale, cu ajutorul acelor Cournand, sub control radiologic. După injectarea zonei vasculare interesate, cu ajutorul substanţei de contrast iodate, se efectuează examene radiografice cu secvenţe scurte (10—20 sec.), urmărindu-se cu mare atenţie fazele de umplere arterială, capilară şi de întoarcere venoasă. Metoda angiografică este indicată în special pentru stabilirea sursei unei hemoragii intestinale, sau pentru localizarea unei tumori, în cazul cînd examenul radiologic şi, eventual, cel endoscopic nu au putut stabili sediul. Ţinînd seama de dificultăţile de abordare a intestinului subţire, mai ales în privinţa localizării leziunilor de dimensiuni mai reduse, metoda angiografică selectivă se dovedeşte utilă în aceste cazuri, precum şi în diagnosticul de urgenţă al sursei unei enteroragii.

O mare parte din afecţiunile intestinului subţire nu are o expresie clinică caracteristică, ţinînd seama de posibilităţile de adaptare intersegmentară cunoscute. Din acest motiv este necesară asocierea mai multor teste, de preferat cîte unul din fiecare din cele 5 grupe menţionate. Bateria de teste oferă mai multe satisfacţii diagnostice, decît utilizarea a 2—3 teste grupate din aceeaşi categorie de explorări. Uneori, totuşi folosind foarte exigent bateriile de teste nu putem avansa la etapa de diagnostic, menţinîndu-ne încă în etapa de sindrom. În aceste situaţii, repetarea, la intervale variabile a acestor explorări poate duce la stabilirea diagnosticului corect.

Scanned with OKEN Scanner

Bergogne E., Beregin I., Pappo E., Cerf M. — Le microbisme jéjunal. Aspects cliniques et biologiques. Ann. Gastroenterol. Hepatol., 1971, 61, 593—597.
Bloom S. R., Polak Z. M. — The new peptides hormones of the gut. In: Progress in Gastroenterology. Ed. Glass J. I., New York, Grune-Stratton, 1977.
Clancy R., Biennenstock J. — Secretion Immunoglobulins. Clin. Gastroenterology, 1976, 5, 229—249.
Corbie M., Walrman Z. P — Les immunoglobulines, du tube digestif, Med. et Hyg., 1980, 38, 277—278.
Dahlqvist A. — Assay of intestinal disaccharidases. Enzymol. Biol. Clinic., 1970, 11, 52—66.
Dumitrașcu D. — Biopsie prin sondă a intestinului subțire, Viața medicală, 1961, 19, 1 059—1 066.
Duthie H. L. — Gastrointestinal motility in health and disease. MTP, Press, Lancester, 1978.
Gheorghescu B. — Explorarea paraclinică a aparatului digestiv. În: Explorarea paraclinică. Ed. medicală, București, 1970 (sub. red. I. Teodorescu Exarcu).
Gheorghescu B., Brasla I. — Diagnosticul cu radioizotopi. Ed. Medicală, București, 1964.
Gherman I. — Coprologie clinică, E. medicală, București, 1974.
Gorbach S. L. — Intestinal microflore. Gastroenterology 1971, 60, 1 110—1 121.
Gustafsson B. — The physiological importance of the colonic microflore. Quadrennial Review. World Congresses Gastroent. Stockholm, 14—19.VI.1982.
Jovin G., Gheorghescu B., Vasilescu Florica, Marilena Nedea — Probleme metodologice în investigația funcției de absorbție intestinală cu ajutorul indicatorilor radioactivi. Fiziologia normală și patologică, 1970, 1, 57—67.
Mach J. T. — Carcinoembryonic antigen: definition, specificity and clinical applications. In: Tumours Markers Impact and prospect. Ed. Boelsma Ph., Rümke Elsevior, North Holland, Amsterdam, 1979.
Newcomber A. D., Hofmann A. F., Di Magno E. P., Thomas P. J., Carlson G. L. — Triolein breath test. A sensitive and specific test for fat malabsorption. Gastroenterology, 1979, 76, 6—13.
Oigaard A., Dorph S. — The relative significance of electrical spike potentials, and intraluminal pressure waves as quantitative indicators of motility. Am. J. Dig. Dis., 1974, 19, 797—803.
Suseanu I., Jovin G. — Folosirea contorului de corp uman în studiul absorbției intestinale cu ajutorul izotopilor radioactivi. Med. Int., 1971, 1, 103—109.
Tamasi T. B. Jr. — Secretory immunoglobulins. N. Engl. J. Med., 1972, 287, 483—492.

5.5. SINDROMUL DIAREIC ACUT ȘI CRONIC

Diareea constă în eliminarea frecventă (mai mult de 3 pe zi) de scaune cu consistență scăzută (ce conțin mai mult de 200 ml apă pe zi). Dacă în condiții normale conținutul de apă al fecalelor este 60%, ceea ce corespunde la circa 100 ml pe zi în diaree pot avea eliminări crescute de lichide care dau scaunului o consistență moale sau lichidă.

Diareea se întîlnește destul de frecvent în practica medicală și deseori, într-o primă etapă, destul de lungă uneori, nu putem depăși etapa de „sindrom" chiar dacă efectuăm teste de specialitate. De aceea, mai ales în cazurile cronice, proba timpului conduce la clarificarea etiologică.

Etiologie. Cauzele cele mai frecvente ale diareelor acute sînt reprezentate de toxiinfecțiile alimentare bacteriene (stafilococi, salmonele, dizenterici, proteus, anaerobi — clostridium ș.a.) sau virale (enterovirusuri

Scanned with OKEN Scanner

ECHO, coxsackie ş.a.) sau toxine provenind din ciuperci, substanţe chimice ingerate accidental (de exemplu arsenic, plumb, mercur ş.a.). Mai există şi posibilitatea apariţiei de diaree acută prin consum excesiv cantitativ de alimente care depăşesc posibilităţile fiziologice de digestie şi de absorbţie intestinală.

Diareele cronice pot avea originea în afara aparatului digestiv, în aparatul digestiv dar în afara intestinului subţire şi în fine în intestinul subţire.

— *Diareele extradigestive* pot fi nervoase, funcţionale (emoţionale, în cadrul colonului iritabil) şi organice (în radiculite, tabes), endocrine (hipertiroidie, boala Addison, diabet, hiperparatiroidism) tumori active endocrine (carcinoid, sindromul Zollinger Ellison, sindromul Verner-Morrison), intoxicaţii endogene (uremie, stări septice), intoxicaţii exogene, boli carenţiale (de diferite cauze şi forme), alergice, boli cardiace şi vasculare (stază în cadrul insuficienţei cardiace, boli ale vaselor mezenterice), boli de colagen (amiloidoză, sclerodermie visceralizată). Comun se găseşte accentuarea peristalticii şi a secreţiilor intestinale.

— *Diareele de origine digestivă pot avea drept cauze* boli digestive care nu interesează intestinul subţire (gastrogene: stomac operat, gastrită atrofică, tumori gastrice; hepatobiliare: diskinezii biliare, tulburări după operaţii pe căile biliare şi în general tulburări în sinteza şi eliminarea sărurilor biliare, sindromul pierderii de acizi biliari (diaree cologenă); pancreatogene: pancreatite cronice, tumori pancreatice şi boli colonice: funcţionale — colon iritabil, sau organice — rectocolita ulcero-hemoragică, tumori viloase, cancer de colon, boala Crohn cu localizare colonică, insuficienţă vasculară mezenterică, diverticuloză a colonului, abuzul de laxative).

— *Diareele de origine intestinală* apar prin leziuni care reduc suprafaţa de absorbţie şi drept consecinţă, apare malasimilaţia (sprue), boli cu peristaltică exagerată (diaree osmotice prin deficit enterocitar de lactază, sau în „alergia intestinală“, disbacteria intestinală, parazitozele intestinale, boli care produc exsudaţie importantă intestinală: limfangiectazie idiopatică, adenopatii mezenterice, tumori în special adenoame viloase ale intestinului gros. Procesul de exsudaţie şi disbacterie este favorizat şi de intervenţii chirurgicale, ca aşa-numitul intestin scurt.

Fiziologie, patogenie, fiziopatologie. Tubul digestiv este traversat zilnic de circa 9 000 ml lichid, din care 2 000 ml reprezintă apa ingerată şi 7 000 ml secreţiile digestive. 99% din lichide sînt resorbite în tubul digestiv, astfel încît în medie numai 100 ml se elimină prin scaune. Orice creştere a cantităţii de lichid eliminate provoacă scaune diareice. Această creştere se poate produce prin mai multe mecanisme:

A. Scăderea resorbţiei de apă prin: a) substanţe osmotice neresorbabile; b) substanţe ce inhibă resorbţia apei; c) accelerarea tranzitului intestinal; d) afectarea mucoasei intestinale.

B. Creşterea volumului de lichide ingerate sau secretate în intestin.

C. A+B.

Diareele acute bacteriene se datoresc acţiunii directe, locale asupra mucoasei, a unor toxine eliberate „in situ“ (exotoxine) sau ca rezultat al structurii bacteriene însăşi — endotoxine.

Scanned with OKEN Scanner

Agenții infecțioși sînt diverși: Esch. coli, salmonele, shigaele, vibrionul holeric, virusuri; în toxiinfecțiile alimentare: salmonele, stafilococi, clostridii și în diareele după antibiotice: stafilococi și candida. Mai rar pot provoca diaree și unii paraziți (lamblia, trichomonas, amibe, balantidium coli. Tot prin mecanism toxic acționează și unele substanțe chimice (arsenic, mercur) și medicamente: laxative, analgetice, biguanide, glicozizi, antibiotice, citostatice, preparate cu acizi biliari. În cazul consumului excesiv al unor alimente, conținutul crescut din lumen declanșează reflexe motorii cu peristaltică mai vie, avînd drept rezultat eliminarea de scaune cu resturi alimentare parțial sau total nedigerate. Mirosul caracteristic al scaunului are drept origine flora de fermentație sau/și de putrefacție care produce acizi organici, amoniac, CO_2 și apă. Consecința asupra stării generale poate fi importantă și poate fi produsă de tulburările hidroelectrolitice și de starea toxicoseptică. Tulburările hidroelectrolitice pot pune viața bolnavului în pericol, mai ales în cursul infecțiilor cu vibrionul holeric. În aceste cazuri, deși leziunile locale ale mucoasei intestinale sînt reduse sau chiar pot lipsi, reacția generală este violentă, produsă de mesagerii enterocitari (prostaglandinele se pare că joacă un rol deosebit) și de creșterea permeabilității zonelor de joncțiune enterocitară. Drept consecință se creează condiții pentru apariția de scaune ce pot fi foarte numeroase și în cantitate pînă la 8—20 l/24 ore. Consecința imediată și importantă este pierderea hidroelectrolitică gravă.

În general, diareele cronice, din punct de vedere patogenic se produc fie prin transfer de apă în lumen, fără consum de energie *(diaree osmotice)*, sau cu trecerea apei în lumen și concomitent consum de energie *(diaree secretorii)*, datorită zonelor ulcerative ale tractusului digestiv *(diaree exsudative)*, prin diminuarea timpului de contact între chimul alimentar și peretele intestinal *(diaree prin tranzit intestinal accelerat)*, sau prin transferul distal al chimului incomplet digerat care depășește posibilitățile de compensare locală *(diaree prin diminuarea suprafețelor de absorbție intestinală fiziologică)*.

Intervin deci mai multe componente (care se pot și asocia la un moment dat):

Componenta osmotică intră în discuție dacă se realizează soluții hipertone în lumenul intestinal, prin atragerea apei din circulație și peretele intestinal (ingerarea de soluții cu glucide concentrate, soluții hipersaline, unele purgative).

Componenta secretorie se întîlnește în procese inflamatorii și alergice, precum și în cele exsudative, produse prin microbi, virusuri sau paraziți. Se știe că în mod normal, secreția intestinală este redusă (unii autori chiar o contestă), dar în cazuri patologice ocupă o pondere importantă atît ca frecvență cît și cantitativ. Unii agenți agresivi (floră microbiană patogenică, componentă hormonală, ingerarea de droguri iritante pentru segmentul intestinal) au acțiune asupra mediatorilor intracelulari (AMP ciclic, adenilciclaza, prostaglandine) cu efect final asupra schimbării circuitului apei prin diminuarea absorbției apei și în schimb crescînd mult exorbția pînă la 8—20 l/24 ore. Mediatorii intracelulari cunoscuți ai secreției intestinale de apă și electroliți, AMP ciclic, GMP ciclic și calciul, sînt toți implicați în patogenia diareelor produse de enterotoxine bacteriene cum sînt cele produse de V. holeric și de E. coli; aceștia produc

Scanned with OKEN Scanner

diareea prin inhibiția absorbției și stimularea secreției, folosind AMP ciclic ca mediatorul lor intracelular. Surplusul exorbit se poate absorbi fie în restul intestinului subțire neafectat sau de-a lungul intestinului gros, dar diferența se elimină, avînd ca rezultat diareea. Pe lîngă pierderea hidroelectrolitică (care poate lua proporții deosebit de grave) se elimină și minerale, precum și proteine. Mai este prezentă componenta secretorie și în unele boli care înglobează sistemul glandular intestinal și colonic (de exemplu rectocolita ulcero-hemoragică), în care caz apar scaune voluminoase (de unde și termenul de diaree volumimetrică); această componentă mai este prezentă și în alte boli organice severe, ulcerative, sau cu creșterea presiunii limfatice interstițiale (eventual blocaj în circuitul limfatic).

În ultimul timp se cunoaște mai bine și componenta motorie. Echilibrul motor este sub control nervos (mai ales vagal), hormonal (hormoni tiroidieni, unii hormoni din sistemul APUD — de exemplu VIP, GIP, motilina). Nu numai elementul calitativ sau cantitativ joacă rol, dar și schimbarea echilibrului între părțile componente. La aceste structuri se adaugă posibila dereglare a activității plexurilor nervoase intramurale, care anterior erau aproape singure apreciate ca responsabile de funcția motorie intestinală.

Hipermotilitatea (produsă prin mai multe mecanisme) și dismicrobismul intestinal produc în final lipsa de contact, totală sau parțială, între conținutul intraluminal și mucoasă, avînd drept consecință apariția de scaune diareice. Între segmentele intestinale există o oarecare independență; astfel, în timp ce absorbția principiilor alimentare este posibilă, absorbția finală a apei în cecoascendent rămîne deficitară, apărînd diareea „funcțională“ (colon iritabil) cu eliminări de mucus în scaun, dar cu o stare nutrițională normală.

La rîndul lor, tulburările motorii pot întreține și agrava boli enterocolonice, întreținînd astfel diareea, malabsorbția și avînd drept rezultat denutriția progresivă. Deci mecanismele sînt complexe, mai ales dacă se adaugă (sau pe prim plan este vorba de leziuni difuze ale mucoasei intestinale care împiedică absorbția substanțelor nutritive și a apei (cum se întîlnește în sindromul de malabsorbție).

În timp ce în sindroamele diareice acute domină tulburarea hidroelectrolitică și septică sau/și toxică (tahicardia, hipotensiunea, extremitățile reci, paloarea sînt dovada tulburării hidroelectrolitice, agentul patogen ca atare sau toxinele produc astenie intensă, frisoane, febră, mialgii, artralgii), în diareele cronice semnele locale digestive și generale sînt dominate de boala de bază. O problemă aparte de fiziopatologie a sindromului diareic cronic o ridică VIP-oamele (denumită și holera pancreatică). Polipeptidul (VIP) exagerează peristaltica intestinală, avînd drept rezultat exorbția exagerată, similar cu tabloul clinic și fiziopatologic din holeră. Exorbția exagerată arată rolul patologic al acesteia, spre deosebire de condiția fiziologică în care secreția intestinală este minoră.

O altă împărțire patogenică a diareelor distinge *diareele prin secreție activă intestinală* și *diareele prin creșterea permeabilității mucoasei intestinale*.

Diareele prin secreție activă intestinală sînt produse de factori exogeni (agenți infecțioși, toxine bacteriene) sau endogeni (hormoni gastro-

intestinali, prostaglandine), al căror efect comun constă într-o acțiune a adenilciclazei din membrana celulelor mucoasei ce transformă în interiorul celulelor ATP în AMPc, care provoacă secreție de apă și electroliți în lumenul intestinal.

Principalele diaree infecțioase sînt reprezentate de:

— Holera în care eliminarea de lichide poate ajunge pînă la un litru/oră și se datorește fixării ireversibile a toxinei vibrionului pe marginea în perie a membranei celulelor intestinale și activării adenilciclazei. Resorbția de lichide și electroliți nu este însă tulburată, fapt care permite reechilibrarea hidroelectrolitică și pe cale orală.

— Diareele produse de tipuri patogene de Escherichia coli (O28, O129, O136, O143, O144). Unele tipuri au acțiune directă, invazivă, asupra mucoasei, în special a colonului (diaree cu sînge, mucus, febră), altele, neinvazive, sînt patogene prin enterotoxinele ce le produc, care afectează mai mult intestinul subțire (diaree apoase, cu pierdere de lichide și electroliți prin intestinul subțire).

— Alte diaree infecțioase sînt produse de salmonele (tipuri invazive sau neinvazive), Shigella, Clostridium perfringens, stafilococi aurii, Candida albicans, virusuri enterogene.

Diareele prin factori hormonali digestivi, mai rare, sînt întîlnite în diferite boli ce se însoțesc de eliminări crescute a unor asemenea factori, cum sînt: gastrina (sindromul Zollinger-Ellison, în care însă patogenia diareei este mai complexă), VIP (sindromul Verner-Morrison sau holera pancreatică), GIP, prostaglandine (carcinoame tiroidiene medulare care secretă prostaglandine), serotonina (sindromul carcinoid, în care apar uneori și creșteri ale unor prostaglandine).

Diareele prin creșterea permeabilității intestinale care este dependentă de starea kittsubstanței intercelulare (așa-numitele „tight junctions“ ce joacă un rol important în schimburile intestinale de apă și sodiu) au ca principali reprezentanți:

— Diareele cologene (prin acizi biliari). Acizii dihidroxibiliari inhibă resorbția de apă și induc un flux de lichide în lumenul intestinal; în unele situații patologice (sindromul de ansă oarbă, malabsorbția idiopatică (sindrom Thaysen-Pedersen), sindromul pierderii de acizi biliari, rezecție, *by pass* sau afecțiuni ale ileonului terminal, sau după aport oral de acizi biliari (acid chenodesoxicolic) rezultă prin deconjugarea enzimatică bacteriană acidul desoxicolic, cu acțiune laxativă, care poate provoca diaree apoase greu tratabile, sau steatoree.

— Diareele prin acizi grași se datoresc creșterii influxului intestinal de lichide și electroliți care este corelată cu concentrația intestinală de acizi grași. În steatoree, grăsimile ajunse nedigerate în colon sînt desfăcute de flora locală și acizii grași rezultați în cantitate mare sînt principala cauză a diareei.

— Diareele produse de laxativele vegetale și chimice care cresc permeabilitatea mucoasei intestinale pentru apă și electroliți și sporesc influxul acestora în lumenul intestinal.

Sindromul diareic cronic și sindromul de malabsorbție nu sînt entități superpozabile. Într-adevăr, diareea cronică poate face parte din manifestările malabsorbției. De asemenea, durata și gravitatea unei diaree cronice nu evoluează obligatoriu paralel cu fenomenele de malabsorbție.

Scanned with OKEN Scanner

În ceea ce privește relația afecțiune jejunală și ileală, menționăm că ileonul compensează mai ușor boala jejunală. Deci bolile ileonului sînt mai frecvent legate de consecințele diareii și ale denutriției, în comparație cu bolile jejunului.

Diagnosticul complet al unei diaree fiind uneori mai dificil, este indicată o tactică ce include următoarele etape:

— Anamneza: diaree acută sau cronică. Debutul acut pledează mai mult pentru o altă cauză decît o afecțiune a colonului; excepții sînt: dizenteria bacilară și amebiană și mai rar colita ulceroasă cu debut acut.

— Examenul scaunelor: cu sau fără sînge, puroi, sau mucus, melenă. Prezența de sînge și/sau mucus pledează pentru o afecțiune cu sediul pe colon iar eliminările de sînge, mucus și puroi sugerează o colită ulcero-hemoragică.

— Dacă debutul este acut, cu scaune cu sînge și/sau mucus, febră, sau dacă bolnavul a călătorit în țări tropicale, este indicată spitalizarea, etapa diagnostică următoare fiind

— Examenul bacteriologic al scaunului și examenul pentru amebe (scaun emis recent și păstrat la cald).

Examenul bacteriologic este necesar, însă, și în lipsa febrei sau a altor semne de boală infecțioasă (salmonelozele netifice, lambliaza pot evolua afebril).

Anamneza în diareele acute poate da indicații privind unele condiții epidemiologice: apariția de diaree în focar, sau la mai multe persoane care au consumat aceleași alimente (toxiinfecții alimentare, infestare cu Trichinella).

În diareele cronice, anamneza poate oferi informații prețioase: apariția diareei selectiv după anumite alimente (alergie digestivă alimentară), sau numai după lapte (care se poate datora sau unui deficit enterocitar de lactază, sau unei alergii la una din prateinele laptelui, sau unui sindrom de fermentație), prezența unei infecții tuberculoase supurative cronice (posibilitatea unei diaree prin amiloidoză intestinală), consumul de anumite medicamente etc. Asocierea unei diaree cu dureri postprandiale și eliminare de sînge, sugerează o ischemie colică; în acest caz colonoscopia poate localiza leziunile parietale și de mucoasă, iar angiografia localizează ocluziile vasculare. Diareea asociată cu durere abdominală și nevoie de defecație nocturnă ridică suspiciunea unei boli Crohn și va impune examenele paraclinice adecvate.

Celelalte etape diagnostice în diareele cronice sînt: inspecția regiunii anale, tactul digital rectal, rectosigmoidoscopia, irigoscopia și eventual colonoscopia. Ele vor fi completate cu examenul bacteriologic și parazitologic al scaunului, examenul de digestie și cu alte examene indicate de contextul clinic: teste de resorbție cu D-xiloză sau glucoză și biopsie de mucoasă de intestin subțire pentru sprue, test de provocare cu lapte sau lactoză pentru deficitul de lactază, teste de provocare și de eliminare cu alimente suspectate a provoca o diaree alergică, determinarea cantitativă a grăsimilor în fecale (sprue, insuficiența pancreatică exocrină, boala Whipple) etc.

În lipsa oricărui argument care să confirme existența unei diaree cu substrat organic, va fi considerată și posibilitatea unei diaree „funcționale" (diaree absente noaptea și neînsoțite de pierdere ponderală, la per-

Scanned with OKEN Scanner

soane cu labilitate neurovegetativă și probleme psihoemoționale, stressuri), cum sînt diareele emoționale sau cele din cadrul colonului iritabil.

Tratament. Diareea fiind un sindrom întîlnit în diverse boli acute sau cronice, tratamentul se va adresa bolii în cauză, vizînd etiologia, cînd aceasta este cunoscută, patogenia sa, va include și măsuri simptomatice (calmarea durerii) și obligatoriu corectarea tulburărilor fiziopatologice (tulburări hidroelectrolitice, metabolice etc.) cînd acestea sînt prezente.

BIBLIOGRAFIE

1. **Bockus H. L.** — Gastroenterology, Ed. W. B. Sauders Comp., Philadelphia—Londra, 1974.
2. **Davenport H. W.** — Physiologie de l'appareil digestiv, Ed. Masson, 1976.
3. **Ewe K., Vanitschker R.** — Neue Aspekte in der Pathogenese der Diarrhö, Leber, Magen, Darm, 1977, 7, 1—14.
4. **Gheorghescu B., Rebedea D.** — Intestinul subțire, Edit. Medicală, București, 1975.
5. **Gheorghescu B.** (sub red.) — Gastroenterologie clinică, Ed. medicală, București, 1982.
6. **Hegglin R.** — Differentialdiagnose Innerar Krankheiten Ed. S. Thieme, Stuttgart, 1969.
7. **Oproiu Al.** — Erori de diagnostic în gastroenterologie, Ed. Medicală, București, 1971.
8. **Sodeman and Sodeman** — Pathologic Physiology, W. B. Saunders Comp., Philadelphia-Londra, 1972.

5.6. SINDROMUL DE MALABSORBȚIE

Sindromul de malabsorbție (SM) reprezintă o condiție clinică, în care tubul digestiv și organele anexe (ficat, pancreas) nu rezolvă corespunzător procesele specifice de digestie, absorbție și transport al substanțelor alimentare, către sectoarele metabolice ale organismului. Alimentația naturală asigură în condiții normale aportul echilibrat de hidrocarbonate, proteine, grăsimi, minerale, vitamine și apa. Aportul necorespunzător al acestor componente ale alimentației zilnice, datorită unor deficiențe ale funcțiilor digestive fundamentale (digestie, absorbție, transport limfatic) conduce treptat la manifestări clinice generale de ordin carențial, cu aspecte foarte variate.

SM este comun unui mare număr de afecțiuni digestive, care de multe ori prin investigațiile de specialitate pot fi corect obiectivizate dar alteori, cadrul nosologic al acestora nu poate fi stabilit, ținînd seama de limitele existente prin folosirea acestor explorări.

Din acest motiv, în practica medicală curentă se întîmplă nu rareori, să rămînem la etapa diagnostică de sindrom de malabsorbție. În aceste condiții, pot fi însă obiectivizate prin testele paraclinice, expuse la capitolul „Explorarea intestinului subțire“ principalele mecanisme care sînt implicate în SM, astfel că tratamentul poate fi judicios orientat.

Ținînd seama de complexitatea acestor mecanisme, avînd ca etapă finală manifestări generale metabolice-carențiale, termenul curent care ar trebui folosit este de „Sindrom de malasimilație, de origine digestivă“. Această terminologie, deși corectă, este însă mai complicată ca exprimare și de aceea din rațiuni practice se folosește încă în mod curent

Scanned with OKEN Scanner

termenul de SM. Utilizarea acestuia nu trebuie să ducă la o înțelegere simplificată a conținutului, adică a participării exclusive a malabsorbției în mecanismele complexe ale malasimilației. Termenul de SM trebuie înțeles în complexitatea fiziopatologică a malasimilației de origine digestivă, în care sînt implicați numeroși factori. Termenul de „maldigestie“ este folosit uneori pentru tulburările funcției de digestie intraluminală care pot afecta selectiv sau global degradarea hidrocarbonaților, proteinelor și grăsimilor, iar cel de malabsorbție rezervat numai tulburărilor de absorbție a alimentelor.

Malabsorbția poate fi *primară*, prin deficit al unor elemente funcționale (enzime, sisteme transportoare) ale mucoasei intestinului subțire, fără modificări morfologice concomitente ale epiteliului vilozitar, sau *secundară*, în care tulburările funcționale sînt consecutive unei reduceri a suprafeței de absorbție a intestinului subțire (rezecție intestinală, atrofie vilozitară etc.).

Manifestările clinice generale, metabolic-carențiale din cadrul SM nu sînt simultane cu debutul simptomelor afecțiunii de bază care le generează, fiind separate de obicei de un interval de timp variabil. Această situație se explică prin 2 elemente fundamentale:

— existența și epuizarea treptată a unor rezerve funcționale importante ale aparatului digestiv;

— interdependența dintre segmentele afectate ale tubului digestiv pe deoparte și diversele zone ale tubului digestiv și organele digestive majore (ficat și pancreas), pe de altă parte.

*

Cauzele care generează un sindrom de malabsorbție sînt extrem de numeroase și sînt reprezentate de afecțiuni intestinale sau extraintestinale, congenitale sau dobîndite. O prezentare sinoptică a principalelor cauze este figurată în tabelul 5.II. Ele provoacă de obicei tulburări sau un sindrom de malabsorbție, numai cînd prin acțiunea lor rezervele funcționale ale aparatului digestiv sînt depășite. Aceste rezerve foarte importante, sînt ilustrate de numeroase studii experimentale, precum și de observațiile efectuate pe bolnavii supuși unor intreventii chirurgicale pe sfera digestivă.

Astfel se cunoaște că ablația unui segment jejunal de 1 m, nu duce la manifestări caracteristice SM, dar înlăturarea a 0,5 m din ileonul terminal generează tulburări carențiale pentru substanțele alimentare resorbite în mod normal în această zonă. Rezultă că segmentele intestinale jejunale și ileale au rezerve funcționale diferite, mai mari pentru jejun și mai limitate pentru ileon. Rezecțiile intestinale largi, impuse de afecțiuni severe (ocluzii, boala Crohn, tumori, enterita acută necrozantă etc.) generează manifestări importante de malasimilație. Rezecția ileonului sub 100 cm este urmată de o pierdere compensată de acizi biliari cu diaree cologenă consecutivă; dacă însă rezecția ileală depășește 100 cm pierderea de acizi biliari este decompensată și se însoțește de diaree cu acizi grași.

Pancreatectomiile care reduc volumul funcțional pancreatic cu 75% sînt relativ bine compensate, dar dincolo de aceste limite apar manifestări digestive — cu steatoree. Reducerea parenchimului pancreatic sub 15% din starea normală, se asociază de obicei cu manifestări clinice di-

Scanned with OKEN Scanner

Tabelul 5.II

Boli ce pot provoca un sindrom de maldigestie sau de malabsorbție
(clasificare după criterii funcționale) (modificat după 8 a)

I. *Deficit sau inactivare a enzimelor pancreatice intraluminale*
- Pancreatită cronică
- Rezecție de pancreas
- Carcinom de pancreas
- Fibroză chistică
- Sindrom Zollinger-Ellison (inactivarea lipazei)
- Deficit congenital de lipază

II. *Deficit de acizi biliari intraluminali*
- Icter obstructiv
- Colestază intrahepatică
- Ciroză biliară primară
- Supraproducția bacteriană în intestinul subțire proximal (sindrom de ansă oarbă, fistule, stenoze, diverticuli, sindrom de ansă aferentă, tulburări de motilitate în sclerodermie și neuro-gastroenteropatia diabetică)
- Rezecție de ileon
- Boala Crohn cu localizare ileală

III. *Boli ale intestinului subțire*

1. Boli congenitale
   cu deficit selectiv al unor elemente funcționale din celulele mucoasei (boli ale marginii în perie):
   - Intoleranța la zaharoză-izomaltoză
   - Intoleranța la lactoză
   - Intoleranța la trehaloză
   - Deficit de enterokinaze
   - Intoleranța la glucoză-galactoză
   - Boala Hartnup
   - Cistinuria
   - Malabsorbția triptofanului („boala scutecelor albastre")
   - Malabsorbția metioninei („Ooasthouse"-Syndrom)
   - Malabsorbția vitaminei B_{12} (deficit congenital de factor intrinsec sau lipsa receptorului If-B_{12})
   - Abetalipoproteinemie
2. Boli dobîndite
   - Sprue (celiakie)
   - Sprue tropical
   - Boala Whipple
   - Hipertensiune în sistemul limfatic intestinal (tumori, adenopatii, tbc)
   - Limfomul primar intestinal
   - Limfomul Hodgkin
   - Limfoangiectazia intestinală
   - Hipogamaglobulinemia
   - Dermatita herpetiformă
   - Gastroenterite
   - Gastroenteropatia exsudativă
   - Mastocitoza
   - Amiloidoza
   - Parazitoze (Lamblia, Strongyloides, Ankylostoma duodenale, tenii)
   - Tuberculoza
   - Rectocolita ulcerohemoragică
   - Kwashiorkor
   - Rezecții intestinale
   - Ischemia intestinală

Scanned with OKEN Scanner

Enterita postiradiere
Diareea călătorului (contaminări cu bacterii, virusuri, paraziți specifici zonelor tropicale)
Enteropatii alergice
Enteropatia cronică nespecifică

IV. *Boli cu diverse tulburări ale fazelor digestiei și resorbției*

Sindromul postgastrectomie
Diabetul zaharat (neurogastroenteropatia diabetică)
Endocrinopatii: hiper-hipotiroidism, hipoparatiroidism, glucagonom, sindromul Zollinger-Elison, boala Addison, carcinoid, vipom (sindromul Verner-Morrison)
Sclerodermie
Poliarterita nodoasă
Lupus eritematos visceral
Anemie Biermer
Ciroza hepatică

V. *Medicamente*

Colestiramină, purgative (laxative difenolice)
Colchicină, citostatice
Neomicină, biguanide (tulburare a resorbției vit. B_{12}).

---

gestive și carențiale generale.

Secreția biliară are un conținut de săruri biliare, care depășește de 10 ori nevoile de micelizare a substanțelor grase. Diminuarea pool-ului sărurilor biliare, pînă la valori de 10% față de normal, poate antrena steatoreea, prin deficiențe în micelizare a găsimilor.

Interdependența dintre tubul digestiv, intestin subțire proximal pe de o parte, ficat și pancreas pe de altă parte este ilustrată de situațiile întîlnite în boala celiacă. Atrofia vilozitară duodeno-jejunală duce la o insuficiență numerică a celulelor endocrine APUD — secretante de colecistochinină și secretină. Diminuarea secreției acestor hormoni, duce la o scădere a secreției pancreatice exocrine bogată în enzime și a evacuării bilei veziculare în duoden. Efectul va fi o maldigestie a grăsimilor în special, prin deficiențe ale fazei de micelizare și ale celei de hidrolizare, cu steatoree consecutivă. Este de asemenea cunoscută interrelația dintre sistemul endocrin duodeno-jejunal și pancreasul insular, sub denumirea de ax enteropancreatic.

Alături de aceste elemente de bază, care precipită apariția manifestărilor întîlnite în SM (rezervele funcționale și interrelațiile digestive), rol favorizant pot avea o serie de alte circumstanțe. Printre acestea enumerăm: deficiențe genetice, modificarea conținutului intraluminal al tubului digestiv, printr-o ecologie particulară (microbiană în primul rînd), afecțiuni prealabile (sistemice, septice, stări cașectice, neoplazii etc.), unele elemente specifice ale mediului ambiant.

Factorii genetici explică mai ales apariția precoce (din copilărie) a unor tulburări de malabsorbție vizînd grupuri separate de substanțe alimentare ca: hidrocarbonate (lactoză, maltoză, sucroză), proteine (grupuri de aminoacizi), vitamine, electroliți etc. (deficite selective ale unor enzime sau transportori). Prezența unei populații crescute de germeni

Scanned with OKEN Scanner

în intestinul proximal, duce la o scădere a cantității de aminoacizi și de vitamina B_{12} din lumenul intestinal, ca efect al consumului acestor substanțe pentru autoîntreținerea florei respective. Aceeași observație se referă și la unii paraziți intestinali ca giardia — lamblia, ankylostoma, strongyloides, teniaze diverse etc.

Afecțiuni concomitente pot favoriza apariția unor manifestări de malasimilație, prin interesarea concomitentă a tubului digestiv. Este cunoscută astfel maldigestia din sclerodermie, disgamaglobulinemii, amiloidoză sistemică, dermatite diverse (herpetiforme în special), diabet, poliarterită nodoasă etc. datorită interesării peretelui intestinal sau al unor componente ale sale (plexuri nervoase în diabet, leziuni vasculare în poliarterita nodoasă etc.), cu stază în segmentele afectate și disbioză cu consecințele respective.

La procesele de malasimilație generală induse de afecțiunea de bază se adaugă ulterior, procese de maldigestie și malabsorbție, avînd drept consecință accentuarea tulburărilor clinice și metabolice preexistente.

Factorii de mediu pot induce de asemenea fenomene de malasimilație prin modificarea ecologiei intraluminale. Astfel, călătoriile în zonele cu climat tropical pot favoriza apariția diareei și malasimilației; prin contaminarea intestinală cu germeni, paraziți sau virusuri specifice locale, sau prin alimente specifice zonei respective, pot influența aparatul digestiv care nu este adaptat acestor condiții. Diareea călătorului („traveller's diarrhea") este unul din aceste exemple. Alteori călători din zonele temperate, care au voiajat în zonele tropicale, pot prezenta la întoarcere, manifestări caracteristice bolii celiace, care se pot remite după înlăturarea alimentației cu alimente glutenice (făină de grîu în particular). Factorii de mediu intervin de obicei prin modificarea ecologiei intraluminale și prin consumul unor alimente neadecvate, uneori prin mecanisme neclare, care duc la apariția unor boli cu aspect familial (enteropatia glutenică, boala Crohn, limfoame digestive, boala lanțurilor grele, boala periodică etc.).

În concluzie se poate afirma că factorii genetici, bolile preexistente, factorii alimentari și de mediu pot constitui elemente favorizante pentru instalarea SM, iar procesele de adaptare digestivă și interrelațiile organelor digestive decid apariția în timp a simptomelor corespunzătoare.

Clasificarea SM sau afecțiunile ce induc SM poate avea mai multe criterii. Astfel ținînd seama de complexitatea proceselor digestive ce determină malasimilația, aceasta poate fi selectivă, dacă interesează numai un grup restrîns de substanțe nutritive, subglobală dacă interesează un grup mai mare din rîndul acelorași substanțe și globală, dacă toate substanțele alimentare nu sînt asimilate corespunzător.

În această din urmă situație vorbim de stări de subnutriție marcată sau cașexie. Exemple de malasimilație selectivă se întîlnesc în boli ca: deficitul congenital sau dobîndit de lactază, cu malasimilația acestui dizaharid, deficitul de vitamină B_{12}, cu anemie megaloblastică, determinat de lipsa receptorilor specifici pentru absorbția vit. B_{12} în ileon (boala Imerslund), deficitul de absorbție a glucozei și galactozei, generat de lipsa de transportori ai acestor monozaharide etc.

Malabsorbția subglobală sau globală este întîlnită de obicei în afecțiuni difuze ale intestinului subțire, exemplul cel mai cunoscut fiind boala celiacă a adultului sau enteropatia glutenică, în care se remarcă steatoree, manifesări carențiale complexe, mare deficit ponderal.

Ținînd seama de deficitul ponderal, expresie majoră a fenomenelor de malasimilație, denutriția poate fi împărțită în 4 grade: ușoară (deficit ponderal de 4—6 kg față de greutatea ideală), moderată (deficit ponderal 7—10 kg), severă (10—15 kg deficit ponderal) și cașexie (peste 16 kg deficit ponderal față de greutatea ideală).

O clasificație proprie a SM care se bazează pe criterii etiopatogenetice utile diagnosticului și tratamentului este următoarea:

— cauze și mecanisme intraluminale situate la nivelul tubului digestiv,

— cauze și mecanisme situate la nivelul mucoasei intestinale,

— cauze și mecanisme, care viciază transportul alimentelor absorbite,

— cauze și mecanisme mixte, cele mai frecvente situații în practică.

Cauzele și mecanismele intraluminale situate la nivelul întregului tub digestiv acționează prin 2 elemente de bază: secrețiile digestive și mediul poluant intraluminal, reprezentat în primul rînd de germeni microbieni, apoi paraziți, fungi, virusuri. Ambele condiții, secrețiile digestive și conținutul intraluminal adecvat asigură în condiții normale procesul de digestie. La realizarea acestui proces colaborează secreția gastrică, secreția biliară și cea pancreatică. Rolul acestora este bine cunoscut, în sensul că sucul pancreatic bogat în enzime și bila, prin sărurile biliare dețin ponderea cea mai mare în actul digestiv. Sucul gastric prin acidul clorhidric, pepsină și unele lipaze și colipaze asigură în mică măsură, procesul de digestie intragastric, prin pregătirea principalelor substanțe alimentare în vederea asigurării digestiei în intestinul subțire. Această pregătire se referă la proteine (fibre musculare), unele grăsimi animale (din lapte) și foarte puțin la hidrocarbonate și fibrele vegetale. Afecțiunile gastrice severe (atrofii gastrice sau rezecțiile gastrice largi) se asociază cu fenomene de maldigestie ușoară. Maldigestia mai severă este determinată în primul rînd de deficiențe în secrețiile exocrine pancreatice și biliare. Acestea din urmă se întîlnesc în boli pancreatice cronice și în afecțiuni ce interesează fie pool-ul acizilor biliari (malabsorbția acestora), fie ritmul de secreție și excreția bilei în intestin (ciroze hepatice severe, ictere mecanice prelungite etc.).

Deficitul de săruri biliare în duoden și jejun, determină o scădere importantă a procesului de micelizare a grăsimilor, esențial pentru digestia și absorbția acestora. Scăderea densității miceliilor conduce la steatoree, de obicei ușoară sau moderată dacă pancreasul exocrin funcționează corespunzător. Procesul de hidrolizare a principalelor produse alimentare din jejun, poate compensa parțial deficiențele din procesul de micelizare. Aceste observații arată că ponderea cea mai mare în asigurarea procesului de digestie intraluminală (95%) o are pancreasul exocrin, prin enzimele sale cheie: lipaza, tripsinogenul și amilaza. Enzimele intestinale au un rol neînsemnat în asigurarea procesului de digestie intraluminală. Deficiențe ale funcției pancreatice exocrine sub limitele de 15% față de situația normală, generează procesul de maldigestie a grăsi-

Scanned with OKEN Scanner

milor și proteinelor (fig. 5.2). Maldigestia hidrocarbonatelor poate fi parțial compensată prin unele enzime existente la nivelul marginii în perie, precum și de flora microbiană din sectoarele distale ale intestinului subțire, precum și din zona cecului. Expresia coprologică a deficiențelor secretorii pancreatice este reprezentată în primul rînd de steatoree și de creatoree, ambele cu consecințe negative asupra stării nutriționale și

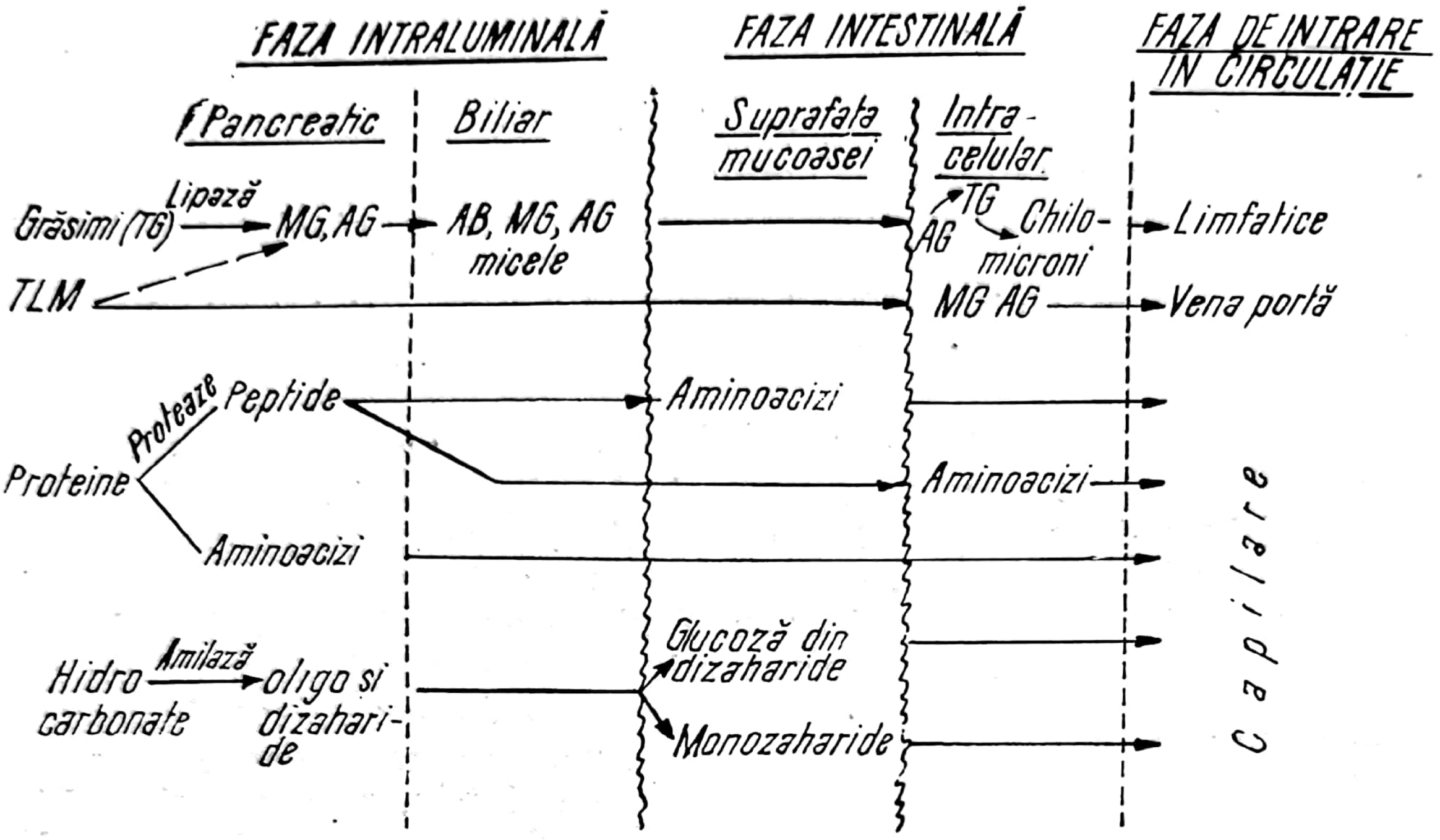

Fig. 5.2. — **Fazele digestiei și absorbției grăsimilor, proteinelor și hidrocarbonatelor (Caspary W. F., Ther Woche, 1979, 29, 1 847).**

AG = acizi grași; MG = monogliceride; TG = trigliceride; AB = acizi biliari; TLM = trigliceride cu lanț mijlociu.

asupra aportului de vitamine liposolubile și calciu. Deficiențele secretorii ale pancreasului exocrin pot fi generate de afecțiuni ale acestui organ digestiv (pancreatite primare), dar uneori ele pot fi determinate și de lipsa stimulării secreției pancreatice de către secretină și colecistochinină, cum se întîmplă în celiakie (pancreatopatii secundare). Rareori se întîlnește și deficiența de enterochinază, enzimă duodenojejunală, care amorsează transformarea autocatalitică a tripsinogenului în tripsină. Această anomalie, de obicei genetică, se asociază de regulă cu creatoree, denutriție proteică și consecutiv acestora steatoree. În stările de depleție proteică, este descris și deficitul secundar de enterochinază.

Rolul mucoasei intestinale în asigurarea procesului de digestie intraluminală este contestat. În schimb mucoasa duodenojejunală finisează digestia unor oligozaharide, oligopeptide și digliceride, cu ajutorul activității enzimatice existente la nivelul marginii în perie. Exemplul cel mai cunoscut este reprezentat de acțiunea lactazelor de la acest nivel asupra moleculelor de lactoză, pe care le transformă prin simplificare în glucoză și galactoză. Oligopeptidazele situate la același nivel asigură scindarea moleculelor de oligopeptide (sub 8 acizi aminați în structură) în aminoacizii corespunzători. Între procesul de digestie de la nivelul marginii în perie și cel din lumenul intestinal, există o interdependență permanentă, în sensul că limitarea posibilității de finisarea digestiei

Scanned with OKEN Scanner

la nivel de membrană, duce la blocarea parțială a digestiei intraluminale, situație care explică maldigestia din afecțiunile severe ale mucoasei jejuno-ileale ca: enteropatia glutenică, boala Crohn extinsă, sclerodermia cu interesarea mucoasei intestinale, amiloidoza și altele.

O a 2-a componentă intraluminală, care intervine în mică măsură în asigurarea proceselor de digestie, dar care poate avea implicații largi în antrenarea unor dereglări complexe ducînd la maldigestie, este reprezentată de flora microbiană. După cum este demonstrat flora microbiană intestinală se găsește în mici procente în jejun și densitatea ei crește în ileonul terminal, fiind maximă în colon.

Echilibrul dintre diverse tulpini microbiene din intestin, alături de factorii imunologici prezenți în peretele intestinal, mișcările peristaltice și prezența valvulei ileocecale, asigură această distribuție a florei microbiene și împiedică înmulțirea acesteia propulsînd-o distal.

În condiții particulare, care sînt sintetizate în termenul de sindrom de ansă oarbă (stricturi, tracțiuni, diverticuli, fistule, rezecții intestinale), există condiții de stază intestinală, care favorizează înmulțirea germenilor preexistenți și uneori modificarea calităților patogenice ale acestora. Alteori populația microbiană intestinală este modificată printr-o igienă alimentară defectuoasă, cu forme minore repetative de toxiinfecții alimentare. Din ce în ce mai rar populația microbiană poate fi modificată în prezent, prin antibiotice cu spectru larg, administrate intempestiv (clindomicină, tetracicline).

Efectele modificării condițiilor ecologice intraluminale sînt multiple: flora microbiană excesivă poate folosi derivați alimentari din procesul de digestie, în scopul nevoilor proprii de metabolism și metabolizare (vit. B_{12}, aminoacizii etc.). Prin acțiune directă asupra sărurilor biliare existente în intestin, bacteriile intestinale contribuie la deconjugarea acestora în poziția 7α, făcîndu-le neadecvate pentru fenomene de micelizare și neabsorbabile. În același timp, la nivelul colonului, sărurile biliare deconjugate împiedică absorbția K^+, Mg^{++} și a apei, favorizînd diareea. Consecutiv acestor transformări, pool-ul sărurilor biliare diminuă, ceea ce va avea drept consecință deficiențe accentuate în procesul de micelizare. Alături de cauzele hepatobiliare (ciroze, ictere obstructive prelungite) deconjugarea sărurilor biliare are un rol important în scăderea pool-ului acizilor biliari.

Prin modificarea proprietăților patogenetice, flora microbiană poate agresiona mucoasa intestinală direct sau prin toxinele elaborate, determinînd în general procese inflamatorii ușoare sau moderate, reversibile după restabilirea echilibrului normal microbian.

Proprietăți relativ asemănătoare au și unii paraziți, găzduiți în intestin: giardia, ankylostoma, tenia, strongyloides etc. În plus aceștia pot genera fenomene alergice locale, intestinale sau interfera cu unele deficite imunologice, fapt care arată interdependența strînsă dintre elementele ecologice intraluminale și mucoasa intestinală, respectiv procesele de absorbție și transport.

Cauze și mecanisme situate la nivelul mucoasei intestinale. Mucoasa intestinului subțire deține un rol fundamental în finisarea proceselor de digestie, în special a oligomoleculelor, de hidrocarbonate și aminoacizi, precum și acela de a transporta dinspre lumen spre sectorul circu-

Scanned with OKEN Scanner

lant, principalele elemente rezultate din actul digestiei. În plus enterocitele, mai ales cele din sectorul jejunal au un rol important în sinteza unor complexe nutritive absorbabile (trigliceride, lipoproteine), care numai sub aceste forme pot trece în sectorul circulant. Vastul sistem de receptori de membrană și transportori intracelulari, enzime și mesageri celulari îndeplinesc aceste funcții, strîns legate de fenomenele intraluminale. Astfel este demonstrat faptul că maldigestia intraluminală deteriorează procesele de digestie, transport și sinteză enterocitare și invers, leziunile mucoasei intestinale influențează procesele de digestie intraluminală. Procesul de transport al alimentelor și substanțelor absorbabile din lumen spre sectorul sanguin este bidirecțional, de insorbție și de exorbție (Creamer, 1972). Insorbția corespunde termenului anterior de absorbție, iar exorbția, circuitului invers, mai ales al apei și unor electroliți în vederea elaborării unor secreții specifice fiecărui segment digestiv, precum și în vederea diluării conținutului intraluminal hiperosmotic (de ex. lactoza sau glucoza administrate în cantități mari). Bilanțul final va rezulta din rata insorbției și exorbției. În cazuri patologice (leziuni mai profunde ale mucoasei tractusului digestiv) au loc procese exsudative, în care alături de apă, participă și proteinele. În acest context nu mai este acceptată concepția de maldigestie pură sau malabsorbție pură, ambele fiind intricate extrem de variabil. O serie de factori microbieni, parazitari, virali, micotici, chimici-medicamentoși, alergici etc., pot agresiona mucoasa intestinală, în suprafață și profunzime cu intensități extrem de variabile. Astfel în boala celiacă procesele patologice duc la o atrofie intensă a mucoasei intestinale, cu steatoree, creatoree și malnutriție severă. În afecțiuni localizate, de exemplu boala Crohn cu localizare ileală, se întîlnesc tulburări de malabsorbție specifice pentru substanțele ce în mod normal sînt transportate în acest sector (vitamina B_{12}, săruri biliare, unii acizi grași etc.). În prima situație întîlnim manifestări de malasimilație globală, în cea de a 2-a de malasimilație selectivă. Profunzimea leziunilor determină de asemenea intensitatea fenomenelor de malasimilație. Astfel în boala Crohn, cu localizare iliacă, afecțiune transmurală, fenomenele de malasimilație sînt mai intense decît în ileitele superficiale. Jejunitele superficiale generează fenomene mai puțin marcate de malasimilație specifice acestei zone, față de jejunitele atrofice cu afectarea submucoasei. La această situație contribuie și fenomenele exsudative, determinate de leziuni profunde ale peretelui intestinal.

Contracțiile intestinale, determinate de leziuni ale mucoasei sau peretelui intestinal, ca expresie a dezechilibrului neurohormonal corespunzător zonelor respective, reprezintă un alt mecanism care contribuie la intensitatea variabilă a fenomenelor de malasimilație, prin contact insuficient al chimului alimentar cu mucoasa intestinală. Depinde de puterea de adaptare intersegmentară a intestinului și de reflexele jejuno-ileale, care pot favoriza staza distală în caz de hiperperistaltică proximală, pentru ca elementul motor intestinal să aibă o pondere mai mică sau mai mare în malasimilație. În sindromul de intestin iritabil în care pe primul plan se află elementul motor intestinal, datorită capacității mari de adaptare entero-enterală și entero-colonică, fenomenele de malasimilație lipsesc.

Scanned with OKEN Scanner

Există numeroase afecţiuni ale intestinului subţire, care prin componenta celulară enterocitară specializată în procesele de digestie, absorbţie şi sinteză, precum şi prin cea secretorie şi motorie induc tipuri extrem de variabile de malasimilaţie.

O clasificare a acestora cuprinde:

1. Enteropatii cronice cu etiologie cunoscută sau relativ cunoscută, care pot beneficia de tratamente ce vizează înlăturarea agentului cauzal: parazitare, micotice, bacteriene (sindrom de ansă oarbă), bacilare, medicamentoase, etanolice, alergice, de iradiere şi enteropatia plurietiologică (nespecifică).

2. Enteropatii cu etiologie neclarificată: boala Crohn, boala Whipple, enterita ulcerativă, ulcerul jejunal, pseudo-obstrucţia intestinală intermitentă, tumorile benigne şi maligne. Acestea pot beneficia fie de tratament medical fiziopatologic, fie de tratament chirurgical.

3. Enteropatii cu componentă genetică (enzimatică şi imunologică) ce duc la malasimilaţie globală sau selectivă: spectrul sprue (inclusiv enteropatia glutenică), limfangiectazia idiopatică, deficite enzimatice enterocitare diverse (lactază în special) etc.

4. Enteropatii „de participare" în cadrul altor afecţiuni: colagenoze (sclerodermia, panarterita nodoasă etc.), boli hematologice (leucoze, limfoame, Hodgkin, mastocitoza), boli metabolice (diabet, amiloidoză), afecţiuni dermatologice (dermatite herpetiforme, eczeme extinse, dermatoze diverse etc.). Mecanismele de participare intestinală în aceste afecţiuni este parţial cunoscut (sclerodermie, diabet, leucoze etc.) sau necunoscute (mastocitoza, dermatite diverse etc.). Majoritatea acestor participări intestinale se asociază cu steatoree. Evoluţia lor depinde de cea a afecţiunii iniţiatoare.

Principalele mecanisme prin care mucoasa tubului digestiv poate participa în procesele de malasimilaţie, acţionează foarte diferit la nivelul diverselor segmente digestive. Astfel procesele inflamatorii sau metabolice situate la nivelul mucoasei intestinului subţire, afectează în special procesele de absorbţie. Procesele ulcerative intestinale, mai ales cele colonice (rectocolita hemoragică în special) acţionează în special prin pierderi mari de substanţe proteice şi hidroelectrolitice, care pot duce la denutriţie severă.

În boala Crohn ileocolonică participă aproape toţi factorii importanţi implicaţi în malasimilaţie: disbioza intestinală şi malabsorbţia sărurilor biliare, malabsorbţie specifică zonei afectate, procese exsudative intestinale.

La toate acestea se adaugă şi deteriorarea generală a metabolismului proteic, mai ales dacă afecţiunea este de lungă durată: hipoproteinemia prelungită influenţează troficitatea principalelor glande endocrine, a epiteliilor secretante digestive şi măreşte catabolismul proteic general, accentuînd denutriţia printr-un veritabil cerc vicios, greu influenţabil prin terapia complexă.

Cauzele şi mecanismele care influenţează transportul substanţelor alimentare absorbite sînt mai puţin studiate, deşi au o importanţă în generarea malasimilaţiei. Acestea pot avea punctul de plecare de la nivelul peretelui intestinal pînă la cord şi ficat — organe care primesc în mod continuu substanţele absorbite. Hipertensiunea în sistemul limfa-

tic, care poate porni din chiliferele intestinale ajungînd pînă la nivelul cordului drept unde este deversată limfa transportată de canalul toracic, duce la pierderea acestei substanţe în lumenul intestinal (limforagie). Afecţiunile care generează hipertensiunea limfatică pot fi astfel clasificate:

— cu localizare în peretele intestinal (limfangiectazia idiopatică, congenitală, boala Waldmann, 1966), sau în situaţii de compresiuni şi distorsionări ale capilarelor limfatice (boala Crohn, tumori intestinale diverse etc.);

— cu localizare intermediară, mai ales în sistemele de pomparea limfei, ganglionii limfatici în special. În această categorie intră: afecţiuni ganglionare abdominale (adenopatii bacilare — tabes mesaraica), tumorale (limfoame, metastaze ganglionare, tumori, leucoze etc.), tumori abdominale care comprimă vasele limfatice de transport către cisterna Pecquet (tumori retroperitoneale mari) afecţiuni ale mediastinului posterior (Hodgkin, tumori diverse etc.);

— afecţiuni localizate la nivelul cordului — pericarditele constrictive în special, apoi insuficienţa cardiacă congestivă, tumorile de pericard etc.

Sistemul de transport limfatic intestinal, în condiţii de stază cu hipertensiune consecutivă, este influenţat relativ repede, de la zona în care îşi exercită efectul boala de bază, pînă la nivelul peretelui intestinal, unde are loc procesul de limforagie, cu pierderea importantă de lipoproteine, vitamine, limfocite. Denutriţia în aceste condiţii este parţial justificată de aceste pierderi remarcabile intestinale de substanţe importante pentru economia organismului.

Alături de toate aceste cauze mai sus menţionate, generatoare de exsudaţie, se mai adaugă şi cele situate la nivelul mucoasei intestinale, în special exulceraţiile şi slăbirea legăturii dintre membranele joncţionale ale epiteliului intestinal. Atît la nivelul exulceraţiilor, cît şi în zonele joncţionale interenterocitare, au loc pierderi importante de proteine, electroliţi (Mg, Ca, Na, K etc.) şi apă. Toate aceste mecanisme sînt încadrate în noţiunea de gastroenteropatie exsudativă (Waldmann, 1966). Se cunosc pînă în prezent peste 100 afecţiuni, care se caracterizează prin exsudaţie mare intestinală, dominată de mecanismele importante menţionate: hipertensiune limfatică, discontinuităţi ale mucoasei digestive (exulceraţii, tumori), slăbirea joncţiunilor interenterocitare. Cele mai importante afecţiuni, pierzătoare de proteine sînt: limfangiectazia intestinală idiopatică, rectocolita hemoragică, tumorile tractusului digestiv. Marea majoritate a afecţiunilor inflamatorii intestinale au ca mecanism al denutriţiei şi exsudaţia, generată în principal de slăbirea joncţiunilor intramucoase şi de exulceraţii.

Hipertensiunea în sistemul port, generată în special de ciroze hepatice, poate determina edem al mucoasei intestinale şi prin intermediul acestuia, slăbirea joncţiunilor enterocitare. Exsudaţia intestinală în aceste condiţii este însă de mai mică importanţă, decît cea generată de afecţiuni ale sistemului limfatic abdominal.

Cauze şi mecanisme mixte. Acestea sînt cele mai frecvente în practică, deoarece maldigestia, malabsorbţia, peristaltica exagerată şi exsudaţia participă cu cote variabile în majoritatea bolilor intestinale. De aceea

în practică, ţinînd seama de datele menţionate mai sus, la această categorie pot fi încadrate în special afecţiunile parietale intestinale.

Rămîne în sarcina clinicianului, ca prin teste paraclinice de specialitate menţionate la capitolul „Explorarea intestinului subţire" să stabilească ponderea acestor mecanisme, în vederea efectuării unui tratament adecvat fiziopatologic în special, ţinînd seama că evaluarea factorilor etiologici rămîne încă dificilă.

Tabloul clinic este evident mai mult în formele înaintate ale sindromului. Abdomenul apare destins, dilatat, hipersonor la percuţie (matitatea poate indica prezenţa unei ascite), ţesutul adipos subcutan este redus, adesea sînt prezente edeme. Diverse alte manifestări se datoresc unor carenţe în alimente, vitamine şi minerale (v. tabelul 5.III). Scau-

Tabelul 5.III

Corelaţii între manifestările clinice şi datele de laborator în maldigestie şi malabsorbţie (după 8 a)

Manifestări clinice	Date de laborator	Substrat fiziopatologic
Pierdere în greutate, steatoree	Eliminare de grăsimi în fecale ↑ Caroten seric ↓	Aport, asimilare de grăsimi, hidrocarbonate şi proteine ↓
Edeme, ascită	Albumină serică, proteine totale ↓	Pierdere de albumine, aport proteic ↓ Asimilarea proteinelor ↓
Osteoporoză sau osteomalacie, rahitism, tetanie, parestezii	Calciu seric şi fosfat seric ↓ Fosfatază alcalină ↑ Mineralizarea oaselor ↓ (Röntgen, biopsie osoasă) Magneziul seric ↓	Resorbţia de vitamină D ↓ Resorbţia de calciu şi magneziu ↓
Echimoze, peteşii, hematurie	Timp de protrombină ↑	Resorbţia de vitamină K ↓
Anemie	Macrocitoză, vitamina B_{12} în ser ↓ Acidul folic ↓ Testul Schilling patologic ↑ Eliminarea FIGLU Microcitoză, Fierul seric ↓ Fierul în măduva osoasă ↓	Resorbţia de vitamină B_{12} şi acid folic ↓ Resorbţia de fier ↓
Abdomen destins, barborigme, flatulenţă, diaree apoase	Testul de toleranţă la lactoză patologic Dizaharidazele în biopsia intestinală ↓ pH acid al fecalelor Resorbţia D-xilazei ↓ „Malabsorbtion-Pattern" la examenul baritat al intestinului subţire	Desfacerea dizaharidelor ↓ Resorbţia de monozaharide şi aminoacizi ↓
Polinevrită, stări depresive	—	Deficit de vitamină B_1
Conjunctivită, glosită, cheiloză, exantem furfuraceu	—	Deficit de vitamină B_2
Modificări cutanate pelagroide	—	Deficit de acid nicotinic
Colici renale (în rezecţia de ileon) Coleliticoză	Hiperoxalurie, calculi de oxalaţi	Resorbţia de acid oxalic ↑

Tabelul 5.IV

Explorări paraclinice în sindromul de maldigestie și malabsorbție

A. *Teste ce se pot efectua în practică*

1. Examenul coprologic:
   a) macroscopie
   b) microscopie pentru grăsimi (calitativ)
   c) microscopie pentru paraziți (lamblii, viermi)
2. Efectul unei încărcări cu lactoză (testul toleranței la lactoză):
   a) urmărirea glicemiei
   b) modificarea fecalelor (diaree, pH)
3. Probă terapeutică:
   a) Eliminarea din alimentație a laptelui și produselor lactate
   b) Regim fără gluten
   c) Substituție cu fermenți pancreatici
   d) Antibiotice cu spectru larg (boala Whipple, sindromul de ansă oarbă)
   e) Hormon tiroidian
   f) Vitamină D și Calciu (hipoparatiroidism)

B. *Teste ce se pot practica în majoritatea unităților spitalicești*

1. Examen de sînge:
   a) Calciul seric
   b) Protrombina
   c) Fosfataza alcalină
   d) Fierul seric și capacitatea de fixare a fierului
   e) proteinele totale și albumina serică
   f) colesterol, trigliceride
   g) puncție sternală sau în creastă iliacă
2. Examene radiologice:
   a) abdomen pe gol
   b) examen pancreatic (calcificări după pancreatită?)
   c) tranzitul în intestinul subțire (eventual cu adaos de lactoză la poțiunea baritată)
   d) duodenografie hipotonă
   e) angiografie și limfografie (eventual)

C. *Teste ce se pot efectua în laboratoare speciale sau în spitale mari*

1. Testul la D-xiloză (25 g D-xiloză)
2. Determinarea cantitativă a grăsimilor din fecale (scaune din 72 ore) (după van de Kamer)
3. Determinarea eliminării de oxalați în urină cînd se suspectează o hiperoxalurie sau o litiază oxalică „enterală"
4. Testul FIGLU (suspiciunea unei carențe de acid folic)
5. Testul Schilling (test de resorbție al vitaminei B_{12})
6. Biopsia de intestin subțire:
   a. morfologie (atrofie vilozitară)
   b. determinări enzimatice (dizaharidaza, dipeptidaze, fosfatază alcalină)
   c. colectare de zaharuri și aminoacizi în materialul bioptic in vitro (cînd se suspectează tulburări de resorbție cu condiționare genetică)
7. Testul de exhalare $^{14}CO_2$ după administrare orală de ^{14}C-glicocolat pentru evidențierea unei deconjugări crescute a acizilor biliari de către bacteriile intestinale (în boli ale ileonului terminal, rezecții de ileon, diaree colagene)
8. Testul respirator cu ^{14}C-lactoză
9. Testul respirator cu H_2 după administrare de lactoze
10. Testul cu cromalbumină pentru evidențierea pierderii de potasiu
11. Testul cu secretină-pancreozimină pentru funcția pancreasului
12. Testul de resorbție a ^{47}Ca (în tulburări de resorbție a calciului)
13. Colangiografia percutană transhepatică.

Scanned with OKEN Scanner

nele sînt voluminoase, moi, păstoase, sau apoase, de culoare deschisă, rău mirositoare (steatoree), aerate.

Edemele sînt mai rare deoarece concomitent cu pierderea de proteine se pierd și apă și electroliți, dar apar în cazurile cu exsudare mare de proteine (enteropatia cu pierdere de proteine, limfangiectazia intestinală)

Examenele paraclinice arată diverse modificări (v. tabelul 5.III). Ele se practică de obicei în două etape: o primă etapă a examenelor de rutină: hemogramă, urina, examen coprologic, hemoragii oculte, ex. radiologic al toracelui, tubului digestiv, clismă baritată, rectoscopie și o a doua etapă a testelor specifice de diagnostic, de tehnicitate diferită (v. tabelul 5.IV), unele din ele folosite mai mult în scop de cercetare.

Unul din cele mai importante teste de diagnostic pentru practică este examenul coprologic, ușor de practicat, care furnizează indicii valoroase (aspect, grăsimi, fibre musculare, pH, paraziți).

Explorările paraclinice efectuate rațional și coroborate cu tabloul clinic permit de obicei precizarea diagnosticului sindromului cît și a bolii(lor) cauzale.

BIBLIOGRAFIE SELECTIVĂ

1. **Asquith P., Mackintosh P., Stokes P. L., Holmes G. K. T., Cooke W. T.** — Histocompatibility Antigens in Patients with Inflamatory Bowel Disease. Lancet, 1974, 1, 113—115.
2. **Ament M. E., Oches H. D., Davis S. D.** — Structure and Function of the Gastrointestinal Tract in Primary Immunodeficiency Syndromes A Study of 39 Patients Medicine (Baltimore), 1973, 52, 227—248.
3. **Balistreri W. F., Partin J. C., Schubert W. K.** — Bile Acid Malabsorption — a Consequence of Terminal Ileal Dysfunction in Protracted of Infancy. J. of Pediatries, 1977, 89, 21—28.
4. **Ballinger W. F.** — Postvagotomy Changes in the Small Intestine, Am. J. Surg., 1967, 114, 382—390.
5. **Brockerhoff H., Jensen R. G.** (1974), **Lipases** — In: Lipolitic Enzymes, Chapt. IV. pp. 34—90, New York, San Francises, London, Academic Press.
6. **Bloom S. R., Polak J. M., Pearse A. G. E.** — Vasoactive Intestinal Peptide and Watery Diarrheea Syndrome. Lancet, 1973, 2, 14—21.
7. **Burhal P. G., Myren J.** — Jejunal Biopsy Findings, Mucosal, Dehydrogenase Activity and Intestinal Absorption in Patients with Complication after Partial Gastrectomies Scand. J. Gastroent., 1966, 1, 314—322.
8. **Caprilli R., Vernia P., Colaneri O., Levi Della Vida M., Giardini O.** — Acide — Base Balance in Diarrhoeal Disease: Rendic di Gastroenterol, 1976, 8, p. 172—177.

8.a. **Caspary W. F.** — Maldigestion und Malabsorbtion, Ther. Woche, 1979, 29, 1 843—1 863.

9. **Creamer B.** — A New York at Malabsorption; Rendic di Gastroenterol, 1972, 4, p. 103—109.
10. **Fodor O., Dumitrașcu D.** — Sindromul de malabsorbție, Ed. Medicală, București, 1967.
11. **Fodor O.** — Tratat elementar de medicină internă, Ed. Dacia, Cluj, 1973.
12. **Fodor O., Dumitrașcu D.** — Enterocolita cronică, Ed. Medicală, București, 1970.
13. **Gheorghescu B.** — Metodologia diagnosticului sindromului de malasimilație de origine digestivă, Viața Medicală, 1980, 27, 331—334.
14. **Gheorghescu B., Rebedea D.** — Intestinul subțire. Fiziopatologie. Clinică. Tratament. Ed. Medicală, București, 1975.
15. **Gheorghescu B., Rebedea D., Boicescu Lidia** — Sindromul de malabsorbție, Editura Academiei R.S.R., București, 1982.
16. **Gheorghescu B., Diaconescu M., Boicescu Lidia, Tacorian S., Viișoreanu A.** — Gastroenterologie clinică, Ed. Militară, București, 1982.

Scanned with OKEN Scanner

17. **Girdwood R. H., Smith A. N.** — Malabsorption (Medical Monography), University Press, Edinbourgh, 1969.
18. **Herbert P. N., Gatto A. M., Fredrickson D. S.** (1978) — Familial lipoprotein deficiency, In: The Metabolic basis of Inherited Diseases. 4th Ed 544—588 (Ed) Stanbury J. B., Wyngaarden J. B., Fredrickson D. S., New York: Mec Graw Hill.
19. **Kensch G. T., Troncale F. J., Plaut A. G.** — Neomycin Induced Malabsorption in a Tropical Population; Gastroenterology, 1970, 58, 197—205.
20. **Kradolfer F.** — Diarrhées d'origine infectieuse et leurs indication chimiothérapeutiques, Méd. et Hyg. (Génève), 1972, 10, 955—1 002.
21. **Hawkins C. P.** — The Investigation of Malabsorption, J. Clin. Path., 1970, 24, p. 151—157.
22. **Malins J. M., Mayne N.** — Diabetic Diarrhoea, A Study of 13 Patients with Jejunal Biopsy, Diabetes, 1969, 18, 858—867.
23. **Mansbach C. M., Wilkins R. M., Dobbins W. O., Igor M. P.** — Intestinal Mucosal Function and Structure in the Steatorrhoea of Zollinger-Ellison Syndrome, Archs. Int. Med., 1968, 121, 487—496.
24. **Marina-Fiol C., Baiocchi R. M.** — Disaccharidasen und chronische unspezifische Diarrhäen, J. Gastroent., 1969, 7, 281—292.
25. **Marks J., Schuster S.** — Progress Report. Intestinal Malabsorption and the Skin, 1971, Gut., 12, 938—947.
26. **Morson B. C., Dawson I. M. P.** — Gastrointestinal Pathology, Blackwell Scientific Publication, Oxford-London, Edinburg, Malbourne, 1979.
27. **Oproiu Al.** — Erori de diagnostic în gastroenterologie, Ed. Medicală, București, 1971.
28. **Paccalin J. M.** — Diagnostic et traitement d'une diarrhée, Bordeaux Méd., 1969, 7—8, 1969—1980.
29. **Runcan V., Gheorghescu B., Anghel Elena, Merculiev Elena, Jovin Gh.** — Gastroenteropatia exsudativă în unele afecțiuni ale tubului digestiv, Medicina Internă, 1972, 4, 461—469.
30. **Sabesin S. M., Isselbacher K. J.** — Protein Synthesis Inhibition Mechanism for the Production of Impaired Fat Absorption, Science, 1965, 147, 1 149—1 151.
31. **Soergel K. H.** — Mechanism of Diarrhoea in the Zollinger-Ellison Syndrome, in: Non Insulin-Producing Tumours of the Pancreas, G. Thieme, Stuttgart, 1969.
32. **Schreiber D. S., Blacklow N. R., Trier J. S.** — The Mucosal Lesion of the Proximal Small Intestine in Acute Infectious Nonbacterial Gastroenteritis, New Engl., J. Med., 1973, 288, 1 318—1 326.
33. **Sircus W., Smith A. N.** — Scientific foundation of gastroenterology, Heineman, London, 1979.
34. **Sleisenger M. H., Fordtran N. J. S.** — Gastrointestinal Diseases W. N. Saunders Co., Philadelphia, 1973.
35. **Spârchez T.** — Diareele cronice. În: Medicina Internă. vol. II, Ed. Medicală. București, 1963.
36. **Spiro H. M.** — Clinical Gastroenterology, Yale Univ. School of Med., Collier-Mac Millen Lt., London, 1970.
37. **Tarbow M. J., Hadom B., Arthurton M. W., Lloyd J. K.,** — Intestinal Enterokinase Deficiency, Arch. Dis. Childhood, 1970, 45, 651—655.
38. **Vesin P.** — Entéropathies avec pertes des protéines et déficit immunitaire. Méd. et Hyg., 1980, 38, 294—295.
39. **Vigué R.** — Entéropathies avec pertes des protéines, XXV Internat. Curs Perf. Medic. Karlovy-Vary, 1971.
40. **Waldmann T. A.** — Protein — Loosing Enteropathy, Gastroenterology, 1966, 50, 422—429.

5.7. SINDROMUL PIERDERII DE ACIZI BILIARI

Expresie a unei tulburări a metabolismului acizilor biliari, acest sindrom apare în situațiile în care datorită scăderii suprafeței ileonului, necesară pentru resorbția acizilor biliari, aceștia nemaiputînd fi decît parțial resorbiți, se elimină în colon și în fecale.

Scanned with OKEN Scanner

Etiologie. Cauzele mai importante ale sindromului sînt reprezentate de rezecțiile de ileon, boala Crohn, shuntarea ileonului, enterita post-iradiere și vagotomia tronculară; malabsorbții ale acizilor biliari au mai fost observate uneori la bolnavi colecistectomizați cu diaree și în insuficiența renală.

Fiziopatologie. Patogenie. Acizii biliari conjugați ajunși în intestin urmează un circuit enterohepatic, prin care 90—95% sînt resorbiți la nivelul ileonului terminal în sîngele port. O mică parte este deconjugată prin acțiunea bacteriilor intestinale și prin desfacerea unei grupe hidroxilice transformată în acizi biliari secundari și o foarte mică parte (1,2 mmol) eliminată în colon și fecale. Cum sinteza hepatică de acizi biliari este egală cu pierderea prin fecale, un mecanism de feedback asigură constanța poolului de acizi biliari. Resorbția lor în ileonul terminal menține o concentrație suficientă la nivelul jejunului pentru a participa la resorbția grăsimilor și permite numai unei cantități reduse să treacă în colon. Afectarea sau rezecția ileonului terminal reduce, în raport cu severitatea procesului, sau cu lungimea ileonului rezecat, resorbția acizilor biliari care are două consecințe:

1. Creșterea eliminării de acizi biliari în colon, unde ei (în special acidul chenodesoxicolic) inhibă resorbția și cresc secreția de apă și electroliți, provocînd diaree apoase, numite diaree cologene.

2. În rezecțiile de ileon de peste 100 cm ce includ și ileonul terminal, pierderile de acizi biliari sînt atît de mari încît nu mai pot fi compensate printr-o creștere a sintezei lor hepatice. În această situație, scăderea considerabilă a concentrației de acizi biliari din jejun reduce mult resorbția grăsimilor și a vitaminelor liposolubile și apare steatoreea. Totodată apare și un deficit de resorbție a vitaminei B_{12} cu semnele de carență corespunzătoare.

Tabloul clinic este constituit din diaree și în formele mai grave, de simptome ale malabsorbției de grăsimi, de vitamine liposolubile și de vitamină B_{12}.

Diareele cologene se caracterizează prin apariția lor mai mult dimineața și la prînz, după ingestia de alimente, pentru a se ameliora în cursul după-amiezei și prin răspunsul favorabil la administrarea de colestiramină care leagă acizii biliari. În cazurile cu deficit mare a funcției ileale apare o steatoree și deficit de vitamină B_{12} cu semnele clinice și paraclinice corespunzătoare și cu test Schilling patologic.

O formă particulară de diaree cologenă este *sindromul Thayssen-Pedersen,* numit și catar acido-biliar idiopatic. Lipsit de orice substrat organic și considerat uneori ca o diaree funcțională, el este caracterizat printr-o diaree apoasă cu creșterea eliminării de acizi biliari în fecale, care încetează prin administrarea de colestiramină și reapare la încetarea medicației și a fost atribuit unei producții crescute de acizi biliari și depășirii capacității ileonului terminal de a-i absorbi.

Complicații. În cursul evoluției sindromului, în special cînd el este urmarea rezecției ileonului terminal cu anastomoză ileo-colică, se poate constitui o litiază renală oxalică sau o litiază biliară, colesterolică, care este de 3—5 ori mai frecventă decît în populația normală.

Litiaza oxalică se datorește faptului că malabsorbția acizilor biliari și concentrația lor crescută în colon cît și steatoreea favorizează resorbția de

oxalați în sînge, cu hiperoxalurie consecutivă. Apariția litiazei biliare este favorizată de tulburarea pe care o aduce în compoziția bilei scăderea poolului de acizi biliari și a secreției biliare de acizi biliari; cum acizii biliari participă împreună cu fosfolipidele la menținerea în soluție a colesterolului în bilă, scăderea lor reduce capacitatea bilei de a menține în soluție colesterolul și suprasaturarea bilei cu colesterol favorizează formarea calculilor.

Diagnosticul malabsorbției de acizi biliari sugerat de anamneză (rezecție de ileon, boală Crohn etc.) și de semnele clinice poate fi precizat prin testul resorbției de taurocolat marcat cu ^{14}C sau Tritium radioactiv, administrat per oral sau i.v., dimineața, cu urmărirea eliminării în fecale timp de 24 de ore; o eliminare de peste 30% a izotopului administrat denotă o pierdere crescută de acizi biliari.

Diagnosticul diferențial trebuie făcut cu o altă tulburare a metabolismului acizilor biliari, însoțită tot de diaree și uneori steatoree și anume deconjugarea crescută a acizilor biliari de către bacteriile intestinale. Aceasta a fost observată în diverse stări patologice: sindromul de ansă oarbă, diverticulii și stricturile intestinului subțire, enteropatia diabetică, fistule enteroenterice, enterocolice, gastroenterocolice, sclerodermie. Pentru diferențiere, se poate recurge la testul terapeutic: administrarea de antibiotice (Tetraciclină 4×250 mg/zi, ori Ampicilină 1 g/zi, 10—14 zile) sau de Metronidazol (3×250 mg/zi), influențează de obicei favorabil diareele produse prin deconjugarea bacteriană a acizilor biliari, dar nu le modifică pe cele datorite malabsorbției și pierderii de acizi biliari. Cînd rezultatele testului sînt neconcludente, s-a propus testul respirator cu 1-^{14}C-glicocolat (test de exhalare a $^{14}CO_2$), în care, după administrarea per orală a glicocolatului marcat, se determină, după 2, 4 și 6 ore radioactivitatea în aerul expirat; o creștere peste normal a radioactivității CO_2 expirat indică de obicei o creștere a deconjugării acizilor biliari în colon.

Tratamentul constă în reducerea grăsimilor alimentare și eventual înlocuirea trigliceridelor cu lanțuri lungi prin trigliceride cu lanțuri mijlocii, compuse din acizi grași cu 6—10 atomi C, administrarea de colestiramină (Cholestyramin, Questran, Quentalon) 4×3—4 g/zi și substituția de vitamine A, D, K și B_{12}. Cînd diareea cologenă prin malabsorbție de acizi biliari este asociată și cu o tulburare a absorbției de grăsimi, colestiramina deși ameliorează diareea, poate accentua steatoreea și deficitul de vitamine liposolubile, datorită lezării de acizi biliari ce servesc la absorbția grăsimilor. În acest caz este necesară introducerea în alimentație de trigliceride cu lanț mijlociu, care nu necesită pentru absorbție acizi biliari și suplimentarea parenterală cu vitamine liposolubile. Se pot încerca și antacide ce conțin hidroxid de aluminiu. Diareele ce apar după intervențiile în care s-a practicat rezecția valvulei ileocecale cu anastomoză ileocolică sînt greu influențabile prin tratament.

Litiaza biliară colesterolică din diareele cologene nu poate fi tratată medicamentos cu acid chenodesoxicolic, deoarece acesta crește secreția de către mucoasa colică a apei și electroliților și agravează deci diareea.

Terapia litiazei oxalice constă în: reducerea aportului de oxalați și de grăsimi (înlocuite cu trigliceride cu lanțuri mijlocii), administrarea de calciu per os și de colestiramină.

Scanned with OKEN Scanner

BIBLIOGRAFIE

1. **Heaton K. W.** — Disturbances of bile acid metabolism in intestinal disease, Clin. Gastroenterol., 1977, 6, 69—75.
2. **Matern S., Kerok W.** — Troubles de l'absorbtion des acides biliaires, Méd. et Hyg., 1982, 40, 3085—3090.
3. **Paumgartner G.** — Diagnose des Gallensäuerverlustsyndroms, Ther, Woche, 1979. 20, 7877—7885.

5.8. BOLILE INTESTINULUI SUBȚIRE

5.8.1. ENTEROPATII ACUTE INFECȚIOASE

Numele bolii. Enteropatii acute infecțioase, diaree acute infecțioase, boală diareică acută.

Definiție. Diaree cu o durată mai mică de două săptămîni, uneori asociate cu vărsături, determinate de agenți infecțioși sau de enterotoxinele lor.

Incidență, epidemiologie. Diareele acute sînt cele mai frecvente boli ale omului după infecțiile căilor respiratorii. Incidența lor maximă este la vîrstele mici și în zonele geografice calde și cu nivel deficitar socio-economic și de sanitație, unde ele reprezintă principala cauză de mortalitate infantilă și produc uneori epidemii grave. Boala diareică constituie însă o problemă de sănătate și pe restul suprafeței globului.

Izvorul de infecție este variat. Omul este singurul izvor în cazul diareelor produse de *Shigella, Vibrio cholerae, Salmonella typhi* și principalul izvor pentru *Salmonella enteritidis,* serotipurile *paratyphi A, schottmuelleri (paratyphi B)* și *paratyphi C,* precum și pentru *Campylobacter fetus, Escherichia coli, Staphylococcus,* rotavirusuri, parvovirusuri ș.a. Animalele sînt principalul izvor pentru restul speciilor de *Salmonella,* iar mediul exterior pentru *Clostridium botulinum, Clostridium perfringens, Vibrio parahaemolyticus* ș.a.

Calea de transmitere a agenților infecțioși este digestivă, prin mîini murdare, alimente sau apă contaminate, uneori prin intermediul muștelor sau al șoarecilor, doza minimă infectantă fiind de obicei mică pentru *Shigella,* mai mare pentru *Salmonella* și mult mai mare pentru celelalte bacterii. În cazul stafilococilor enterotoxigeni și a *Cl. botulinum,* boala este determinată de ingerarea enterotoxinei produse de aceste bacterii în alimente, înainte de ingerarea lor.

Receptivitatea este de obicei mai mare la copii, adulții dobîndind prin infecții repetate o oarecare rezistență specifică față de agenții respectivi și unele dintre enterotoxinele lor.

Diareele acute sînt boli endemice cu vîrfuri epidemice în cursul anotimpurilor calde pentru cele bacteriene și în anotimpurile reci pentru unele din cele virale. Focare epidemice pot apare în familii sau colectivități. Epidemii întinse pot fi produse numai de *Shigella* și mai ales de *Vibrio cholerae.*

Etiologie. Etiologia infecțioasă poate fi demonstrată curent doar într-o minoritate de cazuri (10—20%), deși ea este implicată în marea majori-

Scanned with OKEN Scanner

tate a diareelor acute. Agenţii etiologici cei mai frecvenţi sînt de origine exogenă, net patogeni chiar cînd cantitatea ingerată este relativ mică, sau doar oportunişti deveniţi patogeni printr-o doză infectantă foarte mare. Alţi agenţi, membri ai florei normale digestive proprii, devin patogeni numai datorită producerii unui dezechilibru disbiotic, în urma acţiunii unor factori (de exemplu antibiotice) care inhibă o parte din flora intestinală sensibilă, permiţînd înmulţirea exagerată a celorlalte microorganisme insensibile.

Varietatea agenţilor infecţioşi care produc diaree acute este foarte mare.

Bacteriile sînt cauza cea mai bine şi uşor de studiat, dar nu întotdeauna şi cea mai frecventă a diareelor acute. Ele fac parte din speciile *Salmonella, Shigella, Escherichia coli, Clostridium perfringens, C. botulinum, C. difficile, Vibrio cholerae, Vibrio parahaemolyticus* şi alţi vibrioni neholerici, *Campylobacter fetus*; *Yersinia enterocolitica, Bacillus cereus, Staphylococcus aureus* şi, cu rol mai puţin clar, *Pseudomonas aeruginosa, Proteus, Klebsiella-Enterobacter, Citrobacter, Actinomyces, Streptococcus faecalis, Aeromonas* etc. Foarte importantă este capacitatea multora dintre bacteriile descrise, de a dobîndi sau transmite caractere genetice plasmidiene cum sînt multirezistenţa la antibiotice (de ex. *Shigella)* şi enterotoxigeneza (de ex. *E. coli*).

Virusurile sînt, foarte probabil, cauza cea mai frecventă a diareelor acute, mai ales a celor ale copiilor. Rolul cel mai important este deţinut de rotavirusuri (denumite şi duovirusuri, orbivirusuri, virusuri umane reovirus-like, agenţii gastroenteritei infantile), şi de parvovirusuri (cu tulpinile lor: agenţii Norwalk, Hawaii şi Montgomery County). Un rol puţin clar îl joacă adenovirusurile, calicivirusurile, enterovirusurile şi minirotavirusurile.

Dintre fungi, *Candida albicans* poate produce diaree acute.

Protozoare cu rol patogen sînt *Entamoeba histolytica. Giardia lamblia, Balantidium coli, Isospora belli* şi *Isospora hominis.*

Metazoarele, ca *Trichinella spiralis, Strongyloides stercoralis, Schistosoma* pot produce şi ele diaree acute.

Patogenie. Există mai multe tipuri patogenice, în funcţie de etiologie, cu corespondente strînse morfopatologice şi clinice. Tulpini diferite ale unei aceleiaşi specii pot acţiona prin mecanisme diferite, mai rar intricate (1, 2, 3, 4, 5, 6, 7).

Tipul secretor sau enterotoxinic de diaree, este produs de unele bacterii care secretă enterotoxine, fie în afara organismului, în alimentele contaminate (*Staphylococcus aureus* enterotoxigen, *Clostridium botulinum*), fie în lumenul intestinal după ce bacteriile se multiplică, dar fără a invada ţesuturile (*Vibrio cholerae*, vibrionii neholerici, *E. coli* enterotoxigeni şi unele *Shigella* neinvazive şi enterotoxigene). Enterotoxinele se fixează ireversibil pe suprafeţele enterocitelor. Ele stimulează pe o perioadă de cca 24 ore, creşterea intracelulară a adenilciclazei, fapt care determină creşterea sintezei de AMPc; acesta produce o secreţie activă crescută intraluminală de electroliţi şi apă care depăşeşte capacitatea de absorbţie intestinală şi are ca efect scaune apoase abundente, lipsite de celule inflamatorii. Mucoasa intestinală rămîne intactă şi absorbţia so-

diului, apei și a substanțelor nutritive rămîne conservată în acest timp, fiind potențată de ingestia de glucoză sau zaharoză 2—5%. Absorbția poate compensa, cel puțin parțial, pierderile de electroliți și deshidratarea, fapt care permite o eficientă rehidratare orală. După 1—2 zile celulele epiteliale devenite hipersecretante prin cuplare cu enterotoxina sînt înlocuite cu altele noi provenite din cripte și boala se autolimitează, dacă deshidratarea severă nu a dus la moarte în acest timp prin șoc hipovolemic și acidoză metabolică.

Tipul invaziv inflamator de diaree este produs de bacteriile care pot invada peretele intestinal sub mai multe variante.

Unele, cum sînt *Shigella*, cele mai multe tulpini, *E. coli*, invazivi, *Yersinia enterocolitica*, *Staphylococcus aureus*, *Campylobacter fetus*, pătrund și se înmulțesc în celulele epiteliale intestinale și produc ulcerații înconjurate de o reacție inflamatorie cu neutrofile care conțin prostaglandine ce stimulează secreția de lichide. Rezultă dizenteria, sindrom caracterizat prin scaune mici cu sînge, mucus și numeroase polimorfonucleare neutrofile. Diseminarea hematogenă este foarte rar întîlnită, mai ales la *Campylobacter*.

Shigellele pătrund în celulele epiteliale unde se multiplică extensiv și provoacă inflamația mucoasei și distrucția epiteliului.

Salmonelele de origine animală străbat mucoasa intestinală pînă la nivelul laminei propria, produc o reacție inflamatorie cu polimorfonucleare neutrofile. Rareori ele diseminează sistemic. Scaunele sînt moi, pot conține mucus și sînge, și deseori polimorfonucleare. Salmonelele pot produce două tipuri de enterotoxine, una termolabilă, care activează adenilatciclaza și seamănă cu toxina holerică și cea de E. coli LT și alta termostabilă, factor cu acțiune rapidă. Este posibil ca invazia și producerea de enterotoxină să fie un factor important pentru apariția diareei în salmoneloze.

Salmonella typhi și *S. paratyphi* străbat epiteliul intestinal fără a-l leza profund, dar produc o inflamație severă în lamina propria, ajung în limfaticele regionale, sînt fagocitate de monofage și diseminează hematogen. Se produce o reacție inflamatorie cu mononucleare care apar și în fecale.

Recent s-a descris al 3-lea mecanism patogenic al diareelor bacteriene: aderarea bacteriilor fără enterotoxină și neinvazive la suprafața enterocitelor și distrugerea microvililor.

Diareele virale sînt determinate de modificările nedistructive ale mucoasei: scurtarea vilozităților intestinale și a microvilozităților epiteliale, cu reducerea capacității de absorbție a enzimelor produse aici (sucrază, trehalază, fosfatază alcalină etc.), fără creșterea adenilciclazei.

Amibiaza cuprinde circa 5% din populația regiunilor cu o bună sanitație și pînă la 50% din aceea a zonelor tropicale cu deficiențe mari igienice. Infestația rămîne de cele mai multe ori asimptomatică. Invadarea mucoasei colonului depinde de patogenitatea protozoarului și de rezistența gazdei. Trofozoiții de *Entamoeba histolytica* invadează epiteliul și submucoasa unde, produc ulcerații mici și o diaree necaracteristică sau altele mari cu scaune cu sînge și polimorfonucleare neutrofile prin suprainfecție bacteriană.

Scanned with OKEN Scanner

E. histolytica poate fi producătoare de toxină, în care caz, la fel ca și în shigelloze sau salmoneloze, prostaglandinele eliberate inflamator și enterotoxinele contribuie la producerea diareei.

Giardia lamblia este larg răspîndită pe glob, mai ales în zonele cu sanitație defectuoasă. Infecția rămîne deseori asimptomatică. Uneori se produce o diaree necaracteristică prin prezența protozoarului în cantitate mare la suprafața mucoasei duodenojejunale unde poate produce malabsorbție. Rareori parazitul invadează mucoasa și lamina propria. O diaree de tip osmotic poate apare în unele cazuri de giardioză sau strongiloidoză, ca răspuns la o deficiență secundară de lactază provocată de o atrofie subtotală a vilozităților.

Caracteristic, diareele acute infecțiose se vindecă de obicei spontan în puține zile prin mecanisme multiple: îndepărtarea prin diaree a agenților și substanțelor nocive intraluminale, înlocuirea rapidă cu celule noi a celor distruse sau alterate funcțional, fagocitoza, imunitatea umorală exprimată mai ales prin IgAs produse la nivelul mucoasei și foarte probabil și imunitatea mediată celular, refacerea florei normale intestinale competitive metabolic și secretante de acizi grași cu lanț scurt care au rol protector. De obicei în cursul bolii există deficit de diholozidaze, mai ales lactază, deficit care se poate prelungi uneori și după vindecare, explicînd intoleranța față de lapte dulce.

Diareele acute pot fi grave, datorită deshidratării extracelulare și pierderilor masive de electroliți prin scaune, care sînt aproape izotone cu plasma. Aceasta poate duce la șoc hipovolemic și o acidoză metabolică severă. Mult mai rar gravitatea depinde de producerea unor diseminări hematogene *(Salmonella)*. Diareele acute repetate, frecvente în zonele tropicale, determină deseori tulburări severe de nutriție și de creștere la copii, cu favorizarea suprainfecțiilor.

Morfopatologie. Modificările lezionale macro- și microscopice se suprapun cu tipurile patogenice descrise ale bolii diareice acute.

În diareele secretorii produse de enterotoxine, cu prototip holera și diareea produsă de *E. coli* enterotoxigen, mucoasa intestinală este doar ușor edemațiată, fără alte leziuni.

În diareele invazive sau inflamatorii, cu prototip shigeloza și diareea produsă de *E. coli* invaziv, pătrunderea bacteriilor intracelular provoacă necroză epitelială la nivelul colonului, mai ales în porțiunea sa terminală. Se produce edem, hiperemie, friabilitate, exsudat fibrinos, acumulare de neutrofile în fundul criptelor distorsionate, microabcese care confluează în abcese mai mari și produc ulcerații superficiale sîngerînde, neperforante.

Enterocolitele produse de *Salmonella* de origine animală, bacterii care nu depășesc de obicei lamina propria, prezintă o inflamație cu polimorfonucleare în focare, pe intestinul subțire și colon, localizată la nivelul laminei propria, unde se pot produce și microabcese care uneori se ulcerează în formele severe.

În febra tifoidă și paratifoidă este caracteristică inflamația cu celule mononucleare mari. Țesutul limfatic intestinal, mai ales plăcile Peyer, este hiperplaziat, infiltrat cu mononucleare, edemațiat, uneori cu necroze și eventuale hemoragii sau perforații.

Scanned with OKEN Scanner

În diareele virale este afectat intestinul subțire unde apare vacuolizarea sau turtirea celulelor cilindrice viloase, scurtarea vilozităților, hipertrofia criptelor și infiltrația laminei propria cu limfocite și monocite. Cu microscopul electronooptic se constată scurtarea microvililor, dilatarea reticulului endoplasmic, tumefierea mitocondrilor, creșterea numărului lizozomilor.

În dizenteria amibiană acută colonul, cu precădere cecul și rectosigmoidul și rareori ileonul terminal, prezintă ulcerații caracteristice de 0,2—2 cm diametru, mai largi în porțiunea lor din submucoasă, uneori cu tendința la confluare, rar cu hemoragii și perforații. Reacția inflamatorie acută este inițial săracă, cu plasmocite, limfocite, eozinofile, iar ulterior mai accentuată și cu polimorfonucleare.

În giardioză mucoasa este intactă sau are vilozitățile modificate.

Tablou clinic. Enteropatiile acute infecțioase pot apare la orice vîrstă, dar sînt mai frecvente la copii. Ele au o serie de caractere clinice comune: incubație scurtă de 1—2 (7) zile, debut brusc, dureri abdominale, diaree precedată sau însoțită uneori de grețuri și vărsături, sindrom infecțios general (febră, frisoane, indispoziție, cefalee, curbatură de intensitate variabilă).

În formele ușoare, cu mult cele mai frecvente, diareea este necaracteristică.

În formele medii se pot distinge cîteva tipuri de sindroame, uneori parțial intricate, care au și pot sugera anumite etiopatogenii, atitudini terapeutice și antiepidemice. Delimitarea acestor sindroame se poate face deseori clinic și pe semne prezumtive de laborator clinic curent, în timp ce precizarea etiologiei posibilă doar într-o minoritate de cazuri, cere investigații lungi și complicate de laborator specializat.

Sindromul gastroenteritic. Boala, de tip secretor enterotoxinic, începe brusc cu grețuri, vărsături, la început alimentare, apoi doar cu lichid gastric, eventual și bilă și striuri sanguine, cu dureri abdominale, uneori sub formă de colici. Diareea domină tabloul clinic și este cu scaune abundente în număr variabil, conținînd fecale, multă apă, puțin mucus și, mai rar, puțin sînge. Totul se însoțește frecvent de un sindrom infecțios general de intensitate variabilă și — în caz de pierderi mari de lichide — de fenomene de deshidratare. Întreaga boală durează 1—3 (5) zile.

Investigațiile nespecifice de laborator (hematologice, biochimice etc.) sînt neconcludente în formele ușoare și medii și ele indică modificări în sensul unei deshidratări și pierderi electrolitice în cele grave. În gastroenteritele acute bacteriene, mai ales cele produse de *Salmonella,* se poate întîlni leucocitoză, uneori foarte ridicată.

Cele mai multe diaree acute de tip enterotoxinic fac parte din grupa numită a gastroenteritei acute infecțioase nebacteriene, deoarece coproculturile obișnuite nu permit incriminarea unei etiologii bacteriene. Ele sînt produse de diversele virusuri amintite, cu mare preponderență de rotavirusuri (copii între 4 și 24 luni) și parvovirusuri (copii mai mari și adulți) și au incidența maximă în anotimpurile reci, septembrie-aprilie (boala „vărsăturilor de iarnă"). Boala evoluează de obicei benign, cu excepția sugarilor la care pot apărea deshidratări grave, și durează 1—5, maxim 7 zile.

Scanned with OKEN Scanner

Gastroenteritele acute bacteriene cu o patogenie enterotoxinică, sînt produse de obicei de *E. coli* enterotoxigen și de *Salmonella*, mult mai rar de celelalte bacterii sau de enterotoxina stafilococică secretată în alimente.

Cînd boala începe la 1—48 ore după ingerarea unui aliment suspect (manipulare și conservare neigienică, aspect organoleptic modificat, cazuri similare la cei ce au consumat același aliment), boala poartă numele de toxiinfecție alimentară.

Holera este o diaree secretorie endemoepidemică în Asia și Africa produsă la enterotoxina *Vibrio cholerae*. Scaunele, foarte numeroase și de aspectul zemei de orez, duc repede la deshidratări grave cu șoc hipovolemic. În zonele temperate holera poate fi de import. Vibronii neholerici, *Vibrio parahaemolyticus* și *E. coli* enterotoxigen pot produce și ei diaree holeriforme grave.

Diareea turiștilor este o gastroenterită ușoară care apare în cursul unor călătorii în zone cu standard igienic mai scăzut. Ea este produsă mai frecvent de *E. coli* enterotoxigen, dar și de alte bacterii, virusuri enterale sau *Candida albicans*.

Sindromul rectocolitic, denumit și *sindromul dizenteric*, constă într-o diaree cu evacuări numeroase care devin repede și caracteristic reduse cantitativ, lipsite de fecale, cu mucus, puroi și sînge și sînt însoțite de crampe abdominale și tenesme rectale (defecare imperioasă, dureroasă și falsă senzație de defecare). Dacă scaunele sînt foarte numeroase, poate apare o deshidratare severă. Etiologia cea mai frecventă este constituită din *Shigella* (ușor de evidențiat în coproculturi), *Campylobacter fetus* (diagnostic bacteriologic dificil), *E. coli* invazivi, unele *Salmonelle*, mai rar alte bacterii. Caracteristică este prezența de numeroase polimorfonucleare neutrofile în preparatul umed din scaune.

Forme clinice. Forma clinică cea mai frecvent întîlnită este cea ușoară, în care diareea, uneori precedată sau însoțită de grețuri sau cîteva vărsături, se limitează la puține scaune moi și dureri abdominale ușoare, totul dispărînd în cîteva ore pînă la o zi. Formele grave sînt datorate aproape întotdeauna pierderilor masive de apă și electroliți. Foarte rar, gastroenteritele produse de *Salmonella* pot avea o componentă infecțioasă sistemică mai accentuată: febra se prelungește, se instalează o stare tifică, apare splenohepatomegalie, hemoculturile se pozitivează. Astfel gastroenterita trece spre paratifoidă sau chiar febră tifoidă. În febra tifoidă și paratifoidă diareea apare după primul septenar, este discretă și dominată de sindromul infecțios general.

Bacillus anthracis poate produce antraxul gastrointestinal, cu hematemeză, scaune sanguinolente, abdomen de tip acut. *Clostridium difficile* produce o foarte gravă colită pseudomembranoasă după tratamente cu antibiotice.

Evoluție. Complicații. Diareele acute infecțioase necomplicate se vindecă de cele mai multe ori spontan în puține zile. Principala complicație este deshidratarea, mai frecventă și gravă la sugari, copiii mici și în cursul holerei. Evaluarea ei clinică se poate face pe pierderile din greutatea corporală normală: pierderi pînă la 5% semnifică o deshidratare ușoară, pînă la 7—8% o deshidratare medie, și peste 10% o deshidratare gravă care se însoțește de colaps vascular, crampe musculare, ochi înfundați, fontanele deprimate, stupoare, comă, moarte. La sugari și copiii mici cu

diaree acute repetate poate apare atrofia mucoasei intestinale, cu diaree cronică, malnutriție proteinocalorică, întîrzieri ale creșterii.

Relații cu alte boli. Bolnavii imunodeprimați prin boli de fond (cancer, boli de țesut conjunctiv, hemoglobinopatii etc.) pot face, în urma unei gastroenterite cu *Salmonella,* localizări extraintestinale: osteomielite, artrite, empieme, endocardite, necroze ale tumorilor etc. Protezele valvulare și grefele vasculare periferice se pot infecta cu *Salmonella.*

Prognostic. Prognosticul celor mai multe diaree acute este bun. Deshidratarea accentuată, bolile de fond și repetarea frecventă a diareelor (la copii mici) înrăutățesc mult prognosticul.

Diagnostic pozitiv. Diagnosticul de boală, cel patogenic și cel prezumtiv etiologic poate fi stabilit de obicei pe criterii clinice, rectosigmoidoscopice și coprocitologice.

Manifestările clinice permit de obicei stabilirea tipului de diaree: *enterotoxinic,* dacă scaunele sînt abundente, apoase și cu fecale, sau *invaziv* (dizenterie) dacă scaunele sînt mici, fără fecale, cu mucus, puroi și sînge.

Rectosigmoidoscopia este utilă pentru precizarea diagnosticului de dizenterie bacilară sau amibiană, de colită pseudomembranoasă de antibiotice și pentru excluderea neoplasmelor rectosigmoidiene, a rectocolitei ulceroase și a bolii Crohn (biopsie).

Examenul coprocitologic al preparatului umed colorat inițial cu albastru de metil are mare valoare în recunoașterea diareelor invazive, prin prezența polimorfonuclearelor neutrofile.

Frotiul colorat Gram din fecale poate pune repede diagnosticul în enterite postantibiotice cu *Staphylococcus aureus,* în cea cu *Bacillus anthracis* și în holeră, prin evidențierea unui numqr mare din, respectiv, coci grampozitivi, bacili mari grampozitivi, bacili încurbați gramnegativi. Examenul preparatului umed permite depistarea protozoarelor *E. histolytica, Giardia lamblia* și a ouălor de viermi intestinali.

Diagnosticul etiologic poate fi stabilit prin coprocultură doar în 10—20% dintre diareele acute. Coproculturile sînt indicate la copiii care au necesitat internarea, în izbucnirile epidemice, la persoanele provenind din colectivități, sau sosite recent din țări în care s-a semnalat holeră, în izbucnirile de dizenterie shigelliană, în cercetările epidemiologice. Ele sînt puțin utile în enteritele produse de *E. coli* din cauza dificultăților de a diferenția tulpinile invazive și cele enterotoxigene de tulpinile din flora normală digestivă.

Culturile din alimentul incriminat în toxiinfecțiile alimentare poate evidenția agentul etiologic: *Salmonella, Staphylococcus aureus, Clostridium perfringens, Bacillus cereus* ș.a.

Criteriile epidemiologice au valoare mare în suspicionarea holerei, în cazul toxiinfecțiilor alimentare și în acela al unor focare de gastroenterită acută infecțioasă nebacteriană.

Diagnosticul deshidratării are mare importanță pentru conducerea terapiei de rehidratare. În deshidratarea izotonică, produsă de obicei prin diaree, pielea este uscată, turgorul scăzut, natremia de 130—150 mEq/l. Deshidratarea hipertonică, cu hipernatremie, foarte periculoasă, este de obicei datorată aportului excesiv de sodiu în corectarea deshidratării. Turgorul este normal, natremia mai mare de 150 mEq/l. Deshidratarea hipotonă, rar întîlnită în diareele acute, este indicată de o natremie mai

mică de 130 mEq/l. În diareele ușoare, se mai întîlnesc frecvent acidoză metabolică și hipokaliemie.

Diagnosticul diferențial. Diareele acute infecțioase sînt uneori dificil de diferențiat de cele acute neinfecțioase: toxice (alimentare, chimice), medicamentoase, alergice, alimente iritante în cantități sau combinații nepotrivite, invaginații intestinale, adenopatii mezenterice etc.

Alteori se impune diferențierea diareelor acute infecțioase de episoadele de acutizare ale unor enteropatii cronice ca rectocolita ulceroasă, boala Crohn, boala Whipple, diverticuloza intestinală, deficitele de dizaharidaze, bolile însoțite de malabsorbție, hipogamaglobulinemia, colopatia funcțională, neoplasmul colorectal, sindroamele subocluzive ș.a.

Profilaxie. Diareele acute se previn printr-o corectă sanitație și igienă alimentară. Vaccinarea în holeră și în dizenterie au rol secundar, dar există perspective promițătoare pentru obținerea de noi vaccinuri orale mai eficiente. Profilaxia cu medicamente antimicrobiene are eficiență și indicații limitate (sulfadozină-Fanasil 1 g la copil și 2 g la adult, o dată pe săptămînă pentru holeră).

Tratament. Indiferent de etiopatogenie, tratamentul diareelor acute are unele principii și obiective comune. Primul principiu este că terapia trebuie adaptată la gravitatea bolii. Obiectivul major al ei este evaluarea, prevenirea și corectarea deshidratării. Al doilea obiectiv major, valabil mai ales în diareele repetate, este menținerea unei bune stări nutriționale cu evitarea malnutriției. Obiective de importanță secundară sînt scurtarea diareei și a eliminării de agenți etiologici infecțioși și combaterea simptomelor supărătoare.

Cele mai multe diaree acute evoluează foarte ușor și se vindecă fără tratament în 1—2 zile. Tratamentul este necesar în formele mai severe prin vîrste extreme, boli cronice de fond, vărsături, scaune numeroase, prezența de sînge în fecale, persistența simptomatologiei fără ameliorare mai mult de 24 ore.

Măsuri igieno-dietetice. Repausul la pat este util în faza inițială și pînă la dispariția asteniei.

Alimentația va fi continuată în cursul diareei, dat fiind că intestinul își păstrează capacitatea de resorbție. Suprimarea alimentației, cu excepția cazurilor cu grețuri și vărsături, este inutilă și posibil nocivă. Se dă la început o dietă lichidă, în prize mici și repetate, după toleranța bolnavului, cu adaos de sare și glucoză sau zahăr 2—5%, formată din ceaiuri, supe de orez, de cereale, de zarzavat și chiar de carne, apă minerală sau simplă la discreție, sucuri de fructe. La revenirea apetitului, deseori chiar de la început, se trece la alimente bine fierte (carne, legume, cartofi), pîine, brînză. Sînt excluse laptele și alimentele greu digestibile, ca fasolea uscată, varză și alte legume cu multă celuloză, sosurile, prăjelile, alcoolul. La sugari se întrerupe laptele de vacă, iar cel matern doar în formele severe și se dau produse dietetice de lapte în concentrații progresive.

Tratamentul de bază constă în rehidratare. În formele ușoare și medii, fără vărsături, rehidratarea orală (1, 3, 4, 5) este metoda de elecție, ea putînd compensa de obicei pierderile intestinale și corecta volumul intracelular. Deși compoziția în apă și electroliți a scaunelor variază cu etiologia bolii și cu vîrsta bolnavului, rehidratarea orală se poate face de obicei satisfăcător cu soluția unică preparată prin dizolvarea extemporanee

în 1 l apă a unui pachețel conținînd clorură de sodiu 3,5 g, bicarbonat de sodiu 2,5 g, clorură de potasiu 1,5 g, glucoză 20 g (sau, cu efect similar, zaharoză 40 g). Rehidratarea orală poate fi bine condusă în funcție de sete la bolnavii de toate vîrstele. Excesul de lichide produce edeme palpebrale benigne care indică oprirea lichidului pînă la dispariția lor. În formele cu vărsături numeroase și în cele severe cu șoc se practică rehidratarea intravenoasă rapidă cu soluții electrolitice izotonice care, mai ales în holeră, trebuie să conțină și bicarbonat de sodiu. Tratamentul se conduce după diureză, puls, elasticitatea pielii. Urmărirea turgescenței venelor jugulare și a ralurilor umede pulmonare permite evitarea excesului de hidratare.

Tratamentul antibacterian este inutil de cele mai multe ori (în toate diareele ușoare și medii) și uneori dezavantajos (poate prelungi excreția de *Salmonella* sau diareea prin favorizarea dismicrobismului). El este indicat în diareele severe, cele care sugerează riscul de diseminare hematogenă, precum și în dizenterie și holeră, boli în care el scurtează diareea și eliminarea de bacterii patogene.

În dizenterie se administrează Tetraciclină 2,5 g doză unică sau, timp de 2—3 zile, Cotrimoxazol 2 g/24 ore sau Ampicilină 3 g/24 ore. În riscul de diseminare hematogenă din salmoneloze se administrează Cloramfenicol 3 g/24 ore, sau Ampicilină sau Cotrimoxazol, pînă la 2—3 zile de afebrilitate.

Tratamentul holerei include Tetraciclină, Cloramfenicol sau Furazolidon. În general, medicamentele antimicrobiene nerezorbabile, mai ales antisepticele intestinale, au o eficiență scăzută, îndoielnică uneori. Recent s-a arătat că unele medicamente cu acțiune antisecretorie intestinală au efect antidiareic și dintre acestea Clorpromazina a fost utilizată cu succes în holeră; în doză unică de 1—4 mg/kilocorp per oral sau i.m. reduce cu 50—70% rapid volumul de lichide pierdute.

Medicația antidiareică care scade motilitatea intestinală (tinctura de opiu, codeina, beladona, atropina, difenoxilatul, loperamida ș.a.) este inutilă, deseori și nocivă (în diareele inflamatorii), deoarece diareea contribuie des la vindecare prin eliminarea microorganismelor și toxinelor. Ea poate fi uneori utilă în diareele secretorii cu crampe. Pare promițător subsalicilatul de bismut prin blocarea secreției intestinale de apă și electroliți. Antiprostaglandinicile (aspirina, indometacina) au efect slab pe diareea infecțioasă. Crampele se combat cu aplicații calde abdominale.

Recuperare. După diareele acute ușoare și medii, convalescența este foarte scurtă. Recuperarea după diaree repetate, cu malnutriție (mai ales la sugari și copiii mici) este dificilă și îndelungată.

BIBLIOGRAFIE

1. **Căruntu F., Căruntu V.** — Vademecum de boli infecțioase, Edit. Medicală, București, 1979.
2. **Dupont H. L.** — Enteropathogenic organisms. New etiologic agents and concepts of disease. Med. chim. N. Amer., 1978, 62, 945.
3. **Netchvolodoff C. V., Hargrave M. D. jr.** — Recent advances in the treatment of diarrhoea, Arch. intern. med., 1979, 139, 813.
4. **Păun L., Toma E.** — Diaree acute infecțioase, Edit. Medicală, București, 1980.
5. **Pierce N. F., Hirschhorn N.** — La réhidratation par voie buccale un moyen simple de combattre la diarrhée. Chronique O.M.S., 1977, 31, 98.

Scanned with OKEN Scanner

6. **Voiculescu M.** — Boli infecţioase, ed. a III-a, Edit. Medicală, Bucureşti, 1981.
7. **Youmans G. P., Paterson P. Y., Sommers H. M.** — The biologic and clinical basis of infections diseases. Second edition. W. B. Saunders Company, Philadelphia-Londra-Toronto, 1980.

5.8.2. ENTERITE POSTANTI BIOTICE

Numele bolii. Enterite, gastroenterocolite, diaree, sindroame holeriforme, colite pseudomembranoase, sindroame colorectoanale postantibiotice.

Definiție. Aceste denumiri definesc variatele forme de perturbări gastrointestinale apărute în legătură cu terapia antimicrobiană.

Incidență, epidemiologie. Diareea poate apare la 1—30% dintre cei tratați cu orice doză și cu orice medicament antimicrobian, dar ea este mai frecventă după administrările prelungite pe cale digestivă.

Etiologie. Unele antibiotice ca lincomicina, clindamicina, tetraciclinele, ampicilina, cloramfenicolul, amfotericina B, acidul nalidixic produc mai des diaree (5—30% dintre bolnavii tratați). Aminoglicozidele (streptomicina, kanamicina, gentamicina ș.a.) administrate parenteral, cotrimoxazolul, eritromicina, penicilina G, medicamentele antituberculoase, vancomicina, produc rareori diaree. Asocierile de antibiotice cresc riscul de diaree.

Diareele infecţioase determinate de antibiotice sînt produse mai frecvent de proliferarea saprofiților *Staphylococcus aureus, Clostridium difficile, Candida albicans,* dar multe alte bacterii, mai ales bacilii enterali gramnegativi aerobi, au fost și ele incriminate.

Patogenie. Mecanismul acestor diaree este variat, complex și numai în parte cunoscut (1, 2, 3, 5, 6).

Susceptibilitatea individuală este variată. Unele persoane fac diaree repetate la tratamente cu aceleași sau cu alte antibiotice, chiar dacă acestea nu produc de obicei diaree la majoritatea celorlalți indivizi. Operații pe tubul digestiv, vîrstnicii, deprimații imunologic, atopicii sînt special predispuși, se pare datorită scăderii IgAs și a IgM sintetizate de plasmocite la nivelul laminei propria și concentrate în epiteliul intestinal. Aceste persoane au o încărcătură bacteriană sporită în intestinul subțire.

Modificarea florei normale intestinale de către antibiotice constă în inhibarea selectivă a speciilor sensibile și proliferarea exagerată compensatorie a celor mai rezistente. Astfel, *Staphylococcus aureus* invadează epiteliul intestinal și produce enterocolita. *Clostridium difficile* secretă o toxină citotoxică care determină o colită pseudomembranoasă foarte severă. *Candida albicans* poate invada mucoasa colorectală. Aceste tulburări nu sînt întotdeauna direct proporționale cu dozele și durata terapiei.

Antibioticele au însă uneori și o acțiune directă asupra mucoasei și enzimelor intestinale, efect care nu este în funcție de spectrul antibacterian sau de intensitatea terapiei. Astfel, ele pot inhiba hidroliza intraluminală a trigliceridelor cu lanț lung, pot inhiba lipaza pancreatică și se pot cupla cu sărurile biliare.

Vilozitățile intestinale pot fi scurtate și celularitatea laminei propria crescută. Tulburările din domeniul sărurilor biliare, determinate în parte

Scanned with OKEN Scanner

și de proliferarea aberantă a unei bacterii, constă în afectarea formării de micelii care preced absorbția grăsimilor, creșterea eliminării fecale de săruri biliare ș.a. Rezultatul acestor tulburări este diareea, malabsorbția dizaharidelor și a grăsimilor, steatoreea.

Morfopatologie. Enterita nespecifică postantibiotice nu are leziuni ale mucoasei, cu excepția — uneori — a scurtării vilozităților. În enterocolita stafilococică se găsesc ulcerații superficiale și în cazurile grave necroze și pseudomembrane. În colita pseudomembranoasă produsă de *Clostridium difficile* pe mucoasă apar multiple plăci caracteristice de 0,2—2 cm diametru, gălbui-albe, discret proeminente, aderente, formate din resturi de mucoasă, celule inflamatorii, fibrină și bacterii.

Tablou clinic. Diareele determinate de antibiotice apar la cîteva zile sau — mai frecvent — săptămîni de la începerea tratamentului. Uneori ele pot apărea și după zile sau — în cazul colitei pseudomembranoase — chiar 3—6 săptămîni după oprirea tratamentului declanșator.

Aspectul clinic al diareei este variat în funcție de factori multipli ca: terenul, antibioticul, etiopatogenia etc.

Enterita sau gastroenterita nespecifică este tabloul cel mai frecvent. Bolnavul are meteorism ușor, diaree apoasă și cu puțin mucus, însoțită eventual de grețuri și vărsături.

Enterocolita este de obicei stafilococică și se manifestă prin dureri abdominale, scaune mai frecvente și abundente, deseori cu mucus mult. În cazurile grave scaunele conțin puroi și sînge, sînt însoțite de tenesme rectale, un accentuat sindrom infecțios general (febră, stare generală alterată, cefalee etc.) și deshidratare care poate fi gravă, cu apariția șocului. Bolnavul are des leucocitoză, iar în fecale există polimorfonucleare neutrofile.

Colita pseudomembranoasă, produsă de obicei de lincosanide, începe progresiv sau brusc, cu febră, dureri abdominale și diaree profuză cu scaune explozive apoase, uneori cu conținut de sînge, puroi și pseudomembrane intacte (numite și cilindri intestinali). Starea generală este alterată, de tip toxemic, apare deshidratare și șoc. Alteori deshidratarea este mare deși diareea este puțin pronunțată sau chiar absentă datorită stagnării lichidelor în intestin prin ileus accentuat. Moartea poate surveni în 24 ore. Bolnavii au de obicei leucocitoză.

Rectita și anorectita de antibiotice, deseori candidiozice, se manifestă prin scaune fără fecale, cu mucus, puroi, sînge și însoțite de tenesme și prurit anal.

Forme clinice. Există variații mari din punctul de vedere al momentului apariției în raport cu antibioticoterapia, al gravității, duratei bolii, recăderilor.

Evoluție, complicații. Evoluția este de obicei scurtă, boala terminîndu-se în cîteva zile prin vindecare, rareori prin exitus. Uneori diareea continuă și după oprirea antibioticelor, sau se agravează progresiv. Complicațiile sînt: deshidratarea, șocul, acidoza metabolică, bacteriemia (mai ales în diareele stafilococice), ileusul paralitic, recăderile tardive de colite pseudomembranoase (2, 4).

Relații cu alte boli. Colita pseudomembranoasă poate apare și în lipsa tratamentelor cu antibiotice: după intervenții chirurgicale pe abdomen, în

Scanned with OKEN Scanner

insuficiența renală, ischemiile intestinale, intoxicațiile cu metale grele și uneori chiar spontan la persoane sănătoase.

Prognostic. Enteritele nespecifice, chiar și cele produse de lincosanide, se vindecă de obicei după oprirea antibioticelor. Enterocolita stafilococică și colita pseudomembranoasă dau o mortalitate de pînă la 50—75%.

Diagnosticul pozitiv. Elementul principal de suspiciune este administrarea actuală sau recentă de antibiotice. Colita pseudomembranoasă constituie, prin gravitatea ei o urgență. Ea va fi suspicionată în toate diareele și mai ales cele grave, cu deshidratare și cu ileus paralitic care apar la bolnavi ce primesc sau au primit mai ales clindamicină sau lincomicină, dar și ampicilină, tetraciclină, cloramfenicol. Diagnosticul poate fi confirmat uneori de apariția cilindrilor intestinali. Principala metodă de diagnostic este rectoscopia precoce, la care apar plăci gălbui-albe supradenivelate, vizibile după ștergerea mucusului, elemente care permit diferențierea de enterita nespecifică benignă de antibiotice. Biopsia rectală, irigografia cu contrast aer (evidențierea plăcilor plate) și — mai dificil — evidențierea *Clostridium difficile* în coproculturi, sau a toxinei sale pe culturi de țesuturi, pot contribui la diagnosticul colitei pseudomembranoase.

Frotiul din fecale colorat Gram permite un diagnostic rapid în enterocolita stafilococică și în diareea candidiozică, prin evidențierea unei cantități mari de stafilococi, respectiv levuri sau micelii. Hemoculturile pot fi pozitive în enterocolita stafilococică.

Diagnosticul diferențial. Enteritele și enterocolitele de antibiotice se pot diferenția de alte diaree acute infecțioase și neinfecțioase de obicei prin dispariția lor după oprirea antibioticelor. Colita pseudomembranoasă gravă se poate confunda cu abdomenul acut.

Profilaxie. Sobrietatea în antibioticoterapie, ca indicații, asocieri de antibiotice, recurgerea la lincomicină sau clindamicină, ca doze și durată este singura profilaxie. Atenția trebuie mărită la persoanele cu tendință la diaree repetate. Preparatele de lactobacili și iaurtul par să aibă o oarecare acțiune profilactică.

Tratament. Prima măsură o constituie în toate cazurile oprirea antibioticelor, incriminate și reechilibrarea urgentă hidroelectrolitică și a acidozei metabolice.

În enterocolita stafilococică se începe imediat administrarea unui antibiotic antistafilococic de rezervă, altul decît antibioticul declanșator (Oxacilină, Cloxacilină, Meticilină, o cefalosporină, Eritromicină).

Colita pseudomembranoasă se tratează de urgență cu Vancomicină per os 1—2 g/24 ore sau cu Metronidazol sau Tetraciclină 30—50 mg/kilocorp/24 ore timp de 7—10 zile. Colestiramina 2—4 g×3/24 ore oprește uneori repede durerile abdominale și diareea. Medicamentele inhibitoare ale peristaltismului intestinal sînt contraindicate, putînd favoriza apariția megacolonului toxic. Corticosteroizii administrați în clisme sau parenteral au dat uneori rezultate bune. În cazurile grave cu ileus poate fi necesară intervenția chirurgicală.

Diareea produsă de *Candida albicans* se vindecă cu Nistatin 500 000—1 000 000 U×2—3/24 ore administrat pe o durată de 7—10 zile.

BIBLIOGRAFIE

1. * * * — Antibiotic diarrhoea, Brit. med. J., 1975, **4**, 243.
2. **Bartlett P. G., Chang T. W.** — Antibiotic — associated pseudomembranous colitis due to toxin-producing clostridia, N. Engl. J. med., 1978, **298**, 531.
3. **Căruntu F., Căruntu V.** — Vademecum de boli infecțioase, Edit. Medicală, București, 1979.
4. **George W. L., Volpicelli N. A., Stiner D. B.** — Relapse of pseudomembranous colitis after vancomycin therapy, N. Engl. J. Med., 1979, **301**, 414.
5. **Kane J. G., Chretien J. H., Garagusi V. G.** — Diarrhoea caused by candida, Lancet, 1976, **1**, 335.
6. **Păun L., Toma E.** — Diaree acute infecțioase, Edit. Medicală, București, 1980.

5.8.3. ENTERITA ACUTĂ NECROTIZANTĂ

Numele bolii. Enterita acută necrotizantă, enterocolita necrotizantă neonatală.

Definiție. Este o boală a perioadei neonatale, multifactorială, extrem de gravă, manifestată prin diaree sanguinolentă, ileus paralitic, stare toxică, șoc și leziuni intestinale necrotice.

Cazuri rare au fost descrise și la adulți, mai ales la cei debilitați sau imunodeprimați, în cadrul unor toxiinfecții grave produse de *Clostridium perfringens*. Asocierea de necroze intestinale se întîlnește des și în colitele pseudomembranoase, produse de antibiotice sau de alte cauze, ale adultului, entitate nosologică delimitată etiopatogenic (clostridii toxigene), clinic și rectoscopic.

Incidență, epidemiologie. Boala apare aproape numai la nou-născuți și sugarii mici. Incidența este foarte mică, dar se pare că este în creștere.

Etiologie. Infecția pare a fi factorul declanșant. Ea este polietiologică. Unii agenți sînt exogeni, cu caractere particulare de patogenitate, dar care totuși nu produc boala decît la o mică parte din cei colonizați. Așa este o tulpină mucoidă rar întîlnită de *Escherichia coli*, neinvazivă, netoxigenă, necapsulată și netipabilă serologic, care a produs o epidemie cu mortalitate foarte mare. Alți agenți sînt oportuniști, constituenți ai florei normale digestive, deveniți patogeni în prezența unor factori anumiți de risc.

Patogenie. Mai important decît agenții infecțioși par a fi factorii favorizanți: prematuritatea, greutatea la naștere mai mică de 1 500 g, traumatismele sau incidentele din cursul nașterii (ruptură prematură amniotică, infecție amniotică, exsanguinotranfuzie, boala membranelor hialine), bolile din cursul graviditații (eclampsia, diabetul zaharat) (1, 2, 3, 4). În aceste cazuri pot apare hipoxii neonatale și depresiuni circulatorii care determină stază mezenterică, ischemie intestinală, tulburări de motilitate cu îngroșarea conținutului intestinal și constipație. Alteori se înghite și se aspiră lichidul amniotic infectat. Rezistența scăzută la infecții determină invazia bacteriană a peretelui intestinal, apariția de bacteriemie, septicemie, bronhopneumonie hematogenă și de aspirație, posibil uneori și fenomene de tip Schwartzmann-Sanarelli.

Morfopatologie. Ileonul terminal și colonul prezintă leziuni grave flegmoane, tromboze submucoase, necroze fibrinoide în focar, ulcerații cu

Scanned with OKEN Scanner

inflamaţie în jur, pseudomembrane, prezenţa de gaze intramural, perforaţii.

Tablou şi forme clinice. Boala are două tipuri clinice principale:

— Enterita necrotizantă precoce fulgerătoare, cu debut posibil intrauterin, se manifestă la scurtă vreme după naştere: şoc, apnee, distensie abdominală cu zgomote de subocluzie, vărsături biliare sau/şi sanguinolente, diaree mucoasă-sanguinolentă (poate lipsi total), uneori perforaţie şi peritonită.

— Enterita necrotizantă postnatală mai tardivă, apare la prematuri în primele 10 săptămîni de viaţă. Debutul este necaracteristic cu diaree, vărsături biliare, meteorism. Evoluţia este deseori bifazică: după o ameliorare de cîteva zile/ore, diareea se reinstalează cu scaune păstoase sau subţiri, eventual cu sînge, vărsăturile se înmulţesc, apar semne de subocluzie, poate apare peritonita prin perforaţie.

Evoluţie, complicaţii. Netratate, ambele forme evoluează grav spre şoc, ileus paralitic, perforaţie, peritonită, septicemie, bronhopneumonie.

Prognostic. Mortalitatea poate depăşi 80—90% în ciuda tratamentului.

Diagnostic pozitiv. Diagnosticul clinic trebuie suspectat precoce pe apariţia la nou-născuţii cu factorii de risc amintiţi, brusc sau progresiv, a unei stări toxicoseptice grave cu manifestări subocluzive şi/sau diaree sanguinolentă. Examenul radiologic, repetat la intervale mici, sprijină diagnosticul prin punerea în evidenţă a anselor intestinale dilatate cu niveluri hidroaerice. Diagnosticul este confirmat de evidenţierea unei pneumatoze intestinale şi/sau a prezenţei de gaze în sistemul port (aceasta din urmă se mai poate întîlni în unele cateterizări ale venei ombilicale şi unele septicemii) sau în căile biliare. Frotiurile din fecale şi coproculturile pot evidenţia uneori o cantitate exagerată dintr-o anumită bacterie. Necropsia confirmă de asemenea diagnosticul.

Diagnostic diferenţial. Forma precoce trebuie diferenţiată de atreziile ileonului sau colonului, iar cea mai tardivă de volvulus sau invaginaţie recidivantă.

Profilaxie. Boala poate fi evitată doar prin influenţarea factorilor de risc amintiţi.

Tratament. Enterita necrotizantă este o urgenţă medicală şi deseori şi chirurgicală. Tratamentul se aplică întotdeauna: reechilibrare hidroelectrolitică, alimentaţie parenterală, transfuzii de sînge, oxigenoterapie, aspiraţie gastrică, antibiotice (Ampicilină, cefalosporine, Gentamicină, Metronidazol etc.), gamaglobuline etc. Aceste măsuri pot duce la vindecare sau doar la o ameliorare tranzitorie. În caz de ocluzie sau perforaţie se intervine chirurgical urgent.

BIBLIOGRAFIE

1. **Berger G., Schwarze R.** — Die nekrotisierende Enterokolitis des jungen Säuglings, *Schwz. med. Wschr.*, 1973, **103**, 813.
2. **Căruntu F., Căruntu V.** — Vademecum de boli infecţioase, Edit. Medicală, Bucureşti, 1979.

3. **Hampe E., Heiming G. E.** — Ein Beitrag zur Behandlung des Enterocolitis necroticans, Dtsche. med. Wschr., 1974, **99**, 509.
4. **Stein H., Beck J., Solomon A., Schmaman A.** — Gastroenteritis with necrotizing enterocolitis in premature babies, Brit. med. J., 1972, **2**, 616.

5.8.4. ENTEROPATII MICROBIENE, FUNGICE ȘI PARAZITARE

În ultimii ani se observă un interes crescînd pentru flora tractului digestiv, la normal și în stări patologice (8), corelat și cu marea versatilitate a microorganismelor care se adaptează cu succes la tratamente cu antibiotice și agenți antimicrobieni (11) (24); bacteriile enterice gram-negative și stafilococul au demonstrat primele această abilitate, adăugîndu-se apoi și altele (23).

Din această cauză (deschiderea imprudentă a „cutiei Pandorei"), în patologia intestinală s-a constituit un capitol relativ recent, acel al enteropatiilor microbiene sau toxice acute sau recurente, apărute mai ales după tratamente intempestive sau „profilactice" cu antibiotice, de obicei cu spectru larg.

Sînt cunoscute astăzi (15) trei sindroame clinice: a) *Sindroame holeriforme,* manifestate prin diaree hidroelectrolitică abundentă, fără puroi sau sînge, deseori afebrile, produse prin hipersecreții ale intestinului subțire, cauza principală fiind toxinele microbiene preformate sau secretate local. b) *Sindroame dizenteriforme,* cu diaree muco-purulentă, evacuări mici și numeroase, durere abdominală și frecvent febrile; reacția inflamatorie se întîlnește mai frecvent pe ileon sau colon. c) *Sindroame de malabsorbție,* cu diaree cu scaune abundente, cu flatulență, uneori cu steatoree și pierdere în greutate; acest sindrom, frecvent postenteritic, se însoțește de lambliază și deficit tranzitoriu de dizaharidaze cu atrofie viloasă.

Au fost descrise și enterocolite pseudomembranoase după unele antibiotice, cum sînt clindamicina, lincomicina, oxacilina, cu diverși germeni (Klebsiella, E. coli, clostridii).

Etiopatogenia constă în modificarea enterobacteriilor; unele din acestea au plasmide, material genetic necromosomial, ce poate fi schimbat și comunicat altor specii, posedînd codul genetic al secrețiilor de enterotoxine, de rezistență la antibiotice și fixare la suprafața enterocitelor. Sînt cunoscute sindroamele apărute după infecții cu *Staphylococcus aureus* (alimentare sau postantibiotice), cu Clostridium perfringens (alimentar), cu Bacillus Cereus și Vibrio parahemoliticus, cu Colibacil etc.

Încă din 1943 se știe că Escherichia coli 0111 poate cauza diaree la 95% din copiii unei colectivități (19); între 1950—1970 s-a putut stabili că Escherichia coli are cel puțin 2 plasmide (antigen K 88 și K 99) și că poate adera la epiteliul intestinului subțire superior. Serotipurile 028, 032, 0112, 0115, 0124, 0136, 0143, 0144, 0147, 0152 și 0164 (Smith și Lingwod) au fost cele mai ades incriminate, serotipul 0125 putînd adera la suprafața celulelor mucoasei intestinale și să producă hipertrofie de cripte, infiltrate cu limfocite în lamina propria și reducerea enzimelor celulelor în perie (14) (26).

Tablou și forme clinice. Se descriu trei forme clinico-etiologice: 1. Colibacilul enterotoxigenic, ce secretă toxine termostabile și termolabile, producînd, în țări calde „diareea turiștilor", cu incubație și durată de

1—2 zile, rareori mai mult. În stările grave se recomandă tratament cu doxiciclină (Vibramicină 100 mg/24 ore, chiar preventiv). 2. Colibacilul enteroinvaziv poate produce mici epidemii, contaminarea făcîndu-se prin: apă, lapte și alte alimente; este cunoscută epidemia din S.U.A. (400 de copii) prin ingestia unui tip de brînză franceză, cu afectare ileo-cecală și diaree sanguinolentă. În cazurile severe se administrează Ampicilină 2—4 g/zi. 3. Colibacilul enteropatogen produce diaree hidroelectrolitică la copii. În afară de infecțiile produse de colibacilii patogeni, mai sînt cunoscute: a) gastroenterita cu Campylobacter jejunic (7), relativ frecventă, manifestîndu-se prin diaree cu sînge în scaun, febră și hiperleucocitoză. Tratamentul medicamentos constă în: Eritromicină (stearat) 1—2 g/zi timp de 10 zile sau Clindamicină; b) enterocolita acută cu yersinia (Yersinia enterocolitica) (27) ce invadează ileonul și colonul și poate genera eroziuni, ulcerații, adenopatii mezenterice; simptomele sînt reprezentate ca și într-o toxiinfecție alimentară de febră, dureri abdominale, vărsături, grețuri, hiperleucocitoză, adenită mezenterică. Uneori diagnosticul diferențial cu boala Crohn sau colita ulceroasă este dificil. Alteori aspectul clinic este al unei pseudoapendicite (prin adenopatii mezenterice ale ileonului terminal) și mai rar al unei septicemii. Pot intra în discuție și infecții cu specii enteropatogene de tip Shigella, Salmonella, Brucella, Clostridium, Vibrio, Campylobacter.

Diagnosticul pozitiv se precizează prin izolarea germenului în coprocultură și prin reacția de aglutinare cu antigen de yersinia tip 03 și 09 (titrul minim este de 1/100) care este pozitivă la 5—7 zile de la apariția manifestărilor acute intestinale și scade pînă la negativare în 3—6 săptămîni.

Tratamentul constă în administrarea de Tetraciclină 2 g/zi sau Cotrimoxazol (Biseptol, Septrin) 2×2 tablete/zi, 5 zile. În formele mai grave este utilă asocierea Ampicilină+Cotrimoxazol; c) gastroenterita cu Bacillus cereus (similar cu B. Anthracis) evoluează fie cu vărsături, fie cu diaree, tenesme, greață, și rareori febră; germenul fabrică două enterotoxine, una dintre ele fiind labilă la căldură și producînd diaree ca în holeră, prin stimularea AMP-ului ciclic; d) gastroenteritele cu Salmonelle (S. enteritidis, typhimurium) și cu Shigelle (Sonnei, Flexneri etc.), amintite doar, deoarece fac obiectul unui capitol de boli infecțioase.

În enterocolitele apărute după clindamicină și în cele produse de clostridii rezultate terapeutice bune au fost raportate cu Vancomicina (4×500 mg i.v./zi), cu Metronidazol 3×250 mg/zi, pînă la 3 săptămîni, sau cu bacitracină per os (25 000 u pudră dizolvată în 10 ml apă la 6 ore timp de 6 zile.

Se discută de asemenea despre etiologia virală a unor enteropatii; sînt incriminați Parvolike virus (Hawai etc.), Rotavirusuri și Adenovirusuri etc., deși diagnosticul este greu de făcut (15) (16).

„Diareea virală“ este considerată a fi mai frecventă decît cea bacteriană; enterovirusurile ca: Virus Polio, Coxsackie A și B și Echovirusuri 11, 14, 17 și 18 (6) sînt mai des agentul etiologic. Diareea este însoțită de: cefalee, transpirații, anorexie, colici abdominale, stare de rău general și uneori febră; scaunul este păstos ori apos, rareori cu puroi sau sînge și însoțit numai excepțional de steatoree. Aspectul clinic este obișnuit de

Scanned with OKEN Scanner

boală acută cu repetiție, sau de diaree recurentă, dacă se repetă tratamentele cu antibiotice. Merită să fie amintite, infecțiile cu Serratia marcescens, bacil gram negativ, obișnuit saprofit, care poate produce și infecții urinare, respiratorii, meningite și septicemii, extrem de grave și deseori fatale. Infecția are adesea caracter de infecție intraspitalicească (uneori epidemii) și se produce prin intermediul instrumentelor contaminate și a mîinilor personalului. Ca tratament se folosește asociația cotrimoxazol+aminoglicozid (gentamicină, tobramicină) și în caz de eșec, kanamicină, acid nalidixic cloramfenicol.

Enteropatiile cu germeni infecțioși descrise sînt mult mai grave la: bătrîni, copii și denutriți și nu apar la toți subiecții tratați profilactic sau abuziv cu antibiotice.

Sindromul de ansă oarbă nu se încadrează întru totul în enteropatiile cronice microbiene; el se însoțește însă (9) (10) (12) (13) (23) de o importantă „supracreștere microbiană“ adevărată contaminare, care conduce în timp la tulburări uneori destul de severe (v. sindromul de ansă oarbă).

Infecții fungice. Au fost izolați 19 fungi diferiți în jejun și 27 în ileon la subiecți sănătoși, cel mai frecvent fiind vorba despre candida albicans. Bolile gastrointestinale cu etiologie infecții cu Candida albicans, apărute la sănătoși sînt o raritate; obișnuit candidioza digestivă (ca și cea din alte organe) însoțește bolile sistemice sau gastrointestinale debilitante, precum și tratamentele prelungite cu antibiotice, imunosupresive și alte medicații anticanceroase, corticosteroizi.

A fost descris un sindrom de *endocrinopatie familială candidiozică* (2) constînd în infecție cu Candida albicans și disfuncție endocrină (hipoparatiroidism, hiposuprarenalism etc.) sau neendocrină (hepatitică), în asociere cu defecte de hipersensibilitate tardivă; Candida albicans a fost pusă în evidență în: secreția bucală, în esofag, piele și unghii. La cel puțin doi bolnavi (dintr-o familie) a fost pusă în evidență malabsorbția pentru grăsimi și, la aproape toți, deficiențe selective de IgA însoțită de hiper IgE, cu peste 1 250 mg/ml și absența aproape totală a hipersensibilității tardive.

Din punct de vedere clinic se descriu în infecțiile digestive cu Candida: 1. Candidioza bucală, la nou-născut în principal, infectarea producîndu-se la trecerea copilului prin vaginul infectat; durerea și „petele“ membranoase de pe mucoasa bucală și/sau pe tot orofaringele sînt suficiente pentru diagnostic care este precizat prin examenul microscopic al frotiului de pe petele respective. 2. Candidioza perianală, după tratament cu antibiotice manifestîndu-se prin prurit intern. 3. Candidioza esofagiană și gastrică, asimptomatice, sau manifestîndu-se prin: durere retrosternală, disfagie, vărsături și în cazurile severe, sîngerări. Diagnosticul clinic este confirmat prin esofagoscopie sau gastroscopie și culturi pe medii speciale, în care Candida albicans produce blastospori și pseudomicelii. Apare mai frecvent după utilizarea corticosteroizilor, chimioterapiei și antibioticelor cu spectru larg; poate simula diverticuloza esofagiană sau complică ulcerul și cancerul gastric. Examenul acidității gastrice nu pune în evidență acid clorhidric liber. 4. Candidioza intestinală se dezvoltă numai cînd flora intestinală este suprimată sau modificată prin administrarea medicațiilor enumerate anterior (6). Invazia directă gastrointestinală este rară și foarte severă; obișnuit ea se face prin cavitatea bucală, vagin, na-

Scanned with OKEN Scanner

rine sau intertrigo la degete. Simptomul principal este diareea apoasă, cu evacuări abundente şi uneori durere (colici) abdominale; febra poate lipsi, chiar şi în abcesele candidiozice multiple (6). Examenul fizic ca şi datele obişnuite de laborator nu arată modificări. Diagnosticul se pune pe baza identificării fungului, pe anamneză (bolnavi trataţi prelungit cu antibiotice cu spectru larg, sau debilitaţi prin boli severe şi medicaţie patogenică).

Tratamentul se face cu Nistatin (Stamicin, Mycostatin) 500 000—1 000 000 U.I./zi per os, continuat cel puţin 2—3 zile. S-a propus administrarea de Amfotericină B per os sau intravenos, ultima în doză de 0,25 mg/kilocorp/zi (rareori pînă la 1 mg/kilocorp) în perfuzie prelungită pînă la 6 ore (17). Riscul unor tulburări secundare severe, recomandă prudenţă în administrarea acestui medicament, exceptînd cazurile cu infecţie candidiozică severă, progresivă sau potenţial fatală.

Au fost descrise şi alte infecţii gastrointestinale cu fungi, astfel: candida parapsilosis (splenomegalie, endocardită, peteşii, embolii arteriale) (8), rodotorula, torulopsis glabrata etc.

Enteropatii parazitare. Cele mai frecvente enteropatii de acest fel sînt cele ce apar în cursul: lambliazei şi a amebiazei.

În lambliază infestarea se face prin ingestia de chişti, care, după „echistare" se înmulţesc în duoden şi intestinul subţire proximal.

Tablou clinic. Infestarea cu Giardia Lamblia produce diaree acută sau cronică, continuă sau intermitentă, uneori alternînd cu constipaţie; greaţa, vărsăturile, anorexia, pierderea în greutate, colici abdominale şi simptome nervoase însoţesc diareea. Se poate întîlni, epidemiologic şi în diareea voiajorilor; steatoreea, deşi nu frecventă a fost descrisă în infestările cu Giardia Lamblia, fie prin ocluzia mecanică a mucoasei datorată unui număr mare de paraziţi, fie prin invazia mucoasei şi pătrunderea ei în celulele intestinale (studii prin microscop electronic). Sînt descrise infestări cu Giardia Lamblia şi în cursul disgamaglobulinemiilor, fie deficienţe de IgA, IgM, fie deficienţă izolată de IgA; sînt menţionate de asemenea deficienţe reversibile de dizaharide, care pot produce sau agrava steatoreea. Testul de toleranţă la glucoză poate fi deficitar ca şi cantitatea de folat seric sau vitamină B_{12}. Enteropatia cu pierdere de proteine este rară (5). Eozinofilele sînt normale; în disglobulinemii este prezentă reducerea sau absenţa IgA, IgM şi chiar IgG. La examenul biopsiei de mucoasă intestinală nu se observă în general elemente patologice; în rare cazuri se pot observa focare inflamatorii în cripte, cu reducere de celule plasmatice, ceea ce o diferenţiază de boala celiacă. Prin coloraţie (şi fixare) specială se poate pune în evidenţă Giardia Lamblia în mucoasa intestinală.

Forma cronică (cea care depăşeşte 4—8 săptămîni) se poate însoţi de malabsorbţie, în biopsia de mucoasă intestinală putîndu-se observa în aceste cazuri atrofie vilozitară.

Diagnosticul se pune pe baza examenului clinic şi prin găsirea în conţinutul duodenal a protozoarului sau în scaun a chiştilor şi trofozoiţilor.

Tratamentul se face cu: Quinacrină (Atebrină) 100 mg x 3/zi timp de 7 zile, sau cu Metronidazol (Flagyl) 250 mg×2—3/zi, timp de 10 zile, sau Ornidazol (Tiberal) 500 mg×2/zi, 5—10 zile, sau Tinidazol (Fasigin) 300 mg/zi timp de 10 zile, sau 2 g ca doză unică (15).

Scanned with OKEN Scanner

Infecţiile cu *Histoplasma capsulatum* şi *Blastomyces brasiliensis* sînt cunoscute mai ales în America; histoplasmoza poate fi pulmonară (8), cutanată sau boală sistemică. Ca manifestări gastrointestinale au fost descrise: dureri abdominale, greaţă, vărsături, melenă şi semne fizice asemănătoare cu cele din colita ulceroasă, ori enteropatia cu pierdere de proteine. Diagnosticul se precizează prin biopsie de mucoasă intestinală. Tratamentul se face cu Amfotericină B (17).

Blastomicoza braziliană se manifestă ca boală de ileon terminal sau colon, unde se pot observa multiple abcese. Diagnosticul se precizează prin identificarea directă în raclate din ulcere sau din puroi. Tratamentul este acelaşi ca în histoplasmoză. Au fost descrise de asemenea cazuri de infestare cu Criptococcus neoformans, obişnuit pe sistemul nervos, dar şi pulmonar sau ficat, splină, pancreas; de asemenea infestări cu Actinomyces israeli pe cec, apendice, peritoneu; cu Ficomicete (Absidia Rizopus, Mucor) poarta de intrare fiind uneori un ulcer gastric, în Aspergillus fumigatus, obişnuit pulmonar, însă şi pe tractul gastrointestinal, ficat etc.

Amebiaza intestinală (Entamoeba histolitica), produce îmbolnăviri în principal în ţările cu climat umed şi igienă defectuoasă (19) (21), deşi repartiţia bolnavilor este mondială. Infestarea se produce prin ingestie de alimente sau apă ce conţin chişti viabili de E. histolitica, incubaţia medie fiind 7 zile (între 2 zile şi 4 luni); dechistarea lor (excislaţia) se produce în intestinul subţire, apărînd, după diviziune, trofozoiţii, care se localizează în criptele cecului. Invazia tisulară se produce numai cu trofozoiţi. Numai circa 10% din subiecţii ce prezintă amebe în scaun, au simptome clinice, rezistenţa gazdei avînd sigur un rol în patogenia bolii. Trofozoiţii sînt capabili să treacă prin epiteliul intestinal în lamina propria a glandelor colonice.

Tablou clinic. Amebiaza intestinală are manifestări clinice proteiforme; cel mai frecvent apare o diaree de intensitate mică (sau fulminantă), cu circa 10 scaune, uneori multe scaune sanguinolente pe zi şi flatulenţă. Se pot asocia greaţă, vărsături, şi în afectarea rectosigmoidului tenesme. Complicaţiile amebiazei intestinale rezultă din leziunile ulceroase şi sînt reprezentate de perforaţii (pînă la 30% în cazurile foarte severe, 50% fiind în cec) (21), hemoragii (rar), stenoze, granulom amebian (mai ales în cec), uneori de aspect tumoral şi abcesele hepatice, uneori enorme, cu posibilitate de traversare transdiafragmatică în cavitatea pleurală.

Diagnosticul se precizează prin examenul coprologic repetat, deoarece parazitul poate apare intermitent în scaun, sau prin examenul microscopic de material recoltat prin sigmoidoscopie care poate descoperi ulceraţii cu margini bine conturate, rotunde sau neregulate. Examenul radiologic este uneori folositor. Tratamentul se face cu Metronidazol (Flagyl) 5—10 zile, după care se poate administra un derivat de chinoleină (Saprosan, Mexaform) alte 5 zile. O altă schemă terapeutică eficace constă din dehidroemetină (sau clorhidrat de emetină) 5—10 zile, urmată în asocierea Tetraciclinat diiodohidrotichinoleină (Diiodquin) (28).

Alte boli. Infestarea cu Trypanosoma Cruzi (boala Chagas) poate produce tulburări gastrointestinale mai ales pe colon şi esofag, prin distrucţia ganglionară. Sînt descrise tulburări funcţionale esofagiene şi megaesofag (disfagie, stază), ca şi megacolon (constipaţie severă, progresivă). Ba-

Scanned with OKEN Scanner

lantidium coli (dintre ciliate) poate produce ulcerații și necroze profunde pe colon, deși majoritatea celor infestați sînt asimptomatici; diaree (acută și mai ales recurentă) cu sînge și mucus, dureri abdominale, tenesme, greață, vărsături pot apare în forma cronică (v. cap. Parazitoze intestinale).

Ascaridioza se poate manifesta prin: durere abdominală vagă, diaree intermitentă și, dramatic, cu obstrucție mecanică, volvulus ori perforație (pe ileon) și abcese hepatice („ascaridioza hepatică") și reacții alergice sau toxice. Infestarea cu Larva migrans viscerală (Toxocara canis și cati) se poate manifesta prin febră, greață, vărsături, mialgie, artralgie, durere abdominală și tulburări neurologice; leucocitoză cu mare eozinofilie și hipoglobulinemie ca semne de laborator. Infestarea cu Trichuris (Trichocephalus) trichiura, cînd e masivă, poate produce inflamații ale colonului, cu diaree și debilitate. Tulburări gastrointestinale (crampe, vărsături, diaree) pot apare și în perioada de incubație și de debut a trichinelozei (v. Trichineloza).

Capillaria filipinensis, după o incubație de 30 de zile, poate duce la diaree intermitentă și durere abdominală sau (cronic) la malabsorbție și steatoree, cu reducerea imunoglobulinelor serice, creșterea IgE, reducerea Ca, K și carotenului. Taenia saginata și Solium produc uneori tulburări digestive.

Infestarea cu trematozi din genul Schistosoma (S. Mansoni, japonicum și haematobium) (20), se poate manifesta printr-un stagiu acut toxemic (febră, tuse, anorexie, prostrație, hepatosplenomegalie) și unul intestinal (diaree uneori de formă dizenterică cu scaune cu sînge, tenesme, oboseală, paloare, pierdere în greutate). Diagnosticul se face prin găsirea ouălor de paraziți prin examenul scaunului, prin rectosigmoidoscopie cu prelevare de material din zonele ulceroase sau hiperemice și prin reacție intradermică cu 0,01—0,05 ml antigen vierme adult sau cercaria.

Tratament cu: hycanthone și niridazole (WHO) (20), primul în injecție i.m. 2—2,5 mg/kilocorp; al doilea în schistosomiaza cu S. hematobium, în doză totală de 100 mg/kilocorp în 5 zile.

În bolile parazitare se observă creșterea IgE, mai ales în: ascaridioză, larva migrans viscerală și capilariaza intestinală umană (1) (23) (6). Simultan IgA și alte imunoglobuline pot fi deprimate, prin pierdere enterică, așa cum se întîmplă în capilariază (creșterea IgE serice de 9 ori față de normal și scăderea IgA); tratamentul adecvat readuce la normal IgE.

Paraziții cu structură proteică adecvată (1) produc de asemenea hipereozinofilie, aceasta fiind cu atît mai evidentă cu cît contactul intim parazit-gazdă este mai mare; sînt consemnate eozinofilii între 5%—80% în trichinoză, toxocaroză și larva migrans. De asemenea, sînt cunoscute hiperleucocitoza din amebiază și larva migrans viscerală, ca și hiperneutrofilia din amebiază.

Enterita tuberculoasă constituia înainte de apariția chimioterapiei tuberculostatice, cea mai frecventă complicație a tuberculozei pulmonare active; azi ea se întîlnește rar în practica medicală, obișnuită, în principal la bolnavii cu tuberculoză cavitară și spută baciliferă.

Ileonul terminal și valva ileocecală sînt sediul de predilecție al tuberculozei intestinale; se descriu încă trei tipuri de tuberculoză intesti-

Scanned with OKEN Scanner

nală: ulceros, fibros și hipertrofic sau hiperplastic, putîndu-se implica stadiul de tubercul, cazeificare, ulcerație și fibroză, inclusiv adenopatia satelită. Simptomele pot lipsi, ori sînt puține și necaracteristice: febră, transpirații (nocturne mai ales), oboseală și pierdere în greutate; se adaugă la circa jumătate din bolnavi, greață, vărsături și constipație sau diaree, ori ambele. La examenul fizic rareori se evidențiază o contractură vagă în fosa iliacă dreaptă și senzația de durere la palpare.

Un sindrom de malabsorbție poate să apară în cursul afectării tuberculoase a ganglionilor mezenterici.

Diagnosticul se bazează pe antecedentele personale patologice (tuberculoză pulmonară cavitară) și vagi tulburări abdominale, febră sau subfebră inexplicabilă prin leziunea pulmonară și evoluția nesatisfăcătoare sub tratament adecvat. Examenul radiologic decelează mai ales în tuberculoza ileocecală diverse modificări: infiltrația țesutului limfoid din ileonul terminal, defecte de umplere localizate, spasme localizate cu semne de alterare a mucoasei, ulcerații ale mucoasei localizate pe un segment, rigiditate localizată a peretelui intestinal, infiltrarea valvulei lui Bauhin. În formele mai avansate se poate uneori constata semnul lui Stierlin (defecte de impregnare de obicei incomplet, cu bariu a cecului sau cecoascendentului), sînt descrise și tulburări de motilitate a intestinului subțire, în principal a ileonului terminal care se poate umple rapid însă nu reține bariul (ca și cecul). Semnele radiologice nu sînt patognomonice, dar la un bolnav cu simptomele de mai sus, devin extrem de sugestive.

Prezența bacilului Koch în scaun, la un bolnav tuberculos pulmonar cu leziuni active cavitare, nu confirmă și nu infirmă diagnosticul de tuberculoză a intestinului subțire. De asemenea, i.d.r. la tuberculină sau p.p.d. are valoare mică, deoarece atunci cînd este negativă (în 10—20% din cazuri de tbc activă) poate fi vorba despre un bolnav anergic; virarea reacției spre pozitivare (în timp) poate avea valoare.

Confirmarea diagnosticului se face prin unul din următoarele procedee:

— inocularea la cobai sau pe medii de cultură specifice din țesutul suspectat cu apariția creșterii de b. Koch;

— prezență de b. Koch la examenul histologic al leziunii sau de tuberculi cu necroză de cazeificare;

— răspuns la tratamentul tuberculostatic, fără apariția de recăderi; răspunsul este de obicei net, cu ameliorare marcată după primele 6 săptămîni de tratament;

— prezența de leziuni histologice tuberculoase în ganglionii mezenterici prelevați intraoperator.

Diagnosticul diferențial poate pune probleme dificile, deoarece tuberculoza intestinală poate mima diverse boli abdominale și avea manifestări proteiforme. Ea se poate prezenta cîteodată ca o masă tumorală abdominală, ca o boală Crohn, ca o dizenterie sau ca o perforație intestinală.

Tratamentul medicamentos este același ca și în tuberculoza pulmonară și se administrează circa 2 ani. În cazuri de obstrucție intestinală sau perforație este indicat tratamentul chirurgical, indicîndu-se cu această ocazie și confirmarea diagnosticului pe secțiuni anatomopatologice cu colorații speciale și inoculare la cobai.

Scanned with OKEN Scanner

BIBLIOGRAFIE

1. **Ancelle Th.** — L'apport du laboratoire dans le diagnostic d'une parasitose, Méd. practic., 1978, 703, p. 49.
2. **Amlananthan K., Dwyer J. M., Genel M.** — Evidence for defective immunoregulation in the syndrome of familial candidiasis endocrinopathy, N. Engl. J. Med., 1979, 300, 4, p. 164.
3. **Black R. E., Jackson R. J., Tsai T.** și colab. — Epidemic yersinia enterocolitica infection due to contaminated chocolate milk, N. Engl. J. Med., 1978, 298 : 2, p. 76.
4. **Brandborg L. L.** și colab. — Giardiasis and Traveller's diarrhea, Gastroenterol., 1980, 78, p. 1 602—1 614.
5. **Brandborg L. L.** — Parasitic Diseases, în: Gastrointestinal Disease, ed. M. H. Sleisenger, J. D. Fordtran, W. B. Saunders Comp., Philadelphia, Londra-Toronto, 1973, p. 989.
6. **Brandborg L. L.** — Other infections, inflamatory, and miscellaneous Diseases, în: Gastrointestinal Disease, ed. M. H. Sleisenger, J. D. Fordtran, W. B. Saunders Comp., Philadelphia—Londra—Toronto, 1973, p. 909.
7. **Butzler J. B., Skirrow M. B.** — Campylobachter enteritis, Clinics in gastroenter., 1979, 8, p. 599—624.
8. **Cohen R., Roth F. J. jr.** — în: Gastroenterology, ed. H. L. Bockus and asociate Editors, W. B. Saunders Comp., Philadelphia—Londra—Toronto, 1976, vol. 2, p. 173.
9. **Donaldson R. M. jr.** — The blind loop syndrome, în: gastrointestinal Disease, Ed. M. H. Sleisenger, J. S. Fordtran, W. B. Saunders Comp., Philadelphia—Londra—Toronto, 1973, p. 927.
10. **Donaldson R. M. jr.** — Small bowel bacteria overgrowth, Advane. Intern. Med., 1970, 16, 191.
11. **Findlad M.** — Editorial, More antibiotic resistance and now the pneumococus, N. Engl. J. Med., 1978, 299 : 14, p. 770.
12. **Goldstein Fr.** — Bacterial populations of the gut in health and Disease: clinical aspects, în: Gastroenterology, ed. H. L. Bockus and Associate Editors, W. B. Saunders Comp., Philadelphia—Londra—Toronto, 1976, vol. 2, p. 152.
13. **Goldstein F.** — Mechanisms of malabsorbtion and malnutrition in the blind loop syndrome, Gastroenterol., 1971, 61, 780.
14. **Guerrant R. L.** — Yet another pathogenic mechanism for Escherichia coli diarrhea, N. Engl. J. Med., 1980, 302, 2, p. 113.
15. **Loiseau E.** — Les diarrhées aigues, Med. Hyg., 1981, 39, p. 284—292.
16. **Madelay C. R.** — Viral infections, in: Recent advances in gastrointestinal pathology, Ed. W. B. Saunders, Eastbourne, 1980, p. 105—124.
17. **Medoff Gr., Kobayas Ge. S.** — Strategies in the treatment of systemic fungal infection, N. Engl. J. Med., 1980, 302 : 3, p. 145.
18. **Mihas A. A., Ceballos R., Mihas A., Gibson R. G.** — Bacillus cereus food poisoning current concepts, N. Engl. J. Med., 1978, 298 : 3, 143.
19. **Marsden P. D., Schultz M. Gr.** — Intestinal parasites, Gastroenterol., 1969, 57, 724.
20. **Figueiredo Medes T.** — The Schistosomiases in gastroenterology, ed. H. L. Bockus, W. B. Saunders Comp., 1976, vol. 4, p. 220.
21. **Monroe L. S.** — Amebiasis in gastroenterology, Ed. H. L. Bockus, W. B. Saunders Comp., 1976, vol. 4, p. 195.
22. **Petersen H.** — Giardiasis (Lambliasis), Scand. J. gastroent. (Suppl. 14), 1972.
23. **Popescu I. Gr.** — Actualități științifice (floră bacteriană normală și patologică în tractul respirator și digestiv), Referat general, U.S.S.M., Filiala Craiova, 1981.
24. **Sack R. Br.** — Prophylactic antibiotics (the individual versus the community), N. Engl. J. Med., 1979, 300 : 19, p. 1 107.
25. **Swartz M. N.** — Another new Pneumonia: Pandora is Box reopened, N. Engl. J. Med., 1979, 301 : 18, p. 987.
26. **Ulsen M. N., Rollo J. L.** — Pathogenesis of Escherichia coli gastroenteritis in Man. Another mechanism, N. Engl. J. Med., 1980, 302 : 2, p. 99.

Scanned with OKEN Scanner

27. **Vantrappen G., Agg H. D.** și colab. — Yersinia enteritis and enterocolitis, Gastroenter. 1977, 72, p. 220—227.
28. **Voiculescu M.** — Boli infecțioase, ed. a III-a, Edit. Medicală, București, 1981.

5.8.5. ENTEROPATII PRIN DEFICIENȚE ENZIMATICE ȘI IMUNOLOGICE, CU COMPONENTĂ GENETICĂ

5.8.5.1. ENTEROPATIA GLUTENICĂ

Enteropatia glutenică (EG) este caracterizată prin diaree, steatoree și denutriție după consumul făinoaselor cu conținut glutenic. În literatura medicală este cunoscută și sub denumirile de steatoree idiopatică, sprue netropical, enteropatie gluten-indusă.

Incidență. A fost descrisă amplu de Wijers și Van de Kammer în Olanda: carența de grîu din timpul celui de-al doilea război mondial a dus la scăderea frecvenței bolii, iar reintroducerea făinoaselor după război a favorizat reapariția acesteia. EG are o incidență de 2—4$^0/_{000}$, este de 2 ori mai frecventă la femei, are un net caracter familial, fiind de 10 ori mai frecventă la rudele de gradul I ale bolnavului și de 30 de ori mai frecventă la gemeni.

Afecțiunea este răspîndită în zonele cu climat temperat și are un cadru nosologic relativ bine conturat, care o deosebește de alte boli intestinale: evoluție cronică, cu apariția sau accentuarea diareei după consumul de făinoase din grîu în special, avînd ca substrat morfologic atrofia mucoasei intestinale. Consecința majoră este prezența steatoreei, care induce tulburări de malabsorbție globală, reversibilă dacă se întrerupe alimentația glutenică.

Etiopatogenie. Afecțiunea este genetic indusă, fapt demonstrat prin prezența antigenelor de histocompatibilitate HLA-8, atît la bolnavi, cît și la rudele acestora. În paralel s-a demonstrat deficitul oligopeptidazic în enterocite și sensibilizarea acestora la α-gliadină sau fracțiunea III a glutenului, proteină vegetală care se găsește în făina de grîu, orz și ovăz. Unele din subfracțiunile gliadinei cu greutate moleculară joasă, sînt implicate în prezent în declanșarea simptomelor. Contactul prelungit al enterocitului bolnavului prezentînd E.G., cu gliadina nedigerată datorită deficitului oligopeptidazic generează un conflict imunologic local, caracterizat prin exces de sinteză intestinală a IgA și IgM și apoi de anticorpi antiglutenici. Aceștia se fixează la suprafața epiteliului intestinal, captînd gliadina în complexele imunologice respective. Ulterior aceste complexe pătrund în profunzimea epiteliului vilozitar împreună cu gliadina încorporată, generînd efecte toxice caracterizate prin distrugerea lizozomilor și mitocondriilor enterocitare“ („suicide bag“), moartea enterocitelor afectate, atrofia vilozitară consecutivă. Unele din aceste complexe imunologice pătrund și în circulația sistemică. Simultan, în circulație apar elemente imunologice, caracterizate prin apariția de anticorpi antiglutenici, antireticul endoplasmatic enterocitar, limfocite T foarte active (unele avînd pe membrană markeri antigenici) și creșterea IgA circulante.

Consecutiv leziunilor epiteliale intestinale, scade și activitatea celulelor endocrine APUD, mai ales cele responsabile de secreția CCK, secre-

Scanned with OKEN Scanner

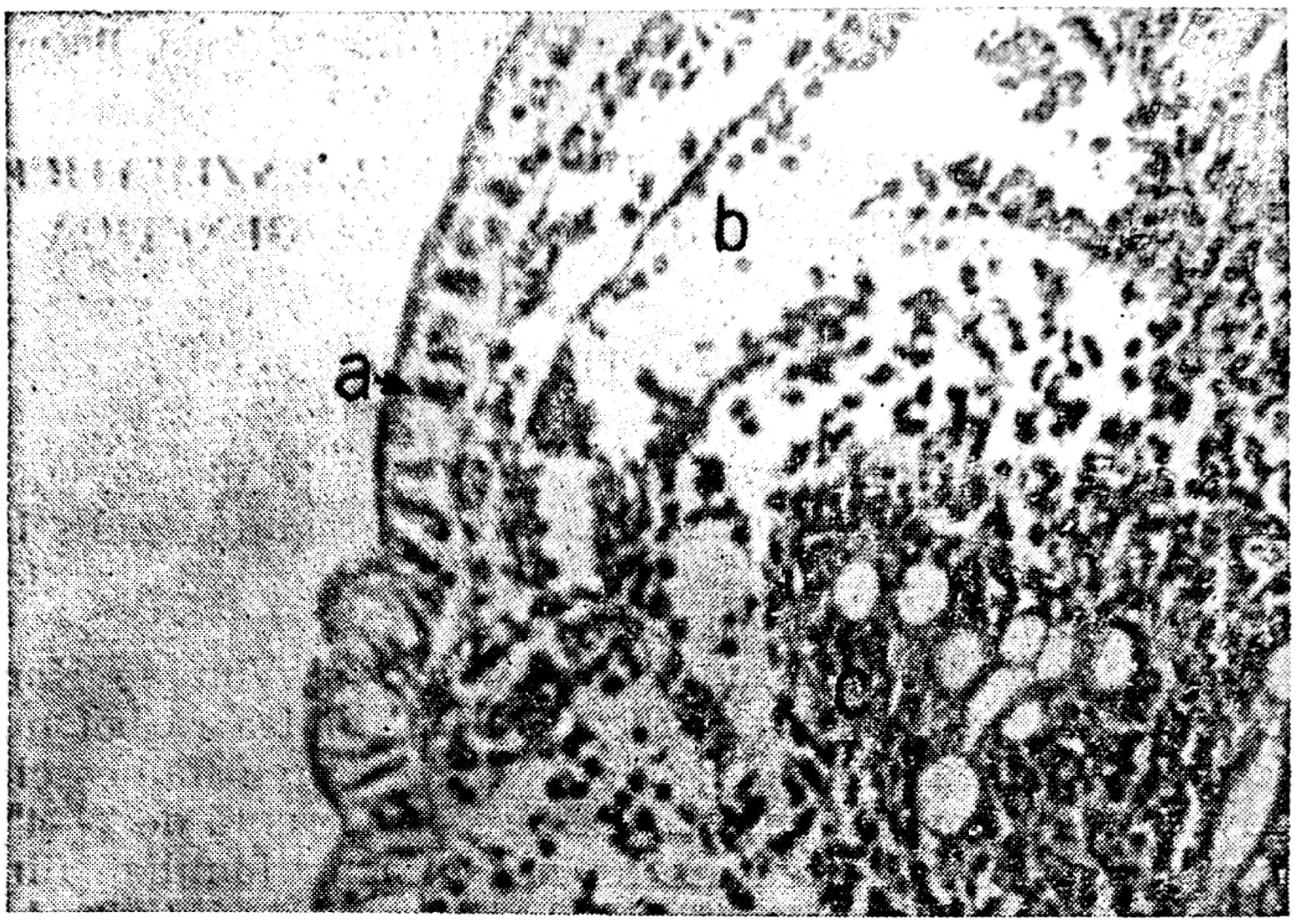

Fig. 5.3. — Enteropatie glutenică, aspect microscopic din endobiopsie jejunală, înainte de tratament: jejunită atrofică:

a) dispariția vilozităților și aplatizarea enterocitelor al căror platou striat apare subțire și cu întreruperi; b) edem și c) abundent infiltrat inflamator limfocitar în corion. Col. HE×260.

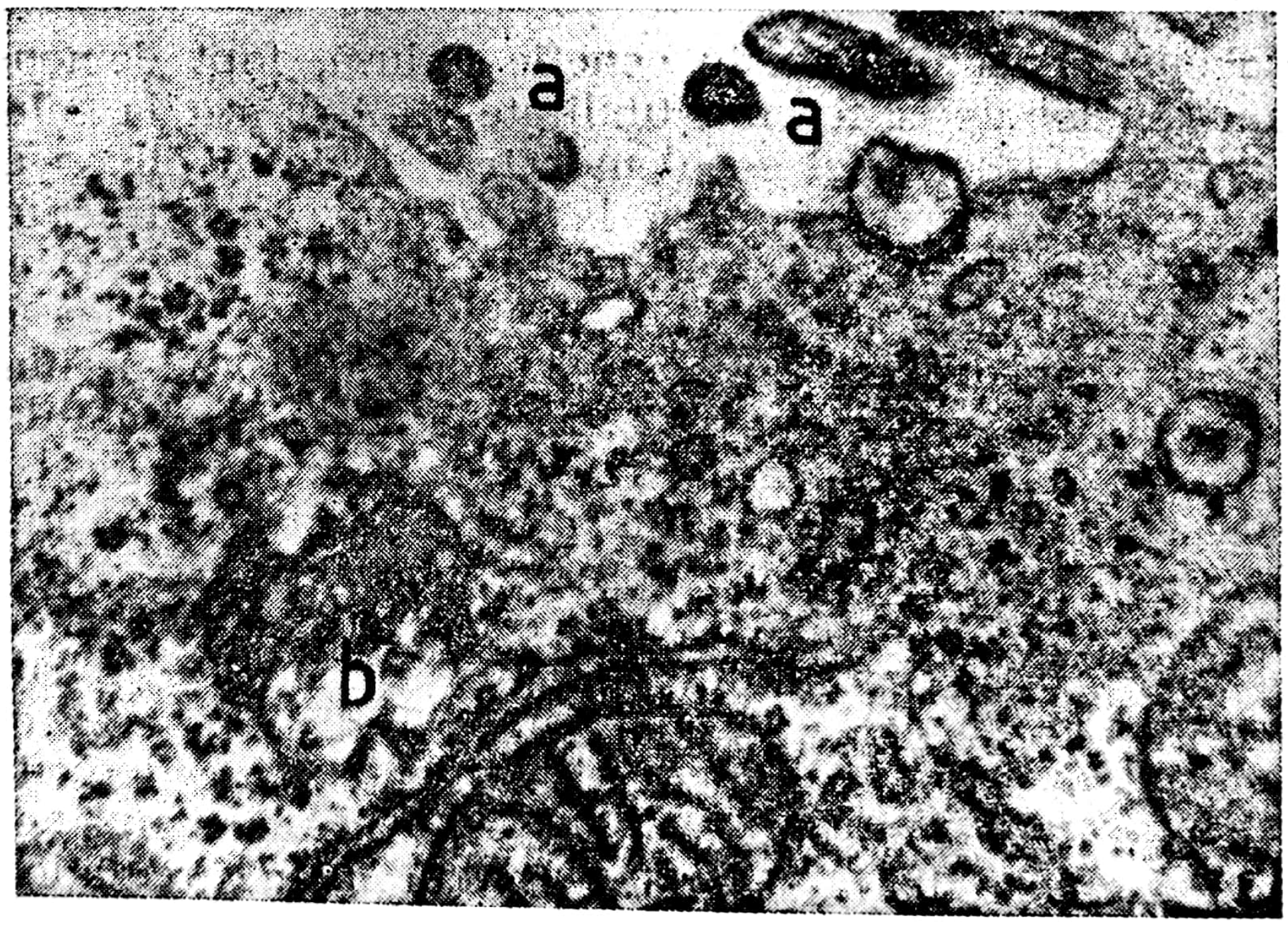

Fig. 5.4. — Enteropatie glutenică, aspect electronomicroscopic din endobiopsie jejunală înainte de tratament:

a) atrofiere pînă la dispariție parțială a microvililor; b) alterări mitocondriale cu distrugeri membranale parțiale. × 5 000.

Scanned with OKEN Scanner

tinei și enterochinazei. Secrețiile biliare și pancreatice diminuă astfel prin lipsă de stimuli (pancreatopatii de tip II) care alături de atrofia vilozitară explică tulburările de digestie, steatoreea și creatoreea respectivă, iar consecutiv acestora tulburările de malasimilație globală. Întreruperea alimentației glutenice favorizează regenerarea epiteliului vilozitar, normalizarea tulburărilor de tranzit și ameliorarea tulburărilor de malasimilație, cu condiția ca diagnosticul să se facă în primii 3—6 ani de la debutul clinic al suferinței. În formele avansate de boală fenomenele de regenerare a mucoasei intestinale sînt extrem de lente sau absente.

Fiziopatologie. Mecanismele patogenetice ale bolii induc treptat următoarele tulburări: tranzit intestinal accelerat, exsudație intestinală, poluarea microbiană și parazitară a lumenului intestinal, malabsorbția globală și denutriția de diverse grade. Tranzitul intestinal accelerat este determinat de lipsa de coordonare a activităților digestive, expresie a importantelor deficiențe în secreția unor hormoni digestivi și ale leziunilor peretelui intestinal. Unii autori descriu o hiperactivitate a plexurilor nervoase intramurale. Exsudația intestinală este determinată de leziunile severe enterocitare, inclusiv ale zonelor joncționale ale membranei, prin care se pierd în lumenul intestinal apă, electroliți, vitamine, proteine. Lipsa de apărare a mucoasei intestinale, precum și conținutul luminal, cu pH și constituenți modificați, favorizează suprapopularea microbiană și frecvent parazitoze (lamblia mai ales). Procesul de disbioză intestinală acționează competitiv cu unii constituenți nutritivi (vit. B_{12} și aminoacizi în special) pentru a-și asigura nevoile de întreținere și înmulțire. În plus, flora coliformă, în special, deconjugă sărurile biliare care devin ineficiente pentru procesul de digestie și sînt iritante pentru mucoasa intestinală. Pool-ul sărurilor biliare se restrînge progresiv, favorizînd maldigestia, mai ales a grăsimilor. Secrețiile intestinale abundente favorizează diluția enzimelor pancreatice. si contribuie la ineficiența procesului de digestie. Steatoreea este determinată deci de dereglarea proceselor de digestie. Leziunile atrofice ale mucoasei intestinale au ca urmare malabsorbția substanțelor alimentare esențiale, care la rîndul ei generează manifestări clinice carențiale variate de malasimilație, cu denutriție. Toate aceste aspecte fiziopatologice au importante implicații terapeutice și prognostice.

Morfopatologie. Macroscopic afecțiunea se caracterizează prin aspectul sidefiu-albicios al mucoasei intestinale, lipsit de relief accidentat. Leziunile sînt evidente la nivelul jejunului și mai puțin aparente la nivelul ileonului. Frecvent, la necropsia bolnavilor se remarcă adenopatii mezenterice, iar mezenterul apare mai îngroșat. Colonul nu prezintă de obicei decît modificări minime. Examenul microscopic permite urmărirea aspectului dinamic al afecțiunii: lipsa de vilozități normale, aspectul turtit al acestora și zone întregi de mucoasă cu atrofie totală vilozitară (fig. 5.3 și 5.4). Același aspect tot atît de sugestiv este observat și la mărire cu lupa: aspect de „circumvoluții“, de „țintă“, relief „selenar“ (fig. 5.5) etc. În fazele de remisiune, după tratament, vilozitățile reapar cu o densitate mai mare, treptat își recapătă chiar aspectul normal (fig. 5.6 și 5.7).

Fig. 5.5. — Enteropatie glutenică, jejunită interstițială; unii vili ai mucoasei apar mai scunzi și mai subțiri (săgeți). ×5.

Tabloul clinic este rezultanta simptomelor intestinale și a consecințelor nutriționale metabolice generale. În cazurile tipice, bolnavii prezintă de ani de zile scaune diareice (3—6/zi), asociate cu disconfort abdominal, borborigme, jenă abdominală periombilicală. Aceste simptome sînt discontinue, alternînd cu perioada de ameliorare spontană. Debutul este insidios, de multe ori din copilărie, alteori se instalează în decada 3—4 de viață. De cele mai multe ori diareea apare la 1—2 ore după o masă cu făinoase de grîu (pîine, macaroane, fidea, tăiței etc.), dar în cursul afecțiunii apar numeroase alte intoleranțe alimentare, care fac dificil diagnosticul. Printre alimentele netolerate de bolnavi menționăm laptele, cruditățile, dulciurile, grăsimile. Apetitul este scăzut, rareori bolnavii au greață. Constant însă prezintă deficit ponderal și diverse alte manifestări carențiale: tegumente aspre-pelagroide uneori, manifestări polinevritice, psihice, tulburări endocrine (sterilitate, amenoree), oculare, osoase (dureri), anemie. Elementele fundamentale clinice utilizate pentru stabilirea diagnosticului sînt: corelarea manifestărilor intestinale cu consumul de făinoase, sau dacă aceasta nu este posibilă, ameliorarea simptomelor după întreruperea alimentației glutenice (la 2—3 săptămîni) și recidiva lor la reintroducerea glutenului în mîncare. Practic, la orice bolnav cu diaree și denutriție neexplicate prin alte explorări, trebuie efectuată și proba dietetică „ex juvantibus". Avem în observație zeci de bolnavi care s-au ameliorat evident după suprimarea făinoaselor de grîu din dietă, confirmați ulterior ca prezentînd EG.

Examene paraclinice. Examenul coprologic global trebuie să înceapă seria investigațiilor. Scaunul este de obicei lichid, voluminos (500—800 ml), grăsos, lucios, cu resturi alimentare. La examenul microscopic predomină picături abundente de grăsimi. Examenul chimic relevă steatoree relativ constantă, între 10—50 g grăsimi/24 ore și creatoree mai puțin constantă (3—4 g/24 ore).

Tabloul radiologic, fără a fi specific, variază cu gravitatea și vechimea bolii.

În formele incipiente, zise și fruste, predomină modificările funcționale diskinetice: spasme și hiperkinezie cu tranzit accelerat. Tratamentul medical aplicat în această fază și, atunci cînd el este eficient, duce concomitent cu ameliorarea clinică la normalizarea tabloului radiologic.

În formele avansate, tulburările funcționale persistente și exagerate determină spasme intestinale profunde constante și dilatații segmentare pe lungimi care pot depăși 10 cm. Peretele intestinal devine flasc, cu contur linear, lipsit de activitate motorie, dînd în ansamblu aspectul zis

Scanned with OKEN Scanner

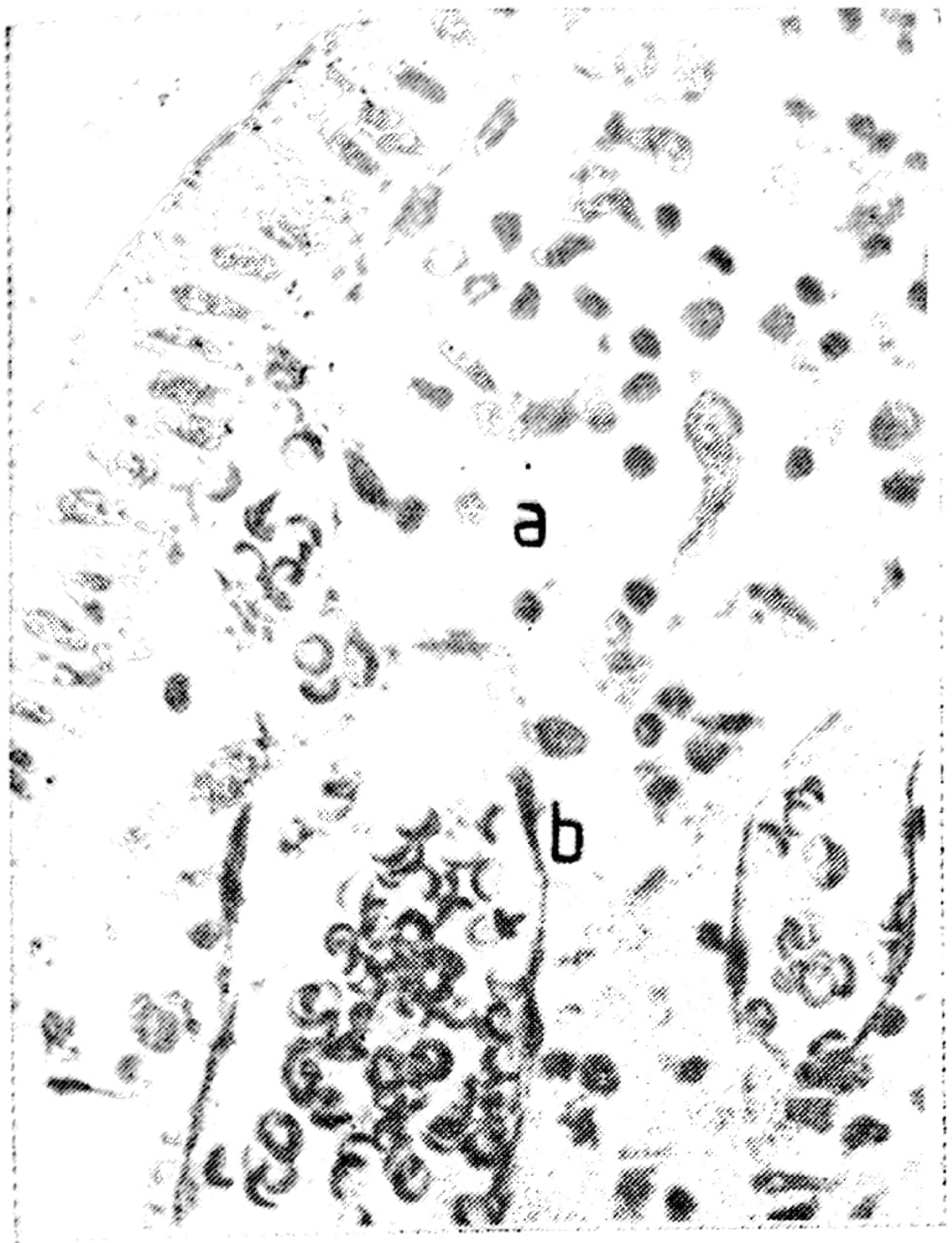

Fig. 5.6. — Enteropatie glutenică, aspect microscopic din endobiopsia jejunală după tratament. Enterocitele au recăpătat dimensiuni mai apropiate de normal iar platoul striat deşi este mai bine conturat, apare faţă de normal, mai subţire şi lipsit de striaţii:

a) edem şi b) congestie în corion; infiltratul inflamator este mult redus. Col. HE × 420.

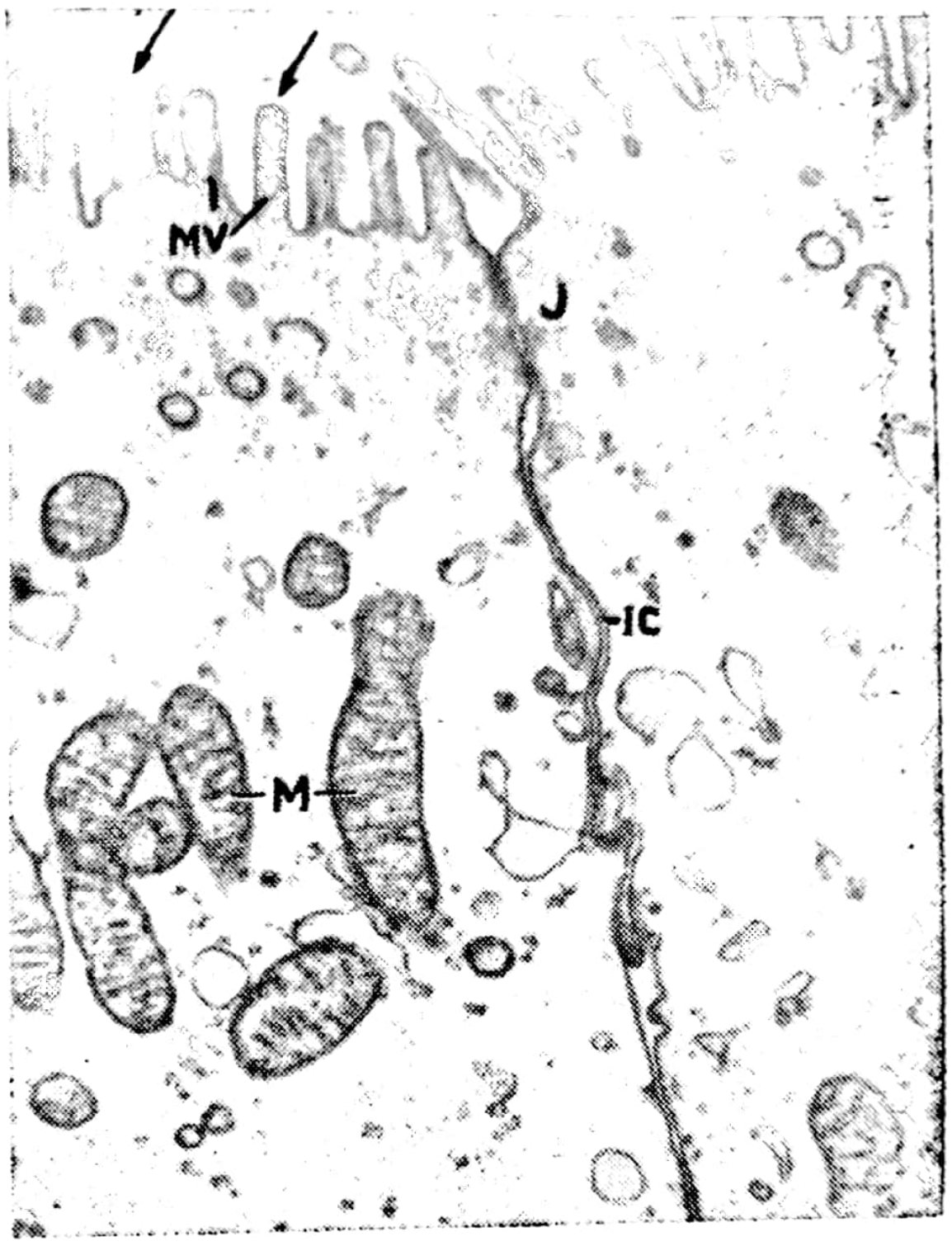

Fig. 5.7. — Enteropatie glutenică, aspect electronomicroscopic din endobiopsie jejunală, după tratament:

Mv, microvilii enterocitelor apar mai numeroşi, mai bine formaţi, mai regulaţi, dar mai scurţi şi mai rari decît normal. IC, spaţiul intercelular şi J, complexul joncţional au redevenit normale; reapariţia stratului de glicocalix (săgeţi). × 3 000.

„în ghirlandă“. Bariul staţionează minute în şir în ansele dilatate ca nişte pungi. Datorită atrofiei, vilozităţile se reduc şi relieful apare şters (fig. 5.8). Uneori, mai ales pe duodenul distal şi jejunul proximal, datorită edemului, pliurile apar îngroşate, pereţii rigizi şi lumenul intestinal îngustat. Complicaţiile sînt rare, menţionăm între ele ulcerul şi invaginaţia. Tratamentul medical aplicat în această fază, deşi duce la o ameliorare clinică, determină o remisiune parţială a imaginilor radiologice anterior descrise.

Testele de absorbţie intestinală (d-xiloză, lactoză, acizi graşi marcaţi, vit. B_{12} etc.) arată deficienţe serioase ale acestui proces, starea clinică a bolnavilor cu EG fiind de regulă concordantă cu steatoreea şi cu tulburările de absorbţie.

Examenul hematologic indică anemie, hiposideremie, timp de protrombină prelungit, hipoalbuminemie, hipocalcemie; frecvent sînt prezente tulburări hidroelectrolitice, (hipopotasemie şi hipomagneziemie).

Examenul bioptic şi cel histoenzimologic al mucoasei intestinale are valoare diagnostică maximă, mai ales dacă este efectuat trifazic: faza de activitate, suprimarea glutenului, reintroducerea făinoaselor glutenice în alimentaţie (v. fig. 5.3, fig. 5.6).

Scanned with OKEN Scanner

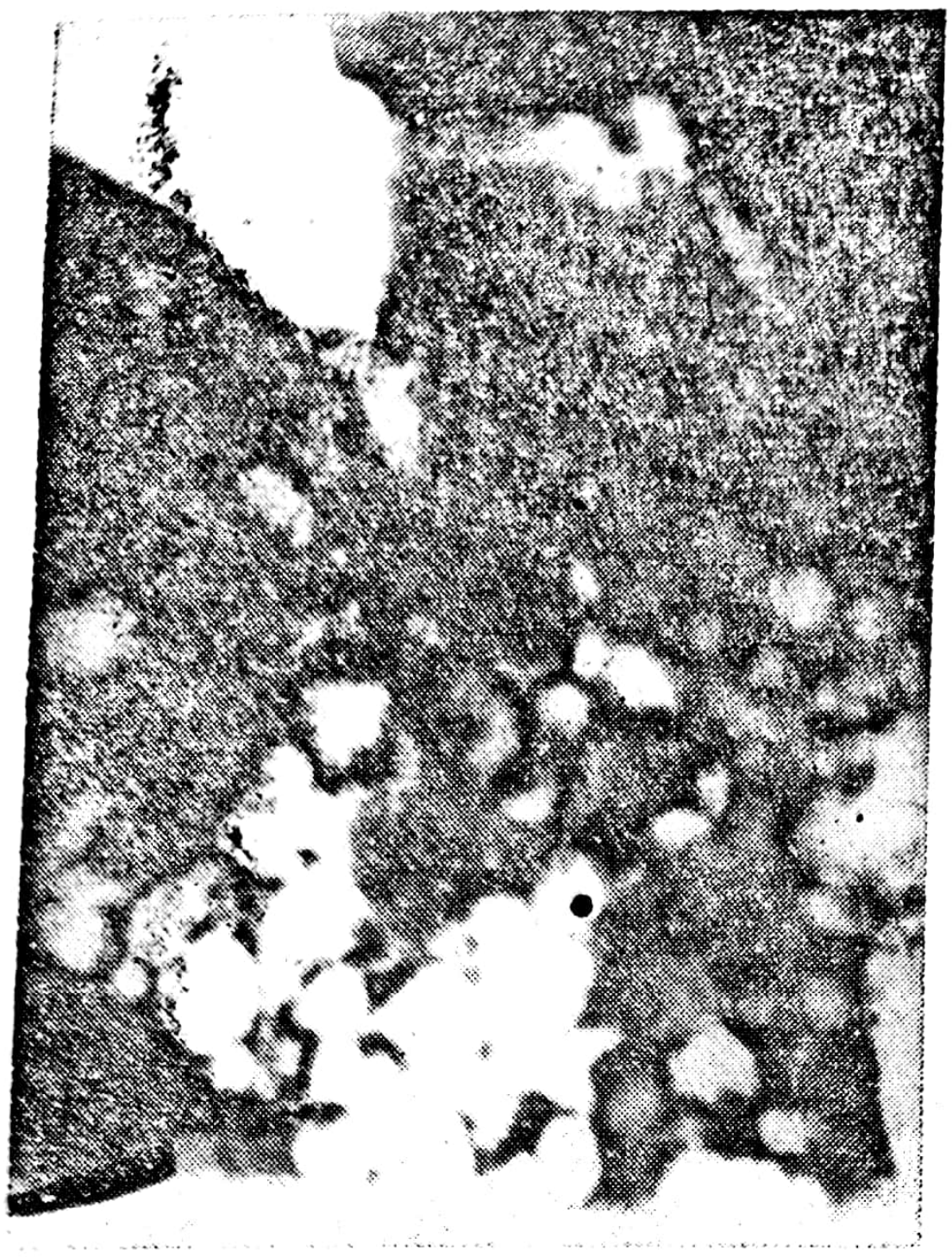

Fig. 5.8. — Aspect radiologic al intestinului subțire într-un caz de enteropatie glutenică (diluție marcată a substanței de contrast, atrofie vilozitară).

Fig. 5.9. — Deficit lactazic într-un caz de enteropatie disenzimatică genetic indusă; aspect histoenzimologic din endobiopsia jejunală. Metoda Nachlas ×140.

În faza de activitate este evidentă distorsionarea vilozităților care au aspect de frunză, alteori sînt complet aplatizate. În submucoasă este prezent un infiltrat inflamator limfo-plasmocitar, grosimea mucoasei este mult redusă.

În fazele de remisiune vilozitățile se apropie de normal, predomină aspectul de jejunită superficială, infiltratul inflamator este mult mai redus.

Majoritatea enzimelor enterocitare, lactaza, dehidrogenaze, β-glicuronidaza, galactosidaza, fosfataza etc., diminuă cantitativ în fazele de activitate ale bolii și se refac în mare măsură în faza de remisiune (fig. 5.9). Reintroducerea glutenului în alimentație duce la recidivă promptă cu modificările histoenzimologice arătate mai înainte. Unele observații arată că după reintroducerea glutenului în alimentație, manifestările afecțiunii devin mai greu rezolvabile terapeutic.

Forme clinice. În contextul nostru geografic, cea mai comună formă clinică este cea intricată, la boala de bază adăugîndu-se diferite alte mecanisme care fac greu de distins corelația simptomelor cu alimentația făinoasă. În aceste situații trebuie extinsă proba terapeutică pînă la 6—8 săptămîni. Alteori afecțiunea poate fi oligosimptomatică: dureri osoase, anemie, glosită, tulburări dispeptice, diaree capricioase.

Ținînd seama de caracterele clinice ale EG, aceasta poate prezenta 4 forme de manifestare: forma comună, forma intricată, forma oligosimp-

tomatică, forma frustă. Din punct de vedere al tulburărilor nutriționale, afecțiunea poate avea o formă ușoară, moderată și severă.

Diagnosticul pozitiv se face pe baza anamnezei (accentuarea simptomelor la consumul de făinoase de grîu), antecedentelor familiale și mai ales pe proba terapeutică de înlăturare a proteinei vegetale din alimentație cu remisiune clinică consecutivă. Testele decisive pentru diagnostic sînt: dozarea grăsimilor fecale (steatoree), biopsia jejunală indicînd atrofia vilozitară și slaba reprezentare a enzimelor enterocitare, ambele cu variații bifazice: intense în faza activă a bolii, apropiate de normal în faza de remisiune.

Diagnosticul diferențial se face cu toate afecțiunile însoțite de steatoree; de aceea în practică, dacă nu se poate face examenul bioptic, diagnosticul de E.G. este de excludere. Pe baza criteriilor clinice și paraclinice trebuie excluse: pancreatitele cronice cu denutriție (dureri în etajul superior abdominal, testele cu CCK — secretină, ecografie etc.), boala Crohn intestinală extinsă (examen radiologic și morfologic), limfoamele intestinale (date hematologice, morfologice, radiologice), diverticuloza intestinală cu disbioză și diverticulită, enterocolita cronică multifactorială etc.

Mai dificil este însă diagnosticul dintre EG și alte afecțiuni, actualmente integrate în „spectrul sprue":

— Sprue tropical apare în climatul tropical și este dominat de disbioza intestinală. Leziunile interesează obligator ileonul terminal și induc malabsorbția vit. B_{12}. Afecțiunea este endemică.

— Sprue colagenic: îngroșarea colagenică a membranei bazale enterocitare și a criptelor Lieberkühn. Se mai numește și „sprue refractar" sau „sprue netratabil", datorită rezistenței la orice tratament.

— Sprue hipogamaglobulinemic: pe lîngă hipo- sau a-gamaglobulinemie mai prezintă deficit de plasmocite secretorii de IgA și IgM în peretele intestinal și infestația constantă cu giardia.

— Atrofii vilozitare „like sprue" însoțesc numeroase alte circumstanțe clinice: deficit de IgA și panhipopituitarism (boala Grabbé-Heeremans), dermită herpetiformă Düring-Brocq, boala Sjögren, boala lanțurilor α, mastocitoza sistemică (urticaria pigmentosa), limfoamele jejunale, parazitoze (lamblia, tenia), consumul de droguri (colchicină, clofibrat, neomicină etc.).

În toate aceste circumstanțe, înlăturarea glutenului din alimentație nu ameliorează simptomele, iar datele clinice și paraclinice pot duce la o mai bună delimitare nosologică, dar nu și a mecanismelor patogenetice.

Prognosticul depinde de stadiul evolutiv al afecțiunii: este bun în stadiile inițiale, dacă bolnavul se adresează din timp medicului și depinde de înlăturarea totală a glutenului din alimentație, pe o perioadă de 3—5 ani. În fazele avansate, cu complicații în special nutriționale și neuropsihice, evoluția afecțiunii este greu influențată, în unele cazuri desfășurîndu-se către exitus.

Evoluția afecțiunii netratate este grevată de numeroase complicații, ca: ulcerații intestinale solitare sau multiple, evoluînd cu perforații, limfoame intestinale, cancere ale tubului digestiv, adenopatii mezenterice dureroase, dermatite diverse (herpetiformă, rozacee etc.), demielinizare me-

Scanned with OKEN Scanner

dulară și nervoasă, psihopatii severe, afecțiuni intercurente (mai ales pulmonare), fracturi patologice etc.

Evoluția este deci severă; instituirea cît mai precoce a tratamentului reduce riscul complicațiilor și ameliorează prognosticul.

Tratamentul este curativ și prin precocitatea sa se face totodată profilaxia complicațiilor.

Tratamentul este prin excelență etiopatogenetic și fiziopatologic. Se vor elimina din alimentație făinoasele din grîu, orz, ovăz, secară. Este indicată alimentația cu făină de orez, soia, cartofi, tapioca, mălai. Dietele hiperproteice și hiperfăinoase sînt indicate pentru a menține aportul normal caloric. Lipidele se restrîng din alimentație, în special în perioada de steatoree moderată sau severă în care toleranța este redusă. Se va ține seama de intoleranța alimentară individuală, posibilă în cursul bolii, mai ales în ceea ce privește laptele, dulciurile și crudităţile. Cele mai multe observații menționează vindecarea bolii în 3—5 ani de regim fără gluten, după aceasta putîndu-se introduce glutenul treptat în alimentație, începînd de la doza de 10 g/zi. În formele tipice de boală, răspunsul la întreruperea alimentației glutenice apare după 3—6 săptămîni, în formele intricate după 3 luni pînă la 1 an. Cînd nu este clar răspunsul la eliminarea glutenului alimentar, se recurge la adiționarea de corticoizi, în posologie medie, pentru o durată de 4—8 săptămîni și uneori de antibiotice cu spectru larg (tetracicline, cefalosporine etc.) care pot ameliora prompt simptomatologia clinică.

Tratamentul fiziopatologic strict individualizat vizează corectarea deficiențelor hidroelectrolitice (K, Mg, Ca), hipoalbuminemiei, anemiei (fier, vit. B_{12}, acid folic — în funcție de rezultatele investigațiilor), tulburărilor hemoragipare (vit. K), deficiențelor minerale (osteoporoza, osteomalacia), manifestărilor neurologice (polinevrite în special), și carențiale diverse.

Infecțiile intercurente posibile, care agravează prognosticul, vor fi cît mai precoce tratate.

Tratamentul simptomatic urmărește ameliorarea tulburărilor de tranzit intestinal și a durerilor abdominale (anticolinergice, calciu carbonic), corectarea tulburărilor de digestie (enzime pancreatice și intestinale), a tulburărilor psihice (sedative nervoase).

Tratamentul igienodietetic și medicamentos trebuie în permanență corelat cu evoluția bolii și cu toleranțele bolnavului. Corect condus, acest tratament poate rezolva favorabil prognosticul unei afecțiuni care nediagnosticată corect evoluează către cașexie.

Starea clinică, steatoreea și starea mucoasei intestinale (examen histoenzimologic) sînt cei mai buni parametri de monitorizare a bolnavilor cu E.G.

Recuperarea bolnavilor poate fi completă dacă se respectă planul de recuperare prin măsurile igienodietetice și medicamentoase anunțate, cît mai precoce instituite.

În caz de eșec terapeutic, trebuie luate în considerare afecțiunile din „spectrul sprue“ menționate mai înainte, precum și alte afecțiuni citate la diagnosticul diferențial.

5.8.5.2. ALTE AFECȚIUNI DIN CADRUL MALABSORBȚIEI PRIMARE

Boala celiacă a copiilor apare de regulă în zonele geografice cu climat cald, de obicei între tropice și ecuator, mai rar în alte zone. În unele țări africane, latino-americane și asiatice, are caracter endemic și este grevată de importante modificări psiho-somatice. Se caracterizează prin diaree, distensie mare abdominală și pierdere mare ponderală, manifestări clinice care apar de obicei în primul an de viață. Debutul se face cu vărsături nedependente de alimentație, de intensitate variabilă, după care apare diareea, asociată episodic cu „crize celiace": acidoză metabolică, tulburări hidroelectrolitice cu evoluție fatală, în lipsa tratamentului adecvat. Scaunele diareice sînt voluminoase (diaree volumetrică), semiconsistente, de aspect grăsos, cu miros rînced, frecvență medie de 3—4/zi în stările obișnuite și 7—10 în perioadele de acutizare. Foarte comună la copii (în primii ani de viață) afecțiunea este asociată cu întîrzieri în dezvoltarea fizică și psihică a acestora și anemie megaloblastică. Afecțiunea nu este influențată de eliminarea glutenului alimentar, dar este influențată de regimul sărac în balast celulozic și grăsimi, bogat în proteine, asociat cu tratamentul antibiotic (tetracicline), vitaminic (B_1 și B_2 în special) și de substituție proteică și electrolitică. Cu acest tratament bine condus, afecțiunea intră în faza latentă în care simptomele sînt șterse sau absente, evoluînd astfel pînă la vîrstą adultă. În perioada de latență copiii cîștigă în greutate și recuperează în parte întîrzierea în dezvoltarea fizică și psihică.

Sprue tropical sau *boala celiacă a adultului* se caracterizează printr-o evoluție gradată a simptomelor. Acestea se manifestă la început (în decadele 3 și 4 din viață) prin scaune diareice, steatoreice, astenie. Apoi apar anorexie, pierderea ponderală, dureri abdominale difuze, nesistematizate, distensie moderată a abdomenului, limbă uscată, tulburări neuropsihice. Anemia megaloblastică generată de deficiențe în absorbția fierului, vitaminei B_{12} și acidului folic este destul de frecventă.

Mecanismul major al manifestărilor intestinale este reprezentat de disbioza și parazitozele asociate. Leziunile majore sînt întîlnite la nivelul ileonului terminal, spre deosebire de enteropatia glutenică, unde sînt predominant jejunale. Afecțiunea poate reprezenta o continuare a unei suferințe din copilărie, sau se poate instala la vîrsta adultă, de obicei între 25—35 ani. Evoluția este capricioasă, prezentînd perioade de recurență și de acalmie relativă. Este grevată de multe complicații, mai ales limfosarcoame intestinale, hemoragii digestive, cașexie, psihoze. O altă caracteristică importantă este că boala celiacă a adultului are, de asemenea, un caracter endemic, fiind răspîndită în zone ca Sud-Estul Asiei, Porto-Rico, India, Burma etc. S-a mai remarcat că în interiorul zonelor endemice există subzone cu incidență foarte mare și familii în care numărul cazurilor este ridicat. În țările anglo-saxone, boala celiacă este ocazional întîlnită, de obicei la subiecți care provin din ariile endemice.

De asemenea se menționează că locuitorii din S.U.A. care vizitează zone endemice de sprue tropical, pot prezenta — reîntorși acasă, — manifestările afecțiunii respective, care cedează la regim și la tratament cu tetracicline. Această observație sugerează posibilitatea unui agent

contaminant viral, microbian sau de alt ordin. Tratamentul este dietetic fără balast celulozic și lapte, dar bogat în proteine. Acidul folic, vitamina B_{12} și antibioticele cu spectru larg duc la ameliorarea apreciabilă a suferinței.

5.8.5.3. ENTEROPATII PRIN DEFICIT ENZIMATIC CU MALASIMILAȚIE SELECTIVĂ

Aceste afecțiuni debutează de obicei în copilărie, zgomotos sau tăcut, dar de cele mai multe ori sînt asimptomatice. Simptomele pot apărea tardiv, fie spontan, fie condiționate de apariția altor afecțiuni digestive. Acest grup de boli este de obicei indus genetic, defectul major fiind lipsa sau slaba reprezentare a uneia sau mai multor enzime, care asigură transportul specific al unor substanțe alimentare simplificate prin actul digestiei. Fiecare din principiile de bază simplificate poate să aibă drept corespondent, deficitul enzimatic în mucoasa intestinală.

1. Cele mai frecvente sînt deficitele enzimatice din grupul dizaharidazelor, avînd ca reprezentant important lactaza (β-galactozidaza). Se apreciază că aproximativ 8—14% din populație prezintă un deficit al activității lactazice, manifestat clinic prin intoleranța la lapte. Această entitate clinică trebuie net distinsă de alergia la proteine din lapte, care are mecanism complet diferit.

Deficiența de lactază poate fi congenitală (simptomele se instalează din copilărie) sau cîștigată (simptome instalate în decadele 3—4 de viață, fie autonome, fie asociate altor afecțiuni intestinale).

Printre afecțiunile care se asociază cu deficit lactazic intestinal menționăm: colonul iritabil, rectocolita ulcero-hemoragică, boala Crohn, diverticuloza intestinală, polipoza familială, stomacul operat, tratamente cu antibiotice, sindromul de ansă oarbă etc. Mecanismul prin care aceste afecțiuni induc hipolactazie secundară nu este cunoscut. Este incriminat rolul disbiozei intestinale, dar mai verosimil pare a fi mecanismul comun care condiționează și afecțiunile respective. În unele cazuri este discutată scăderea echipamentului enzimatic lactazic prin consumul unor medicamente (alcaline, antibiotice etc.) sau epuizarea spontană a rezervelor de lactază enterocitară. Este posibilă și dezvoltarea tardivă a deficitului de lactază, început latent în copilărie și evidențiat la adult prin scăderea fiziologică a bagajului enzimatic enterocitar, de obicei după vîrsta de 40 de ani.

Fiziopatologia deficitului lactazic congenital sau căpătat este dominată de fixarea moleculelor de lactoză din lapte, la nivelul marginii în perie, unde nu mai are loc scindarea enzimatică în glucoză și galactoză. Lactoza nedigerată declanșează atragerea osmotică a apei în lumenul intestinal și diaree de tip osmotic cu scaune acide, survenind la 15—30′ de la ingestia de lapte și precedate de crampe. Acestea sînt determinate de lactoza ca atare, dar și de produșii de fermentație bacteriană din lactoză (acid lactic și acid acetic în special). Toate tulburările intestinale dispar rapid, dacă se întrerupe alimentația cu lapte.

La unii bolnavi, lactoza poate fi oxidată de dehidrogenaza lactazică bacteriană intestinală și transformată în acid lactobionic, care este absor-

bit fără a genera diareea osmotică. Similare cu deficitul lactazic, dar cu mult mai rar întîlnite, se pot asocia, sau pot apărea independent, deficiențe dizaharidazice care generează intoleranța la maltoză (deficit de maltază), la zaharoză (sucraze, invertaze), la trehaloza din ciuperci și alte vegetale (trehalaza).

Fiziopatologia și tabloul clinic sînt asemănătoare cu cele descrise la deficitul lactazic, cu aplicarea specifică la dizaharidul corespunzător.

În transportul intracelular al hidrocarbonatelor se mai menționează și unele deficiențe enzimatice ce privesc unele monozaharide: glucoza, fructoza și galactoza, care au de asemenea un determinism genetic. Cel mai frecvent întîlnit este deficitul combinat glucoză-galactoză. Acesta se asociază cu hipoglicemie și glicozurie, datorită unei deficiențe tubulare renale de a reabsorbi glucoza filtrată.

Diagnosticul deficitelor enzimatice dizaharidice sau monozaharidice este în primul rînd clinic: intoleranța la hidrocarbonatul în cauză. Biopsia jejunală evidențiază mucoasa normală, dar cu deficiențe enzimatice în cazul enzimopatiilor genetic induse și leziuni ale mucoasei intestinale, în cazul unor suferințe enzimatice secundare. Proba glicemiei provocate după administrarea de 50 g lactoză arată valori ce nu depășesc 15—20% față de cele de bază în cazul deficitului de lactază. În cazurile severe se observă prezența de lactoză în urină (lactozurie). Rezultate similare se obțin după administrare de zaharoză, trehaloză etc. Prînzul baritat, la care se adaugă di- sau monozaharidul cu deficit enzimatic corespunzător, declanșează contracții intestinale ample și diluarea rapidă a substanței de contrast.

Tratamentul este dietetic, de excludere a di- sau monozaharidului în cauză.

Prognosticul este favorabil, iar în deficitele enzimatice secundare depinde de afecțiunea de bază.

2. Malabsorbția lipidică selectivă este determinată de obicei de lipsa α- și β-lipoproteinelor transportoare. Boala Bessen-Kornzweig se caracterizează prin abeta-lipoproteinemie și hipocolesterolemie, celelalte lipide fiind normale. Lipsesc chilomicronii în vasele limfatice datorită incapacității formării acestora. Este prezentă steatoreea. În formele majore sînt reduse și celelalte componente lipide, din circulație. Aspectul clinic este dominat de: abolirea reflexelor, tulburări de tip ataxic, retinopatie pigmentară degenerativă, hipotonie musculară, apariția de hematii „în țintă" sau „în roată dințată" (acantocite), în sînge și măduva hematopoietică.

În maladia Anderson simptomele clinice sînt minore.

3. Malabsorbția selectivă proteică are de asemenea determinism genetic și vizează în special moleculele proteice ce conțin unul din următorii aminoacizi dibazici, iminoglicinic, fenilalanina. Foarte rar întîlnit este deficitul congenital de enterochinază care împiedică transformarea tripsinogenului pancreatic în tripsină. Apare astfel creatoree importantă. Numitorul comun al acestor tipuri de malabsorbție proteică este diareea după consumul proteinelor în cauză, întîrziere în creștere, tulburări endocrine. Foarte frecvent este asociată hepato-splenomegalia.

Dintre anomaliile de transport ale unor aminoacizi menționăm: maladia Hartnup, determinată de deficitul transportului aminoacizilor neutri

in enterocit și în tubul renal, mai ales al triptofanului. Apar diareea, aspectul pelagroid și tulburări neuropsihice. Indicanuria este crescută:

— malabsorbția iminacid-glicinică generează hiperprolinurie;

— malabsorbția cistinei induce cistinurie, cu rahitism și litiază renală, distrofie musculară facială și scapulo-humerală;

— malabsorbția metioninei generează diaree cu acid alfa-hidroxibutiric și encefalopatie severă.

4. Malabsorbție vitaminică:

— boala Imerslunf-Najman este determinată de incapacitatea celulelor ileale de a stoca, prelua și absorbi vitamina B_{12}. Ea are caracter familial și se manifestă prin anemie megaloblastică și proteinurie, cu debut la vîrsta de circa 2 ani. Ea evoluează cu numeroase recăderi și se vindecă spontan la vîrsta de 20—30 ani. Factorul intrinsec este prezent în stomac.

— Deficitul congenital de absorbție a folaților induce anemii macrocitare și megaloblastice diverse.

5. Defecte de absorbție ale electroliților și mineralelor:

— absorbția deficitară a calciului induce precoce rahitism rezistent la vitamina D;

— clorurorееa congenitală (boala Ewanson) este determinată de deficiențe ale schimbului între Cl^- și CO_3H^- la nivelul ileonului terminal. Apare astfel diareea cu cloruroree și alcaloză congenitală;

— absorbția deficitară a magneziului se caracterizează prin convulsii precoce, ce răspund la tratament cu săruri de magneziu.

Mecanismele intime ale acestor malabsorbții selective nu sînt încă precizate.

BIBLIOGRAFIE

1. **Alpers D. H., Seetharm B.** — Pathophysiology of diseases involving intestinal brush-border proteins. New Engl. J. Med., 296, 1047—1050, 1977.
2. **Ament M. E., Rubin C. E.** — Relation of giardiasis to abnormal intestinal structure and function in gastrointestinal immunodeficiency syndromes. Gastroenterology 62, 216—225, 1972.
3. **Anderson K. E., Finalayson N. D. C., Deschiner E. E.** — Intractable malabsorbtion with a flat jejunal mucosa and selective IgA deficiency. A case report with immunological studies. Gastroenterology 67, 709—718, 1974.
4. **Bayless T. M., Swanson V. L.** — Comparison of tropical sprue and adult coeliac disease (nontropical sprue). Gastroenterology 46, 731—738, 1964.
5. **Brandtzang P., Baklien K.** — Immunohistochemical studies of the formation and epithelial transport of immunoglobuline in normal and disease human mucosa. Scand. J. Gastroenterol. (suppl.), 11, 1—45, 1976.
6. **Caldwell J. H., Mekhjian H. S., Hurtubise P. E., Beman F. M.** — Eosinophilic gastroenteritis with obstruction: immunological studies of seven patients. Gastroenterology 74, 825—828, 1978.
7. **Crabbé P. A., Heeremans F. J.** — The distribution of immunoglobulin containing cells along the human gastrointestinal tract. Gastroenterology, 51, 305—311, 1966.
8. **Crane H. K.** — Enzymes and malabsorption. A concept of brush border membrane disease. Gastroenterology 50, 254—261, 1966.
9. **Crongh R. J. M.** — Glucagonoma and α cell hyperplasia. Clinica in Gastroent. 3, 609—615, 1974.
10. **Creamer B.** — The significance of cell turnover in malabsorption. In: Malabsorption, Ed. Girdwood and Smith, Edinburgh, p. 183, 1969.

11. **David T. J., Ajdukiewicz A. B., Read A. E.** — Dermal and epidermal ridgs atrophy in coeliac sprue. Gastroenterology 64, 539—564, 1973.
12. **Dawson D. W.** — Partial villous atrophy in nutritional megaloblastic anaemia corrected by folic acid therapy. J. Clin. Path., 24, 131—139, 1971.
13. **Douglas A. P., Booth C. C.** — Digestion of gluten peptides by normal human jejunal mucosa and by mucosa from patients with adult coeliac disease. Clin. Sci. 38, 11—19, 1970.
14. **Doc W. F.** — Alpha chain disease. C. J. Med. 39, 619—625, 1970.
15. **Egan-Mitchel B., Fottrell P. F., McNicholl B.** — Prolonged gluten-tolerance in treated coeliac disease. In: „Perspectives in coeliac Disease". Ed. B. McNicholl, C. F., McCarty, P. F. Fottrell, MT 5 Press Lancaster, 251—282, 1978.
16. **Eidelman S.** — Intestinal lesions in immune deficiency. Human Path. 7, 427—435, 1976.
17. **Fisher J. E.** — Total parenteral nutrition. Little Brown and Company, Boston, 1976.
18. **Galian A., Lecestre M. J., Scotto J.** et al. — Pathological Study of alpha-chain disease, with special emphasis on evolution. Cancer 39, 2 081—2 101, 1977.
19. **Gheorghescu B., Vasilescu F., Aposteanu G., Jovin G., Rucăreanu I.** — Enteropatia glutenică. Considerații clinice și nosologice. Med. internă 33, 1 197—1 205, 1971.
20. **Gilot T., Russo S., Gelman-Malachi W., Aldor T. A.** — Lactase in man, a nonadaptable enzyme. Gastroent. 62, 1 125—1 132, 1972.
21. **Gotto A., Lavy R., John K., Predrickson L.** — On the protein defect in a beta lipoproteinaemia. New Engl. J. Med. 284, 813—821, 1971.
22. **Greenwood N.** — The jejunal mucosa in two cases of A-beta-lipoproteinemia. Am. J. Gastroenterol. 65, 160—172, 1976.
23. **Greenwald A. J., Johnson D. S., Oskvig R. M., Aschenbrener C. A., Randa D. C.** — Antitrypsin deficiency, emphysema, cirrhosis and intestinal mucosal atrophy. J. Am. Med. Ass., 231, 273—282, 1975.
24. **Harrrison M., Walker-Smith J. A.** — Reinvestigation of lactose intolerant children: lack of correlation between continuing lactose intolerance and small intestinal morphology disaccharidase activity and lactose tolerance tests, Gut 18, 48—52, 1977.
25. **Holmes G. K. T., Stokes P. L., Sorahan T. M. et al.** — Coeliac disease gluten free diet and malignancy. Gut 17, 612—619, 1976.
26. **Israel Y., Valenzuela J. E., Salazar I., Ugarte G.** — Alcohol and amino-acid transport in the human small intestine. J. Nutr. 98, 222—224, 1966.
27. **Littman A., Hammond J. B.** — Diarrhoea in adults caused by deficiency in intestinal disaccharidases. Gastroenterology 2, 237—245, 1965.
28. **Malis F., Lojda Z., Fric P., Zodl J.** — Dissacharidases in celiac disease and mucoviscidosis. Digestion 3, 40—49, 1972.
29. **Mawhinney H., Tomkin G. H.** — Gluten enteropathy associated with selective IgA deficiency. Lancet. 2, 124—132, 1971.
30. **Oproiu Al., Oproiu Carmen** — Intoleranța la dizaharide și importanța sa ca factor etiologic în diareele adultului. Med. Internă, 17, 1 151—1 158, 1966.
31. **Păun R.** — Alergia digestivă și alimentară. Med. Internă, 21, 345—353, 1969.
32. **Păunescu Podeanu A., Seropian E.** — Erori posibile în diagnosticul alergiei alimentare și digestive. Med. Internă 21, 363—369, 1969.
33. **Phillipsa A. D., Avigad S., Sacks J., Rice S. J., France N. E., Walter Smith J. A.** — Microvillous surface area in secondary disaccharidase deficiency, Gut 21, 44—48, 1980.
34. **Pink I. J.** — Diarrhoes due to sucrase and isomaltase deficiency. Gut, 8, 373—389, 1967.
35. **Polak J. M., Pearse A. G. E., Van Noorden S., Bloom S. R., Rossiter M. A.** — Secretin cells in coeliac disease. Gut 14, 870—881, 1973.
36. **Rambaud J. C., Seligman M.** — Alpha-chain disease. Clin. Gastroenterol. 5. 341—358, 1976.
37. **Sadikali F.** — Dipeptidase deficiency and malabsorption of glycyl-glycine in disease states. Gut 12, 276—285, 1971.
38. **Scott B. B., Losowsky M. S.** — Patchiness and duodenal-jejunal variation of the mucosal abnormality in coeliac disease and dermatitis herpetiformis. Gut 17, 984—992, 1977.

39. **Seligmann M.** — Alpha-chain disease. Immunoglobulin abnormalities pathogenesis and current concepts. Br. J. Cancer 31, 356—367 (suppl. II) 1975.
40. **Shiner M.** — Jejunal surface epithelium in idiopathic steatorrhea. Brit. Med. Bull. 23, 223—231, 1967.
41. **Simoons F. J.** — Primary adult lactose intolerance and the milking habit. A problem in biological and cultural interrelations. Amer. J. Dig. Dis. 14, 819—828, 1969.
42. **Solassol C., Joyeux H., Serron B., Pruzol H., Romien C.** — Nouvelles techniques de nutrition parentérale à long terme pour suppléance intestinale. Proposition d'un intestin artificiel appliqué à 54 cas. J. Chir. 105, 15—24, 1973.
43. **Spîrchez T., Brasla I., Gheorghescu B., Bandu L.** — Consideraţii asupra unui caz de malabsorbţie. Med. Int. 13, 589—595, 1961.
44. **Spârchez T., Oproiu Al.** — Alergia gastrointestinală. Med. Internă 20, 11, 1 283—1 291, 1968.
45. **Szokoski M., Jussila J., Sarna S.** — A simple screening method for lactose malabsorption. Gastroenterology 62, 28—37, 1972.
46. **Surianu P., Dumitraşcu D., Munteanu T.** — Enteropatia glutenică. Med. Int. 7, 843—849, 1966.
47. **Thier S. O., Alpers D. H.** — Disorders of intestinal transport of amino-acids. Am. J. Dis. Child. 117, 13—24, 1969.
48. **Thompson H.** — Pathology of coeliac disease. Current Topics in Pathol. 63, 49—59, 1976.
49. **Tönder M., Srhie D., Kearney M. S.** — Adult coeliac disease. A case with ulceration, dermatitic herpetiformis and reticulosarcoma. Scand. J. Gastroenterol. 2, 107—112, 1976.
50. **Turnberg L. A.** — Abnormalities in intestinal electrolyte transport in congenital cloridorrhoea. Gut 12, 544—551, 1971.
51. **Walker W. A., Isselbacher K. J.** — Uptake and transport of macromolecules by the intestine. Possible role in clinical disorders. Gastroenterology 67, 531—539, 1974.
52. **Weistein W. M.** — Latent coeliac sprue. Gastroenterology 66, 489—494, 1974.

5.8.6. ENTEROPATII CRONICE DE ETIOLOGIE COMPLEXĂ

Enteropatiile cronice de etiologie complexă (ECEC), reprezintă un grup heterogen de afecţiuni enterale, frecvent asociate cu manifestări colonice, în care poate fi evidenţiat parţial rolul unor factori etiopatogenici, în special microbieni şi enzimatici. El corespunde denumirii de enterocolită nespecifică, pe care Fodor şi colab. le-au dat acestor afecţiuni. Dintre acestea însă s-au desprins unele afecţiuni cu caracter funcţional cuprinse sub denumirea de intestin iritabil, în care componenta majoră patogenetică este maladia intestinală şi enteropatii din spectrul sprue, în care domină steatoreea şi tulburările nutriţionale. Termenul de ECEC apare mai adecvat, deoarece atrage atenţia asupra multitudinii de cauze şi mecanisme, ce participă în cadrul acestor afecţiuni şi obligă la identificarea lor. Ţinînd seama de particularităţile geografice, considerăm că ECEC sînt mai frecvente în zonele noastre şi mai rare în alte meridiane. Această situaţie explică de ce ECEC sau termenul anterior de enterocolită nespecifică nu este folosit decît foarte rar în tratatele de specialitate.

S-ar putea considera că termenul de ECEC corespunde etapei de sindrom de disbioză intestinală, de cele mai multe ori elementul de suprapopulaţie microbiană fiind pe primul plan. În cadrul acestei afecţiuni însă, participă asociaţi, mai mulţi factori etiopatogenetici, fiecare cu rolul lui relativ bine conturat.

Scanned with OKEN Scanner

Frecvența acestor afecțiuni nu este cunoscută, dar în orice caz ele fac parte din grupul de boli, cu care medicul practician se confruntă aproape zilnic.

Etiologie, patogenie, fiziopatologie. O serie de factori favorizanți au fost identificați, printre care în primul rînd factorii genetici enzimatici și imunologici. Factorii enzimatici sînt reprezentați în primul rînd de deficitul de activitate lactazică (β-glicuronidazică), întîlnit la acești bolnavi și manifestat prin intoleranță la lapte. Din observațiile noastre rezultă că majoritatea bolnavilor cu ECEC au prezentat în antecedente sau în copilărie, intoleranță la lapte, iar ulterior s-a instalat tabloul clinic al afecțiunii. Membrii de familie, atît pe linie verticală, cît și orizontală prezintă frecvent manifestări ușoare sau moderate ale intoleranței la lapte, care însă nu virează către tabloul clinic al ECEC.

Printre factorii imunologici, de asemenea genetic induși, descriși de Fodor și Dumitrașcu, se menționează deficitul de IgA, atît în epiteliul mucoasei intestinale cît și în lumenul intestinal, precum și deficitul de anticorpi IgA, ceea ce duce la o slabă apărare a mucoasei intestinale. Nu există însă o corelație între deficitul de IgA de la nivelul mucoasei intestinale și IgA circulant.

Factorii etiologici care precipită apariția acestei afecțiuni și contribuie la întreținerea ei sînt variați. Printre aceștia se numără:

— Factorii infecțioși (bacterieni, virali, micotici), cel mai frecvent întîlnit fiind factorul microbian. Flora microbiană se dezvoltă fie secundar unor condiții care favorizează staza intestinală (tracțiuni prin aderențe, hipotonie intestinală, diverticuli enterocolonici, stenoze intestinale, neuropatie diabetică etc.), fie este de origine exogenă alimentară, cu manifestări clinice minore dar repetate, de toxiinfecție alimentară.

În prima situație, debutul afecțiunii este insidios, în cea de a doua, de multe ori el este marcat de manifestări enterocolonice de tip acut, după care urmează etape de cronicizare.

Contaminarea intestinală virală este mai rară, dar posibilă, secundară unor alte localizări virale (respiratorii de obicei), fie primară, cu aspect intestinal acut. În aceste situații faza de trecere de la acut la cronic se face prin intermediul elementului microbian care preia mecanismele bolii. Dificultățile de izolare a diverselor tulpini de virus din intestin, nu au permis stabilirea mecanismelor prin care contaminarea virală favorizează suprapopularea microbiană locală intestinală.

Contaminarea micotică este mai rar întîlnită, de obicei grefată pe o imunodeficiență, sau secundară unor tratamente cu antibiotice cu spectru larg. Nu este semnalată instalarea ECEC după contaminarea micotică pură.

Elementul microbian poate iniția afecțiunea în primul rînd prin efectele sale cunoscute: dehidroxilarea și deconjugarea sărurilor biliare, cu efectul iritant intestinal al acestora, interferențele cu activitatea enzimatică de la nivelul polului apical enterocitar (marginea în perie), efecte directe asupra mucoasei jejuno-ileale, favorizarea proceselor de fermentație și putrefacție, accentuarea motilității intestinale, dereglarea procesului de digestie și de absorbție intestinală, prin modificarea transportorilor exo- și endocelulari.

— Factorii alergici locali intestinali pot fi puși în acțiune după consumul unor alimente (proteine vegetale sau animale în primul rînd), consumul unor droguri și, foarte frecvent, de paraziți cu sediu enteral (lamblia, strongiloides, tenia, ankilostoma, ascarizi etc.). Uneori este dificil de făcut corelația între alergia intestinală modificată de condițiile mai sus menționate, pe un fond genetic modificat și apariția ECEC.

Din unele observații rezultă că prezența unor paraziți intestinali în cursul afecțiunii și asocierea lor cu fenomenul de disbioză intestinală, reprezintă un mecanism patogenetic secundar unei imunodeficiențe intestinale. În sprijinul acestei ipoteze vine și observația că unele parazitoze familiare, nemanifestate clinic, pot fi determinate de contaminarea comună. Unele cercetări mai recente indică lizozimul (muramidaza), elaborat de celulele Paneth, care ar fi deficitar (Elmes, 1982).

— Factorii medicamentoși și toxici pot constitui elemente inițiatoare ale etapei clinice a afecțiunii. În această privință sînt recunoscute PAS, neomicina, cloramfenicolul, tetraciclinele, antimitoticele, laxativele ce conțin fenolftaleină și altele. Drogurile din aceste grupe pot determina efecte directe, producînd leziuni ale mucoasei intestinale și probabil o scădere a mecanismelor locale. Leziunile și modificările relativ asemănătoare sînt determinate de abuzul cronic de alcool, mai ales în condiții de subalimentație. Modificările morfologice și funcționale ale mucoasei intestinale după alcool, pot reprezenta un factor etiopatogenetic de inițiere a ECEC.

— Factorii neurovasculari intervin prin diminuarea fluxului sanguin al peretelui intestinal și deci prin modificarea troficității și rezistenței mucoasei. Sînt cunoscute modificările pasagere ale circulației intestinale după consumul de alimente reci sau la frig (vasoconstricție) care determină acutizări ale ECEC. De asemenea vasoconstricția splanhnică de stress duce frecvent la modificări de ordin trofic, mai ales ulcerații ale mucoasei intestinale probabil prin intermediul catecolaminelor (Tritton, 1977). După vagotomie apare frecvent hipoplazia epiteliului intestinal și diminuarea sintezei de IgA și de anticorpi anti IgA.

Factorii toxici, medicamentoși și vasculari, combinați, determină modificări ale stratului fluid de protecție al mucoasei intestinale, cunoscut sub denumirea de „unstirred layer" (Dietschi 1970). Deteriorarea acestuia influențează negativ transferul substanțelor ionice din lumenul intestinal, la nivelul enterocitului, inducînd malabsorbția (Levin, 1982). Componentele etiopatogenetice cele mai bine cunoscute în cadrul ECEC sînt: deficiențele imunologice și enzimatice intestinale, de obicei genetic induse, care favorizează acțiunea factorilor precipitanți și de întreținere. Aceștia pot fi intraluminali (infecțioși, parazitari, chimici și alimentari), sau intraparietali (în special neurovasculari). Unii hormoni digestivi și extradigestivi contribuie, de asemenea, la instalarea tulburărilor motorii și secretorii intestinale. Rolul și locul de acțiune al acestora este puțin cunoscut în prezent (hormonul de creștere, tiroxina, TSH, factorul de creștere epidermic (EGF), gastrina, CCK, secretina) (Dowling, 1982).

Ca urmare a acțiunii factorilor menționați apar modificări calitative și cantitative ale structurilor lamelare fluide de protecție („unstirred layer"), al structurii microvilozităților și glicocalixului, ale forțelor imunitare din peretele intestinal și ale activității enzimatice a enterocitelor.

Scanned with OKEN Scanner

Excesul de floră intestinală intraluminală induce după tipul predominent al acesteia, procese de fermentație și de putrefacție. Prin mecanisme încă neclare, apar secundar modificări ale secreției bilio-pancreatice, responsabile parțial de maldigestie, mai ales prin micelizare deficitară a grăsimilor. De asemenea, după cîțiva ani de evoluție se poate instala hipo- și anaclorhidria care contribuie la accentuarea proceselor de maldigestie și la o scădere a funcției bactericide.

Diareea este consecința tulburărilor motorii, maldigestiei intraluminale, secrețiilor crescute intestinale și proceselor de fermentație și de putrefacție. Tulburările motorii sînt consecința factorilor vegetativi hormonali și intraluminali, avînd în componența lor mecanisme osmotice și secretorii. Eliberarea unor substanțe peptidice de tip serotonină și kalicreină este responsabilă de manifestările la distanță de ordin vegetativ: vasodilatație, transpirație, palpitații, stări lipotimice, descrise în sindromul enteral-jejunal.

Diminuarea transportului intraenterocitar și de transfer în circulație a unor substanțe chimice alimentare, poate duce la unele dezordini hidroelectrolitice și nutriționale.

Morfopatologie. Leziunile mucoasei intestinale în ECEC sînt inegale, predominînd în segmentul jejunal și sînt de slabă intensitate sau absente în ileon. Ele sînt de obicei ușoare sau moderate, neatingînd niciodată aspectele morfopatologice de atrofie vilozitară. Leziunile de jejunită sînt de tip superficial sau interstițial, rareori se remarcă procese atrofice parcelare (fig. 5.10, 5.11, 5.12). Activitatea enzimologică enterocitară este parțial scăzută, mai ales cea dizaharidazică, rareori fiind interesată și activitatea dehidrogenazică și fosfatazică care se normalizează după tratament (fig. 5.13, 5.14). Aceste deficiențe enzimatice preced, de regulă, leziunile morfologice, unele dintre ele fiind genetic induse, scăderea activității lactazice în primul rînd.

Tablou clinic. Aspectul clinic al afecțiunii este polimorf și este reprezentat de: tulburări de tranzit intestinal, sindrom enteral, simptome legate de participarea altor segmente sau organe digestive, manifestări neuro-vegetative, fenomene de malasimilație.

Tulburările de tranzit se manifestă prin diaree, de obicei cu caracter episodic, durînd 1—3 săptămîni, alternînd cu scaune de aspect normal, sau cu constipație; alteori diareea este aproape permanentă. Perioadele de acutizări sînt determinate de factori alimentari, neuro-vegetativi, expunere la frig sau la căldură, eforturi fizice, tulburări endocrine, toți aceștia acționînd de obicei combinativ. Printre factorii alimentari incriminați în producerea episoadelor acute, se menționează: abuzuri alimentare — mese voluminoase combinate cu alcool, excesul de dulciuri, crudități, lapte, grăsimi, abuzul de alcool etc. Factorii neuro-vegetativi sînt consecința stărilor conflictuale, somnului insuficient, suprasolicitărilor, stării neuropsihice de fond a bolnavului, care în general este mai agitat și anxios. Frigul și căldura pot contribui la acutizarea afecțiunii, prin intermediul factorilor circulatori de la nivelul peretelui intestinal și probabil prin influența formațiilor nervoase vegetative enterocolonice (plexurile Meissner și Auerbach), ca și prin influențarea calității unor recep-

Scanned with OKEN Scanner

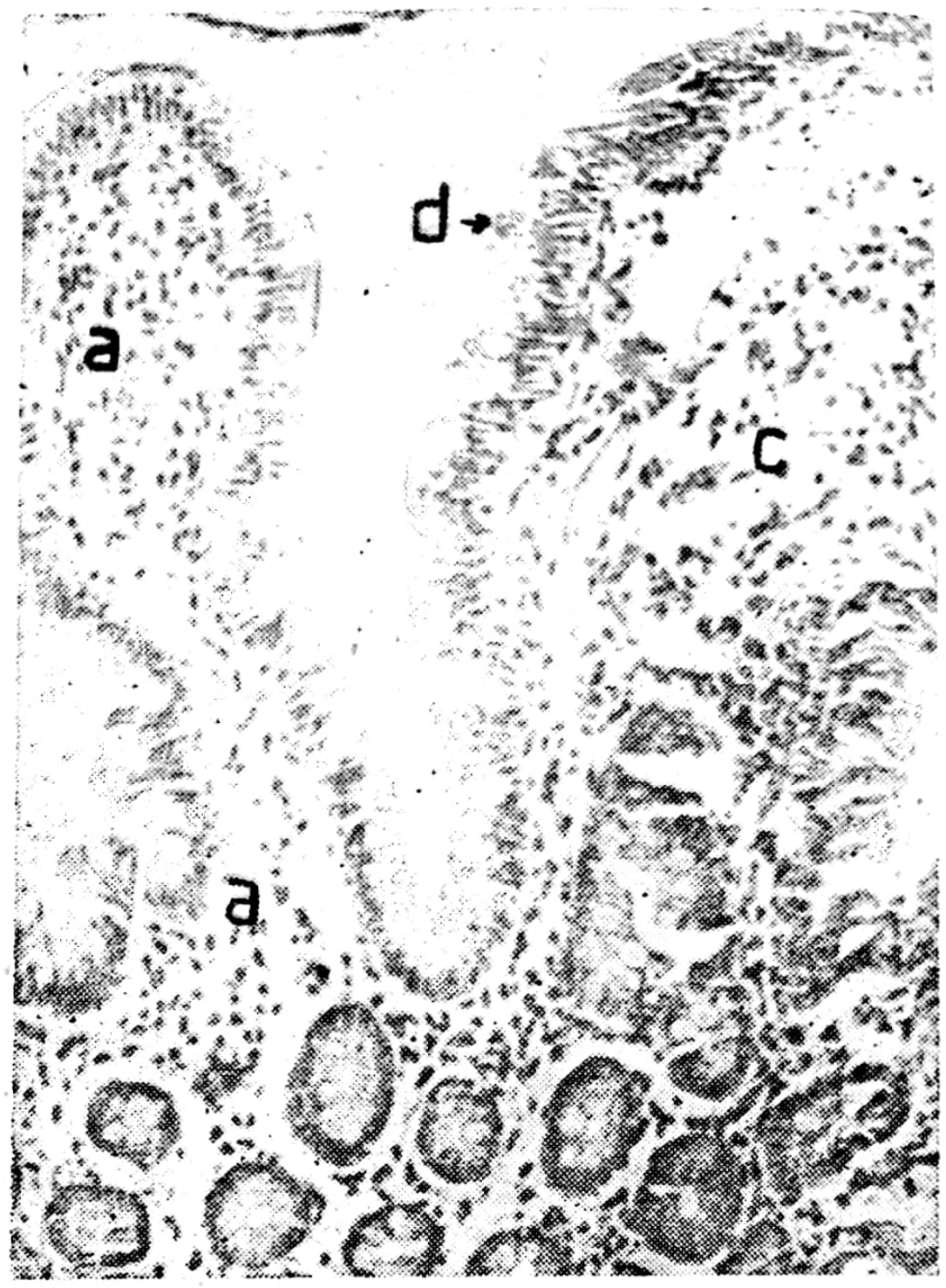

Fig. 5.10. — Jejunită superficială, aspect histopatologic; vilozităţi intestinale deformate cu aspect de „măciucă" prin:

a) edem, b) hiperhemie şi c) infiltrat celular inflamator în corionul vilozitar. Col. HE × 120.

Fig. 5.11. — Jejunită interstiţială, aspect histopatologic:

a) infiltrat inflamator cronic; b) — congestie şi c) moderat edem ce interesează întregul corion şi determină lărgirea vilozităţilor; d) enterocite parţial alterate; hiperplazie moderată de celule caliciforme. Col. van Gieson × 180.

Fig. 5.12. — Jejunită atrofică, aspect histopatologic; dispariţia vilozităţilor intestinale în cea mai mare parte; menţinerea în profunzimea mucoasei a criptelor Lieberkühn; infiltrat inflamator cronic accentuat ce cuprinde întregul corion. Col. HE ×80.

tori de la nivelul celulelor musculare şi a enterocitelor. Eforturile fizice mari sînt relatate frecvent de bolnavi, ca reprezentînd unul din elementele ce intervin în acutizare. Nu se cunoaşte însă modul lor de acţiune la nivelul intestinului subţire. Anumite stări endocrine, fiziologice sau patologice, pot influenţa şi precipita de asemenea, acutizarea afecţiunii: pe-

Scanned with OKEN Scanner

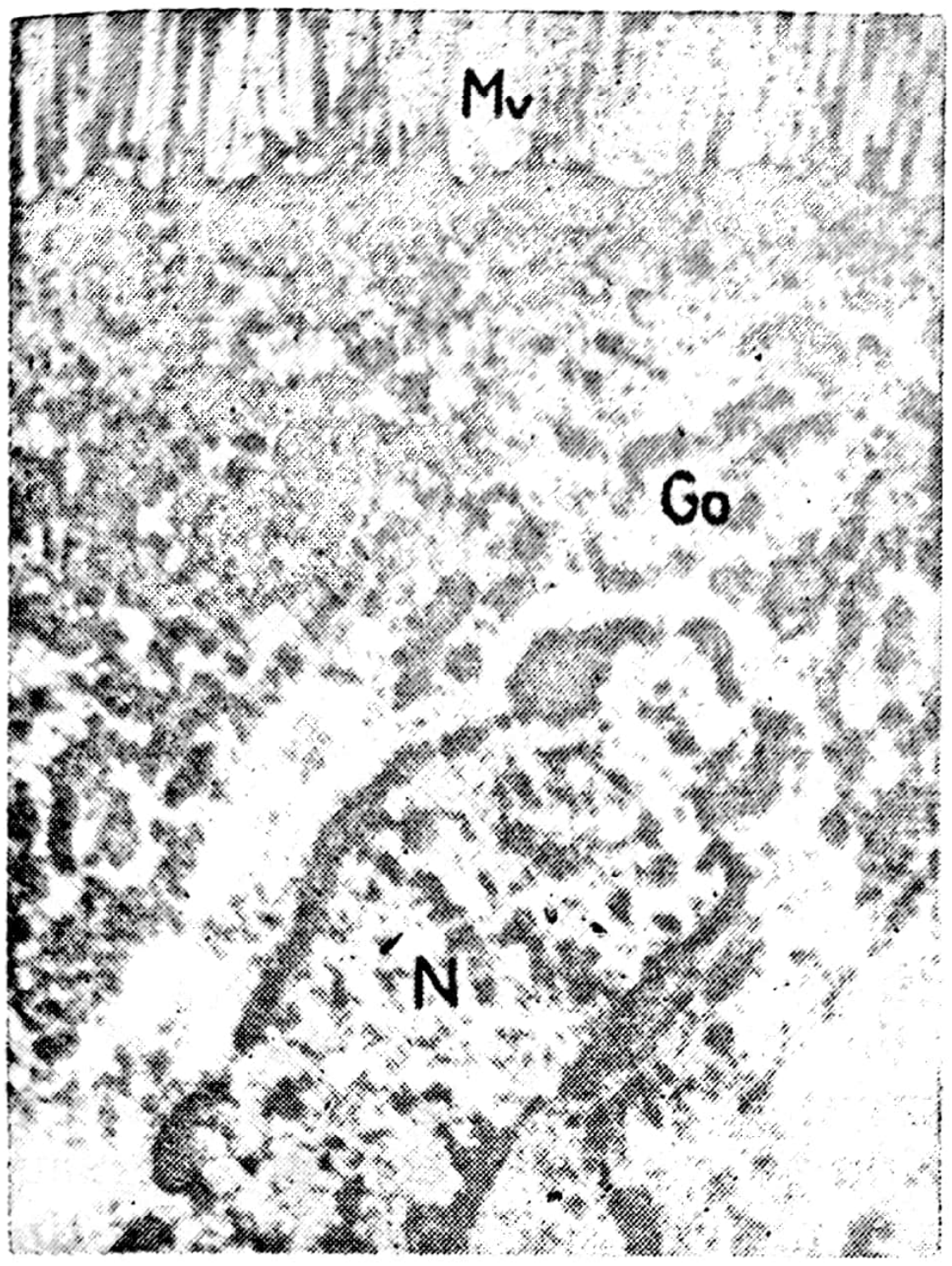

Fig. 5.13. — Jejunită interstițială; enterocit a căror microvili (Mv) sînt moderat rarefiați și mai subțiri dar își păstrează înălțimea. N — nucleu; Go — aparat Golgi supranuclear. ×1 500.

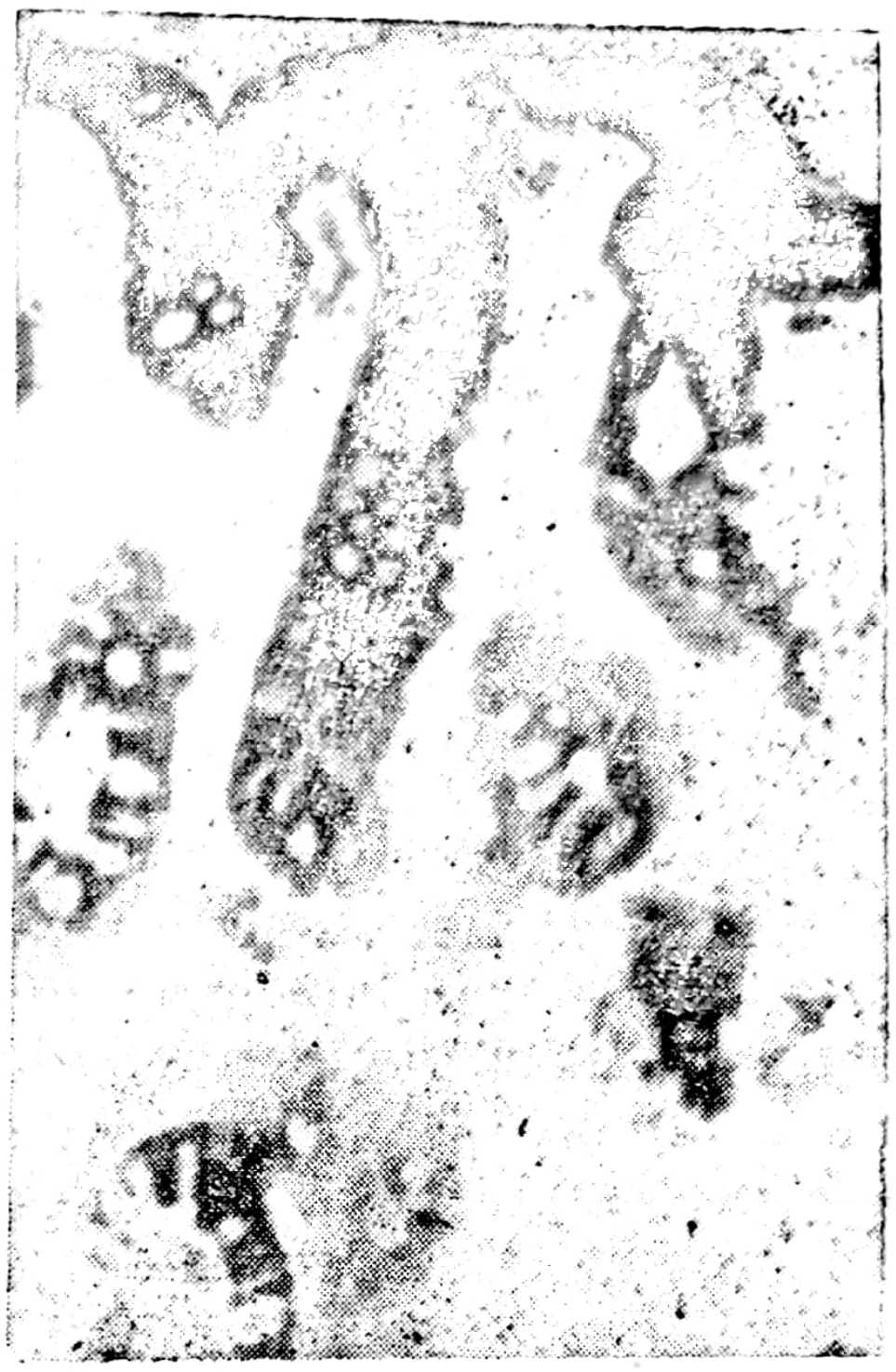

Fig. 5.14. — Jejunită interstițială, aspect histoenzimologic după tratament. Activitatea fosfatazei acide apare normală la nivelul epiteliului de suprafață, dar rămîne mult redusă în profunzimea glandelor.

rioada de preclimax, perioadele premenstruale și intramenstruale, perioadele de creștere la copii, hipertiroidismul incipient, intervenții pe sfera endocrină (adenoame hipofizare, tumori ale glandelor suprarenale) etc.

Cumulul de factori menționați, mai ales asocierea factorilor igieno-dietetici și neuro-vegetativi-endocrini, favorizează atît precipitarea acutizărilor, cît și evoluția cronică continuă a ECEC.

Fazele de recurență se manifestă prin scaune diareice, în medie 3—5/zi, care conțin uneori resturi alimentare nedigerate (cartofi și fibre vegetale în special). Scaunele au predominent aspect de fermentație (spumoase, miros înțepător, cu efect iritant în zona anală și perianală, pH acid). Rareori în fazele recurențiale se menționează aspectul de putrefacție, prezența de fibre musculare nedigerate în scaun, miros fetid al acestora, culoare negricioasă-maronie, pH alcalin.

Dispepsia de fermentație și cea de putrefacție nu reprezintă entități în sine, ci efectele florei intestinale, ale cărei tulpini variază, determinînd manifestări coprologice. Rareori în evoluția afecțiunii procesele de fermentație pot trece în cele de putrefacție și invers, în funcție de compoziția alimentelor și dinamica florei microbiene intestinale. Numărul mai mare de scaune în 24 ore (peste 5) nu este de obicei compatibil cu diagnosticul de ECEC, trebuind căutate alte afecțiuni cu substrat morfopatologic mai sever (spectrul sprue, neoplazii benigne sau maligne, boala Crohn etc.). De asemenea prezența de produse patologice în scaun (sînge și puroi în

Scanned with OKEN Scanner

special), nu este compatibilă cu diagnosticul. Mucusul în mici cantități poate fi însă întîlnit, cînd participarea colonică este mai intensă.

În fazele de remisiune clinică, bolnavii pot prezenta scaune de aspect normal sau frecvent scaune de constipație. Acestea din urmă pot fi determinate de regimul alimentar restrictiv, sărac în fibre vegetale și de hiperabsorbția apei și a unor electroliți la nivelul cecului și părții incipiente a colonului ascendent.

În forma cronică continuă, afecțiunea se caracterizează prin scaune moi, în medie 2—3/zi, putînd apare noaptea, cu aspect predominent de fermentație.

Sindromul enteral jejunal este prezent, mai ales în fazele de acutizare, denotînd afectarea predominentă a intestinului subțire. Manifestările clinice ale sindromului enteral sînt: durerile periombilicale, care preced de obicei scaunele, sau au caracter permanent. Durerile periombilicale în fazele recurențiale apar sub formă de crampe, se asociază cu borborigme, balonări, flatulență și diminuă ca intensitate, după evacuarea scaunului. Alteori aceste dureri devin dependente de alimentație, apărînd la 2—3 ore după masă, mai ales dacă alimentele consumate au un volum mai crescut, sînt reci și bogate în reziduuri vegetale, condimente sau grăsimi. Asociate sindromului enteral apar manifestări la distanță de tip vascular și neuro-vegetativ: senzația de căldură la nivelul capului, paloare, transpirații, palpitații, hipotensiune arterială cu amețeli. Toate aceste simptome sînt asemănătoare cu cele întîlnite în sindromul dumping și au ca mecanism probabil, eliberare de serotonină din celulele enterocromafine și de kalicreină, ambele cu efecte cunoscute asupra sistemului vascular. Eliberarea acestor substanțe peptidergice se face probabil prin excitația interoceptorilor de la nivelul epiteliului intestinal, ca urmare a conținutului intraluminal modificat din punct de vedere chimic. Această ipoteză este parțial verificată experimental. În fazele de remisiune sau cronice continue, sindromul enteral are o manifestare ștearsă, dominată de dureri ușoare periombilicale postprandiale și disconfort abdominal. Compresiunea zonei periombilicale prin îmbrăcăminte sau alteori prin palpare, accentuează aceste dureri. De asemenea, unele mici abateri alimentare, consumul de dulciuri sau de lapte, de fructe și legume crude pot contribui la accentuarea sindromului enteral.

Manifestările determinate de coafectarea altor segmente sau organe digestive pe cale reflexă/humorală sau prin acțiunea acelorași factori inițiatori ai afecțiunii sînt: grețurile și balonările postprandiale determinate de suferința duodenală, senzația de gust amar și de disconfort epigastric, determinate de suferința bilio-pancreatică și refluxul secrețiilor respective în stomac și esofag, diminuarea pasageră a apetitului, determinată de pătrunderea unor substanțe toxice în circulația generală etc. Apariția mucusului în scaun și prezența tenesmelor rectale sugerează participarea segmentului rectosigmoidian.

Manifestările vegetative pot fi premergătoare afecțiunii sau pot apare simultan cu aceasta. Acestea constau din stare de neliniște, insomnii, anxietate, alteori astenie, transpirații la eforturi minime etc. Prezența acestora cu o intensitate mai mare în evoluția bolii poate sugera apa-

riția unei acutizări. Unii autori consideră că manifestările vegetative din ECEC fac parte din răsunetul general al sindromului enteral.

Malasimilația poate fi prezentă în evoluția bolii, dar are totdeauna manifestări ușoare. Cazurile cu malasimilație medie sau severă obligă la cercetarea altor afecțiuni intestinale sau extraintestinale, asociate cu tulburări nutriționale de acest gen. Fenomenele nutriționale din cadrul ECEC, indică de obicei malasimilația selectivă. Printre acestea menționăm: acroparestezii și mialgii (deficit de calciu și vitamine din complexul B), tegumente aspre (deficit de vitamina A), rareori ușor deficit ponderal (circa 3—4 kg față de greutatea ideală). Acesta din urmă este indus mai ales de restricțiile alimentare, pe care mulți bolnavi și le impun, fiind dominați de teama manifestărilor dezagreabile intestinale. Examenul obiectiv pune în evidență unele manifestări carențiale, menționate anterior, hiperreflectivitate osteotendinoasă (care însoțește manifestările vegetative) și semnul „Lambda dureros“ (Fodor și colab.). Acesta din urmă constă din compresiunea zonei periombilicale, care declanșează o durere moderată sau intensă la bolnavii cu ECEC, ca expresie a coafectării plexurilor nervoase mezenterice, precum și a celor periaortice și periiliace în cadrul bolii.

Examenele paraclinice pot orienta diagnosticul și atitudinea terapeutică.

Examenele „statice“ pot evidenția în sînge unele modificări caracteristice malasimilației, de obicei selectivă: hemograma poate evidenția ușoară anemie hipocromă, cu anizomacromicrocitoză (expresie a hiposideremiei, a deficitului de acid folic și vitamină B_{12}). Electroforeza poate indica hipoproteinemie, hiposerinemie și uneori creșteri ale fracțiunilor globulinice α_1 și α_2. Calcemia poate fi ușor scăzută (calciul ionizat în special). Electroliții serici pot arăta în fazele de acutizare, scăderi ale K, Mg și Na seric, expresie a eliminărilor fecale crescute ale acestora. Ionograma serică reprezintă de asemenea un ghid judicios pentru tratamentul dezordinilor hidroelectrolitice, cînd acestea există.

Examenele coprologice, după prînzul Schmidt, pot evidenția fibre vegetale, spori vegetali, amidon, rareori cristale de acizi grași, săpunuri, fibre musculare nedigerate. Mai frecvente sînt elementele de fermentație: pH acid, amidon intra- și extracelular și floră iodofilă. Uneori în materiile fecale pot fi depistați paraziți sau ouă de paraziți, situație care obligă la tratament adecvat. Coproculturile dau rezultate de multe ori eronate, ținînd seama de faptul că flora colonică este dominantă în scaunul normal. Dozările de grăsimi în fecale (metoda van de Kamer) pot evidenția extrem de rar o steatoree ușoară în ECEC (6—8 g/24 ore). Cazurile cu steatoree peste aceste valori exclud diagnosticul acestei afecțiuni.

Testele „de solicitare“ intestinală, pot arăta valori ușor modificate revelatoare ale suferinței predominant jejunale. Astfel, hiperglicemia provocată și testul cu D-xiloză demonstrează curbe aplatizate sau valori scăzute. Testul cu lactoză arată frecvent scăderea procesului de digestie a acesteia. Testul Schilling arată de obicei valori normale.

Probele de radiorespirometrie după administrarea de acizi grași marcați și săruri biliare marcate (H^3, C^{14}) arată valori ușor scăzute ale eliminărilor respiratorii, iar în caz de disbioză intensă, valori crescute.

Scanned with OKEN Scanner

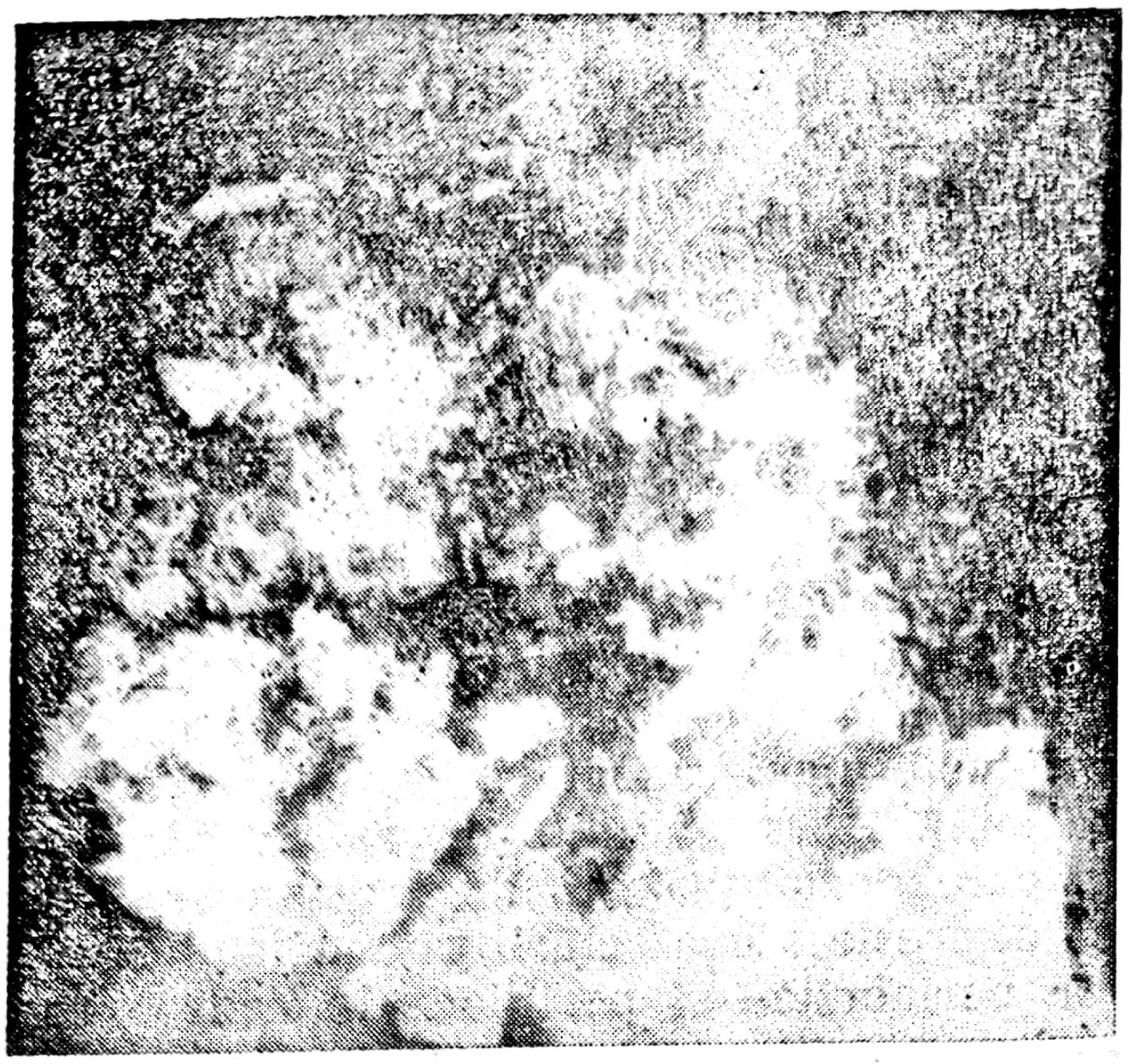

Fig. 5.15. — Aspectul radiologic al intestinului subțire într-un caz de enteropatie cronică de etiologie complexă (ștergerea parțială a reliefului, diluția substanței baritate).

Jejunoculturile protejate sînt de real folos terapeutic, evidențiind flora responsabilă a manifestărilor clinice și morfopatologice. Testarea sensibilității acestor germeni, orientează corect terapia. Se întîlnește de regulă un număr de germeni ce depășește 100 000/ml suc jejunal. Asocierea cu fungi este rară, dar depistarea acestora obligă la tratament suplimentar.

Indicanul urinar este crescut în cazurile cu componentă patogenetică-disbiotică.

Examenul sucului duodenal prin tubaj duodenal poate pune în evidență paraziți (lamblia, strongyloides, ankylostoma), care se asociază frecvent cu flora microbiană excesiv dezvoltată.

Explorarea radiologică indică modificări privind dinamica intestinală, secrețiile intestinale și morfologia mucoasei. Tranzitul jejuno-ileal este de obicei crescut în fazele de activitate ale bolii. Se observă de asemenea și diluția substanței de contrast, datorită hipersecreției jejunale, precum și modificări ale reliefului mucoasei (ștergerea parțială a acestuia) (fig. 5.15). Aceste 2 ultime modificări radiologice, indică, de regulă un stadiu mai evoluat al afecțiunii.

Examenul morfologic și histoenzimologic al mucoasei jejunale obținută prin biopsie orientează asupra intensității leziunilor și în funcție de acestea, tratamentul adecvat. Se descriu cel mai frecvent leziuni de jejunită superficială și interstițială, foarte rareori leziuni de jejunită atrofică în focare. Atrofia jejunală subtotală sau totală nu este compatibilă cu diagnosticul de ECEC. Studiile histoenzimologice arată frecvent reducerea activității lactazice și dehidrogenazice, rareori fiind implicate și alte grupuri de enzime.

Forme clinice. ECEC au două forme clinice majore:

— unele în care nu se decelează alte suferințe premergătoare instalării afecțiunii, mai rar întîlnite în practică (ECEC primare);

— altele sînt de însoțire (ECEC secundare), apărînd în cadrul altei afecțiuni sau condiții clinice: anaclorhidrii și gastrite atrofice, diverticuloze colonice sau intestinale, sindroame aderențiale postoperatorii sau bacilare, stomacul operat, rezecții intestinale diverse, operații de by-pass intestinal folosite în tratamentul obezității, stări după colecistectomie etc. Din punct de vedere clinic ECEC pot fi fără manifestări carențiale sau cu

manifestări carențiale ușoare; ECEC cu denutriție severă nu există în practică.

În afara diagnosticului de excludere este necesar ca prin investigații paraclinice să se stabilească componenta patogenetică a afecțiunii (ecologică, intraluminală, neuro-endocrină, disenzimatică, imunologică etc.), de aceasta depinzînd instituirea tratamentului corect.

Evoluție. Complicații. Afecțiunea este cronică și se caracterizează prin recurențe, determinate de obicei de factori de mediu (nervoși, alimentari în primul rînd), sau prin evoluție continuă, cu simptome dezagreabile (diaree, dureri ombilicale, manifestări vegetative diverse), dar compatibile în general cu activitatea profesională, exceptînd muncile grele.

Complicațiile sînt în general cu evoluție favorabilă, printre acestea pe primul plan situîndu-se sindromul entero-renal și entero-hepatic. Acestea sînt determinate de permeabilitatea epiteliului intestinal pentru anumiți germeni, flora colibacilară în primul rînd. Infecțiile urinare cronice sau intermitente pot avea uneori drept cauză o ECEC la care predomină ca mecanism elementul disbiotic microbian intraluminal. Angiocolitele condiționate de transportul portal al germenilor sînt de excepție în cursul afecțiunii. Hepatitele „satelite“, de obicei cu proces inflamator pericolangiolar sînt de asemenea rar întîlnite în evoluția ECEC.

Contaminarea parazitară intestinală este frecvent întîlnită în această enteropatie și corectarea acesteia devine obligatorie, cu beneficiu pentru evoluția afecțiunii de bază. Afecțiunile intercurente sînt mai frecvent întîlnite la bolnavii cu ECEC, după cum arată Fodor și colab. Printre acestea se menționează în primul rînd afecțiunile pulmonare acute și tuberculoza pulmonară.

Prognosticul este în general favorabil.

Diagnosticul se stabilește în primul rînd prin excluderea altor afecțiuni cu tablou clinic asemănător, deoarece simptomele sînt necaracteristice. Cu valoare doar orientativă, sînt următoarele simptome, de obicei grupate: dureri abdominale episodice sau permanente periombilicale, diareea după crudități, dulciuri (în special aluaturi dospite) sau lapte, sindromul jejunal, manifestările vegetative și uneori deficitul ușor ponderal. Simptome asemănătoare se pot întîlni în:

— colonul iritabil, la care simptomele, în special, diareea sînt mai puțin intense, scaunele sînt amestecate uneori cu mucus, frecvent există alternanțe de diaree și constipație; starea nutrițională este normală, iar datele paraclinice sînt în limite normale.

— Enteropatia glutenică se manifestă prin diaree cu steatoree și tulburări nutriționale, determinate de consumul de făinoase din grîu. De mare valoare diagnostică sînt: steatoreea și atrofia mucoasei jejunale, care se remit parțial după înlăturarea alimentației cu gluten.

— Boala Crohn ileocecală se manifestă, de asemenea, cu scaune diareice, stări subfebrile, tulburări nutriționale, manifestări sistemice. Examenele radiologic, bioptic și, uneori cînd localizările sînt rectocolonice „pe sărite“ ajută la tranșarea diagnosticului.

— Rectocolita ulcerohemoragică se manifestă prin scaune diareice cu prezența de mucus și sînge, tenesme rectale. Examenele endoscopic, morfopatologic și radiologic ajută la stabilirea diagnosticului.

Scanned with OKEN Scanner

— Diverticuloza intestinală, tumorile intestinale și boala Whipple pot fi excluse pe baza datelor clinice, radiologice și morfopatologice.

— Tuberculoza ileo-cecală se poate exclude pe baza criteriilor clinice (febră, dureri în fosa iliacă dreaptă, diaree, denutriție). Examenele radiologic și bacteriologic (identificarea bacilului Koch în scaun) ajută la stabilirea diagnosticului corect.

Tratamentul este exclusiv medical-patogenetic și simptomatic. O componentă importantă terapeutică o constituie regimul igienodietetic.

Alimentația trebuie adaptată deficiențelor enzimatice, și toleranțelor individuale. În fazele de recurență regimul este ușor restrictiv, eliminîndu-se cruditățile (zarzavaturi, leguminoase, fructe), laptele, dulciurile, alimentele reci. Alimentația se va baza pe carne fiartă, brînză de vaci, orez fiert, supă de zarzavat, ouă moi, ceaiuri și compoturi îndulcite cu zaharină, prăjituri dietetice. Se vor administra 5—6 mese/zi. După alimentație simptomele abdominale sînt favorabil influențate de compresele călduțe sau alcoolizate pe abdomen. Se vor evita factorii stressanți de mediu, în perioadele de activitate. Alimentația restrictivă se va îmbogăți progresiv în funcție de simptome. În perioadele de remisiune se vor adăuga alimentele pe care bolnavul din proprie inițiativă le tolerează, în special unele crudități. Laptele dulce, pentru care există de obicei intoleranță, se va dilua în părți egale cu ceai de tei, mentă, mușețel sau sunătoare și va fi consumat în cantități progresive. Aceleași criterii pot fi folosite și pentru celelalte alimente, dulciuri și grăsimi, care vor fi consumate pînă la limita cantitativă a toleranței intestinale.

În formele continui, regimul alimentar va viza cu precădere asigurarea liniștii motorii și secretorii intestinale. Se vor exclude din combinație acele alimente care accentuează diareea și durerile abdominale și pe care bolnavul le poate ușor identifica.

Procesele dispeptice de fermentație și putrefacție care pot apare în evoluția bolii vor fi tratate dietetic corespunzător, regim alimentar hiperproteic în fazele de fermentație și făinos în fazele de putrefacție.

Ținînd seama că alcoolul joacă un rol important în inițierea și în întreținerea bolii, acesta va fi contraindicat, pe toată durata bolii.

În fazele active somnul va trebui să asigure 7—8 ore pe noapte și se vor evita enervările, stările conflictuale, activitatea profesională și extraprofesională fără repaus.

Medicația este patogenetică și simptomatică în același timp.

Ținînd seama că factorii ecologici intraluminali ocupă un loc de bază în evoluția bolii, toate eforturile vor fi îndreptate pentru identificarea acestora și testarea sensibilității respective. Cînd izolarea germenilor prin jejunoculturi nu este posibilă, tratamentul inițial se va face cu dezinfectante uzuale, iar cînd aceștia sînt izolați, se va administra medicația antimicrobiană respectivă.

Tratamentul dezinfectant se poate face cu preparate de oxichinoleină (Saprosan, Mexaform, Intestopan), 3—4 tablete/zi, cure de 6—10 zile, care de multe ori pot scurta perioada de recurență. În formele cronice continui, preparatul trebuie administrat în cure lunare, de 5—6 zile. Dacă acest tratament nu dă rezultatele scontate, se poate încerca Ftalilsulfatiazolul, 3—4 g/zi, timp de 6—10 zile, sau antibiotice tip Ampicilină (2—4 g/zi), Tetraciclină (2 g/zi), Neomicină (2 g/zi), în cure de 6—8 zile.

Scanned with OKEN Scanner

Numai în cazuri extreme și mai ales sub indicația antibiogramei, se pot administra alte antibiotice tip cefalosporine, bacitracine etc. Ca și în cazul preparatelor de oxichinoleină și antibioticele vor fi administrate în cure lunare de 5—7 zile, în formele cronice continue, pînă la obținerea remisiei clinice.

Parazitozele asociate (în special giardiaza) și micozele (în special candidozele) vor fi tratate corespunzător pînă la eradicarea parazitului respectiv sau asanarea procesului micotic. În formele evoluate ale afecțiunii (peste 3 ani), dacă tratamentul bactericid sau bacteriostatic nu au dat rezultate se pot folosi în asociere, corticosteroizii, posologie medie, pe perioade de 2—3 săptămîni.

Sindromul jejunal, diareea și durerile, consecințe ale complexelor mecanisme patogenetice, vor fi tratate simultan simptomatic. În acest scop se pot administra anticolinergice (Scobutil, Fobenal, Lizadon) 3—4 tablete/zi după toleranță), calciu carbonic 3—8 lingurițe, preparate enzimatice intestinale și pancreatice (Triferment 6—12 tablete/zi), absorbante ale gazelor intestinale (cărbune medicinal, substanțe siliconate). Dacă sindromul jejunal este pe primul plan, se pot administra pe cale orală, anestezice tip oxetazină sau procaină (sol. 2%), etc., 1—2 lingurițe înainte de mese sau injecții de atropină 1‰, 1/4—1/2 mg cu 1/4 oră înainte de mese, perioade de 3—4 zile.

Preparatele de bismut, administrate sub formă de pulbere, înainte de mese nu și-au dovedit eficiența.

Vor fi tratate, de asemenea, unele manifestări neuro-vegetative din cadrul afecțiunii. În acest sens se pot utiliza tranchilizante de zi (Rudotel 1—2 tablete), alte tranchilizante tip Diazepam 10—20 mg/zi, Napoton, Meprobamat în funcție de toleranță și de manifestările respective. Somnul va fi asigurat la nevoie prin administrare de derivate barbiturice.

Tratamentul unor manifestări carențiale se va face prin adiționarea elementului deficitar: preparate de fier în anemia hipocromă, acidul folic și eventual, vitamina B_{12} în anemiile macrocitare. În depleţiile electrolitice din fazele de acutizare se vor administra electroliții corespunzători, de obicei K, Mg, Ca, Na.

Complicațiile renale, biliare, pulmonare, de obicei infecțioase, se vor trata cu antibioticul corespunzător.

Tratamentul balneo-climateric are efect în special prin influențarea favorabilă a factorilor nervoși vegetativi și prin regimul de cruțare intestinală asociat.

Elementul psihic trebuie avut în vedere în permanență, de acesta depinzînd în mare măsură recidiva, remisiunea și vindecarea afecțiunii. Corect tratată, ECEC se poate vindeca clinic și funcțional după o perioadă de 6—12 luni. În formele avansate sînt posibile remisiuni lungi sau atenuarea apreciabilă a manifestărilor clinice. Cadrul nosologic al acestei afecțiuni este în continuă restrîngere. După opinia noastră, cele mai multe din cazurile de ECEC reprezintă o asociere între factorii genetici (enzimatici și imunologici intestinali) și factorii ecologici intraluminali, cel microbian în primul rînd.

Recuperarea bolnavilor cu ECEC este posibilă cu condiția tratamentului complex corespunzător al afecțiunii și complicațiilor sale.

BIBLIOGRAFIE

1. **Allen G. A.** — A Unifield Concept of the Vascular Pathogenesis of Enterocolitis of Varied Etiology. A Pathophysiologic Analysis. Amer. J. Gastroenterol., 1977, 4, 347—352.
2. **Armstrong W. Mc. D. in: Csaky T. Z.** — Intestinal Absorption and Malabsorption. Raven Press, New York, 1975.
3. **Binder H. J. in: Field M., Fordtran J. S., Schultz S. G.** — „Secretory Diarrhea". American Physiological Society, Bethesda, USA, p. 159—178, 1980.
4. **Bloom S. R., Polak J. M. in: Abe K.** — Clinics in Endocrinology & Metabolism, Saunders Ltd, London, IX, p. 285—298, 1980.
5. **Coates M. E., Fuller R. in: Clarke R. T. J., Bauchop T.**, Eds Microbial Ecology of the Gut. Academic Press, London, New York, San Francisco, 1977, 311—346.
6. **Elmes M. E., Gwin Jones J., Stanton M. R.** et al.: Peptic Surgery and the Paneth Cell. Scand. J. Gastroenterol., 1982, 17, suppl. 74, 161—162.
7. **Fleidner Th. M., Heit H., Niethammer D., Pflieger H.** — Clinical and Experimental gnotobiotics. Proceedings of the VI th International Symposium of Gnotobiology. Fischer-Verlag, Stuttgart, New York, 1979, 1—396.
8. **Fodor O., Dumitrașcu D.** — Enterocolita cronică. Ed. medicală, București, 1970.
9. **Fox J. E., Dinda P. K., Beck I. T.**: Is Ethanol Toxicity in the Jejunum, one to Osmotic Damage? Gastroenterology, 1977, 72, 1058—1065.
10. **Gheorghescu B., Rebedea D.** — Intestinul subțire. Fiziopatologie. Clinică. Tratament. Ed. medicală, București, 1975.
11. **Gheorghescu B., Rebedea D., Boicescu Lidia** — Sindromul de malabsorbție. Edit. Academiei R.S.R., București, 1982.
12. **Goldstein F.** — Mechanismum of Malabsorption and Malnutrition in the Blind Loop Syndrome. Gastroenterology, 1971, 61, 780—788.
13. **Gorbach S. L., Tabaqchali S.** — Bacteria, Bile and the Small Bowel. Gut, 1969, 10, 963—969.
14. **Gorbach S. L.** — Intestinal Microflora. Gastroenterology, 1981, 60, 1110—1121.
15. **Gustafsson B. E.** — The physiological Importance of the colonic Microflora. Quadrennial Reviews, VII World Congress Gastroenterology, Stockholm, 14—19 iunie 1982, Glaxo Pharmaceutica Ltd England, 1982, 117—131.
16. **Harrison B. M., Killoy A., Walker-Smith J. A., France N. E.** et al.: Cows' Milk Protein Intolerance: A possibile Association with Gastroenteritis, Lactose Intolerance and IgA Deficiency, Bl. Med. J., 1977, 1, 1501—1504.
17. **Hermees A., Adams W. H., Liu Y. K.** et al.: Mucosa of the Small Intestine in Folate-Deficient Alcoholics. Amer. Intern. Med., 1972, 76, 957—965.
18. **Ianoeitz H. D., Sacher D. B.** — Frontiers of Knowledge in the Diarrheal Diseases, Projects in Health. Inc. Upper Montclair, New Jersey, 1979.
19. **Polak Z. M., Bloom S. R., Wright N. A., Daly M. J.** — Adaptation Pathophysiology of Intestinal Response to Disease. Scand. J. Gastroenterol., 1982, 17, supl. 74, p. 1—179.
20. **Read N. W. in: Ruppin H., Domschke W., Soergel H.** — „Diarrhea in Disorders of Intestinal Transport", G. Thieme Verlag, Stuttgart and New York, p. 45—52, 1981.
21. **Robinson J. W. L., Doeling R. H., Riecken E. O.** — Mechanismus of Intestinal Adaptation. MTP Press Ltd., Lancester, 1982.
22. **Segretin M., Gobin R.** — Colites et enterocolites bactériennes. Gaz. Med. Fr., 1970, 25, 5200—5241.

5.8.7. ENTEROPATIA ALCOOLICĂ

Cercetările efectuate pe animale sau la om au relevat, în cadrul tulburărilor induse de etanol asupra tractului digestiv, o afectare intestinală difuză, caracterizată prin modificări histologice, metabolice, enzimatice și funcționale variate, a căror intensitate și răsunet clinic sînt dependente de doza și durata folosirii etanolului și eventualele deficiențe nutriționale coexistente.

Unele particularități ale intestinului ca sensibilitatea deosebită la malnutriția proteică sau deficitele vitaminice, în contextul obișnuit al unei regenerări epiteliale foarte intense, suscită posibilitatea inducerii leziunilor de către malnutriția proteică sau deficitul de folat sau vit. B_{12}, complicații frecvent întîlnite în alcoolismul cronic și nu de către etanol însuși (5). De asemenea, modificările florei bacteriene, în condițiile unei permeabilități crescute a mucoasei enterale, asociate cu resorbție de toxine microbiene, germeni patogeni sau molecule antigenice pot accentua destabilizarea morfofuncțională a mucoasei intestinale (7).

Patogenia și fiziopatologia enteropatiei alcoolice implică un complex de mecanisme:

a) *Modificări histologice și metabolice intestinale,* constînd în eritem difuz și eroziuni hemoragice în duoden și jejun, precum și dilatații vilozitare (la hamster) în jejun, cu diminuarea consumului de O_2 la acest nivel, în alcoolismul acut. Aspectul de duodenită cronică, reducerea înălțimii vililor jejunali și a profunzimii criptelor glandulare preponderente în ileon, concomitent cu creșterea celularității, a indexului mitotic, a activității tiamidinkinazei etc., sînt întîlnite în alcoolismul cronic. Modificări ale microvililor și organitelor celulare sînt prezente în toată mucoasa intestinală, inclusiv la nivelul celei rectale, cu răsunet asupra metabolismului și funcțiilor celulare (1).

b) *Tulburări ale absorbției intestinale,* consecință a perturbării mecanismelor de transport celular, prin creșterea fluidității membranelor și/sau inhibării Na^+—K^+—ATP-azei din marginea în perie, cu scăderea absorbției glucozei, D-xilozei, aminoacizilor, acidului folic, vit. B_{12}, tiaminei, vit. A, a apei și electroliților (Na^+, K^+, Cl^-). Insuficiența pancreatică cronică sau ciroza hepatică, însoțite de steatoree sau tulburări metabolice, favorizează apariția malabsorbției proteice și vitaminice, accentuînd malnutriția proteică și deficitul vitaminic caracteristice alcoolismului (3). Creșterea secreției apei și electroliților, cu apariția diareei, poate fi secundară creșterii concentrației AMPc la nivelul intestinului subțire, dar accentuarea secreției proteice pancreatice în alcoolismul cronic este urmarea stimulării secreției de CCK-PZ (6).

c) *Creșterea sintezei de trigliceride în mucoasa intestinală,* îndeosebi sub formă de VLDL (efect hiperlipemiant, cu potențial aterogenetic), însoțită în alcoolismul acut și de creșterea debitului limfatic enteral.

d) *Diminuarea activității dizaharidazelor intestinale,* cu accentuarea intoleranței la lactoză, mai ales la bolnavii cu deficit genetic preexistent (4).

e) *Perturbarea motilității intestinale,* cu scurtarea timpului de pasaj și inducerea diareei, urmare a inhibării undelor de tip I (neperistaltice) în jejun și stimulării undelor propulsive de tip III în ileon (2).

Tabloul clinic este dominat de instalarea diareei și a intoleranței la lactoza din lapte, la un consumator abuziv de alcool, în cadrul unor fenomene colitice sau a unui sindrom „like-dumping“ (4), asociate adesea cu semne de malnutriție. Steatoreea indică prezența leziunilor de pancreatită cronică alcoolică și contribuie la stabilirea etiologiei alcoolice a acestor tulburări intestinale.

Scanned with OKEN Scanner

Profilaxia şi *tratamentul* enteropatiei alcoolice implică oprirea totală a ingestiei de băuturi alcoolice, concomitent cu administrarea unui regim alimentar echilibrat, bogat vitaminizat şi a unor doze terapeutice de folat şi vitamine grup B (tiamină, vit. B_{12}). Leziunile morfofuncţionale sînt rapid reversibile odată cu sistarea consumului de etanol şi corectarea deficitelor nutriţionale.

BIBLIOGRAFIE

1. **Brozynsky S., Grosberg S. J., Fani K., Wapnick S.** — Alcohol induced changes in the human rectal mucosa: ligh and electronmicroscopic studies. Gastroenterology, 1977, 72 : A-11/1 034.
2. **Martin J. L., Justus P. G., Mathias J. R.** — Altered motility of the small intestine in response to ethanol (ETOH): an explanation for the diarrhea associated with the consumtion of alcohol. Gastroenterology, 1980, 78, part. 2: 1 218.
3. **Mezey E., Jaw E., Slavin R. E., Toban F.** — Pancreatic function and intestinal absorbtion in chronic alcoholism, Gastroenterology, 1970, 59: 657—664.
4. **Perlow W., Baraona E., Lieber C. S.** — Symptomatic intestinal disaccharidase deficiency in alcoholics, Gastroenterology, 1977, 72: 680—684.
5. **Pitchumoni C. S., Jerzy Glass G. B.** — Alcohol injury to gastrointestinal mucosa. In: George B., Jerzy Glass — Progress in gastroenterology, vol. 3, Ed. Grune and Stratton, 1977, New York—San Francisco—Londra, cap. 26: 717—758.
6. **Triscornia O. M., Palasciano G., Dzieniszewski S., Sarles H.** — Simultaneous changes in pancreatic and gastric secretion induced by acute intravenous ethanol infusion, Amer. J. Gastroent., 1975, 63: 389—393.
7. **Wilson F. A., Hoyumpa A. M.** — Ethanol and small intestinal transport, Gastroenterology, 1979, 76: 388—403.

5.8.8. MANIFESTĂRI INTESTINALE DE CAUZĂ IATROGENĂ

Malabsorbţie medicamentoasă. Administrarea unor medicamente ca: neomicina, colestiramina, colchicina, bacitracina, tetraciclina, kanamicina, polimixina, acid-gama-aminosalicilic, fenindiona, difenilhidantoina, contraceptivele per os şi laxativele iritante etc., poate duce la apariţia unui sindrom de malabsorbţie (4). Obişnuit există o relaţie între doza administrată şi malabsorbţie. Neomicina în doză de 4 g/zi, administrată altădată în afecţiuni hepatice, poate produce steatoree medie (15—18 g grăsimi/zi), creatoree şi test cu D-xiloză modificat, vili reduşi (la biopsie intestinală); tulburarea pare a se produce la nivelul sărurilor biliare şi hidroliza grăsimilor. Colestiramina în doză de peste 12 g/zi poate cauza steatoree medie (8—14 g/zi); medicamentul „leagă sărurile biliare" făcîndu-le astfel inactive în solubilizarea grăsimilor. Colchicina poate produce steatoree, pierdere intestinală de proteine şi test D-xiloză deficitar. Celelalte medicamente, enumerate mai sus, în doze mari (acidul-gama-aminosalicilic în doze de 2 ori mai mari) conduc uneori la malabsorbţie şi steatoree. Tulburările de tip malabsorbţie ce apar după administrare de defenilhidantoină şi contraceptive per os, sînt atribuite unei deficienţe izolate de acid folic. De asemenea, laxativele iritante în exces pot duce la diaree cu pierdere de proteine şi la steatoree mică-medie, probabil prin creşterea motilităţii intestinale; sînt incriminate, mai ales, podofilina şi jalapa.

Enterocolita pseudomembranoasă *(colita postantibiotice)* (1, 4, 7). Este un sindrom acut, febril ce interesează intestinul subțire și colonul, dar și fiecare segment în parte.

Deși cauza nu este cunoscută, mai frecvent au fost incriminați: Stafilococus auraeus și, în ultima vreme, Clostridium difficile. Incidența este mai mare la bolnavii în perioade postoperatorii, după ocluzie intestinală, eventual cu șoc și ischemie, după administrarea de cloromicetină și tetraciclină. Mucoasa intestinală este acoperită cu membrane galben-verzui murdare, deseori confluente; se observă edem al mucoasei, care este friabilă și ulcerații care pot ajunge pînă în submucoasă. Membranele sînt formate din fibrină, mucus și celule polimorfonucleare sau mononucleare, întregi sau distruse (4). În submucoasă se găsește edem și congestie. Dacă boala avansează apar necroze întinse și ulcerații și pseudomembranele se pot extinde la aproape tot intestinul.

Sindromul debutează brusc, aproximativ la 3—9 zile (cu limită pînă la 21 zile) de la sfîrșitul antibioterapiei; simptomele și semnele clinice constau în: febră 38—40°C, diaree apoasă cu mucus, puroi și deseori cu sînge, crampe abdominale, deshidratare prin pierdere masivă de lichide și acidoză metabolică și uneori stare de șoc. Hiperleucocitoza este frecvent întîlnită.

Diagnosticul se stabilește prin anamneză, examenul fizic, examenul macroscopic și culturi din scaun; examenul radiologic nu este util, uneori semnele fiind asemănătoare cu cele din rectocolita ulcero-hemoragică. Trebuie de asemenea ținut seama că nu toate colitele postantibiotice sînt pseudomembranoase.

Examenul rectosigmoidoscopic pune în evidență: hiperemie, friabilitate a mucoasei exsudate și, în cazurile severe, ulcere frecvente și edem. Culturile din scaun sînt pozitive pentru stafilococcus auraeus și uneori pentru clostridium difficile.

Dacă înainte erau incriminate mai mult cloromicetina și tetraciclina, astăzi în cauză sînt adesea ampicilina și clindamicina. Clostridium difficile a fost, probabil, selecționat terapeutic; toxina sa este citotoxică, produce diaree apoasă (hidroelectrolitică), uneori de tip dizenteric. Biopsia, evidențierea toxinei și rareori coproculturile pozitive contribuie la diagnostic.

Sindromul are o durată de zile pînă la cîteva săptămîni.

Tratamentul constă mai întîi în rehidratarea bolnavului, fiind uneori necesari 10—15 litri lichid în 24—36 ore, cu adăugare de K și bicarbonat. Uneori este indicat administrarea după 2—3 zile de 50—100 g albumină umană în perfuzie pentru a înlocui proteinele pierdute intestinal. Dacă bolnavul este în stare de șoc, în afara perfuziei de lichide în cantitate mare se indică administrarea de hemisuccinat de hidrocortizon 100—300 mg/24 ore. În cazul în care germenul incriminat este Stafilococcus auraeus, în raport cu antibiogramă, se administrează: Eritromicină 2—4 g i.v./zi, Penicilină, Meticilină sau cefalotină. Infecția cu Clostridium difficile se tratează de preferință cu Vancomicină 0,5—2 g/zi timp de 14 zile; Loiseau (7) recomandă adăugarea de Metronidazol sau colestiramină, pentru fixarea toxinei, ultima în doze de 4 g×4/zi.

Prognosticul a fost și rămîne rezervat, deoarece sindromul survine pe condiții clinice anterioare precare; dacă după 72 ore se obține reveni-

Scanned with OKEN Scanner

rea la normal a tensiunii arteriale, diureza este satisfăcătoare și diareea are tendință să cedeze, prognosticul devine mai bun.

Enterocolita de iradiere (2, 3). Sindromul clinic și deseori anatomic, mai întotdeauna progresiv, apare după iradierea abdominală sau pelvină cu doze totale de peste 5 000 r, pentru neoplazii din această zonă (în special ginecologice și vezicale). Incidența este de pînă la 25% (4), deși sînt citate reacții inflamatorii rectosigmoidiene în aproape 75% din cazurile de iradiere cu asemenea doze. Sensibilitatea la iradiere este mai crescută în intestinul proximal și scade în cel distal.

Etiologic, dacă leziunile sînt direct proporționale cu doza de iradiere, ele pot fi favorizate și de alți factori: vîrstă, stare generală și de nutriție precară a bolnavei, terapie cu citostatice, procese inflamatorii care fixează și imobilizează ansele intestinale etc.

Tulburarea principală se observă pe „replicarea" celulei intestinale, știut fiind că aceasta e una din cele mai active din corp (v. sindromul de intestin scurt). Leziunile de iradiere se datoresc modificărilor necrobiotice ale celulelor mucoasei și unor afectări ale structurilor vasculare din peretele intestinal. Se observă: hiperemie și edem al mucoasei, curînd urmate de distrugeri ale celulelor mezoteliale din arteriolele mici ale submucoasei, vasculite obliterative ale peretelui intestinal; edemul difuz se continuă cu fibroză și stricturi, leziuni grave, ireversibile. Mitozele din criptele celulare sînt reduse, vilii se reduc, apare apoi inflamație de mucoasă intestinală; în timp se formează abcese și ulcerații, frecvent difuze. Fibroza se extinde din mucoasă și în submucoasă; apar abcese și fistule între ansele intestinale (precum și între acestea și organele vecine).

Sindromul clinic se poate manifesta precoce, în primele 2 săptămîni de terapie, sau tardiv după 2—12 luni sau chiar după mai mulți ani de la sfîrșitul ei. La început simptomele dominante sînt cele ale unei inflamații acute ale mucoasei colice: tenesme, dureri, diaree și rectoragie, punînd problema diagnosticului diferențial cu colita ulceroasă, mai ales că la examenul rectosigmoidoscopic, mucoasa apare friabilă, edematoasă și cu necroze multiple. De obicei aceste simptome cedează spontan după cîteva săptămîni, deși uneori evoluția poate fi acută cu perforații și hemoragii intestinale masive ce impun o intervenție chirurgicală de urgență. Tîrziu apar dificultăți de defecare, manifestate prin scaun de calibru mic, defecare extrem de dificilă sau constipație și aspecte de subileus sau ileus intermitent mai ales la nivelul ileonului terminal și a rectosigmoidului. În această fază, domină fibroza și obstrucția parțială. Dacă leziunea este dominantă pe intestinul subțire, malabsorbția este sindromul predominent, în faza de: fibroză, obstrucție, abcese și fistulizare.

Diagnosticul se face frecvent pe baza anamnezei și examenului fizic; rectoscopia este utilă iar în faza severă, examenul radiologic baritat, evidențiază: spasme sau stenoze prin fibroză, ulcerații și fistule, cînd este cazul. Examenul radiologic în enterocolita de iradiere pune problema diagnosticului diferențial cu neoplasmul colic și granulomatoza difuză de intestin subțire uneori greu de diferențiat. Biopsia de mucoasă intestinală poate fi periculoasă, din cauza teleangiectaziilor intestinale multiple. O tumoră descoperită endoscopic care la biopsie nu arată imagine histologică pledează pentru o leziune de iradiere.

Scanned with OKEN Scanner

Tratamentul medical este util numai în prima fază, cînd simptomele principale menționate pot fi influențate prin anestezice locale, anticolinergice, tranchilizante și uneori clisme cu corticoizi (ca în colita ulceroasă). Asigurarea tranzitului intestinal prin lubrifianți este sigur utilă, ca și transfuziile de sînge pentru sîngerările severe; dilatarea stricturilor rectale este riscantă. În stadiul tardiv se impune tratamentul chirurgical, ce poate merge pînă la rezecții și/sau colonostomie.

Prognosticul rămîne rezervat în cazurile cu leziuni extinse și la cele cu intervenții chirurgicale repetate, pentru rezecție de intestin sau drenare de abcese.

Sindroame induse prin utilizare de purgative. Cruveilhier (citat 4) în urmă cu 140 de ani a descris sindromul denumit azi melanosis coli, caracterizat prin apariția unei colorații brune, „ca cerneala de China" pe mucoasa colonului, la un bolnav cu diaree cronică; în 1943 s-a atras atenția asupra colonului „de catartice" și apoi asupra colitei după clisme cu săpun.

Melanosis coli rămîne o curiozitate medicală; este benignă și se manifestă după administrarea de catartice de tip antrachinonic (cascara sagrada, frangula, aloes etc.), mai frecvent la femei și mai obișnuit la adulți și vîrstnici (neconfirmată prin necropsii). Debutul pare a fi între 4 luni și 13 luni, iar dispariția, după oprirea catarticului în 5—11 luni; nu toate cazurile presupun în etiopatogenie utilizarea catarticelor de tip antrachinonic, ci și neoplasmul colic (la unii cu abuz de laxative). Pigmentul din mucoasa colică are reacții de melanină și de lipofuscină (5).

Colita de catartice se manifestă mai frecvent la femei, după administrare de laxative timp îndelungat (circa 15 ani); sînt incriminate aloe, jalapa, podofilina, oleul de ricin, fenolftaleina etc. Se manifestă prin: diaree recurentă, disconfort abdominal, mucozități și sînge în scaun (uneori, fără febră și în absența altor boli intestinale). Deseori, la întreruperea laxativelor (circa o lună) sindromul se ameliorează, dar persistă constipația cronică.

Pentru amîndouă sindroamele se impune însă tratamentul profilactic adică renunțarea la catartice.

Colopatia după clisme (cu săpun) poate fi o reacție adversă severă uneori, mergînd de la disconfort moderat pînă la prostrație, de la reacție de tip anafilactic acut pînă la gangrenă rectală, colită hemoragică acută, insuficiență renală și chiar deces. Debut la puține ore după clismă prin: durere abdominală acută, distensie, diaree serosanguinolentă; exsudare de lichid în colon (cu hemoconcentrare), mucoree și hipokaliemie. Tratamentul constă în observația atentă a bolnavului, corectarea echilibrului hidroelectrolitic (8).

Tulburări intestinale produse de citostatice. Deși manifestări clinice gastrointestinale produse de citostatice nu au fost considerate ca frecvente și nici studiate, numeroase observații experimentale pe animale și morfologice (prin biopsie de mucoasă intestinală) la om, atestă influența nocivă pe care citostaticele o exercită, la nivelul intestinului subțire, în special.

Citostaticele reduc regenerarea epiteliului intestinal inhibînd activitatea mitotică din zona germinativă a epiteliului. Această inhibiție, observată după Vincristină, ametopterină, Bleomicină, 5-Fluorouracil, apare

Scanned with OKEN Scanner

rapid, după administrarea unei doze de citostatic (de ex. la cîteva ore după 2 mg vincristină), indiferent de calea de administrare. Ca urmare, în tratamentele mai prelungite apare o veritabilă atrezie a mucoasei. Pe lîngă această atrofie prin inhibiţie a mitozelor celulare, citostaticele menţionate şi probabil şi altele, au şi o acţiune directă toxică asupra enterocitelor, vizibilă în microscopia optică şi cea electronică (fragmentări ale mitocondriilor, dilataţii ale cisternelor endoplasmice, apariţia de incluziuni în citoplasmă şi vacuolizări ale acesteia). Aceste leziuni celulare duc la scăderea activităţii unor enzime (maltază, lactază, zaharază etc.), iar leziunile atrofice ale mucoasei îi reduc suprafaţa de resorbţie şi prin aceasta şi capacitatea de resorbţie, mai ales pentru glucide şi lipide.

Experimental au fost observate şi tulburări ale motilităţii intestinale după unele citostatice: încetiniri ale tranzitului, după colchicină şi atonii intestinale după aminopterină (6). Este posibil ca unele tulburări digestive ce apar frecvent în cursul administrării de citostatice (greaţă, vărsături, distensie abdominală etc.) să aibă ca substrat modificările produse de acestea în mucoasa şi motilitatea intestinală.

BIBLIOGRAFIE

1. **Birnbaum D., Laufer A., Freund M.** — Pseudomembranous enterocolitis, a clinico-patologic study. Gastroenterology 1961, 41, 345.
2. **De Cosse J. S., Rhodes R. S., Wentz W. B. şi colab.** — The natural history and management of radiation induced injury of the gastro-intestinal, tract. Ann. Surg. 1969, 170: 369.
3. **Earnest D. L., Trier J. S.** — Radiation enteritis and colitis, Gastrointestinal Disease Ed. Sleisenger N. H., Fordtran J. S., W. B. Saunders Com., 1973, pg. 1 369.
4. **Earbest D. L. Sleisenger M. H.** — Other disease of the colon and rectum. Gastro-intestinal Disease, Ed. Sleisenger M. and Fordtran J., W. B. Saunders Comp., Philadelphia, London, Toronto, 1973, pg. 1 501.
5. **Lillie R. D.** — Histopathologie. Technique and Practical Histochemistry 2-end Ed. Little Brown and Co. Boston, 1961, pg. 998.
6. Paralytischer Ileus und Dünndarmschädigung unter Zytostatikatherapie, Leber, Magen, Darm, 1978, 8, 198—202.
7. **Loiseau E.** — Les diarrhées aigués de l'adulte. Méd. Hyg. 1981, 39, pg. 284—292.
8. **Pike B. F., Phillippi P. J., Lawson E. H.** — Soap colitis. N. Engl. J. Med. 1971, 285, 217.

5.8.9. TUBERCULOZA INTESTINALĂ

Frecvenţa tuberculozei intestinale a scăzut datorită eradicării tuberculozei bovine, cît şi prin diagnosticul şi tratamentul precoce al tuberculozei pulmonare.

În ordinea frecvenţei, leziunile tuberculoase afectează regiunea ileocecală, colonul, apendicele şi zona anorectală.

Patogenie. Tuberculoza intestinală poate fi primitivă, sau secundară altei localizări, de obicei pulmonară. Forma secundară apare la 0,5—1% din pacienţii cu leziuni pulmonare şi este mai frecventă între 30—40 ani, la femei. Infecţia se produce cu bacilul Koch uman, cel mai adesea prin înghiţirea sputei bacilifere (calea enterogenă), deşi contaminarea se poate

realiza și hematogen (în cadrul unei miliare acute), sau prin contiguitate (de la tuberculoza genitală primitivă sau secundară).

Tuberculoza intestinală primitivă apare prin consumul laptelui și altor produse animale infectate cu b. Koch bovin.

Morfopatologie. Aproximativ 30—85% din leziunile bacilare intestinale se localizează în ileon datorită unor factori favorizanți: stază fiziologică, abundența țesutului limfoid. Contribuie și faptul că la acest nivel conținutul intestinal este bine digerat și supus unei absorbții intense.

Macroscopic — leziunile sînt de tip ulcerativ, ulcerohipertrofic și hipertrofic.

Microscopic — procesul inflamator din mucoasă debutează la baza criptelor glandulare invadate de bacili. Ulterior, bacilii fagocitați sînt transportați în submucoasă, în plăcile Peyer, unde apar inflamație intensă cu edem, infiltrat celular limfoplasmocitar, hiperplazie limfoidă, și formarea de leziuni granulomatoase care suferă un proces de necroză cazeoasă.

Ganglionii mezenterici invadați pe cale limfatică prezintă hiperplazie și necroză cazeoasă. Inflamația mezenterului adiacent generează obstrucție limfatică evidentă, iar procesul reparator duce la formarea de aderențe cu mutilarea seroasei care se scurtează și îngroașă. Coexistă leziuni vasculare de tip endarteritic îndeosebi la nivelul mucoasei, care sînt responsabile de necroză ischemică cu ulcerații secundare. Ulcerul tuberculos este de regulă profund, putînd ajunge pînă la nivelul seroasei. Totuși, perforația liberă este rară, deoarece ulcerația se dezvoltă în timp, permițînd apariția unei reacții inflamatorii, cu formarea de aderențe limitante. Procesul reparator al ulcerației se rezolvă cu cicatrice vicioase bogate în colagen, responsabile de apariția stenozelor. Peretele intestinului este interesat în totalitate și există, de regulă, o hiperplazie difuză a foliculilor limfatici.

Este important diagnosticul diferențial cu o serie de boli și în special cu boala Crohn, confuzia fiind datorată localizării comune cît și existenței leziunilor granulomatoase. Această confuzie este frecventă îndeosebi în tuberculoza intestinală tratată cu tuberculostatice, situație în care leziunile devin total necaracteristice și diferențierea greu posibilă. Taylor și Tandon au elaborat o serie de criterii de diferențiere macroscopice (frecvența leziunilor anale și a nodulilor miliari, aspectul leziunilor ulcerative, perforațiile, fistulele și stricturile), și microscopic (aspectul și caracteristicile granulomului) (Tabelul 5.V).

Asocierea uneori cu leziuni de tip carcinomatos se explică prin faptul că leziunile ulceroase neoplazice creează poarta de intrare pentru infecția bacilară.

Tablou clinic. Simptomatologia este variabilă în funcție de zona în care s-a localizat procesul bacilar. Astfel, tuberculoza ileo-cecală prezintă un sindrom de malabsorbție și subocluzie, tuberculoza colonică și sigmoidiană mimează diverticulita sau neoplasmul, iar tuberculoza apendiculară se prezintă ca o apendicită acută sau subacută.

1. *Tuberculoza ileo-cecală.* În forma secundară leziunii pulmonare prezența t.b.c. intestinale este sugerată de:

1. caverne deschise cu spută bacilliferă

Scanned with OKEN Scanner

Diagnostic diferențial al tuberculozei intestinale și b. Crohn
(după Taylor și Tandon)

	Caracteristici	T.B.C.	Crohn
Macro-scopice	Leziuni anale	Rare	Frecvente
	Noduli miliari pe seroasă	Prezenți	Absenți
	Lungimea stricturilor	<3 cm	>3 cm
	Fistule interne	Rare	Frecvente
	Perforații	Foarte rare	Rare
	Ulcerații orientate	Circumferențial	Longitudinal
Micro-scopice	A. **Granulomul**		
	Distribuția-topografia	Pot lipsi în peretele intestinal se găsesc în ggl	Nu se găsesc în ggl cînd lipsesc în peretele intestinal
	Necroza de cazeificare	Prezentă	Absentă
	Dispunere	Deseori confluente	Discrete, izolate
	Fibroza perigranulom	Frecventă	Foarte rară
	Hialinizare	Frecventă	Foarte rară
	Infiltrație perigranulom	Frecventă	Absentă
	Paraamiloid	Poate fi prezent	Absent
	B. **Alte leziuni**		
	Fisuri	Absente	Frecvente și penetrante
	Hiperplazie foliculară transmurală	Absentă	Prezentă
	Fibroza muscularis propria	Foarte intensă	Absentă
	Metaplazia gl. pilorice	Frecvent și intensă	Rară
	Regenerarea epitelială	Frecventă	Rară

Scanned with OKEN Scanner

2. aspect neregulat al curbei termice
3. tulburări de tranzit intestinal
4. alterarea stării generale după ameliorarea leziunilor pulmonare
5. evoluție nefavorabilă cu tot tratamentul bine condus. Aceste circumstanțe lipsesc în infecția tbc localizată primitiv la nivelul intestinului.

Simptomatologia digestivă este identică în forma primitivă și secundară.

Nu există tulburări caracteristice pentru infecția tuberculoasă, tabloul fiind polimorf și nespecific. Simptomele, în ordinea frecvenței sînt: dureri abdominale (colicative sau continui), scăderea ponderală, fatigabilitate, grețuri, borborigme.

Diareea este mai rară decît în alte afecțiuni inflamatorii colonice, dar în orice afecțiune inflamatorie intestinală, odată instalată nu cedează fără tratament specific. Scaunele, în număr de 3—4/zi, sînt moi, semiconsistente, conțin mucus, foarte rar puroi și sînge.

Hemoragia intestinală apare rar și este datorită endarteritei obliterante care generează ulcerații ischemice.

Durerea abdominală, cu localizare de obicei în fosa iliacă dreaptă, are caracter colicativ, de cele mai multe ori este calmată de vărsături sau de defecație și uneori, poate fi declanșată de ingestia alimentelor. Durerea poate fi difuză cvasicontinuă, cu intensificări și atenuări corelate cu factorii declanșatori.

Sindromul de ocluzie sau subocluzie poate apare atît în fazele inițiale prin inflamație și edem, dar mai ales în faza reparatorie, datorită cicatricelor vicioase stenozante.

Sindromul de malabsorbție se instalează de regulă tardiv și îmbracă tabloul clinic al steatoreii. Pierderea ponderală se produce inițial prin malaport datorită anorexiei, ulterior se adaugă malabsorbția ce apare prin mecanisme variate: leziuni ale mucoasei absorbtive, obstrucție incompletă cu stază și populare bacteriană patologică, blocaj limfatic, exsudare proteică.

2. *Tuberculoza colonică* — Forma localizată hipertrofică este mai frecventă, evoluează clinic cu sindrom ocluziv, foarte similar carcinomului colonic, cu excepția faptului că hemoragiile sînt foarte rare. Forma extinsă, colita tuberculoasă mimează clinic, radiologic și endoscopic colita ulceroasă, boala Crohn colonică, sau alte afecțiuni inflamatorii colonice, de care poate fi diferențiată prin examen histopatologic și evidențierea bacilului Koch în fragmentele de țesut prelevate prin biopsie.

3. *Tuberculoza apendiculară* este foarte rară și se manifestă ca apendicită acută sau subacută, complicată însă cu fistulizare și abcedare. În 0,1—3% din cazurile apendicectomizate la tineri se evidențiază leziuni bacilare.

4. *Tuberculoza anorectală* este foarte rară, evoluează cu fistule, abcese perianale, simulînd boala Crohn.

Examen obiectiv. În stări avansate sînt evidente semnele sindromului de malabsorbție, bolnavii au stare generală alterată, sînt febrili, anorexici. La examenul abdomenului se palpează adesea o masă cu caractere de tumoră inflamatorie ce ocupă flancul drept. Alteori, sînt evidente semnele unei peritonite localizate sau generalizate. Multe cazuri prezintă

semne de subocluzie intestinală la examenul clinic. Destul de frecvent apar complicaţii perianale — hemoroizi, fisuri sau fistule anale.

Examenele paraclinice pun în evidenţă modificări ce se pot grupa în:

1. Sindrom inflamator intens, cu creşterea VSH, fibrinogenului, alfa-2-globulinelor, leucocitoză.

2. Teste ce indică prezenţa unui proces tuberculos activ: IDR pozitiv la tuberculină, şi prezenţa sau cultivarea b. Koch din fecale, puroiul fistulelor, spută sau suc gastric.

3. Teste ce stabilesc diagnosticul de tuberculoză intestinală: leziuni caracteristice pe fragmentele biopsiate, izolarea b. Koch în ţesutul inflamat.

4. Teste care evidenţiază steatoreea (grăsimi fecale > 6 g/24 ore).

5. Teste ce indică deshidratarea şi pierderile electrolitice (Na, Cl, K).

6. Sindrom anemic.

Radiografia abdomenului pe gol poate evidenţia niveluri hidroaerice supraetajate — „aspect de tuburi de orgă“ — caracteristice pentru ocluzia intestinală. Prin prînz baritat sau irigoscopie se detectează modificări funcţionale sau organice la nivelul zonei ileocecale şi a colonului. Nu există modificări patognomonice pentru tuberculoza intestinală, dar s-au descris unele aspecte sugestive: (fig. 5.16 — fig. 5.21).

a) Semnul Stierlin — întreruperea coloanei de bariu în ileon şi cec datorită iritabilităţii zonei inflamate, cu apariţia ei la nivelul ascendentului.

b) „Semnul sforii“ — îngustarea coloanei de bariu în ileonul terminal, secundar stenozei sau inflamaţiei mucoasei.

c) Zone de obstrucţie a ileonului alternînd cu dilataţii în care bariul stagnează.

d) Hipertrofia plăcilor Peyer realizînd imagini lacunare în ileonul terminal (nodulii de alarmă).

e) Ulceraţii asociind hiperperistaltica ileonului — aspect de „şirag de mătănii“ sau „ghirlandă de trandafiri“.

f) Ulceraţii prezente ca spiculi la nivelul conturului ileonului.

g) Defect de umplere cecal caracteristic pentru formele hipertrofice.

h) Cec deformat mai evident la examenul cu dublu contrast.

i) Semnul descris de Fleischner apare tardiv şi constă în deformarea triunghiulară a ileonului terminal cu baza spre cec — aspect de „ţeavă de puşcă“.

Tulburările funcţionale constau în tranzit accelerat sau încetinit în ansele ileale, zone de hiper- sau hiposegmentare, valvele conivente foarte proeminente, hipersecreţie ce diluează SO_4Ba, anse destinse de gaze; sînt expresia defectelor de motilitate, secreţie şi absorbţie secundare inflamaţiei.

Colonoscopia aduce informaţii importante pentru diagnosticul pozitiv. Aspectul endoscopic în formele difuze constă în edem, congestie intensă, ulceraţii ale mucoasei, cît şi în prezenţa de zone cu cicatrice, la nivelul cărora mucoasa este atrofiată. Abordarea cecului şi a ileonului terminal se face cu dificultate, dar evidenţierea leziunii la acest nivel este foarte sugestivă. Forma hipertrofică are aspect pseudotumoral.

Prelevarea de ţesuturi în care se găsesc modificări specifice (granulomul tuberculos cu necroză cazeoasă) este hotărîtoare pentru diagnostic.

Scanned with OKEN Scanner

Fig. 5.16. — Tuberculoza ileocecală — Semn Stierlin (Neopacifierea cecului şi a ileonului).

Fig. 5.17. — Tuberculoza ileocecală — cec cu lumen retractat prin proces inflamator.

Fig. 5.18. — Tuberculoza cecală — cec retractat prin infiltraţia pereţilor.

Scanned with OKEN Scanner

Fig. 5.19. — „Nodulii de alarmă" — ileita foliculară.

Fig. 5.20. — Cec deformat prin infiltrația inflamatorie ce cuprinde și valva ileocecală.

Fig. 5.21. — Tuberculoza rectală — fistulă în micul bazin.

Scanned with OKEN Scanner

Diagnosticul pozitiv este stabilit pe baza criteriilor histologice (tuberculoame cu leziune de necroză cazeoasă, sau aspect de leziune tuberculoasă în ganglionii mezenterici).

Criteriile bacteriologice constau în cultura pozitivă din țesut pe mediul Löwenstein, sau în inocularea la cobai, cît și în demonstrarea în țesutul lezat a prezenței b. Koch.

Datele clinice, radiologice și endoscopice pot constitui criterii de suspiciune a diagnosticului.

Criteriul terapeutic adăugat recent se referă la evoluția favorabilă a leziunilor granulomatoase sub tratament specific tuberculostatic.

Diagnosticul diferențial. 1. *Ileo-tiflita tuberculoasă* poate simula clinic, endoscopic și radiologic boli inflamatorii ulcerative sau granulomatoase cu aceeași localizare (Tabelul 5.VI și 5.VII).

Tabelul 5.VI

Diagnostic diferențial între boala Crohn și tuberculoza anorectală

Criterii diagnostice	b. Crohn	Tbc. anorectal
Radiografie pulmonară	Absență leziuni pulmonare	Prezente leziuni tbc.
R. Mantoux	Negativă	Pozitivă
Histologic	Granulom fără necroză de cazeificare	Granulom cu necroza de cazeificare
Culturi pe mediul Löwenstein	Negative	Pozitive
Răspuns la tratament tuberculostatic	Negativ	Ameliorare
Evoluție	Recurentă	Vindecare

În enterocolitele chimice contextul apariției (consumul de săruri de aur pentru PCE sau antibiotice) oferă orientarea diagnostică. În ileocolitele postantibiotice se izolează în culturi Clostridium difficile, stafilococi sau candida.

Diagnosticul diferențial cu ileocolitele cu germeni specifici (Campylobacter, salmonelle, Yersinia) se stabilește prin cultivarea pe medii specifice. În enterocolita eozinofilică, leucemia limfatică cronică, limfoame, biopsia mucoasei evidențiind infiltrat cu eozinofile, respectiv celule leucemice sau neoplazice, stabilește diagnosticul.

În diagnosticul amiloidozei colorația cu roșu de Congo a fragmentului biopsiat cu examinarea secțiunilor în lumină polarizată și evidențierea fibrilelor de amiloid la microscopul electronic sînt caracteristice.

Prezența granuloamelor, abceselor și fistulelor pretează la confuzia cu boala Crohn, ileotiflitele micotice și sarcoidoza. În special, diagnosticul diferențial cu boala Crohn comportă dificultăți, în ambele afecțiuni fiind frecvente leziuni anale, fistule, perforații și ulcerații (vezi tabelul 5.VI).

Confuzia cu sarcoidoza și micozele se datorează și faptului că acestea au determinări pulmonare frecvente. În sarcoidoză apar și leziuni cutanate caracteristice, leziuni osteoarticulare, hepatice, reacția Kveim este pozitivă iar necroza cazeoasă lipsește.

Micozele localizate ileocecal au comun cu tuberculoza ileocecală asocierea leziunilor pulmonare, evoluția torpidă cu formarea de abcese, fistule și granuloame iar la examenul clinic palparea unei formațiuni abdominale în fosa iliacă dreaptă. De asemenea, atît tuberculoza cît și micozele asociază hepatosplenomegalie și adenopatii. Modificările cutanate în micoze nu sînt caracteristice și fiind localizate la nivelul regiunii cervicale (abcese, fistulizări) se diferențiază greu de adenopatiile tuberculoase fistulizate. Histoplasmoza și blastomicoza se pot evidenția prin reacția de fixare a complementului și testul precipitinelor, cît și prin izolarea agentului cauzal din puroiul fistulelor. Criptococoza interesează SNC, așa încît examenul LCR este important în izolarea C. neoformans. Actinomicoza are determinări tegumentare la nivelul regiunii cervicale unde apar fistule prin care se elimină un produs galben cu aspect caracteristic ce conține microorganismul. Actinomicoza ileocecală evoluează cu febră, dureri abdominale, cașexie, diaree și vărsături, mase abdominale palpabile în fosa iliacă dreaptă, indolore, traecte fistuloase interne sau externe — tablou clinic similar tuberculozei. Actinomycesul poate fi izolat din puroiul fistulelor pe culturi pe medii anaerobe.

2. *Colita tuberculoasă.* Diagnosticul diferențial al tuberculozei colonice — forma difuză, se face cu afecțiuni ce evoluează cu ulcerații sau leziuni granulomatoase (vezi tabelul 5.V.).

Inflamația realizată de Shigelloză (dizenteria bacteriană) localizată la nivelul colonului distal are caractere mai degrabă acute (exsudat cu polimorfonucleare neutrofile la nivelul ulcerațiilor). Culturile din fecale sau criptoculturile în formele cronice izolează germenele și stabilesc diagnosticul.

Dizenteria amoebiană poate fi diagnosticată prin izolarea și cultivarea din fecale a Entamoebei histolytica sau prin reacția de hemaglutinare indirectă.

Infecția cu virus citomegalic survine în stările cu imunodepresie la neoplazici, la bolnavii iradiați sau după tratamente cu corticoizi. Incluziile virale sînt evidente pe fragmentele de țesut biopsiat.

Balantidium coli realizează o colită de tip subacut cu microulcerații de la nivelul cărora se poate izola parazitul.

Schistosomiaza se caracterizează prin reacții hiperplastice cu formarea de polipi mucoși. Agentul poate fi identificat în fecale sau mucoasă; diagnosticul se poate stabili prin reacția de fixare a complementului și hemaglutinare indirectă specifice.

Scanned with OKEN Scanner

În diferențierea de colita de iradiere anamneza este sugestivă, leziunile ulcerative apărînd la 5—14 zile după iradiere, iar stenozele după 6 luni. Prezența telangiectaziilor în vecinătatea ulcerațiilor este caracteristică pentru diagnosticul pozitiv.

Colitele cu leziuni vasculare includ atît colita ischemică (boala vîrstnicilor cu determinări aterosclerotice difuze), cît și leziuni vasculare din vasculitele sistemice și colagenoze (LED, sclerodermie). Caracteristica acestor afecțiuni este prezența leziunilor vasculare și în alte organe, necroza ischemică generatoare de ulcerații și evidențierea leziunilor de tip vasculită a vaselor mici și mijlocii. Aspectul colonoscopic este caracterizat prin peteșii, necroze și ulcerații cu inflamație perilezională.

Diagnosticul diferențial cu colita ulceroasă este dificil și se bazează pe caracterul nespecific al inflamației din această afecțiune.

Tabelul 5.VII

Diagnosticul diferențial al tuberculozei intestinale

Caracteristica histologică		Afecțiuni
Ileo-tiflite	Leziuni ulcerative	Enterocolite chimice (săruri de aur; antibiotice) Enterocolite bacteriene (Campylobacter, salmonela Yersinia) Neoplasme (leucemia limfatică cronică, limfoamele) Gastroenterita eozinofilică Amiloidoza
	Leziuni granulomatoase, abcese, fistule	Boala Crohn Sarcoidoza Micozele: — Histoplasmoza; — Blastomicoza; — Criptococoza; — Actinomicoza
Colite	Leziuni ulcerative	Colita ulceroasă Agenți transmisibili: bacterii Shigelloza; protozoare (Entamoeba histolytica); virusuri (virus citomegalic); paraziți — Balantidium coli, — Schistosoma mansoni Colite prin boli cu leziuni vasculare: — colita ischemică; — colagenoze (LED Sclerodermie)
	Leziuni granulomatoase abcese, fistule	Boala Crohn

Scanned with OKEN Scanner

Cînd leziunile colonice sînt de tip granulomatos, se face diagnosticul diferențial cu boala Crohn, după aceleași criterii ca în formele localizate ileocecal.

3. *Tuberculoza colonică* localizată, forma hiperplastică clinic și radiologic pretează la confuzia cu tumorile colonice. Examenul colonoscopic și biopsia stabilesc diagnosticul pozitiv.

4. *Tuberculoza anorectală*, prin evoluția cronică complicată cu abcese și fistule amintește de boala Crohn, de care trebuie diferențiată (tabelul 5.VII).

Tratament. Tratamentul preventiv se referă la evitarea înghițirii sputei bacilifere la pacienții cu leziuni pulmonare active.

Tratamentul curativ este complex; cel medical cuprinde:

1. Dietoterapia. În faza acută, regimul va fi sărac în fibre vegetale exceptînd sucurile ce asigură suplimentul de minerale și vitamine necesar. Dacă se instalează steatoreea, dieta va fi săracă în grăsimi, bogată în proteine și hidrocarbonate și se suplimentează parenteral cu vitamine liposolubile și calciu (vit. A, D, E, K).
2. Helioterapia.
3. Pneumoperitoneul.
4. Tratamentul tuberculostatic.

Tuberculoza intestinală răspunde foarte bine la tratamentul tuberculostatic.

Tratamentul cu tuberculostatice durează 1—2 ani. Drogurile curent folosite, cît și efectele lor secundare sînt prezentate în tabelele 5.VIII și 5.IX. În selectarea drogurilor, tratamentul va fi ghidat după antibiogramă.

Irvin și Kass arată că se poate obține același efect cu orice tuberculostatic, respectînd următoarele principii:

a) — culturi sensibile in vitro la tuberculostaticul folosit
b) — să se atingă nivelul seric optim
c) — se vor folosi trei droguri
d) — se va testa sensibilitatea la toate tuberculostaticele.

Ritmul de administrare al tuberculostaticelor va ține cont de replicarea b. Koch (24—48 ore).

Dacă se consideră necesară o intervenție chirurgicală, tratamentul cu tuberculostatice se va administra o săptămînă preoperator și va fi continuat ulterior. Ineficiența tratamentului tuberculostatic se datorează fie terapiei de scurtă durată sau cu doză insuficientă, fie diagnosticului incorect. Există și posibilitatea unei susceptibilități individuale la tuberculostatice.

S-a constatat că tratamentul cu tuberculostatice poate crește frecvența complicațiilor chirurgicale, explicația fiind grăbirea vindecării, cu formarea de țesut conjunctiv mutilant (apar obstrucții și perforații).

Tratamentul curativ chirurgical se adresează complicațiilor. Cura operatorie se practică în următoarele condiții:

1. perforația liberă a unui ulcer tuberculos
2. obstrucția
3. tuberculoză formă hipertrofică

Intervenția chirurgicală este indicată și cînd diagnosticul este incert. În tuberculoza complicată cu fistule, cu enteropatie cu deperdiție de pro-

Tabelul 5.VIII

Tuberculostatice din grupa I

Substanța	Doza zilnică	Efecte secundare				Observații
		Hepatice	Renale	Neurologice	Altele	
Izoniazida	5—10 mg/kg per os	+	—	Nevrite periferice	Reacții de hipersensibilitate Alterarea metabolismului difenilhidantoinei Lupus eritematos Pancitopenie Hipoglicemii	Control al transaminazelor Prevenirea nevritelor — vitamina B_6 50 mg/zi Tratamentul nevritelor — vitamina B_6 500 mg/zi
Streptomicina	15—20 mg/kg i.m.	—	+	Nevrita n VIII	Foarte rar blocadă neuromusculară	Se va evita la vîrstnici, la cei cu afecțiuni renale. Control audiograma și probe vestibulare
Etambutol	15 mg/kg	—	—	Nevrita n optic	Hiperuricemii Urticarii	Control al acuității vizuale
Rifampicina	10—20 mg/kg	+	+	—	Pancitopenii, febră, artralgii, grețuri, vărsături, diaree, purpura	Control al transaminazei hemoleucograma

teine sau cu ascită bogată în proteine s-a introdus cu bune rezultate alimentația parenterală și suplinirea cu albumină.

Complicațiile se pot clasifica în locale și sistemice.

Complicațiile locale cuprind: hemoragiile (rare), perforațiile, constituirea de abcese, fistule, peritonita, sindromul obstructiv, sindromul aderențial și diverticulii de tracțiune. Obstrucția este cea mai frecventă complicație și apare prin cicatricea circumferențială în procesul de vindecare al ulcerului sau prin hernierea țesutului inflamat într-o zonă îngustată cicatriceal. Retracția și scurtarea mezenterului, ca și constituirea de aderențe peritoneale pot de asemenea cauza ocluzii.

Fistulele se constituie în 25% din cazuri ducînd la comunicări între ansele intestinale sau cu organele genitale și tegumente.

Complicațiile sistemice sînt rare și cuprind: malabsorbția, ficatul gras, amenoreea și sterilitatea la femei.

Prognostic. Tuberculoza intestinală răspunde favorabil la tratamentul cu tuberculostatice așa încît prognosticul bolnavului este condiționat de leziunea pulmonară.

Scanned with OKEN Scanner

Tabelul 5.IX

Tuberculostatice din grupa II

Substanța	Doza zilnică	Efecte secundare: Hepatice	Efecte secundare: Renale	Efecte secundare: Neurologice	Efecte secundare: Altele	Observații
PAS	150 mg/kg	+	—	—	— Iritație gastrointestinală — Leucopenie — Mărirea de volum a tiroidei — Reacții de hipersensibilizare — Alterarea metabolismului HIN, difenilhidantoinei	Tulburările gastrointestinale sînt frecvente Control periodic în timpul tratamentului al transaminazelor
Etionamida	15—30 mg/kg	+	—	Convulsii Depresie Nevrita optică	Ginecomastie Rash tegumentar Hipotensiune arterială	Tulburările digestive pot fi atenuate scăzînd doza Control periodic în timpul tratamentului al transaminazelor
Pirazinamidă	15—30 mg/kg	+	—	—	Iritații gastrointestinale Hiperuricemie Fotosensibilitate	Control periodic în timpul tratamentului al acidului uric al transaminazelor
Cicloserina	10—20 mg/kg	+/—	—	Depresie Psihoze	Rash tegumentar	Efectele secundare pot fi atenuate cu vit. B, anticonvulsivante
Kanamicina	15—30 mg/kg	—	+	Nevrita n VIII	Blocadă neuromusculară	Se va evita la vîrstnici și la cei cu leziuni renale. Control al creatininei, audiograma, probe vestibulare
Viomicina	15—30 mg/kg	—	+	Nevrita n VIII	Pierdere de calciu și electroliți urinari	
Capreomicina	15—30 mg/kg	—	+	Nevrita n VIII	Reacții de hipersensibilizare Eozinofilie	

BIBLIOGRAFIE

1. **Anderson W. A. D.** — Pathology, Ed. Mosby, 1971, p. 1 136.
2. **Beeson P., McDermontt W., Wyngaarden J.** — Cecil Textbook of Medicine. Ed. Saunders, 1979, p. 492.
3. **Bockus H.** — Gastroenterology, Ed. Saunders, 1976, p. 183 şi p. 750.
4. **Gheorghescu B., Rebedea D.** — Intestinul subţire, Ed., Medicală, 1975, p. 285.
5. **Pequignot H.** — Pathologie médicale. Ed. Masson, 1975, p. 608.
6. **Reichman L. B. and J. Mc.Donald R.** — Med. Clin. of N. Amer., 1977, vol. 61, nr. 6, p. 1 185.
7. **Tedesco Fr.** — Med. Clin. of N. Amer., 1980, vol. 64, nr. 6, p. 1 173.
8. **Yoshikawa T. T. and Fujita N.** — Med. Clin. of N. Amer., 1982, vol. 66, nr. 1, p. 209.

5.8.10. BOALA WHIPPLE

Boala Whipple este o afecţiune cronică sistemică, caracterizată citologic printr-o acumulare de macrofage ce conţin glicoproteine sub formă de granule PAS pozitive şi în care participarea digestivă nu reprezintă decît una din localizări.

Boala a fost descrisă iniţial (1907) la un medic de 36 ani internat pentru alterarea stării generale, dureri poliarticulare şi diaree şi care a decedat cu această suferinţă. La necropsie s-au remarcat depozite de grăsimi neutre şi acizi graşi în mucoasa intestinală, ganglionii limfatici abdominali şi limfadenită cronică, descrise sub numele de „lipodistrofie intestinală", care se descrie în prezent sub denumirea de boala Whipple.

Incidenţa bolii este greu de stabilit, neexistînd nici o statistică publicată. Au fost descrise circa 300 de cazuri sporadice. Datorită existenţei manifestărilor extradigestive, care pot deveni predominante, este posibil ca incidenţa reală să fie mai mare, dar să nu se facă diagnosticul corect. Cazurile descrise indică incidenţă crescută a bolii în ţările anglo-saxone, Argentina, Spania, unele ţări africane. S-au descris şi cazuri familiale, ceea ce sugerează şi posibilitatea unui mecanism genetic.

Boala Whipple este mai frecventă la bărbaţi decît la femei (raport 9/1). Vîrsta de debut este greu de precizat, diagnosticul punîndu-se în jurul vîrstei de 50—60 ani, dar boala poate apare şi la copii sau bătrîni.

Etiologia şi patogenia nu sînt încă elucidate. În urma cercetărilor de microscopie electronică şi a efectelor antibioterapiei a fost luată în discuţie o etiologie microbiană (Caroli) (Corynebacterium aerobium, streptococ, haemophilus). Agentul are afinitate deosebită pentru sistemul reticulohistiocitar. Teoria imunologică se bazează nu atît pe anomalii imunologice humorale (creşterea IgA, diminuarea IgG) care se corectează sub influenţa tratamentului, cît mai ales pe tulburări imunitare legate de mediaţia celulară (negativarea IDR la tuberculină şi candidină). Recent s-au discutat posibilităţile care să explice distrugerea incompletă a bacteriilor de către macrofage: a) deficit al echipamentului enzimatic (dar nici un studiu histoenzimologic nu a confirmat această ipoteză); b) anomalii ale limfocitelor T, în sensul că în cursul bolii s-a observat reducerea numărului limfocitelor T, anomalii ale testului de transformare limfoblastică în prezenţa fitohemaglutininei, sau chiar o tulburare de reglare în sensul că limfocitele T efectoare sînt inhibate de limfocitele T supresoare. S-a

Scanned with OKEN Scanner

sugerat și un deficit al unei subclase de limfocite T care ar împiedica liberarea de limfokine necesare pentru stimularea macrofagelor și acestea ar deveni incapabile să digere complet corpii bacterieni.

Morfopatologia constituie argumentul diagnostic esențial. Macroscopic se remarcă mezenterul îngroșat cu pete albicioase-gălbui, adenopatii mezenterice, îngroșarea peretelui intestinului subțire. Localizarea intesti-

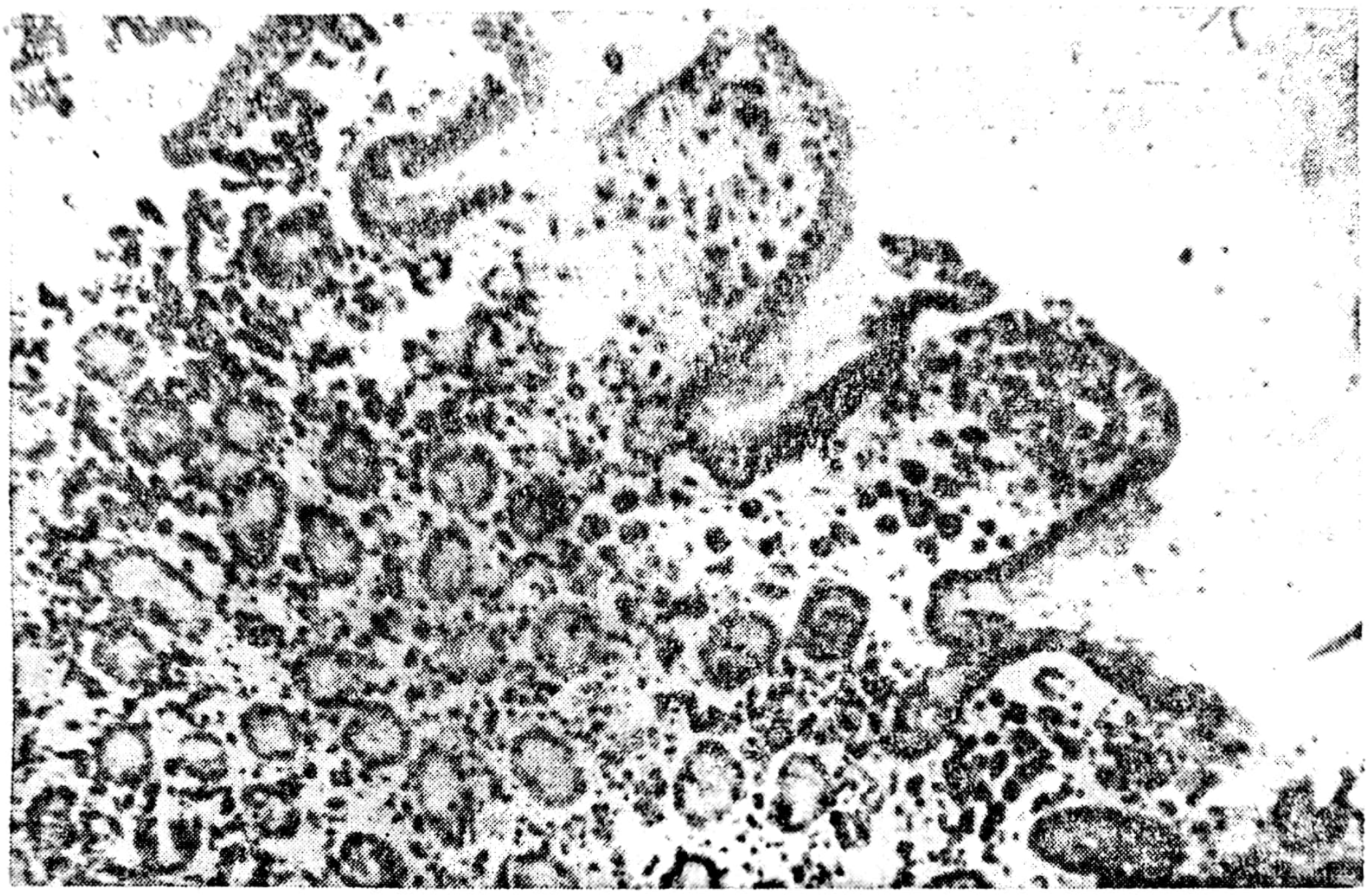

***Fig.** 5.22.* — **Boala Whipple. Colorația PAS (×125) se remarcă vilozități dilatate, infiltrat de macrofage cu particule intra- și extracelulare.**

nală inițială se face în ileonul terminal de unde se poate extinde de-a lungul intestinului subțire, alteori debutează difuz jejuno-ileal sau jejunal. Mucoasa este turgescentă, cu vilozități îngroșate și pete gălbui pe mucoasă. Se observă multiple vacuole corespunzătoare ectaziilor limfatice.

Leziunile predomină în mucoasă, frecvent apare limfangiectazie intestinală. Macrofagele infiltrează lamina propria, corionul și submucoasa care este îngroșată, imprimînd un aspect „spumos“ și conțin granule PAS pozitive (Black-Schaffer) care s-au dovedit a fi glicoproteine de proveniență bacteriană. Vilozitățile sînt lărgite, particulele PAS pozitive sînt dispuse în seroasă, mai rar în benzi, fie intracelular, fie extracelular (corpusculi Sieracki) (fig. 5.22). Ganglionii limfatici periferici de asemenea conțin material PAS pozitiv; corpusculi se găsesc în ficat, plămîni, inimă, stomac, rect. Apar obstrucții ale căilor limfatice. La microscopul electronic se constată prezența a numeroși bacili de mici dimensiuni (0,2 μ/2 μ) în vecinătatea epiteliului și a vaselor adiacente; acești bacili sînt fagocitați de macrofage și incomplet digerați constituie resturile glicoproteice PAS pozitive. Asemenea macrofage PAS pozitive se întîlnesc și în plămîni, cord, ficat, splină, rinichi, glande endocrine, oase, însoțite constant de bacilii menționați.

Tabloul clinic este cel al unei unei boli generalizate cu pusee și remisiuni periodice. Debutul bolii este anunțat de obicei de dureri articulare, astenie, slăbire, deseori subfebrilitate neregulată și recidivantă. Manifestările articulare sînt prezente în 65—80% din cazuri, precedînd cu 5—10 ani tulburările digestive. Se descriu două tipuri de manifestări articulare: „reumatism periferic", cu prinderea articulațiilor mari ale membrelor inferioare, cu caracter migrator, neurmată de ankiloze, și „reumatism axial" cu prinderea articulațiilor sacroiliace uni- sau bilateral (simulînd spondilita ankilopoietică), concomitent cu manifestări articulare periferice. Adenopatiile sînt frecvente (45—50% din cazuri) și de asemenea precoce. Sînt prinși ganglionii periferici mai ales inghinali (permițînd diagnosticul prin biopsie), dar și profunzi: mediastinali, mezenterici, lomboaortici. Față de aceste semne inițiale, manifestările digestive apar mai tîrziu. Constantă este diareea cu semne de malabsorbție. Febra este prezentă în 1/3 din cazuri. Există și forme „uscate" (Caroli). Pe lîngă diaree, sînt întîlnite dureri abdominale, greață, anorexie, hemoragii (cel mai frecvent oculte, excepțional sub formă de melenă). Au mai fost descrise manifestări pleuro-pulmonare (tuse seacă, chiar revărsat pleural), cardiovasculare (sufluri cardiace), cutanate (pigmentare asemănătoare bolii Addison, eritem nodos, leziuni de tip psoriazic), musculare (diverse tipuri de miopatie), neurologice, endocrine (cu expresie clinică minimă), anemie. Starea generală este de obicei alterată, bolnavii sînt adinamici și slăbesc în greutate.

Uneori se palpează rezistențe abdominale, care pot duce la laparatomii inutile.

Evoluția bolii netratate este progresivă, sub forma unui sindrom de malabsorbție, cu cașexie, adinamie și diverse manifestări carențiale. Boala tratată cu rezultate satisfăcătoare prin antibiotice (remisiuni parțiale sau complete) poate recidiva după cîteva luni pînă la 10 ani.

Complicațiile pot fi pulmonare (pneumopatii acute), cardiace (endocardite vegetante), renale (sindrom nefrotic); malabsorbția posibil severă și complicațiile ei nu este deosebită de cea prezentă în boala celiacă și sprue și este de obicei caracteristică pentru faza tardivă a bolii.

Explorări de laborator: VSH este moderat crescută, hiperleucocitoză uneori cu eozinofilie. Examenul coprologic indică steatoree, se remarcă reducerea absorbției D-xylozei. Pot fi prezente celelalte semne ale malabsorbției (teste de absorbția grăsimilor, exsudație intestinală, hipokaliemie, hipocolesterolemie, hipoproteinemie etc.). Tulburările de malabsorbție și steatoreea se explică, în principal, prin depunere de glicoproteine PAS-pozitive la nivelul structurii ganglionar-limfatice, precum și limfangiectaziei secundare. Examenul radiologic arată îngroșarea pliurilor mucoasei, mai ales la nivelul duodenului și jejunului cu aspect de tip sprue. Ansele intestinale nu sînt dilatate.

Examenul endoscopic este important pentru diagnostic. Mucoasa intestinală afectată este presărată cu ridicături de dimensiunea unei gămălii de ac alb-gălbui, izolate, dar mai des confluente; ea este fragilă, vulnerabilă cu hemoragii punctiforme. Aspectul este caracteristic, nemaiîntîlnit în vre-o altă afecțiune. Biopsia dintr-o asemenea zonă permite identificarea modificărilor morfopatologice caracteristice (histologic: colorația

PAS și limfangiectazii și electronomicroscopic: bacterii baciliforme), care constituie argumentul esențial pentru diagnostic.

Diagnosticul pozitiv sugerat de contextul suferinței sistemice (malabsorbție, diaree, artrite, pigmentare cutanată, edeme periferice, slăbire, dureri abdominale, stare febrilă) este confirmat de aspectul histopatologic al leziunilor mucoasei intestinale sau de biopsia ganglionară, cînd există adenopatii.

Diagnosticul diferențial argumentat tot pe aspectul histologic, se face cu boala Crohn, tuberculoza ileo-cecală, localizarea digestivă a limfogranulomatozei Hodgkin, alte procese limfomatoase, afecțiuni pancreatice, enteropatia glutenică, tumori ale intestinului.

Prognosticul sumbru pînă la introducerea tratamentului actual, întrucît media de supraviețuire era de 3—4 ani, s-a îmbunătățit în prezent apreciabil, bolnavii supraviețuind pînă la 20 ani, sau chiar se vindecă. Sînt posibile recăderi, chiar sub tratamentul actual, uneori cu manifestări neurologice, fără semne digestive. Netratată boala are o evoluție progresivă cu sfîrșit letal.

Profilaxia este necunoscută.

Tratamentul trebuie instituit precoce. Regimul alimentar este nespecific, valabil pentru o diaree cronică. În caz de steatoree se folosesc trigliceride cu lanț mijlociu. Din 1950 s-au introdus corticoizii, dar cu rezultate inconstante și tranzitorii și în general au fost depășiți. În practică se utilizează o asociație de Penicilină + Streptomicină 15 zile, urmată de tetracicline sau ampicilină în doze de 1—2 g/zi timp de 4—6 luni. Eficacitatea tratamentului este evidentă: febra dispare, diareea se ameliorează progresiv și dispare în 1—2 săptămîni, durerile articulare cedează în maximum o lună. Rezultate bune s-au obținut și cu Septrin (Biseptol) sau cu Salazopirină. Unii autori preferă asocierea tetraciclinei cu corticoizi. Tratamentul trebuie să fie de lungă durată, 1—2 ani. Odată remisiunea obținută antibioticul poate fi administrat intermitent (la 2 zile, sau 3 zile pe săptămînă). Obligatoriu este necesar tratament de substituție hidrominerală, viaminică, proteică, fier.

În cazurile grave antibioticul se administrează parenteral, asociat cu corticosteroizi sau ACTH i.v. În caz de recidivă dovedită prin biopsia de intestin subțire schimbarea antibioticului permite de obicei obținerea unei noi remisiuni.

BIBLIOGRAFIE

Bockus H. L. — Gastroenterology, W. B. Saunders Company — Philadelphia 1974.

Dobbins W. O., Kawanishi H. — Is there an immune deficit în Whipple disease? Dig. Dis. Sci., 1981, 26, p. 247—252.

Dobbins W. O., Kawanishi H. — Bacillary characteristic in Whipple's diseases: an electron microscopic study. Gastroenterology, 1981, 80, p. 1 668—1 675.

Gheorghescu B., Boicescu Lidia, Rebedea D. — Malabsorbția. Editura Academiei R.S.R., București, 1982.

Gheorghescu B., Rebedea D. — Intestinul subțire, Editura Medicală, București, 1975.

Guillaume P. — La maladie de Whipple, Méd. et Hyg., 1982, 40, 3 102—3 105.

Tucat G. — La maladie de Whipple. La Rev. de Prat., 1982, 32, p. 2 379.

Scanned with OKEN Scanner

5.8.11. BOALA CROHN

Definiție. Boala Crohn este o inflamație granulomatoasă cu hiperplazie limfatică și participarea ganglionilor limfatici regionali, care interesează segmentar tractusul gastrointestinal, cu caracter cronic și evoluție în pusee. Descrisă de Crohn, Ginsburg și Oppenheimer (1932) sub numele de ileită terminală și apoi de Bargen (1956) sub acel de enterită segmentară, boala Crohn este considerată ca o boală inflamatorie cronică a întregului tub digestiv.

Conceptul unei afectări difuze a tractusului gastrointestinal este susținut de modificările funcționale (scăderi ale activității dizaharidazei și glucozaminsintetazei și flux bidirecțional de sodiu scăzut) și morfometrice (scăderea suprafeței și volumului mucoasei intestinale) constatate în zone indemne lezional ale intestinului, ca și de posibilitatea localizării leziunilor în orice segment al tubului digestiv, de la cavitatea bucală pînă la regiunea anală, cu precădere însă pe ileonul terminal, regiunea ileocecală și colon. Descrierea afectării numai a colonului (Wells, 1952) cunoscută și sub numele de colită granulomatoasă sau boala Crohn a colonului a permis diferențierea acesteia de colita ulceroasă. Deși are asemănări clinice, epidemiologice și imunologice cu colita ulceroasă, fapt care a determinat studierea ambelor boli sub denumirea comună de „boală inflamatorie a intestinului“, boala Crohn are o serie de particularități care îi asigură o individualitate nosologică.

Incidență, epidemiologie, particularități de vîrstă și sex. Boala Crohn este mai frecventă în țările scandinave, Anglia, S.U.A. și rămîne rară în Africa, Extremul Orient și America de Sud, probabil în legătură cu tipul deosebit de alimentație (bogat în fibre vegetale și hidrocarbonate nerafinate în țările neindustrializate). Zonele de frecvență maximă a bolii sînt nord-vestul Europei și nord-estul Americii de Nord.

Tendința la creșterea frecvenței bolii, în special la copii și adolescenți și a localizării colice, semnalată în ultimul timp, trebuie pusă și în legătură cu introducerea colonoscopiei care a permis diagnosticul bolii într-un număr crescut de cazuri. Există și o predispoziție rasială: boala este mult mai rară la negri (atît la cei din S.U.A. cît și la cei din Africa) și mai frecventă la evrei, deși în Israel este rară. Boala poate apare la orice vîrstă, dar afectează mai mult tinerii adulți, cu un vîrf de incidență între 20—30 de ani, dar fără diferență de frecvență între sexe. Diferențe de incidențe între populații de același tip trăind în diverse zone ale globului, sînt atribuite unor factori de mediu (alimentație, infecții).

Etiologia bolii este încă necunoscută, deși sînt discutați, printre cauzele posibile, factorii genetici, infecții virale sau bacteriene, procese autoimune sau de hipersensibilitate alergică și factori alimentari; au mai fost incriminate uneori componente psihosomatice, blocarea limfocitelor prin particule ingerate sau bacterii, traumatisme abdominale. Unele din problemele de etiologie și patogenie ale bolii, sînt comune cu cele ale colitei ulceroase, cu care are asemănări morfologice și clinice.

O componentă familială neîndoielnică a bolii pare să fie mai mult genetică decît de mediu și poate fi pusă în legătură cu o genă dominantă cu penetrație redusă, sau cu o formă de moștenire care necesită un factor adițional dobîndit pentru a se manifesta. Pînă în 1980 au fost raportate

Scanned with OKEN Scanner

11 perechi de gemeni bolnavi, la 7 perechi existînd o incidență de vîrstă similară pentru debutul bolii la fiecare membru al perechii. Mc Connel (1979) susține că cu cît genotipul este mai complet, cu atît riscul este mai mare pentru boala Crohn, iar cu cît genotipul este mai puțin complet, cu atît este mai posibilă îmbolnăvirea prin colită ulceroasă.

Pentru o componentă genetică pledează și asocierea mai frecventă a bolii și prezența mai des întîlnită în familiile în care există un bolnav cu boala Crohn, a spondilitei anchilozante, boală cu caracteristici ereditare cunoscute (12). Semnificația unor cesuri cromozomiale întîlnite în boala Crohn, colita ulceroasă, dar și alte boli autoimune, nu este încă explicată.

Prezența leziunilor granulomatoase și a altor modificări histologice a sugerat posibilitatea unei etiologii infecțioase. Producerea de granuloame cu celule epiteloide și celule gigante prin inocularea de homogenate din leziuni intestinale colice și din ganglioni mezenterici de la bolnavi, a sugerat intervenția unui agent transmisibil, care ar putea fi un virus, o formă L bacteriană sau o micoplasmă. Izolarea în unele cazuri a unui agent de tip rotavirus (Whowell și colab. 1977) și găsirea unei frecvențe mai mari de titruri de anticorpi antirotavirus decît în cazurile de control (De Groote și colab. 1977), sau de niveluri ridicate de anticorpi fixînd ARN (De Horatius) au pus în discuție în etiologia bolii prezența de rotavirusuri sau a unui virus ARN, ipoteză contestată de alți autori (2, 3). Tot în favoarea unei origini virale a bolii ar pleda prezența, semnalată atît la bolnavi cît și la membrii de familie, incluzînd și pe soți, de anticorpi limfocitotoxici semnalați într-un număr mare de boli virale. Parent și Mitchell au sugerat că Pseudomonas maltophilia, izolat ca formă L în toate opt cazurile studiate de ei, ar putea fi agentul etiologic al bolii. Un rol etiologic a fost atribuit și pentru Mycobacterium Kansasii, care însă nu a fost confirmat de cercetări ulterioare.

Este de asemenea discutată semnificația unor infecții, concomitente uneori, cu Clostridium difficile, Yersinia enterocolitica și Campylobacter fetus. A fost subliniată de asemenea și prezența de titruri mai mari decît la normal (1/400 — 1/6 400) de anticorpi pentru diferite serotipuri de Esch. Coli; este probabil însă că acești antigeni bacterieni sînt secundari, dar ar putea juca un eventual rol în perpetuarea bolii și în complicațiile sale extraintestinale. Nici prezența de anticorpi față de Esch.Coli O (14) observați aproape regulat la bolnavi, nu are o semnificație deosebită, ei fiind găsiți și la sănătoși, și mai ales frecvent la rudele feminine ale bolnavilor. Cum în unele cazuri (pînă la 50%), în care sînt prezente leziuni granulomatoase, boala Crohn se aseamănă după unii cu tuberculoza și sarcoidoza, s-a susținut că diversele aspecte histologice observate în boala Crohn ar putea reprezenta tipuri de reacție la diferite cauze, sau ar fi expresia unei hipersensibilități la antigeni particulari, care se dezvoltă numai la subiecții predispuși genetic. O etiologie alergică a bolii, prin alergeni alimentari sau inhalanți (fungi, mucegaiuri), a fost discutată și uneori dovedită prin anamneză, regim de eliminare, teste cutanate, provocare și rezultate favorabile obținute prin hiposensibilizare specifică (8). Participarea unor factori alimentari în etiologia bolii a fost discutată plecîndu-se de la observația că înlăturarea din regim a glucidelor rafinate ca

Scanned with OKEN Scanner

zahărul și făina albă, ameliorează evident starea bolnavilor. Este posibil ca etiologia bolii să fie multifactorială.

Patogenie. În lipsa unei etiologii cunoscute a bolii și patogenia sa pune multe semne de întrebare. O serie de argumente clinice și experimentale, deși încă discutate, pun pe primul plan conceptul unei geneze imune a bolii. Ar pleda în acest sens asocierea frecventă a bolii Crohn cu boli autoimune certe, sau probabile, cum sînt artrita reumatoidă, anemii hemolitice, eritem nodos, hepatită cronică agresivă și mai ales observații privind imunitatea humorală și cea celulară.

Modificări ale imunității humorale sînt exprimate prin prezența de anticorpi față de antigeni intestinali, bacterieni, alimentari, față de diverse componente celulare, de tireoglobuline, celule parietale gastrice, precum și prezența de IgG anti ADN și de imunoglobuline în cantitate crescută (mai cu seamă în episoadele de activitate ale bolii), toate întîlnite și în colita ulceroasă. O atenție deosebită a fost atribuită complexelor imunocirculante (C.I.C.), găsite în proporții de 20—85% din cazuri (5). Nivelul lor corelează bine cu activitatea inflamatorie a bolii; ele dispar din circulație după rezecția segmentului intestinal afectat și reapar în caz de recidivă. C.I.C. par să aibă un rol în manifestările extraintestinale ale bolii (artrită, uveită, eritem nodos), ele fiind observate mai frecvent în asemenea cazuri. Anticorpii din aceste complexe aparțin în general IgG, dar antigenii nu au fost identificați. Cînd C.I.C. se formează în prezența unui exces de anticorpi, ele pot provoca o inflamație granulomatoasă. Semnificația C.I.C. nu este cunoscută; prezența lor sau nu este confirmată de toți, sau este considerată ca o manifestare secundară bolii. Chiar dacă C.I.C. sînt un epifenomen al bolii, fără efecte patogenice directe, izolarea și caracterizarea lor și a constituenților lor poate ajuta la identificarea unor eventuali antigeni specifici și deschide noi perspective de lămurire a etiologiei și patogeniei bolii. Antigeni alimentari, de țesut alterat și de origine microbiană au fost discutați de asemenea în patogenia reacțiilor imunopatologice observate la nivelul mucoasei intestinale. În mucoasa intestinală s-a constatat o creștere substanțială a numărului de plasmocite producătoare de IgA dar și de IgG și IgM.

În faza acută, netratată a bolii Crohn, ca și în colita ulceroasă, au fost semnalate și alterări ale sistemului complementului, în special în calea alternă de activare, constînd în scăderea serică a properdinei și properdinconvertazei, în incapacitatea serului de a susține activarea C_3—C_9 de către veninul de cobra. Au mai fost raportate creșteri ale componentelor C_3, factorului B și într-o oarecare măsură a C_4, o activare a C_3, creșteri ale catabolismului C_3, produse de conversie C_3 circulante și depunerea de C_3 în zonele de inflamație. Semnificația și natura acestor modificări rămîn încă neexplicate (participare la patogenia bolii, sau reflectare a procesului inflamator?). În activarea C_3 ar putea juca rol interacțiuni antigen-anticorp cu mucoasa afectată, sau endotoxine bacteriene găsite adesea în serul bolnavilor. Activarea cronică a complementului din cursul bolii ar putea fi responsabilă de distrucții tisulare locale și de perpetuarea inflamației.

S-a emis de asemenea, în legătură cu imunitatea celulară ipoteza că sistemul imun al bolnavului ar putea fi activat prin pierderea supresiei interne și că el ar ataca secundar epiteliul intestinal normal. Deși nu s-a

Scanned with OKEN Scanner

constatat o deficiență a celulelor T supresoare de reglare a sintezei de anticorpi, circa jumătate din bolnavi au celule T supresoare care inhibă marcat sinteza de IgM.

Reacții autoimune au fost sugerate de observația că limfocitele circulante prezintă în boala Crohn o inhibiție de migrare și posedă acțiune citotoxică asupra celulelor epiteliale de colon normal și în unele condiții și asupra celulelor din intestinul subțire și a hepatocitelor. Limfocitele își pierd citotoxicitatea la peste 10 zile după rezecția intestinului afectat. Capacitatea citotoxică a limfocitelor le este conferită de un factor prezent în serul bolnavilor, a cărei natură nu este încă precizată. Creșteri foarte semnificative de anticorpi antilimfocite B (84% față de 6% la normali) și antilimfocite T (66% față de 3% la normali) au fost raportate de Pena (6). O altă modificare imunologică este activitatea crescută a celulelor K în sîngele periferic și prezența unei activități celulare K în ganglionii mezenterici, absentă la subiecți normali.

În ultimul timp s-au acumulat observații privind existența unei depresiuni a imunității celulare și în particular a unei transformări blastice a limfocitelor în cultură, în prezența a diverși agenți mitogeni. Au fost semnalate de asemenea scăderi semnificative a neutrofilelor, monocitelor, a numărului absolut de limfocite T și a concentrației de timocite. Deficitul semnificativ al acestor celule purtătoare ale imunității mediate celular nu este însă prezent la bolnavii studiați, scurt timp după începutul bolii și înaintea oricărei terapii, ci apare numai cînd boala este de lungă durată, sau a fost tratată cu imunodepresoare (7).

Numeroasele date privind alterări ale imunității humorale și celulare, la care se adaugă și unele aspecte morfopatologice, atestă fără nici o îndoială participarea unei patogenii imune, fără însă ca pînă în prezent să se fi precizat dacă modificările imune observate au un rol primar în geneza leziunilor, sau sînt manifestări secundare care apar în cursul bolii deja constituite, dar care pot contribui la perpetuarea ei și la apariția unor complicații, îndeosebi extraintestinale.

Creșterea activității enzimatice lizosomale în monocitele și serul bolnavului este interpretată în sensul unei activări a monocitelor, eliberarea de enzime lizosomale putînd contribui la producerea leziunilor tisulare intestinale. Cît privește creșterea marcată a lizozimului, notată atît în ser cît și în fecale, aceasta este considerată mai degrabă a fi un epifenomen decît un factor patogenic.

Morfopatologie. Modificările inițiale constau dintr-un edem important al tuturor straturilor peretelui intestinal, căruia îi urmează o infiltrație limfoplasmocitară cu eozinofile, începînd în lamina propria și invadînd apoi întreg peretele și o hiperplazie masivă, uneori pseudotumorală a țesutului limfatic local, sugerînd adesea un aspect microscopic de limfom, cu care în această fază diagnosticul diferențial pe material bioptic este uneori extrem de dificil.

Îngustarea lumenului intestinal prin edemul și hiperplazia limfatică parietală poate provoca, chiar în aceste stadii de început, un tablou clinic ocluziv care impune intervenția chirurgicală.

Procesul inflamator descris alterează structura tuturor straturilor peretelui intestinal și duce la apariția fisurilor profunde intramurale caracteristice, din care ulterior își vor lua originea și fistulele ce apar mai

tardiv. De apariţie relativ precoce sînt şi eroziunile mucoasei, situate obişnuit deasupra foliculilor limfatici măriţi şi descrise mai ales la examenul endoscopic sub numele de ulcere sau ulceraţii aftoide. Fără a fi specifice bolii, ele sînt frecvent întîlnite.

Caracterele morfopatologice principale ale bolii sînt:

— Afectarea segmentară a intestinului, cu intervale fără leziuni; ansa intestinală lezată este îngroşată, cu o grosime a peretelui pînă la 1 cm, rigidă, uneori stenozată; stenozele pot fi scurte sau lungi, unice sau multiple.

— Afectarea ulcerativă şi extensivă a ileonului.

— Prezenţa de ulcere şi ulceraţii de dimensiuni variabile, uneori punctiforme, alteori lungi de cîţiva centimetri, serpiginoase, reunite prin ulceraţii transversale.

Fig. 5.23. — Ulcer fisurat cu îngroşarea peretelui.

— Fisurarea mucoasei; fisurile intramurale sînt un semn important de diagnostic al bolii, mai ales în absenţa granuloamelor. Ele sînt şi baza de formare a ulcerelor şi fistulelor (fig. 5.23). Traiectul fistulelor este extrem de variat. Uneori ele se găsesc între ansele aderente, alteori se deschid în diverse organe: colon, vezica urinară, vagin, sau după un parcurs lung, se deschid la piele: fistule anale, perirectale, ombilicale, în cicatrice operatorii etc. Extensia procesului inflamator plecat de la fistule realizează uneori conglomerate pseudotumorale, care uneori pot, în special în regiunea ileocecală, sugera un diagnostic greşit de carcinom sau tuberculoză ileocecală.

— Aspectul clasic de „pavaj" (Cobblestone) al mucoasei, întîlnit în circa 25% din cazuri, este rezultatul multiplelor fisuri şi crăpături care delimitează insule de mucoasă mai proeminente, datorate edemului şi inflamaţiei subiacente.

Intestinul lezat este îngroşat prin edemul şi inflamaţia transmurală, uneori cu interesarea grăsimii periintestinale, cu fibroză şi aderenţe. În seroasă se pot distinge tuberculi mici, care microscopic se dovedesc a fi granuloame.

Mezenterul învecinat este retractat, îngroşat cu ganglioni palpabili.

Ganglionii limfatici sînt adesea măriţi, alteori normali. La nivelul colonului, leziunile pot fi sau difuze, sau interesează aproape exclusiv rectul, sau se manifestă prin stenoze. Şi aici pot fi prezente fistule şi conglomerate pseudotumorale, şi în circa 50% din cazuri ele constituie semnul unic sau predominant al bolii şi pot preceda cu săptămîni pînă

la ani dezvoltarea leziunilor caracteristice. Circa 75% din colitele granulomatoase și 25% din localizările bolii pe intestinul subțire se însoțesc de leziuni anale: fisuri, fistule, ulcerații, care pot uneori preceda cu ani manifestările intestinale sau colice ale bolii.

Cu timpul, în stadiul cronic al bolii, se constituie o scleroză cicatriceală a peretelui intestinal, cu stenozare segmentară, deasupra căreia

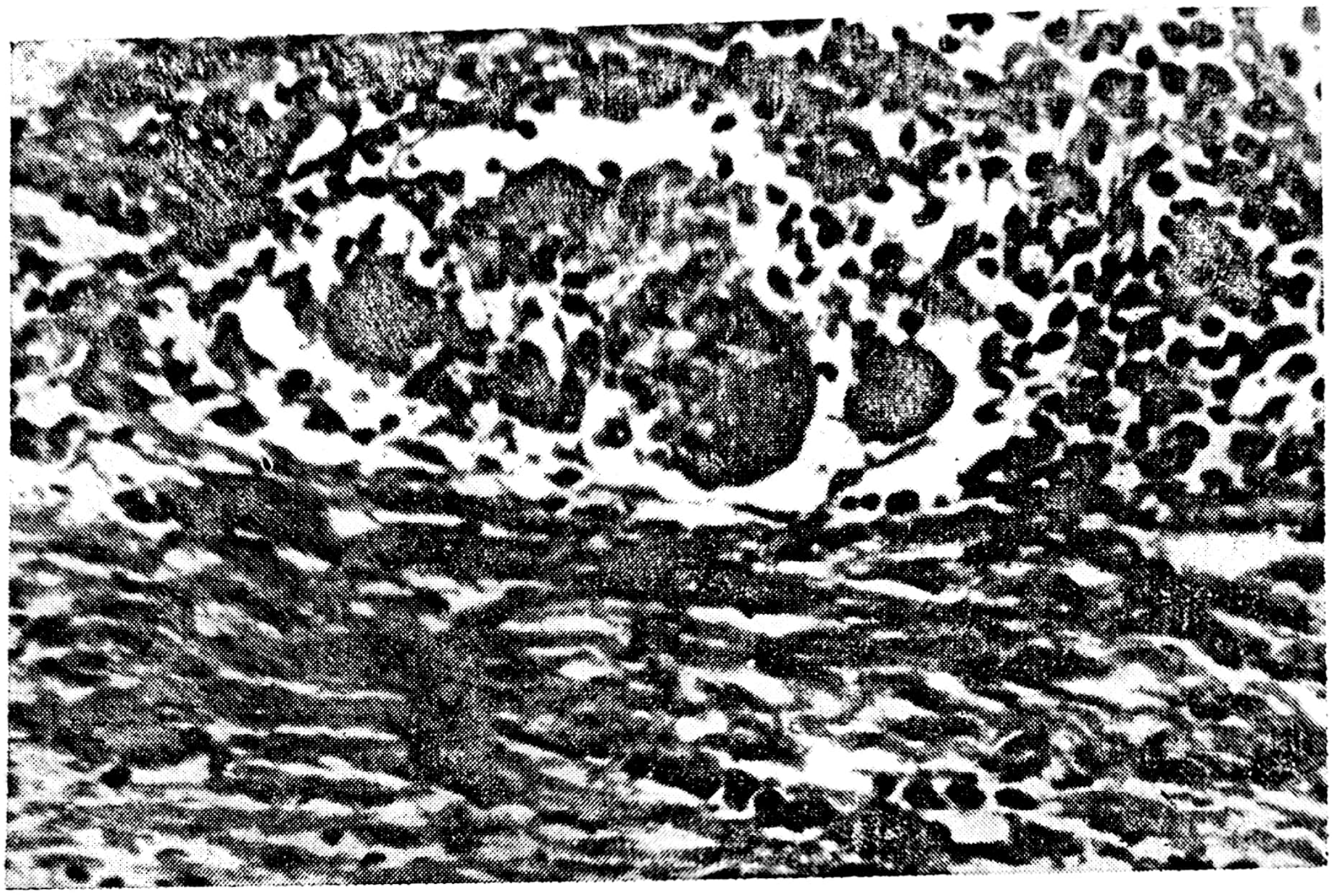

Fig. 5.24. — Boala Crohn. Granulom (mărire cca 300×).

apare cu timpul o dilatare a intestinului, cu ulcerații ovale alungite ale mucoasei, iar mai tardiv apare și o atrofie a mucoasei.

La examenul microscopic, granuloamele reprezintă în pînă la 50—70% din cazuri în peretele intestinal și mai puțin frecvent în ganglionii regionali, leziunea caracteristică a bolii.

Granuloamele sînt constituite din celule epitelioide, celule gigante de tip Langhans și limfocite, au o structură similară — și la examenul electronomicroscopic — cu cea a granuloamelor din sarcoidoza Besnier-Boeck și a celor produse experimental prin injecții de complexe antigen-anticorp și nu suferă necrotizări (fig. 5.24).

O reacție inflamatorie limfo-plasmocitară, cu infiltrate focale limfocitare diseminate în toate straturile peretelui intestinal este predominantă; se pot observa și leziuni nespecifice: limfangiectazii, arterite, microabcese ale criptelor din mucoasă. Granuloamele pot fi găsite și în ganglionii limfatici regionali.

Un alt aspect care merită să fie menționat este prezența de limfatice obstruate. Obstrucția este, după limfografie, situată distal de peretele intestinal, probabil în ganglionii regionali.

Au mai fost semnalate și o serie de aspecte ce pledează pentru o patogenie imună a bolii: scădere relativă a limfocitelor conținînd IgA și o creștere relativă de celule IgG și IgM în lamina propria, uneori și o creștere de celule IgE, prezența în straturile mai profunde a peretelui

inflamat a unei populații dense de imunocite cu o marcată predominanță de IgG și a unui număr sporit de limfocite T, hiperplazie a ariilor de limfocite B în reacția din ganglionii limfatici și o reducere semnificativă a raportului plasmocite IgA/plasmocite IgM, absentă în colita ulceroasă. În stadiile mai avansate, studii ultrastructurale au pus în evidență limfocite mari activate, bogate în ribozomi, în asociație cu limfocite mici, plasmocite hipertrofiate și numeroase mastocite, unele cu degranulare, sugerînd posibilitatea intervenției unei reacții imune de tip I Gell și Coombs.

Modificări morfopatologice ale sistemului nervos autonom au fost frecvent descrise: creșterea numărului de celule din plexul mienteric al lui Meissner și a celulelor ganglionare, uneori o proliferare nervoasă generală (hiperplazie neuromotorie). Un aspect mai particular este creșterea cu 200% față de intestinul normal a nervilor VIP imun colorați în mucoasa și submucoasa inflamată, dar și în intestinul histologic normal, adiacent zonelor de maximă lezare precum și a VIP (vasoactive-intestinal-polypeptide), peptide active biologic cum sînt: bombesina, neurotensina, enkefalina, somatostatina, colecistokinin gastrina, substanța P. Acest aspect de obicei absent în colita ulceroasă, ar putea servi în diagnosticul diferențial dintre cele două boli (9).

Modificări inflamatorii apar în pînă la 80% din cazuri și în ficat, sub formă de leziuni deformante și sclerozante ale căilor biliare, infiltrație eosinofilică și uneori de granuloame în vecinătatea spațiilor portale. Orice hepatită granulomatoasă cu granuloame contigui cu spații porte modificate inflamator și cu obstrucții ale canaliculelor biliare, indică prezența unei boli Crohn (8).

Localizarea leziunilor. Cele mai frecvente sedii ale bolii sînt: ileonul, de obicei porțiunea sa terminală (ileită terminală), ileonul și colonul, interesate fie în continuitate (ileo-colită, denumită și boala Brooke-Cooke), fie cu intervale de intestin normal *(ileită și colită)* și colonul *(colită Crohn sau granulomatoasă)*. Localizări mai rare sînt anorectale, orale, gastrice, duodenale, esofagiene. Pe 2 492 de cazuri sumate de la mai mulți autori, frecvența localizărilor a fost următoarea:

Ileon și colon	994	cazuri
Ileon terminal	737	,,
Colon	682	,,
Alte localizări	79	,,

Tabloul clinic al bolii este foarte variat. În circa 40% din cazuri predomină un aspect inflamator, exsudativ în care este indicat un tratament conservator, iar în altele, pe primul loc se află tulburări mecanice, provocate de stenoze sau conglomerate tumorale, care impun o intervenție chirurgicală. Nu rareori pot apare la același bolnav, concomitent sau succesiv, diverse faze sau stadii de boală, la care trebuie adaptat tratamentul.

Boala are adesea o fază lungă, clinic latentă, înainte ca leziunile să ajungă să aibă o expresie clinică.

În faza clinică inițială a bolii, simptomele nu sînt caracteristice, ceea ce face ca diagnosticul să fie precizat după luni sau ani de la apariția primelor simptome. Uneori apar simptome abdominale neclare, alteori

Scanned with OKEN Scanner

tabloul clinic sugerînd o apendicită, sau mai rar o afecțiune ginecologică, conduce la laparatomie, care permite descoperirea de obicei a unei forme acute sau chiar cronice de ileită terminală. Diareea, durerile abdominale și scăderea în greutate sînt principalele simptome. Scaunele sînt moi sau apoase și în opoziție cu colita ulceroasă, conțin mai rar mucus și sînge, deși uneori apar și hemoragii.

Diareea poate avea mai multe cauze:

— prezență crescută în colon de săruri biliare care-i cresc peristaltismul;

— malabsorbție alimentară datorită defectării întinse a suprafeței de resorbție intestinală prin leziuni sau rezecții intestinale;

— secreții excesive de lichide și electroliți în anse dilatate suprastenotice;

— existența unei alergii intestinale sau a unei deficiențe de lactază, datorită leziunilor întinse ale mucoasei.

Durerile abdominale sînt de obicei de lungă durată, uneori periodice, cu intensificare postprandială. Ele sînt în general mai vii decît în colita ulceroasă. În afectarea colonului distal apar și tenesme. În colita granulomatoasă durerile au uneori un caracter episodic, cu crize de tip colicativ, fără relații cu defecația. În stenoze apar și sub formă de colici. Slăbirea este variabilă, în funcție și de gravitatea leziunilor și evoluția bolii. Hemoragia intestinală nu este rară, uneori (6%) fiind manifestarea inițială a bolii și apare mai frecvent în localizarea colică, decît în cea ileală.

Anemia întîlnită frecvent poate avea cauze diverse: malabsorbție de fier sau vitamina B_{12}, procesul inflamator infecțios, hemoragii cronice, microscopice sau macroscopice. Uneori apar fenomene subocluzive datorită unor stenoze inflamatorii sau cicatriceale. Ca expresie a procesului inflamator, exsudativ, apar *manifestări extraintestinale* diverse:

— articulare: artralgii, artrite cu tumefieri articulare;

— cutanate: eritem nodos dureros, eritem polimorf, piodermite;

— oculare: conjunctivite, episclerite, irite, uveite.

Unele manifestări extraintestinale sînt considerate mai mult complicații ale bolii (v. complicații).

În tabelul 5.X sînt prezentate comparativ principalele manifestări ale bolii și frecvența lor în raport cu localizarea leziunilor, în Studiul național cooperativ al bolii Crohn (SNCBC), efectuat în S.U.A. și în Clinica de la Cleveland (10).

Tabelul 5.X

Simptome inițiale ale bolii Crohn în raport cu localizarea bolii (10)

	SNCBC (569 cazuri)		Clinica Cleveland (615 cazuri)		
	Total	Colon	Localizare ileocolică	Intestin subțire	Colon
Diaree	92%	92%	virtual toți bolnavii		
Durere abdominală	95%	93%	65%	62%	55%
Scădere ponderală (20%)	85%	88%	12%	19%	22%
Sîngerări	41%	62%	22%	10%	46%
Leziuni perianale	36%	47%	21%	5%	19%
Artrita	19%	22%	4%	4%	16%

În stadiul inițial al bolii lipsesc uneori simptomele abdominale și predomină manifestări generale: febră, anemie, hiporexie, sau semne cutanate, articulare, oculare, iar la copii și tineri oprire în dezvoltarea somatică și sexuală. Relativ frecvent apar fistule cu diverse localizări: perianale, anorectale, abdominale, la nivelul unei cicatrice de apendicectomie, recto-vaginale, scrotale, crurale etc.

Manifestările digestive variază și în raport cu localizarea bolii. În ileita terminală diareea este mai puțin frecventă; durerile, traducînd o peristaltică crescută, sînt localizate în abdomenul superior sau în groapa iliacă dreaptă și pot mima, prin sediul și ritmul lor, o suferință ulceroasă, biliară sau pancreatică.

Cînd boala afectează și colonul (colita granulomatoasă) diareea lipsește rareori și poate avea un caracter organic (ziua și noaptea, fără relație cu ingestia de alimente), sau funcțional (dimineața, sau după-masa), sugerînd un diagnostic eronat de colon iritabil.

Prezența de sînge în scaun este cu atît mai frecventă, cu cît leziunile sînt mai întinse și mai distal situate în colon.

În cazuri mai rare, localizarea jejunală se poate manifesta printr-un sindrom de malabsorbție, după cum afectarea unui segment limitat din colon poate simula un carcinom colic.

În unele cazuri, apar tulburări subocluzive, sau un tablou clinic de ileus al intestinului subțire sau gros.

Examenul fizic pune în evidență anemia, prezentă în circa 40% din cazuri, un hipocratism digital, corelat cu activitatea și severitatea bolii, prezența posibilă de fistule, sau de cicatrice postoperatorii abdominale, uneori de edeme ale membrelor inferioare (în cazurile cu pierderi mari de proteine pe cale intestinală), descoperirea la palpare a unei anse ileale îngroșate sau a unei mase pseudotumorale în groapa iliacă dreaptă, existența unor manifestări extraintestinale ale bolii (articulare, cutanate, oculare, perianale).

O mărire de volum a ficatului sugerează o hepatopatie, ce va fi confirmată prin teste de laborator și eventual biopsie hepatică, singura care permite o estimare corectă a prezenței și incidenței afectării hepatice. Tendința la fistule și formări de abcese, frecventă în cursul bolii, se datorește extensiei inflamației transmurale și se poate manifesta în orice stadiu al bolii. Frecvența fistulelor anale variază după autori între 16—100%; ea crește cu cît leziunile sînt localizate mai distal.

În afară de fistulele perianale și perirectale care reprezintă 2/3 din fistule, acestea mai pot fi enterocutanate, enteroenterale, recto-vaginale, sau stabili comunicări cu organele cavitare vecine (colecist, vezică urinară, ureter). Alteori ele penetrează în structuri solide (pancreas, ficat, retroperitoneal).

Fistulele urinare se pot manifesta sau numai printr-o cistită refractară la tratament, sau cînd sînt mai largi, prin eliminări de aer, gaze sau fecale în urină și devin adesea sursa unor complicații: hidro-pio-nefroze, septicemii. Prezența mai multor fistule, externe sau interne la același bolnav nu constituie o raritate. Modalitățile de evoluție ale fistulelor sînt variate: închideri și redeschideri, remisiuni spontane, apariții noi în alte locuri, complicații supurative (abcese, flegmoane).

Scanned with OKEN Scanner

Alterările variabile în raport cu localizarea și severitatea leziunilor a fiziologiei și florei intestinului pot avea diverse expresii clinice și paraclinice. O malabsorbție a grăsimilor și a vitaminei B_{12} proporțională cu lungimea intestinului patologic sau rezecat este întîlnită adesea în afectarea ileonului, sediul de absorbție al acizilor biliari și a vitaminei B_{12}, sau după exereza ileonului. După rezecția ileală malabsorbția de grăsimi crește, pe cîtă vreme cea de vitamine B_{12} rămîne staționară. O anemie de tip Addison-Biermer nu a fost încă semnalată. Deși resorbția hidrocarbonatelor nu este tulburată (testul cu d-xiloză este normal), apariția unor deficiențe secundare de dizaharidaze, în special de lactază, poate fi cauza unei maldigestii a lactozei, cu diaree, care impune eliminarea din alimentație a laptelui și a unor produse lactate. Uneori, apar tulburări în structura osului (osteomalacie). Mai rar semnalată este o malabsorbție de vitamină K. Modificarea metabolismului acizilor biliari se traduce prin scăderea semnificativă (pînă la jumătate) a pool-ului acizilor liberi, pusă în relație cu creșterea incidenței litiazei biliare în boala Crohn și a raportului conjugaților glicocolici față de cei taurocolici, precum și prin creșterea semnificativă în bilă a acidului ursodesoxicolic, prezent la om numai în cantități infime după naștere.

În cazurile fără diaree, excreția de acizi biliari este scăzută și absorbția ileală de acid glicodesoxicolic mare, pe cînd în prezența diareei situația este inversă.

Pierderea de proteine și excreția azotată crescută în fecale sînt proporționale cu extensia bolii, apreciată radiologic, sau cu indexul ei de activitate și cu lungimea intestinului rezecat. Hipoalbuminemia, consecință a acestor pierderi, este frecventă și reflectă gradul de activitate a bolii. Scăderea fierului seric este frecvent întîlnită în boala Crohn, ca și în colita ulceroasă. Ea se datorește unor pierderi de fier prin sîngerări intestinale cronice, sau de proteine intestinale, dar alteori poate coexista cu o Hb normală și cu o transferină serică normală, sau scoborîte.

Tulburările menționate au ca efect o stare de malnutriție cronică, mai frecventă decît în colita ulceroasă. Recent s-a propus un index antropometric de identificare a bolnavilor cu risc particular de subnutriție, care constă în măsurarea circumferinței brațului, la mijlocul său (scădere sub 26,4 cm la bărbați și 25,7 la femei). Măsurarea repetată a indexului permite evaluarea restabilirii stării nutriționale sub tratament (Harries 1982).

Concentrații serice scăzute de zinc, raportate în ultimul timp (11), au fost puse în relație cu diverse cauze: aport redus, absorbție deficientă, excreție crescută, hipoalbuminemie etc. Relația discutată a deficienței de zinc cu unele tulburări sau complicații ale bolii (întîrzierea în creștere, hipogonadism, acrodermatită, tulburări ale imunității), necesită încă investigații. Deficiența poate fi corectată prin suplimentarea aportului de zinc. Au fost semnalate de asemenea deficite intracelulare de K iar după rezecții enterale peste 75 cm, deficiențe importante de Mg (detectate prin determinarea Mg muscular).

Modificări ale florei intestinale semnalate uneori (creșteri semnificative ale Esch. coli și b. fragilis în ileon și a Esch. coli și lactobacillus în colon), ar putea explica prezența unui sindrom de ansă oarbă și a steatoreei în unele localizări ale bolii pe intestinul subțire, care în cazul unei

rezecții constituie un risc crescut de infecții postoperatorii similar cu al localizărilor colice ale bolii. Asemenea bolnavi constituie un grup cu risc crescut, la care este indicată o profilaxie antiinfecțioasă preoperatorie.

Examene paraclinice. Anemia, frecvent întîlnită, este hipocromă sau normocromă, frecvent microcitară și mai rar macrocitară (deficit de acid folic sau Vitamina B_{12}) sau normocitară. O leucocitoză cu neutrofilie este adesea prezentă, variabilă în raport cu procesul inflamator și cu existența de leziuni suprainfectate, supurate sau perforate. În circa 50% din cazuri există o eozinofilie, care este pusă în relație cu o reacție imunologică sau alergică. VSH aproape constant crescută, constituie un criteriu de evaluare a activității bolii. Albuminele serice sînt adesea scăzute și gama-globulinele crescute. Proteinuria observată rar, poate exprima o amiloidoză renală. Modificări ale testelor hepatice (TGO, TGP, fosfataza alcalină) reflectă o afectare a ficatului (infiltrație grasă, hepatită reactivă, colangită, pericolangită).

Examenul radiologic (Dr. S. Schiau). Stadiul incipient inflamator acut este rareori surprins la un examen radiologic. În localizarea ileală, boala este interpretată adeseori ca o apendicită și bolnavul este operat inutil. Cînd evoluția este latentă, insidioasă și îndelungată, examenul radiologic se efectuează deja într-o fază avansată. Leziunile anatomice din faza acută sînt, edem și mici ulcerații aftoide (fig. 5.25). La nivelul intestinului subțire, se traduc radiologic prin pliuri îngroșate și neregulate; din cauza

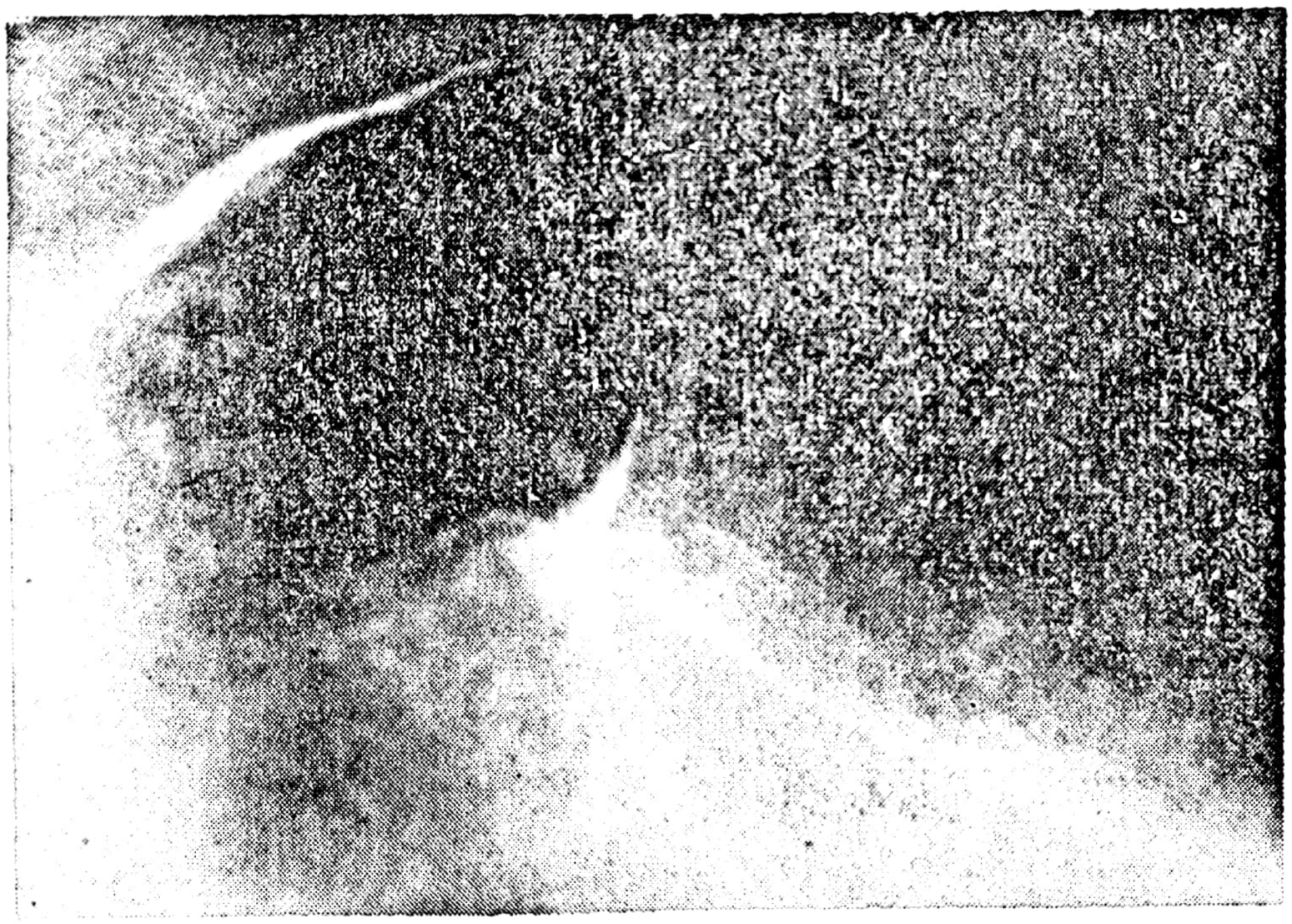

Fig. 5.25. — Mici ulcerații aftoide la nivelul unghiului hepatic al colonului. Boala Crohn, fază acută.

hipersecreției, bariul floculează. Tulburările funcționale se traduc prin spasme pe segmente întinse, conturul intestinului este linear, cu pliurile orientate longitudinal și însoțite de cele mai multe ori de dilatări ale segmentelor supraiacente. La nivelul colonului, ulcerațiile aftoide apar pe suprafața mucoasei ca mici pete suspendate de bariu, de obicei rotunde, înconjurate de un discret halou dat de edemul periulceros. Pe mar-

Scanned with OKEN Scanner

gini apar, ca imagini de adițiune, sub formă triunghiulară sau de spiculi. Cînd edemul este mai pronunțat, conturul devine lacunar, nodular. Numărul ulcerațiilor este variabil, de cele mai multe ori sînt multiple, dar zona bolnavă este net separată de cea sănătoasă. Datorită edemului, pliurile apar îngroșate, orientate transversal, separate prin striuri opace rectilinii și care nu se șterg prin insuflație, ele nedestinzîndu-se ca pliurile nor-

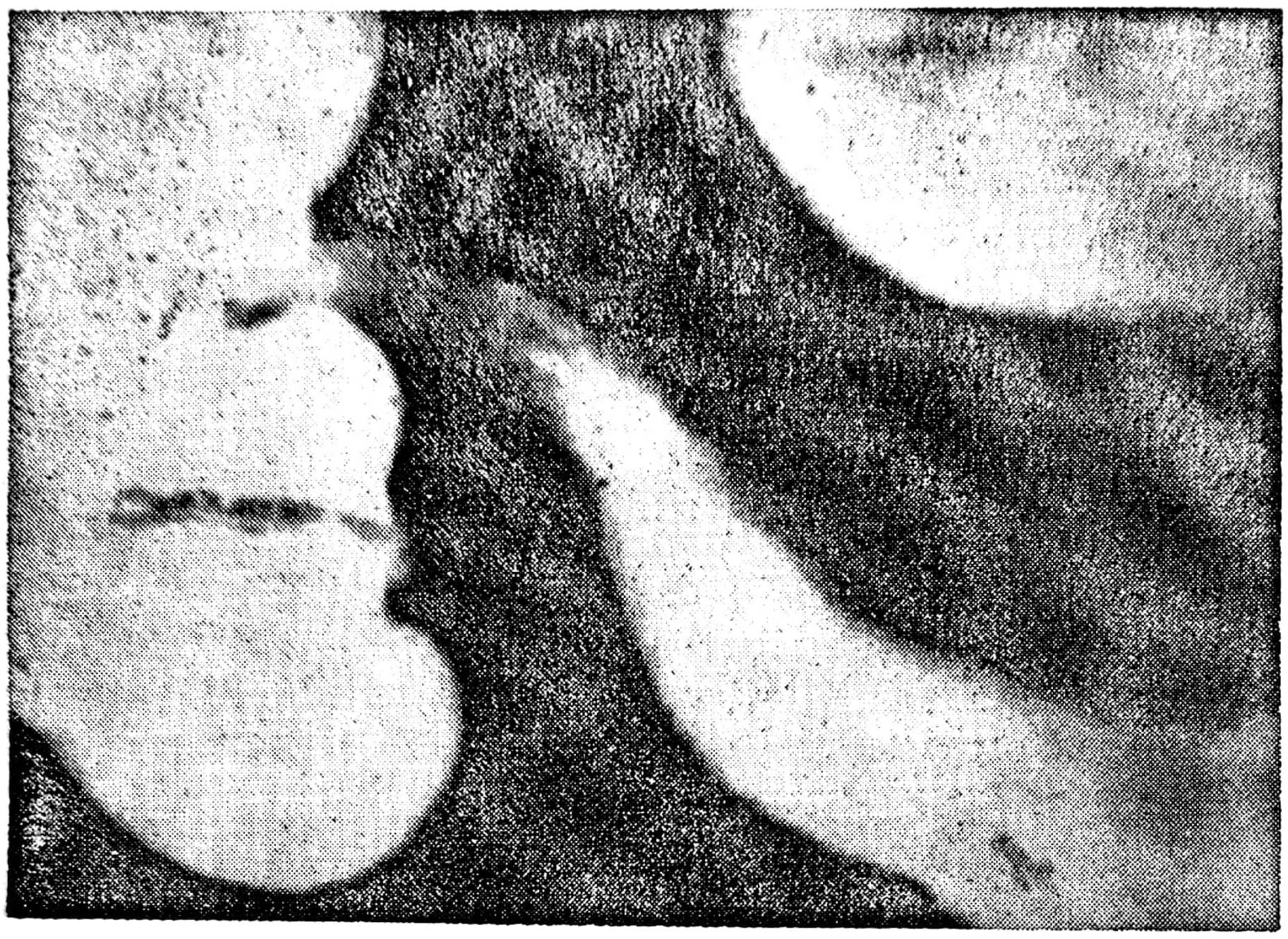

Fig. 5.26. — Rigiditate segmentară a ultimei anse ileale; contur lacunar pe ultima porțiune a ileonului terminal.

male. Tulburările funcționale, deși nu sînt patognomonice, cînd sînt localizate, constante și asimetrice, ca de ex.: intoleranța sau rigiditatea unui segment, o incizură spastică, diminuarea globală sau asimetrică a unui segment, pot constitui suspiciunea de leziuni la nivelul respectiv (fig. 5.26).

Retrocedarea fenomenelor clinice este urmată de revenirea la aspectul radiologic normal.

În *stadiul mai avansat*, alterațiunile pliurilor se accentuează, ulcerațiile se înmulțesc, devin mai profunde și apar radiologic ca pete de talie mai mare, cu margini neregulate orientate longitudinal sau serpiginos (fig. 5.27). Din profil, ulcerațiile apar în formă de spini, corn sau buton de cămașe (cînd sînt profunde și mai largi). Uneori ulcerațiile, prin întretăiere, dau aspectul de pavaj (fig. 5.28). Procesul granulomatos, se traduce radiologic prin formațiuni nodulare, pseudopolipoidale, distribuite într-o zonă cu relief șters sau îngroșat (fig. 5.29). Concomitent sînt afectate seroasa, mezenterul și ganglionii loco-regionali, care hipertrofiindu-se pot comprima și deforma cecul sau ansele învecinate. Alteori procesul inflamator dislocă ansele vecine, lăsînd un spațiu liber între ele, apărînd radiologic așa zisul „semn al ferestrei“ (fig. 5.30). Procesul de fibroză duce la reducerea calibrului lumenului intestinal, global sau excentric, la stenoze limitate sau multiple, concentrice sau asimetrice. Caracteristic pentru

enterita regională este afectarea asimetrică parietală. Sediul de preferință al ulcerațiilor pe latura mezenterică a ansei cît și extensia lipomatozei mezenterului pe această latură, face ca ea să devină mai scurtă și mai rigidă, în opoziție cu marginea liberă a intestinului care prezintă dilatații pseudodiverticulare. Aspectul radiologic este cunoscut sub numele de triada lui Bodart (fig. 5.31).

Procesul de scleroză, localizat pe ultima ansă ileală, îngustîndu-i lumenul și indurîndu-se, se palpează ca o coardă dură, iar imaginea radiolo-

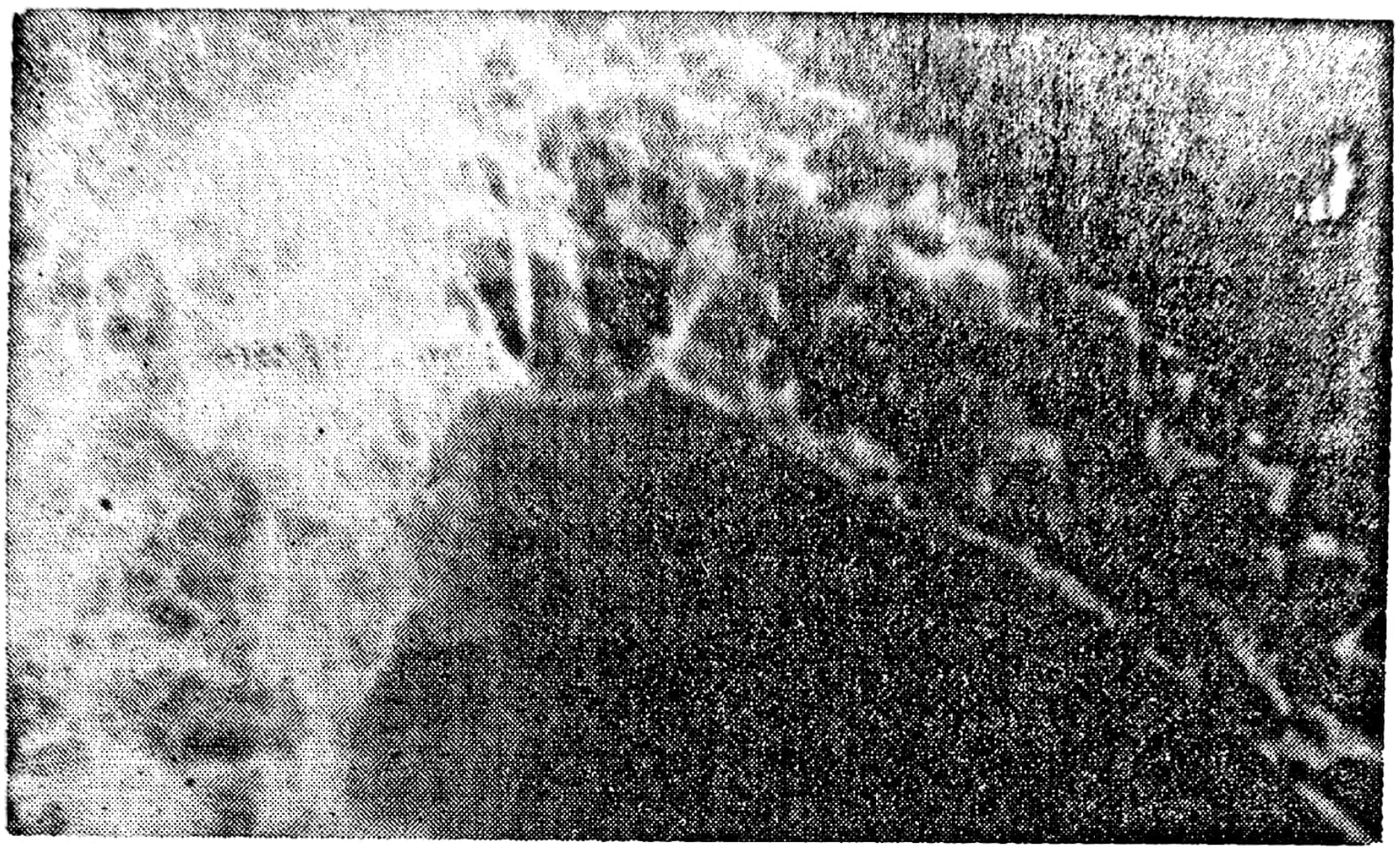

Fig. 5.27. — Ulcerații cu aspect serpiginos, formațiuni pseudopolipoidale.

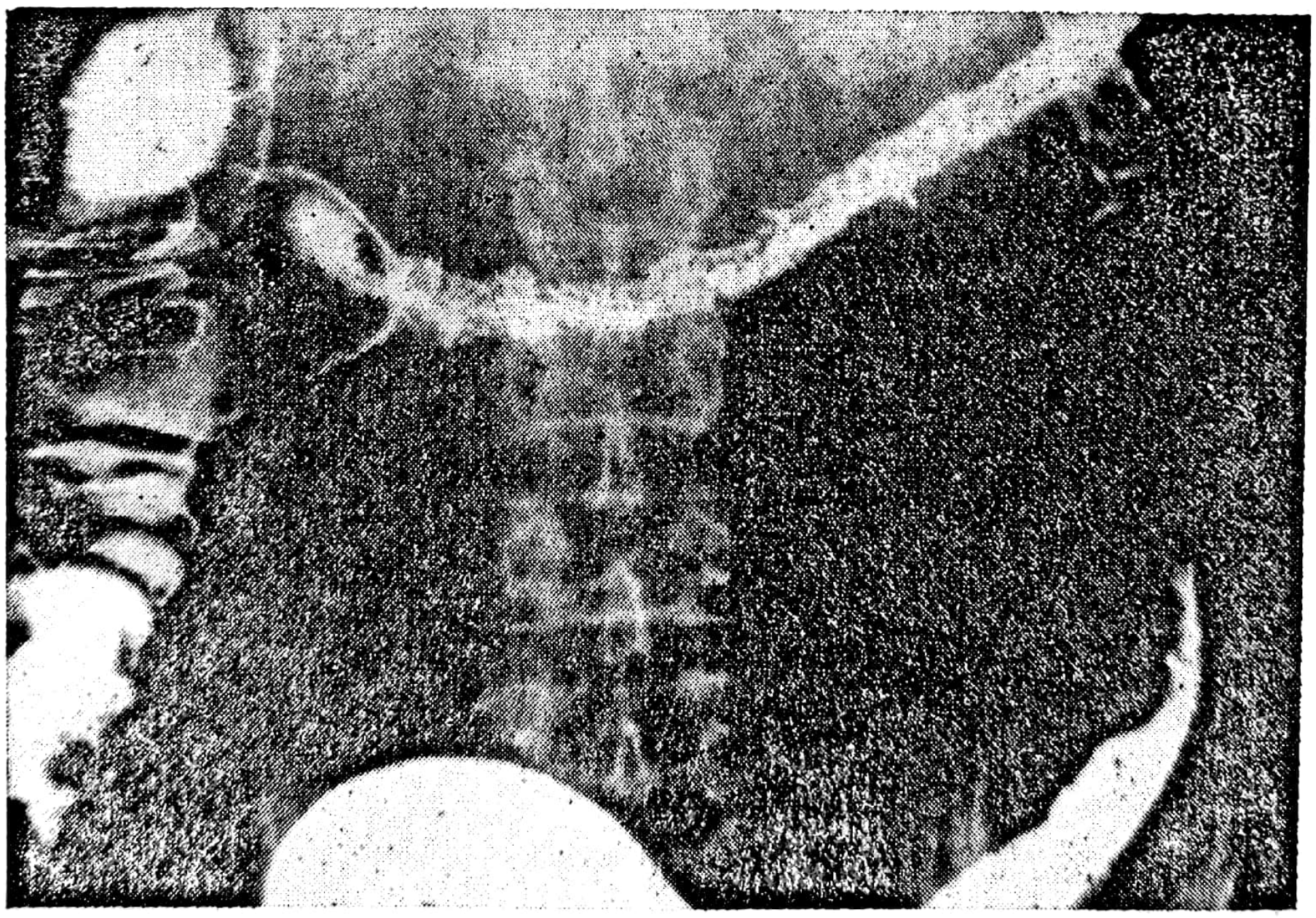

Fig. 5.28. — Calibrul transversului îngustat, ulcerații marginale cu aspect de spiculi; multiple formațiuni pseudomicropolipoidale. O a doua localizare pe descendentul distal cu îngustare segmentară și ulcerații marginale.

Scanned with OKEN Scanner

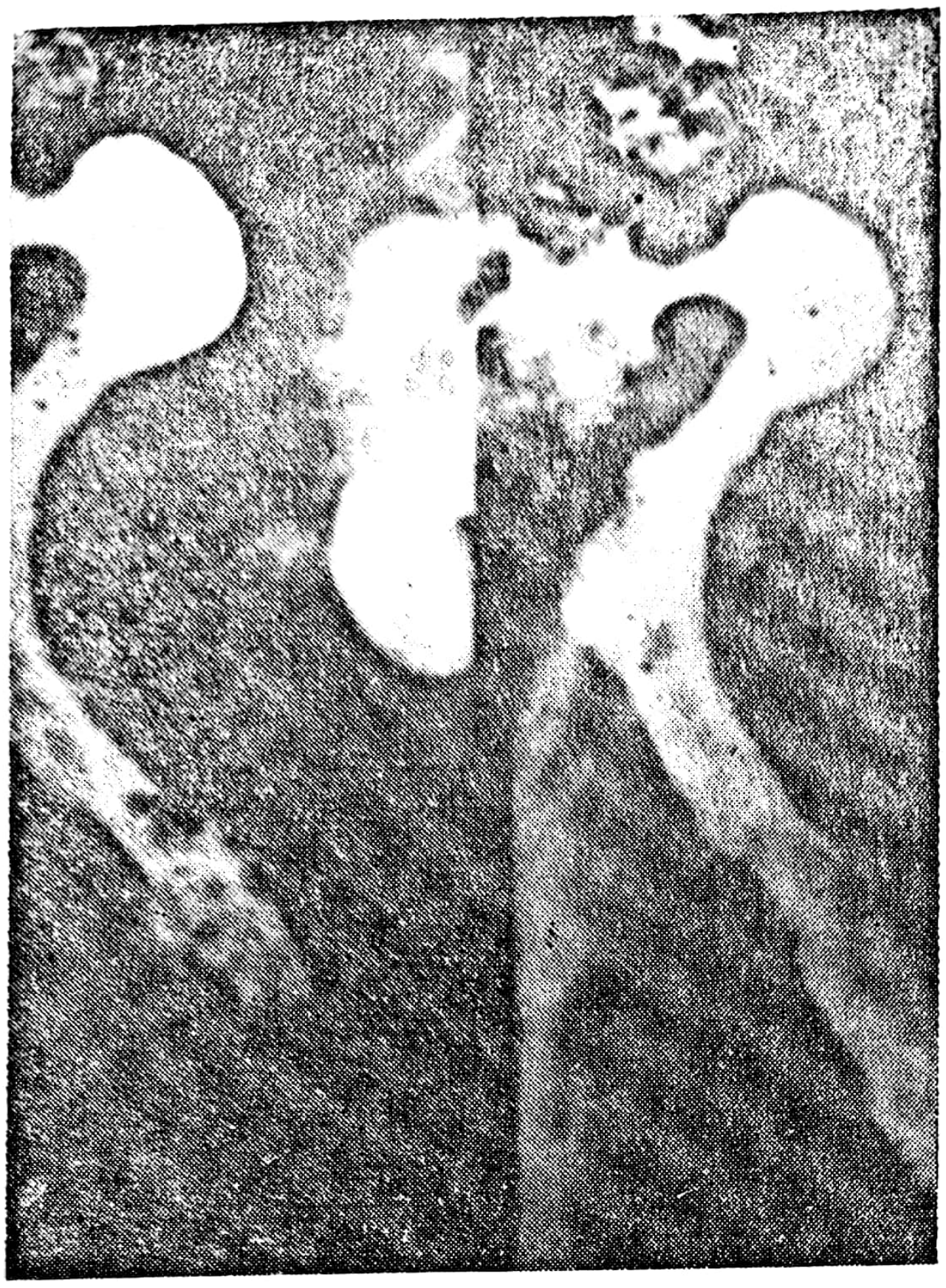

Fig. 5.29. Ultima ansă ileală îngustată, rigidă; multiple formaţiuni pseudopolipoidale; prececal, marginea internă lacunară.

gică ia aspectul unei ţevi de pipă, ansa prestenotică apărînd dilatată (fig. 5.32). În această fază leziunile sînt definitive. Aspecte identice au fost întîlnite pe colonul iliac şi pe sigmoidul terminal.

Complicaţiile mai frecvente, pe lîngă stenoze, sînt: fistulele entero-enterale, entero-colonice (fig. 5.33) şi, mai rar, entero-vezicale şi entero-cutanate şi abcesele periulceroase.

Diagnosticul diferenţial în localizarea ileală se impune cu tuberculoza, ileita limfoidă terminală (frecventă la copii şi adolescenţi) şi rectocolita ulcero-hemoragică în localizările colonice. La nivelul altor segmente intestinale distrucţia mucoasei poate pune probleme de diagnostic cu amiloidoza, carcinoidul, neoplasme, enterita de iradiere sau parazitară,

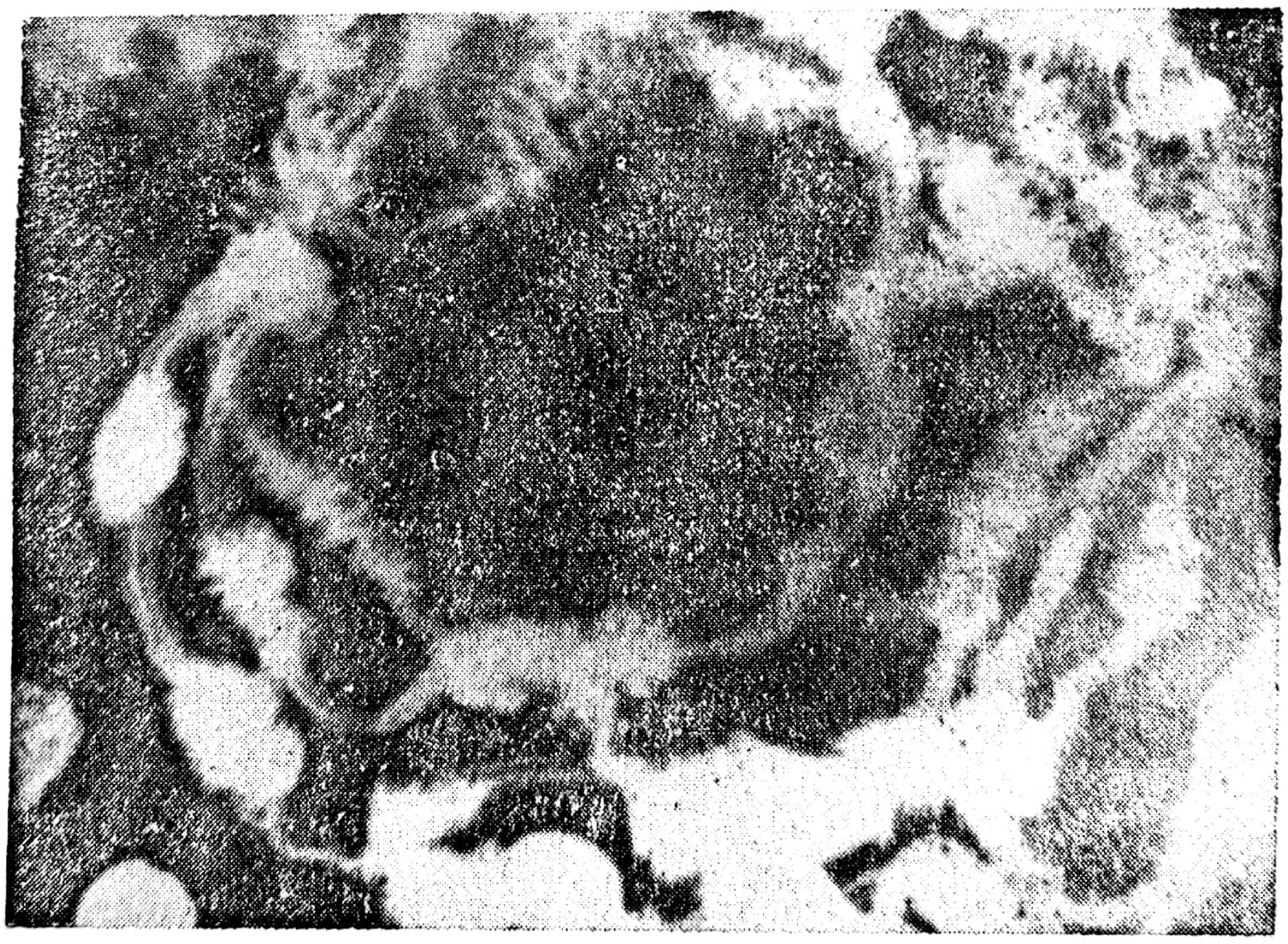

Fig. 5.30. — Anse ileale dislocate, proces inflamator la baza mezenterului, cu larg spaţiu liber între anse („semnul ferestrei").

Scanned with OKEN Scanner

sclerodermia, tuberculoza intestinală. Diagnosticul colitei granulomatoase trebuie făcut în special cu rectocolita ulcerohemoragică al cărei aspect radiologic este asemănător. Pledează pentru colita granulomatoasă asimetria leziunilor la nivelul marginilor colonului și descoperirea într-o zonă mai îngustată și rigidă a colonului a aspectului de „pavaj" (v. tabel 5.XIII).

Examenul radiologic variază în raport cu localizarea leziunii, dar întotdeauna trebuie asociat cu mucografia prin insuflație sau cu pulbere

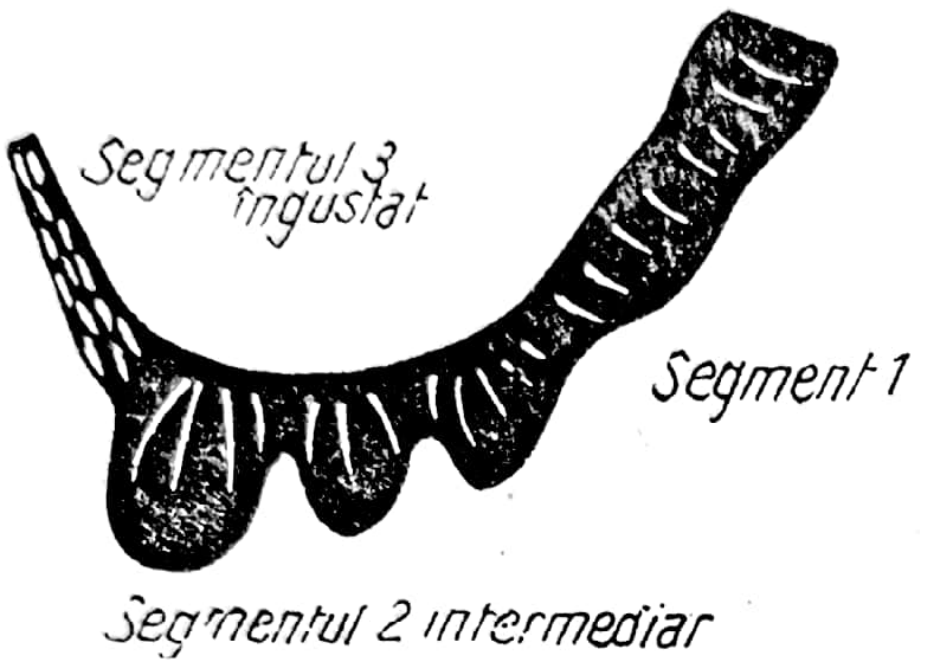

Fig. 5.31. — Triada lui Bodart.

Fig. 5.32. — **Scleroză întinsă a ultimei anse ileale. Dilatare prestenotică ileală. Proces mai recent pe transversul drept, care apare cu un calibru mai îngustat și multiple ulcerații, marginale.**



Fig. 5.33. — Fistulă entero-colonică.

efervescentă. Examenul va fi executat cu minuțiozitate, și ținînd seama de posibilitatea localizărilor multiple, va include întreg tubul digestiv. Succesul examenului îl asigură numai mucografia. Rezultate mai bune pot fi obținute prin tehnica infuziei de bariu (un volum mare de bariu diluat este infuzat printr-un tub direct în intestinul subțire). Tehnica permite o vizualizare bună a intestinului subțire și o delimitare clară între segmentele sănătoase și cele bolnave.

Examenul endoscopic prin recto-sigmoido-colonoscopie este util pentru diagnosticul pozitiv și diferențial. El furnizează informații pentru: detectarea, diagnosticul și diferențierea leziunilor intestinale, stabilirea extinderii și severității inflamației, precizarea naturii stricturilor, cînd ele există, localizarea sediului unei hemoragii, evaluarea disfuncțiilor stomale postoperatorii și urmărirea evoluției postoperatorii.

În raport cu leziunile endoscopice se disting trei stadii (12):

1) *Stadiul timpuriu*, caracterizat prin prezența de ulcerații aftoide multiple cu diametrul de 1—3 mm, rotunde, cu margini ușor tumefiate, acoperite cu o peliculă cenușie-gălbuie, situate pe o mucoasă neinflamată, fără să sîngereze la contact.

2) *Stadiul florid*, în care apar ulcere solitare, lineare, mai profunde, cu forme bizare, uneori confluente, situate de-a lungul axei longitudinale a colonului și transversal, delimitînd zone de mucoasă de obicei edematiată realizînd aspectul caracteristic de „pavaj". În acest stadiu pot apare și fisuri care traversează pînă la seroasă straturile peretelui; din ele se pot forma fistule.

3) *Stadiul tardiv* este marcat de îngroșarea peretelui intestinal, uneori cu caracter asimetric care reduce lumenul uneori pînă la stenozare și de același aspect de „pavaj". Pseudopolipi postinflamatori pot fi întîlniți și în boala Crohn, dar mai rar ca în colita ulceroasă.

În ileonul terminal se constată discrete ulcere ale mucoasei, spre deosebire de ileita cu eritem generalizat, edem și friabilitate a mucoasei, observată în colita ulceroasă („backwash-Ileitis").

Biopsia de mucoasă rectală sau colică, efectuată în cursul endoscopiei poate da informații utile, dar care, alături de unele riscuri (hemoragii), nu justifică practicarea ei ca procedeu de rutină. Elementul caracteristic pentru diagnostic este prezența de granuloame cu celule epitelioide în mucoasă sau submucoasă, corespunzînd ulcerațiilor aftoide, asociate uneori și cu alte modificări inflamatorii: edem al mucoasei, microeroziuni și ulcerații superficiale, agregate limfocitare focale, necroze focale, limfangiectazii. În materialul prelevat bioptic granuloamele apar numai în 40—45% din cazuri.

Biopsia de mucoasă rectală, în cazurile fără localizări rectale sau colice, are o valoare mai limitată. Într-un studiu pe 349 de bolnavi ea a fost pozitivă numai în 5% din cazurile cu localizarea bolii pe intestinul subțire (13). În regiunea anală se pot preleva pentru biopsie fragmente mai mari, prin excizie cu bisturiul sub anestezie locală.

Pentru evaluarea stării de activitate inflamatorie a bolii au fost propuse diverse criterii: fierul seric, VSH, albuminele serice, proteina C ac-

tivă, orosomucoidul, alfa-1-antitripsina, fibrinogenul plasmatic, haptoglobina, lizozimul seric, C_3, IgA, IgM, IgG, prezența febrei, a numărului de scaune lichide, a leziunilor extraintestinale etc. O cuantificare a stării de activitate printr-un „index de activitate inflamatorie“, calculat pe baza unor anumite criterii a fost propusă de diverși autori (12 a, 13, 14) (fig. 5.34).

1. Numărul de scaune moi sau diareice din ultima săptămînă ______ ×2= ______
2. Gradul durerilor abdominale (suma pe o săptămînă) ______ ×5= ______
3. Starea generală (suma pe o săptămînă) ______ ×7= ______
4. Alte simptome asociate bolii Crohn

   Artralgii / Artrită ☐

   Irită / Uveită ☐ — Eritem nodos ☐ — Pyoderma gangren. ☐ — Stomatită aftoasă ☐

   Fisuri / Fistule / Abcese anale ☐ — Alte fistule ☐ — Temperaturi peste 37,5° în ultima săptămînă ☐

   Numărul punctelor ______ ×20= ______
5. Tratamentul simptomatic al diareei dacă da ☐ +30= ______
6. Rezistențe în abdomen (nu=0, discutabil=2, sigure=3) ______ ×10= ______
7. Hematocritul ☐ (♀42—Hematocrit; ♂47—Hematocrit) ______ ×6= ______
8. Greutate / Greutate standard

$$\left(1-\frac{\text{Greutate}}{\text{Greutate stand.}}\right)$$ (Ponderea se va sustrage) ______ ×100= ______

Index de activitate SUMA = ______

Fig. 5.34. — Index de activitate a bolii Crohn (după Best W. ș.a. 12 a).

În acest index sînt tabelate o serie de manifestări mai principale ale bolii (ce servesc drept criterii), care sînt multiplicate cu un factor fix, stabilit pentru fiecare. O sumă finală ce depășește 150 este indicatoare pentru un stadiu inflamator acut de boală, iar o sumă sub 150 exprimă un stadiu cronic.

Alte localizări ale bolii Crohn pe tubul digestiv. Leziunile *orale* au o prevalență de 6—9% și îmbracă diverse aspecte: tumefacții labiale și bucale, ulcerații aftoase sau stomatită aftoasă, ulcere superficiale nere-

Scanned with OKEN Scanner

gulate, adesea lineare, leziuni granulomatoase hipertrofice, afectînd adesea și șanțul bucolabial, aspect în „pavaj" al mucoasei bucolabiale.

Pot fi prezente și manifestări secundare: candidoză pseudomembranoasă, cheilită angulară, limbă uscată și depapilată, ultimele corelate cu hiposideremia și scăderea acidului folic seric.

Leziuni *esofagiene, gastrice* și *duodenale* au fost întîlnite în 3—5% din cazuri. O localizare primară exclusivă esofagiană a bolii Crohn a fost descrisă pînă în 1979 de două ori în literatură. Leziunile esofagiene concomitente cu alte localizări sînt și ele rare și pot fi asimptomatice sau provoacă disfagie și mai rar vărsături. Limitate cu precădere în porțiunea inferioară a esofagului, ele îmbracă într-un prim stadiu aspectul de esofagită erozivă ulcerativă pentru ca ulterior să capete un caracter stenozant sau tumoral. Examenul endoscopic poate, în cazuri cu ulcerații pe o mucoasă normală sau cu aspectul de „pavaj" al mucoasei, sugera diagnosticul, care poate fi precizat cu ajutorul examenului radiologic și bioptic, dar mai ales prin examenul histologic al esofagului rezecat.

Leziunile gastrice și duodenale se manifestă prin dureri epigastrice, uneori de tip ulceros, greață, vărsături, hemoragii și, uneori, sindrom piloric, diaree episodice, simptome de malabsorbție, slăbire.

La examenul gastroscopic se pot observa ulcerații aftoide, noduli, mucoasa edemațiată, cu îngroșarea pliurilor, ulcere serpiginoase sau lineare, aspect de „pavaj", stenoză a pilorului.

Afectarea duodenală este diagnosticată cu o frecvență crescută; pînă în 1977 au fost menționate în literatură circa 150 de cazuri. O *pancreatită* a fost raportată uneori, în asociație sau fără evidență unei afectări duodenale. Leziunile perianale sînt reprezentate de fistule, abcese, fisuri, ulcerații sau ulcere „metastatice", polipi, plăgi chirurgicale nevindecate.

Leziunile perianale și perineale apar la circa 60% din pacienții cu colită granulomatoasă Crohn și în circa 25% la cei cu localizarea bolii numai pe intestinul subțire. Ele pot să fie o manifestare inițială a bolii, sau să precedeze cu săptămîni sau ani simptomele intestinale, după cum pot persista, sau chiar progresa, după ce boala a fost tratată medical sau chirurgical cu succes.

Forme clinice. Pe lîngă formele corelate cu localizarea predominantă a leziunilor (ileală, ileocecală, colică) au fost descrise și forme pseudoapendicitice, cu aspect de enterită cronică (cu diaree), stenozante (cu simptome subocluzive) și ulcero-penetrante (cu abcedare locală și formare de fistule). O formă neobișnuită este forma miliară în care noduli miliari macroscopici proemină pe suprafața seroasă a intestinului, coexistînd cu leziuni ale mucoasei.

Evoluție și complicații. Boala are o evoluție cronică cu remisiuni spontane sau postterapeutice cu recăderi și recidive repetate. Recăderea constă în apariția semnelor clinice ale bolii după un interval asimptomatic pe cînd recidiva reprezintă apariția de semne obiective definite radiologic, endoscopic sau morfopatologic de boală în intestinul unui bolnav cu o rezecție anterioară a întregului țesut bolnav microscopic (după clasificația de la Cape Town).

În general boala evoluează mai sever la tineri decît la vîrstnici și are tendință la o extensie distală și proximală a leziunilor observată în

egală măsură la bolnavii neoperați și operați și care, spre deosebire de colita ulceroasă, se face adesea relativ puțin zgomotos.

Au fost descrise două forme de evoluție: 1) evoluție rapidă, cu operație timpurie, risc mare de recidive și prognostic sever și 2) evoluție lentă, cu operație tardivă, risc mic de recidive, care apar tîrziu și prognostic bun.

Evoluția cronică recidivantă a bolii nu poate fi de cele mai multe ori controlată prin tratamentul conservator, care poate doar ameliora severitatea manifestărilor inflamatorii și durata lor.

Bolnavii ajung, mai curînd sau mai tîrziu, să fie tratați chirurgical, deși nici operația nu realizează decît într-un număr redus de cazuri o vindecare definitivă, tendința la recidive menținîndu-se și după operație.

Pe serii de bolnavi urmăriți peste zece ani de diferiți autori, 65—96% au necesitat un tratament chirurgical. Timpul de la începutul simptomelor pînă la operație a fost mai scurt pentru bolnavii cu ileo-colită, mai lung pentru cei cu interesare numai a intestinului subțire, și cel mai lung cînd localizarea era exclusiv colică (Mekhjian 13).

Urmărirea pe perioade de 10—30 de ani a bolnavilor arată că mortalitatea bolii este ceva mai ridicată (5—9%) față de o populație martor.

Complicații. Unele din ele derivă direct din leziunile intestinale ale bolii, altele reprezintă reacții sistemice ale acesteia. În anumite situații unele simptome ale bolii sînt considerate complicații, cînd au o gravitate deosebită. Așa pot fi unele manifestări sistemice extraintestinale (articulare, oculare, cutanate, hepatice, vasculare) ale bolii.

Alături de hepatita cronică activă a fost descrisă și o colangită sclerozantă primară, cu afectare localizată sau difuză a căilor biliare, uneori cu stenoza căii biliare principale.

Complicații vasculare rar întîlnite sînt: boala tromboembolică, poliarterita nodoasă, granulomatoza Wegener, boala Takayashu.

Complicațiile corelate direct cu leziunile intestinale cele mai importante sînt reprezentate de:

— Supurații localizate (abcese), sau difuze, cu diverse sedii: periintestinale, intramezenterice, în psoas care pot afecta secundar și scheletul, provocînd osteomielite și artrite supurate.

— Stenozele inflamatorii sau cicatriceale provoacă mai rar o obstrucție completă acută a intestinului și mai frecvent fenomene suboclusive.

— Perforația intestinală urmată de peritonită generalizată este rară (circa 100 cazuri citate în literatură) datorită probabil faptului că inflamația interesînd tot peretele, are ca urmare o îngroșare și fibroză a acestuia. Ea poate apare fără nici o legătură cu tratamentul cortizonic și a fost observată mai frecvent la nivelul ileonului. Uneori ea a constituit prima manifestare a bolii.

— Hemoragiile digestive, suficiente pentru a produce o anemie, nu sînt rare; hemoragiile mari apar cu o frecvență de 5—7%, mai ales în afectarea colică, uneori ca primă manifestare a bolii (6%).

— Megacolonul toxic este o complicație gravă dar rară a colitei granulomatoase și reprezintă o urgență medicală sau chirurgicală. Apariția sa poate fi precipitată prin opiacee, anticolinergice, clismă baritată, în cursul unei exacerbări severe a bolii. Durerile și distensia abdominală, cu suprimarea zgomotului intestinal, simptomele generale (stare toxică,

febră, tahicardie, deshidratare, leucocitoză) și examenul radiologic precizează diagnosticul.

— Un sindrom de malabsorbție, în special pentru săruri biliare, grăsimi, vitamina B_{12}, poate fi prezent, ca o consecință a diverse cauze: leziuni întinse ale ileonului, fistule interne, stenoze, sindrom de ansă oarbă, rezecții largi de intestin.

— Apariția unui carcinom în intestinul afectat a făcut obiectul a numeroase studii, din care rezultă în general că riscul de a face un carcinom este posibil, fără să fie în general mare, fapt care nu înseamnă neglijarea acestui aspect în decursul urmăririi îndelungate a bolnavului. Riscul este de 2 la 1 000 de bolnavi cu boala Crohn a intestinului subțire și de 16—18% pentru localizarea colică a bolii. Într-o serie de 279 de bolnavi urmăriți timp de 12 ani, nu s-a înregistrat, totuși, nici un cancer gastro-intestinal (15). Carcinoamele au fost întîlnite mai frecvent la bolnavii cu intervenție derivativă (bypass) și aici mai frecvent în porțiunea de intestin shuntată chirurgical, probabil datorită faptului că intestinul bolnav a fost păstrat. În condițiile unor studii statistice încă neconcludente, nu se poate afirma cu certitudine că boala Crohn constituie o precanceroză, deși mai rar pot apare modificări epiteliale, uneori multiple asemănătoare cu cele din colita ulceroasă și interpretate ca „precancer", caracterizate prin displazie epitelială, proliferare viliformă a mucoasei.

Complicații renale. *Litiaza oxalică sau urică,* consecință a tulburărilor metabolice, este relativ frecventă pînă la 13% (față de 0,2—0,3% în populația normală studiată) și pînă la 22—25% la bolnavii cu ileostomie. Hiperoxaluria apare asociată adesea și cu steatoree în afectările întinse ale ileonului, dar mai ales după rezecția a peste 50 cm din ileonul terminal. Ea se datorește creșterii resorbției de oxalați alimentari, favorizată de excesul în colon de acizi biliari neresorbiți și de absorbția pasivă de oxalați, în lipsa calciului, care este eliminat în combinație cu acizii grași. În calculii uratici, uricemia a fost atribuită scăderii frecvente a pH urinar, concentrației mai mari a urinei, sau unui catabolism proteic crescut. Formarea calculilor este favorizată și de staza urinară produsă prin *obstrucția mecanică a ureterului.* Consecință a proceselor și maselor inflamatorii extraintestinale, de obicei retroperitoneale, aceasta este întîlnită de obicei în dreapta și duce la constituirea unei hidronefroze, care cu timpul poate compromite funcția renală.

Amiloidoza renală, suprarenaliană și mai rar hepatică și splenică a fost semnalată într-o proporție similară cu cea întîlnită în alte boli inflamatorii cronice și apare după o perioadă mai lungă de evoluție a bolii. O analiză pe 21 de cazuri cu amiloidoză a arătat că numai la 8 bolnavi diagnosticul a fost stabilit în cursul vieții. Diagnosticul ei poate fi stabilit prin controlul periodic al funcției renale și printr-o biopsie rectală care trebuie să includă și părți de submucoasă cu vase sanguine.

Complicații neurologice. În unele forme mai severe, cu tulburări hidroelectrolitice prin diaree (hipocalcemie, hipomagneziemie) și prin corticoterapie, au fost semnalate stări de tetanie sau crize comițiale.

Boala Crohn are și un efect inhibitor asupra spermatogenezei, inhibiția fiind corelată cu activitatea bolii.

Relații și asociații cu alte boli. Spondilita ankilopoietică este întîlnită la 5—7% din bolnavi și are o frecvență crescută la rudele bolnavilor;

semne radiologice de sacroileită fără simptome clinice sînt însă mai frecvent notate. Au mai fost citate asociații ale bolii Crohn cu colita ulceroasă și a colitei granulomatoase cu sindromul Hermannsy-Pudlak (triada albinism tirozinopozitiv, defect în faza a II-a a agregării trombocitare și acumularea unui pigment ceroid-like în țesuturi). A fost citată și asocierea bolii cu deficiențe imune (deficiența selectivă de IgA). Litiaza biliară colesterolică este de 2—3 ori mai frecventă la bolnavii cu boală Crohn decît în loturi martor, datorită malabsorbției ileale și scăderii concentrației de acizi biliari.

Diagnostic pozitiv. Intervalul de la începutul simptomelor pînă la precizarea diagnosticului, evaluat în medie la 35 de luni, exprimă dificultățile de diagnosticare corectă a bolii. Principalele criterii de diagnostic sînt prezentate în tabelul 5.XI.

Tabelul 5.XI

Criteriile de diagnostic ale bolii Crohn

A. Criterii radiologice, endoscopice sau operatoriii 1. Boală cu localizare discontinuă 2. Participarea ileonului 3. Prezența de fisuri profunde intramurale, sau a aspectului „pavaj"
B. Afectarea intestinală și cutanată 4. Fistule enterocutane 5. Leziuni anale și perianale cronice
C. Aspecte histologice 6. Conținut normal de mucus în celulele în cupă din zona inflamată 7. Foliculi limfatici în mucoasă și submucoasă 8. Prezența de granuloame cu celule epiteliale în mucoasă sau submucoasă
Dacă în biopsie se găsesc granuloame, pentru diagnostic mai este necesar numai unul din criteriile 1—7. În lipsa granuloamelor, sînt necesare pentru diagnostic 3 din criteriile 1—7.

Diagnostic diferențial. Aspectul clinic variat și lipsa unor semne patognomonice ridică adesea dificile probleme de diagnostic cu numeroase alte boli (tabelul 5.XII).

În localizarea pe ileon — cea mai frecventă — tabloul clinic poate semăna cu apendicita acută sau un abces apendicular, situații în care laparatomia exploratoare este de preferat. În prezența unei formațiuni tumorale în groapa iliacă dreaptă vor fi luate în considerare și alte boli: tuberculoza ileocecală, actinomicoza ileocecală (foarte rară), carcinoidul ileal, carcinomul cecal sau ovarian, limfoame hodgkiniene sau nehodgkiniene regionale. Prezența unor semne caracteristice bolilor respective (leucocitoză cu neutrofilie în apendicita acută și abcesul apendicular, afectare pulmonară, reacție PPD pozitivă, prezența de b. Koch în mucoasa biopsiată în tuberculoză, examenul genital în carcinomul ovarian, episoade de roșeață (flushing) a feței și eliminare urinară crescută de acid 5-hidroxindol-acetic în carcinoid, împreună cu examenul radiologic al tubului digestiv permit de obicei precizarea diagnosticului. Unele ileo-

Scanned with OKEN Scanner

Tabelul 5.XII

Diagnosticul diferenţial în boala Crohn

Boli infecţioase		Boli neinfecţioase	
Tuberculoza	ileo-cecală	Apendicita	
Actinomicoza		Limfoame maligne	
Yersinioza		Ileojejunite negranulomatoase	
Salmoneloze	colita granulomatoasă	Enterocolite cronice	
Shigelloze		Boala Behçet	
Amebiază		Colita ulceroasă	Colita granulomatoasă
		Colita de iradiere	
		Colita ischemică	
		Colita pseudomembranoasă	
		Diverticulite	
		Boala Whipple	

jejunite negranulomatoase difuze, erozive sau neerozive pot fi luate în discuţie, dar debutul lor de obicei brusc, cu febră mare şi dureri abdominale şi modificările difuze radiologice sînt edificatoare pentru diagnostic.

Enterocolitele cronice cu etiologie complexă (ECEC) au unele simptome asemănătoare (diaree, tulburări nutriţionale, deficite de dizaharidază) dar examenul clinic radiologic, coprologic şi eventual bioptic permit diferenţierea.

Diagnosticul cu colita hemoragică în special al colitei granulomatoase Crohn, este adeseori dificil. Diagnosticul bioptic, chiar în lipsa granuloamelor caracteristice bolii Crohn, permite diferenţierea prin punerea în evidenţă în boala Crohn a unei inflamaţii cu caracter „discontinuu" (prezenţa de zone de mucoasă intens inflamate alături de zone cu inflamaţie redusă) şi „disproporţionat" (predominanţa inflamaţiei în submucoasă), aspect absent în colita ulceroasă. Criteriile principale de diagnostic diferenţial între colita granulomatoasă şi colita hemoragică sînt prezentate în tabelul 5.XIII.

Colita ischemică localizată mai frecvent în unghiul stîng al colonului şi pe rectosigmoid, este uneori greu de diferenţiat. Fisurile intramurale şi granuloamele mucoasei lipsesc, în schimb este prezent un ţesut uniform de granulaţie care ocupă toată submucoasa şi poate invada şi celelalte straturi ale peretelui intestinal; colonoscopia cu biopsie permite diagnosticul.

Localizarea frecventă în regiunea valvulei ileocecale a bolii Behçet, cu inflamaţie transmurală, adesea cu ulceraţii profunde şi reacţie peritoneală fibrinos-fibroasă se suprapune uneori complet clinic şi morfopatologic unei ileite terminale; ca şi boala Crohn, boala Behçet poate avea localizări pe toate segmentele tubului digestiv. Aspectul histologic este dominat de leziunile vaselor mici cu necroze fibrinoide parietale. Modificările patologice au tendinţa la retrocedare completă.

Yersinioza intestinală (pseudotuberculoza) prezintă asemănări clinice şi endoscopice importante cu boala Crohn, dar izolarea din scaune a

Scanned with OKEN Scanner

Tabelul 5.XIII

Criterii de diagnostic diferențial între colita granulomatoasă și colita hemoragică

	Colita granulomatoasă	Colita hemoragică
Localizare	*Colon, ileon* (anus, rect) duoden, stomac	*Colon* Ileon („Backwash ileitis")
Întinderea inflamației	Inflamație discontinuă	Inflamație continuă
Dureri	Sub formă de colică	Ușoare
Fistule	Frecvente	Absente
Modificări în regiunea ano-rectală	75%	25%
Examen radiologic	Rigiditate parietală, stenoze, fistule, fisuri, pseudodiverticuli „semnul corzii", aspect de „pavaj" asimetrie a marginilor	Stenoze, rare, pseudopolipi în faza acută spasme, ulterior dispariția haustrelor, scurtarea colonului, aspect de tub rigid
Examen angiografic	Caracter zonal, vasa recta dilatate, neîngrămădite cu impregnare în pete a peretelui în faza capilară	Vasa recta, apar îngrămădite, întoarcere venoasă rapidă simulînd o fistulă arteriovenoasă
Examen endoscopic	Necroze, fisuri, ulcere lineare confluente, hiperplazie limfatică leziuni discontinui, aspect „în pavaj"	Mucoasă granulată, hemoragică, necroze, ulcere, în stadii mai tardive pseudopolipi, leziuni continui
Examen histologic	Granuloame, hiperplazie limfatică, eosinofilie, afectarea tuturor straturilor peretelui	Abcese criptice, hiperplazie limfatică, eosinofilie, limitarea leziunilor la mucoasă

Y. enterocolitica și prezența de anticorpi față de Yersinia 0 : 3 și 0 : 9 este semnificativă pentru diagnostic.

Limfoame abdominale pot simula aspectul clinic și radiologic al bolii Crohn și uneori numai examenul histologic permite diagnosticul.

Diverticulita sigmoidiană poate mima uneori localizarea bolii Crohn la acest nivel; examenul radiologic și cel endoscopic (fisurile intramurale, ulcerațiile aftoide) și eventual biopsia de mucoasă lămuresc situația.

Prognostic. Este rezervat, datorită evoluției recidivante și complicațiilor ce survin frecvent. Mortalitatea însă nu este în general mare, chiar și în rîndul bolnavilor operați. Pe o serie de 162 de bolnavi operați urmăriți timp de 12 ani, a fost notată o mortalitate de 3,1% (17). Existența bolnavilor este adesea confruntată cu diverse suferințe (fistule, tulburări subocluzive, recidive, intervenții chirurgicale, diaree, deficiențe metabolice postrezecție), care le reduc uneori considerabil calitatea vieții.

Tratament. Multiplele necunoscute privind încă etiologia și patogenia bolii, localizările diverse, numeroasele sale forme de manifestare, recidivele și diversele sale complicații, fac ca tratamentul să fie dificil și impun individualizarea și adoptarea sa în raport cu pacientul și cu diversele aspecte și stadii ale bolii sale. În lipsa unui tratament etiologic, terapia vizează ameliorarea simptomelor și influențarea patogeniei bolii.

Scanned with OKEN Scanner

Tratamentul medical. Repausul fizic, spitalizarea, psihoterapia au efecte favorabile în formele uşoare.

Regimul alimentar în perioadele evolutive urmăreşte înlăturarea malnutriţiei şi menţinerea unui echilibru caloric şi proteic ca un aport de 40—50 calorii şi 2—3 g proteine/kcorp pe zi. Laptele şi alţi alergeni sînt evitaţi, lipidele reduse (în caz de steatoree), reziduurile şi stimulentele motilităţii intestinale suprimate. Este utilă completarea regimului, în funcţie de tulburările clinice şi biochimice, cu: K, Mg, Ca, Fe, Zn, vitamine (acid folic, C, B_{12}, A, D, K). În unele situaţii în care regimul de mai sus nu este tolerat, sau nu permite aportul caloric necesar, se pot utiliza şi alte regimuri:

— Alimentaţia parenterală exclusivă permite pozitivarea balanţei azotate şi punerea intestinului în repaus şi ajută la redresarea unor situaţii considerate altădată disperate. Utilă şi în unele complicaţii: fistule enterocutane, stenoze inflamatorii, ea permite uneori obţinerea unor remisiuni complete, sau a unei stabilizări a evoluţiei bolii, precum şi evitarea unei intervenţii chirurgicale (în pînă la 70% din cazuri). Rezultatele sale sînt favorabile în termen scurt (în medie 9 săptămîni), dar discutabile în termen lung.

— Dieta „astronauţilor" asigură consumul caloric şi necesarul de elemente nutritive, prezentate sub formă de aminoacizi, glucoză, electroliţi şi vitamine, care se resorb toate în segmentul proximal al intestinului subţire. Administrată în medie 40—50 de zile (cu variaţii între 15—100 de zile), poate şi ea modifica favorabil evoluţia şi face să retrocedeze uneori toate semnele inflamaţiei.

— În cazurile în care este dovedită sau suspectată o alergie digestivă (mai ales mucegaiuri) se pot obţine rezultate bune printr-un regim sărac în alergeni (v. alergia digestivă).

— Tratamentul diareei se adaptează în raport cu patogenia ei:

— antibiotice în infecţiile intestinale; antibioticele cu spectru larg (tetraciclină, ampicilină, clindamicină, eritromicină) folosite mai îndelungat, permit uneori ameliorări notabile. Au fost comunicate rezultate încurajatoare şi cu Rifampicină în tratamentul bolii;

— regim cu lipide reduse; hidroxid de aluminiu şi mai ales colestiramina, în malabsorbţia de săruri biliare (cu excreţie crescută în fecale);

— ingestii de trigliceride cu lanţ mijlociu, în malabsorbţia de acizi graşi cu lanţuri lungi.

În afară de aceste situaţii, durerea răspunde bine la codeină phosph, 2—3 ctg.

— Pentru dureri se folosesc antialgice şi antispastice (atropina, papaverina), ultimele cu prudenţă în prezenţa unei stenoze.

— Anemia este corectată în funcţie de etiopatogenie, cu fier, acid folic, vitamina B_{12}; uneori sînt necesare perfuzii de sînge.

Tratamentul patogenic foloseşte salazosulfapiridina, corticoizii, imunodepresoarele şi imunostimulantele.

Tratamentul medicamentos permite obţinerea unor rezultate favorabile, care însă trebuie interpretate în funcţie de topografia, extensia şi vechimea bolii şi de severitatea ei, apreciată după aspectele clinice şi de laborator.

Salazopirina este puţin sau deloc superioară placebo-ului în localizarea bolii pe intestinul subţire. Ea este mai eficace în localizarea colică şi cea

ileocolică, datorită probabil faptului că bacteriile colice o transformă în cei 2 metaboliți ai săi, sulfapiridina și 5-aminosalicilatul, care este partea activă în inflamația mucoasei colice, recent introdus în terapeutică în supozitoare (salofalk). Salazopirina este drogul de elecție pentru tratamentul inițial al bolnavilor încă netratați și al colitei granulomatoase. Doza este de 1 g pentru 15 kgcorp/zi, timp de patru sau mai multe luni. Salazopirina nu are nici o acțiune în prevenirea recidivelor bolii.

Corticoizii, îndeosebi Prednisonul, ameliorează semnele clinice, biologice, uneori și radiologice și pot produce remisiuni tranzitorii (pînă la 78%) în curs de 16 săptămîni de tratament (Summers, 13). Ei reprezintă medicația de elecție pentru tratamentul puseului acut al bolii. Prednisonul este util în localizarea ileală și ileocolică a bolii și în doză de pînă la 0,75 mg/kg corp/zi, produce, după circa 2 săptămîni, o ameliorare a simptomelor care sub tratament pot dura pînă peste 4 luni. Boala progresează totuși uneori sub tratament, deși bolnavul se simte mai bine.

Chiar dacă se obține prin corticoizi un beneficiu de durată de obicei scurtă, ei nu influențează evoluția de durată a bolii și nici nu previn recidivele. Corticoterapia de lungă durată ar fi asociată, după unele observații, cu o frecvență crescută a intervențiilor chirurgicale, cu o mortalitate mai mare și o incidență semnificativă de complicații serioase. Cum suprimarea bruscă a corticoizilor duce la o agravare a simptomelor, este indicat ca suprimarea să se facă cu descreșterea dozelor, cînd s-a ajuns la o fază de acalmie. Asocierea corticoizilor cu Salazopirina nu aduce nici un beneficiu față de administrările separate ale acestora și nici nu permite reducerea dozelor de corticoizi.

ACTH-ul depozit (ACTH-retard, Synacthen Dépôt) poate fi eficace în cazurile supraacute și la bolnavii cu recidive postchirurgicale.

Din imunosupresoare, azatioprina (Imuran, Imurel) în doză de 2,5 mg/kg corp/zi nu aduce, în general, un beneficiu notabil și nu reduce recidivele, deși unele studii mai recente (19) arată că o doză de 2 mg/kg corp/zi pînă la un an, pare să prevină recidivele.

Present (în Summers 13) a obținut rezultate semnificative superioare placebo-ului, cu 6-mercaptopurină, în doză de 1,5 mg/kg corp/zi, timp de un an (ameliorare la 65% din bolnavi).

Administrarea de imunostimulatoare nu a dat încă rezultate convingătoare și anume:

— Aplicarea de BCG prin scarificare pare să dea unele rezultate favorabile, în formele nestenozante, recidivele postoperatorii tratate precoce și în localizările colice.

— Factorul de transfer a dat unele rezultate încurajante, dar observațiile sînt încă reduse pentru o concluzie valabilă.

— Levamisolul, a cărei acțiune a fost studiată în dublu-orb cu doze de 150 mg/zi de 3 ori pe săptămînă, nu a arătat efecte convingătoare.

Metronidazolul în doză de 20 mg/kg corp/zi a dat rezultate favorabile în diaree și mai ales în leziunile perianale cu sau fără fistule ale bolii, în care s-au obținut și vindecări în 50% din cazuri (20).

Într-un studiu suedez comparativ pe 7—8 bolnavi în care s-au folosit pentru 2 perioade a 4 luni metronidazol 0,8 g/zi sau salazopirină 3 g/zi, valoarea terapeutică a celor 2 medicamente s-a dovedit asemănătoare, notîndu-se o ameliorare mai evidentă a testelor biologice cu Metronidazol.

Scanned with OKEN Scanner

Cromoglicatul disodic studiat în dublu-orb în doză de 1,2 g/zi, nu a avut efecte favorabile.

Unele rezultate obținute cu plasmafereză, care scade titrul complexelor imune circulante, sugerează că ea ar permite reducerea dozelor de corticoizi.

Folosirea vitaminei A cu care s-a obținut o ameliorare a simptomelor bolii în doză de 50 000 U×3/zi (21), necesită încă cercetări de control.

Conduita terapeutică în raport cu severitatea bolii (21). În formele ușoare pînă la moderate, regimul și salazopirina 4—6 g/zi, aduc ameliorări în 60% din cazuri, în circa 6 săptămîni. În caz de recidivă, se recurge la Prednison 30—60 mg/zi, cu scăderea dozei cînd apare ameliorarea. În formele grave se recurge la alimentație parenterală, Prednison (40—60 mg/zi, *per os*, sau o doză echivalentă i.v.), antibiotice cu spectru larg. În prezența unei supurații, nu se întrerupe Prednisonul sau azatioprina și se drenează supurația sub protecția de antibiotice cu spectru larg, cu priză și pe anaerobi. O remisiune temporară apare în 60—80% din cazuri, în 3—5 săptămîni; în lipsa ei se recurge la tratamentul chirurgical. În caz de remisiune, se încearcă suprimarea terapiei cu Prednison și se administrează azatioprina, care ar avea un efect preventiv al recidivelor (mai ales dacă remisiunea a fost obținută cu Prednison+azatioprină), sub controlul numărătorii de leucocite și trombocite, efectuată la început săptămînal și apoi la 3—4 săptămîni. Azatioprina poate fi de asemenea asociată Prednisonului, cînd situația reclamă administrarea cronică a acestuia.

În prezent există un consens comun ca tratamentul conservator să fie cît mai îndelungat, întrucît nici tratamentul chirurgical nu asigură o vindecare definitivă a bolii. Nu se va prelungi însă irațional tratamentul conservator, așa încît bolnavul să ajungă la operație într-o stare alterată, sau cașectică, prin care mortalitatea postoperatorie crește mult.

Principalele indicații ale tratamentului chirurgical sînt: răspunsul negativ și incapacitate de muncă cu tot tratamentul optim aplicat, perforație cu peritonită, ileusul complet, megacolonul toxic ce nu răspunde prompt la tratament medical, hemoragii ce nu pot fi oprite, prezența de carcinom, sau de precancer la biopsie, diagnostic diferențial cu cancerul nerezolvat, conglomerate tumorale, diaree severe refractare la tratament și sindrom de maldigestie, complicații anale și perianale sau sistemice neinfluențabile prin tratamentul adecvat și cel al bolii de bază, supurații și fistule abdominale, întîrziere de creștere și de maturare la copil.

Tratament chirurgical. Intervenția chirurgicală aduce bolnavului o ușurare certă, o ameliorare notabilă a stării de nutriție, cu ameliorarea tulburărilor metabolice și o viață mai agreabilă, dar nu vindecă boala.

Dintre metodele chirurgicale, rezecția primară radicală a segmentului de intestin afectat, cu anastomoză termino-terminală, reprezintă metoda de elecție, în opoziție cu derivația, care dă un număr crescut de recidive (50% după 5 ani, față de 20% după rezecție). Examenul microscopic al marginilor rezecate și endoscopia intraoperatorie pot aduce un ajutor prețios pentru stabilirea întinderii rezecției.

În colita granulomatoasă două metode sînt mai folosite: ileorectostomia, preferabilă cînd rectul nu este afectat (biopsia intraoperatorie obligatorie) și rectocolectomia (cu mortalitate 15—50%). În colita „segmen-

tară“ (cu localizare mai des sigmoidiană) rar întîlnită, se recomandă o ileostomie temporară, urmată de rezecție segmentară, cu anastomoză colorectală, iar în localizarea pe colonul drept se practică rezecția segmentului afectat, incluzînd și ileonul terminal, cu anastomoză ileocolică.

Localizarea bolii la anus și rect beneficiază adesea numai de o ileostomie; cînd aceasta nu este eficientă, se poate recurge la o rectocolectomie cu ileostomie definitivă, sau la o rectosigmoidectomie cu colostomie (22).

După intervenție pot apare numeroase complicații, ce merg de la recidive locale cu abcedare și fistulizare, pînă la cedarea anastomozei, cu peritonită și septicemie. Complicațiile sînt mai frecvente în cazurile în care au fost lăsate segmente intestinale inflamate.

Letalitatea postoperatorie este mai crescută, din cauza complicațiilor septice, la bolnavii care au urmat o corticoterapie prelungită preoperatorie.

Chiar după rezecții „radicale“ tehnic perfecte ale segmentului intestinal bolnav, apar recidive care impun reintervenții în circa o treime din cazuri (ceva mai puțin frecvente cînd localizarea primară a fost pe colon); după derivații, reintervenția este necesară în 80—90% din cazuri. După rezecțiile „neradicale“, recidivele apar pînă la 80% din cazuri. Tendința la recidive este mai redusă cînd intervenția se practică într-o fază inactivă a bolii. Cel mai frecvent sediu al recidivelor este pe intestinul subțire, proximal față de locul rezecției.

Riscul rezecției depinde și de numărul laparotomiilor precedente. El este de 6,1% după operația primară, 10,4% după reintervenție și 22% după a 2-a reintervenție.

BIBLIOGRAFIE

1. **Klein G. L.** și colab. — Twins with Crohn's disease. Gastroenterology, 79, 931—933, 1980.
2. **Morson B. C., Dawson I. M.** — Gastrointestinal Pathology, Blackwell Sc. Publ. Oxford, 1979.
3. **Grienberg H. B.** și colab. — Viral Gastroenteritis Viruses in Crohn's Disease, Gastroenterology, 76, 344—351, 1979.
4. **Phillpotts R. G.** și colab. — A Search for Persistent Virus Infection in Crohn's Disease, Gut, 21, 202—207, 1980.
5. **Fiase R.** și colab. — Circulating immune complexes and disease activity in Crohn's, Gut 19, 611—618, 1978.
6. **Pena A. S.** și colab. — Lymphocytotoxic antibodies in Crohn's disease Gut, 19, 963—969, 1978.
7. **Auer I. O.** și colab. — Immune status in Crohn's disease. Scand. J. G. Gastroenterol., 13, 561—573, 1978.
8. **Oehlert W.** — Die Pathologie des Morbus Crohn, Ther Woche, 29, 121—132, 1979.
9. **Bishop E.** și colab. — Abnormalities of VIP-containing nerves in Crohn's disease, Gastroenterology, 79, 853—860, 1980.
10. **Farmer R. G.** — Clinical features and natural history of inflammatory bowel disease, Med. Clin. N. Amer, 64/6, 1 103—1 115, 1980.
11. **McClain C.** și colab. — Zinc-deficiency, a complication of Crohn's disease, Gastroenterology, 78, 272—280, 1980.
12. **Rettberg H.** — Typische Befunde am Dickdarm bei Morbus Crohn, Ther. Woche., 7 926—7 930, 1979.

12 a. **Best W.** și colab. — Development of a Crohn's disease activity index, National cooperative Crohn's disease study, Gastroenterology, 1976, 439—444.

13. * * * — The National Cooperative Crohn's Disease Study, Gastroenterology, 77, 4, 1979.
14. **Van Hees P. A. M.** şi colab. — Index of inflammatory activity in patients with Crohn's disease, Gut, 21, 279—286, 1980.
15. **Storgaard C.** şi colab. — Survival rate of Crohn's disease and ulcerative colitis, Scand. J. Gastroenterol., 14, 2, 225—230, 1979.
16. **Lennard-Jones J. E.** şi colab. — Proctocolitis and Crohn's disease of the colon, Gut. 17, 477—482, 1976.
17. **Krieg H.** şi colab. — Chirurgisch-internistische Therapie des Morbus Crohn, Leber Magen Darm, 7, 97—102, 1977.
18. **Tscheikowski K. L., Jorde W.** — Allergologische Diagnostik des Morbus Crohn und der Colitis ulcerosa, Leber Magen Darm, 9, 294—298, 1979.
19. **Descos L.** şi colab. — Le traitement médical de la maladie de Crohn, Gastroenterol, clin. biol., 4, 149—162, 1980.
20. **Bernstein L. H.** şi colab. — Healing of perineal Crohn's disease, Gastroenterology, 79, 357—366, 1980.
21. **Singleton J. W.** — Medical therapy of inflammatory bowel disease, Med. Clin. N. Amer., 64, 1 117—1 133, 1980.
22. **Fazio V. M., Turnbull R. B.** — Surgical options in ulcerative colitis and Crohn's disease of colon, Med. Clin. N. Amer., 64, 1 135—1 161, 1980.
23. **BoMrsing** şi colab. — A comparative study of metronidazole and sulfasalazine for active Crohn's disease. A swedish multiandre trial. Result. Abstr. Book, the World Congress of Gastroenterol, 1982, 495.

5.8.12. DIVERTICULII INTESTINULUI SUBȚIRE ȘI DIVERTICULUL MECKEL

Diverticulii intestinali sînt dilatații care se dezvoltă în peretele intestinal, luînd forma unui sac. De forma unei pungi rotunde sau ovalare ei comunică cu lumenul printr-un gît îngust mai mult sau mai puțin lung.

Au fost descriși pentru prima dată în 1944 de Astely Cooper.

Incidența lor se situează între 0,006% și 1,3%, sînt mai frecvenți la bărbați și apar mai ales după vîrsta de 40 de ani.

Etiologie. Etiologia directă este necunoscută. Incidența mai crescută la nivelul jejunului ar fi determinată de dispoziția longitudinală a mușchilor și a grosimii mai mari a arterelor ce irigă jejunul. Se discută rolul factorilor vasculari, hormonali, nervoși, chimici, presiunii foarte mult crescute intraluminale, slăbirea rezistenței peretelui intestinal. Acești factori se pot asocia, fapt dovedit prin cercetări experimentale. Asocierea cu diverticuli la alte segmente îndreptățește ideea unei „boli diverticulare". Se discută în ultimul timp posibilitatea unei carențe de vitamină E și rolul deficitului de fibre vegetale alimentare.

Fiziopatologie. Sacul diverticular constituie o condiție favorizantă pentru dezvoltarea florei intestinale și propagarea de-a lungul lumenului intestinal a procesului inflamator. Se constituie astfel un sindrom de ansă oarbă („blind loop") ce determină diaree, scădere ponderală, anemie (uneori macrocitară) și deficiențe complexe vitaminice. Malabsorbția apare în cazul diverticulilor multipli, mai ales dacă se asociază și un proces de diverticulită. Datorită procesului inflamator se reduce suprafața de absorbție a diferitelor elemente, printre care fierul și eventual vitamina B_{12}. Se adaugă și un proces de disbacterioză intestinală. Steatoreea este rezultatul tulburării metabolismului grăsimilor de cauză bacteriană, hidrolizării sărurilor biliare sau creșterii „turnover-ului" celulelor epiteliale intestinale.

Scanned with OKEN Scanner

Morfopatologie. Diverticulii pot fi de origine congenitală sau cîștigați. Cei congenitali conțin toate structurile histologice ale peretelui intestinal; cei cîștigați numai strat mucos și seros. Se descriu diverticuli cîștigați de pulsiune (cînd hernierea se face printr-un punct slab al peretelui muscular) și de tracțiune (în urma proceselor aderențiale locale periintestinale). Diverticulii intestinului subțire se asociază cu diverticuli ai colonului (35%), duodenului (25%), esofagului și chiar ai veziculei urinare. Diametrul mediu este de 1—3 cm; pot fi inegali ca mărime. În interiorul pungii diverticulare rareori există stază alimentară și excepțional de rar s-au semnalat paraziți și calculi.

Tablou clinic. Marea majoritate sînt asimptomatici clinic, fiind descoperiți întîmplător (radiologic cel mai adesea), intraoperator sau necroptic. Bolnavii prezintă fenomene dispeptice, cu dureri periombilicale, mai ales post prandiale. Tulburarea de tranzit intestinal se manifestă prin constipație sau diaree. Dacă apare un proces de diverticulită, simptomatologia devine zgomotoasă, apar dureri localizate sau difuze, ce pot mima de exemplu apendicita acută, semne de iritație peritoneală, sindrom König, diaree acută febrilă.

Examene de laborator. Esențial este examenul radiologic, cu condiția existenței unui gît de comunicare suficient de larg între lumenul intestinal și punga diverticulară. Pe gol, examenul radiologic poate evidenția imagini hidroaerice sau aerojejunale. Examenul baritat evidențiază poziția, forma, dimensiunea, numărul diverticulilor. Dacă apar diverticuli multipli, se descrie imaginea de „cuiburi de rîndunică". Trebuie reținut faptul că după trecerea coloanei de bariu de-a lungul intestinului, punga diverticulară rămîne umplută cu bariu.

Anemia, gradul și tipul ei, se poate confirma în urma examenului hematologic.

Steatoreea se poate evidenția prin examen coprologic sau cu ajutorul explorărilor radioizotopice.

Forme clinice, complicații. Formele clinice sînt variate, de la absența semnelor clinice, pînă la manifestări de tip acut abdominal. Complicațiile pot apărea în grad variabil (după unii autori în 10% din cazuri). Sînt posibile: diverticulita, perforația, hemoragia, malabsorbția, obstrucția intestinală acută sau cronică, chiar malignizare (?), abcese cu formarea de pseudotumori, sau ulcerația mucoasei. Obstrucția se produce prin volvulus și periviscerită. Cele mai frecvente complicații sînt diverticulita și obstrucția intestinală.

Diagnosticul este radiologic, dar trebuie înlăturată posibilitatea de acolare a două anse; diverticulii pot fi intermitent vizibili, datorită edemului la nivelul gîtului de comunicare.

Diagnosticul diferențial se face cu constipația cronică (habituală) „enterocolita cronică", enteropatia glutenică, excepțional cu ulcerul intestinului subțire.

Prognosticul este în general favorabil, rareori se observă complicații care să impună rezecții de intestin, sau apariția unui sindrom de malabsorbție sever.

Tratamentul medical constă în regim alimentar de cruțare, sărac în grăsimi cu reducerea crudităților și în administrarea de antispastice cu-

Scanned with OKEN Scanner

rente. Se corectează deficitul de vitamine, fier, eventual vitamina B_{12} și acid folic. În diverticulite se pot face cure repetate de antibiotice (tetraciclină) 5—8 zile.

În cazurile complicate se recurge la tratament chirurgical, recomandîndu-se rezecții de intestin cît mai scurte.

Diverticulul Meckel (cu incidență de 2—4%) este congenital fiind un rest al canalului omfalomezenteric care nu s-a resorbit. De obicei este situat în ultima porțiune a ileonului la circa 18 cm de valvula ileocecală, poate atinge dimensiuni de 2—25 cm, cu calibru mai îngust decît al intestinului. Este mobil, fixat de ombilic sau de alte organe. În interiorul lui pot exista plăci Peyer sau metaplazie de tip gastric, duodenal sau pancreatic. Poate conține corpi străini, paraziți, calculi stercorali. Rareori a fost implicat într-o hernie strangulată (hernia Littre).

Tabloul clinic. Diverticulul Meckel necomplicat este de obicei asimptomatic. În 50% din cazuri el este descoperit cu prilejul unei laparatomii pentru alt motiv. Cînd apar complicații tabloul clinic este variabil:

— diverticulita este în circa 40% din cazuri confundată cu o apendicită acută;

— incluziuni heterotope de mucoasă gastrică sau de țesut pancreatic se pot exulcera și provoca o hemoragie, întîlnită mai mult la copii;

— perforația provoacă semne și simptome de abdomen acut;

— strangularea poate fi provocată de ligamente mezodiverticulare, resturi ale vaselor embrionare prezente uneori între vîrful diverticulului și mezenter;

— invaginația ileoileală întîlnită în 15—17% din cazuri evoluează și ea cu semne de abdomen acut, adesea cu episoade de obstrucție recurentă.

Diagnosticul clinic oscilează în jurul unui proces apendicular acut, anexită acută, alte cauze de abdomen acut. Diverticulul Meckel poate coexista cu apendicita. La copii, în prezența unei hemoragii digestive, sau a unei obstrucții intestinale prin strangulații, invaginație, volvulus trebuie luată în considerare posibilitatea unui diverticul Meckel complicat.

În unele cazuri diagnosticul poate fi precizat prin examene paraclinice.

Examenul radiologic baritat simplu este de obicei negativ. Pasajul selectiv prin intestinul subțire (cu ajutorul unei sonde duodenale care permite o umplere dozată și continuă poate uneori evidenția diverticulul, care este însă adesea mascat de ansele ileale.

Angiografia selectivă poate uneori în caz de hemoragie diverticulară stabili originea diverticulară a sîngerării.

Scintigrafia cu pertechnat de Technețiu (Tc^{99m}) a fost folosită pentru identificarea diverticulului, dar numai cînd acesta conține mucoasă gastrică.

Tratament. Cînd diverticulul este descoperit în cursul unei laparatomii se practică de obicei excizia sa locală, riscurile de complicații potențiale indicînd înlăturarea sa. În cazuri de complicații diverticulare (perforație, strangulație cu gangrenă, stenoză) este necesară rezecția segmentului de intestin care conține diverticulul, urmată de anastomoză termino-terminală.

Scanned with OKEN Scanner

5.8.13. ULCERUL SOLITAR AL JEJUNULUI

Ulcerul solitar, denumit și ulcerul primar nespecific, ulcer primar nepeptic, ulcer simplu intestinal, este o leziune similară cu cea din ulcerul gastric și duodenal, asociată cu necroze, leziuni inflamatorii și cicatriceale, cu adenopatii de vecinătate. Paralel cu ulcerul primar se descriu ulcere la care se poate găsi o cauză, cum ar fi unele droguri (Clorura K, diuretice) sau infarcte mezenterice și care cedează după suprimarea cauzei care le-a produs. În practică însă este greu de deosebit ulcerul primar, de cel secundar, cu atît mai mult în etapa de complicații.

Ulcerul solitar, considerat ca o raritate în trecut, a fost observat cu o frecvență crescută în ultimul timp. Probabil că este vorba de ulcere secundare (abuzuri de droguri, stress-uri, boli cardiovasculare, postinfecțioase sau toxice, în cursul unor altor entități morbide: boala Crohn, tumori intestinale, parazitoze intestinale, TBC intestinal, poliarterita nodoasă, leziuni cerebrale).

Patogenia constituie încă subiect de discuție: ectopii de mucoasă gastrică sau de țesut pancreatic, tulburări locale de irigație, infecții locale, sau chiar o localizare aberantă a bolii ulceroase gastroduodenale.

Morfopatologia este asemănătoare cu cea a ulcerului gastric, leziunea fiind mai puțin adîncă. Se găsesc tromboze vasculare, infiltrate inflamatoare și țesut de granulație.

Tabloul clinic este necaracteristic, prima manifestare evidentă fiind adesea o complicație: perforație, stenoză sau hemoragie.

Premergător simptomatologiei determinată de una din complicații, se notează dureri periombilicale, care apar tardiv după mese și se calmează la alcaline sau antispastice.

Examenul radiologic reușește să evidențieze rareori o leziune cu caracter de nișe localizată pe zona antimezenterică a intestinului, de formă rotundă sau liniară, cu dimensiuni între 0,5—4 cm. Pot apărea semne de stenoză intestinală cu dilatație supraiacentă.

Chimismul gastric este nesemnificativ, hemoragiile oculte în scaun frecvent pozitive.

Discuția rămîne în continuare deschisă dacă este vorba de un ulcer primar, sau de o ulcerație secundară.

Forme clinice, complicații. Forma clinică dureroasă este mai rară; forma acută, mai frecventă se traduce prin complicații (perforație, stenoza intestinală, hemoragia acută sau cronică).

Diagnostic. În caz de hemoragie digestivă sau anemie de etiologie neprecizată, trebuie investigat și intestinul subțire, mai ales dacă examenul radiologic este negativ pentru localizare gastro-duodenală (în prezența sindromului dureros de tip ulceros).

Diagnosticul diferențial se face cu ulcerul de tip Zollinger-Ellison (hipersecreție cu hiperaciditate maximală gastrică), boli biliare (caracterele durerii, examen radiologic), enterita regională, tumori intestinale, diverticul Meckel.

Prognosticul rămîne rezervat prin posibilitatea recidivelor.

Tratamentul medical al ulcerului primar cu anticolinergice și alcaline este paleativ, soluția chirurgicală rămîne calea de ales, deși în 10—15% din cazuri leziunea recidivează. În aceste condiții se ia în considerare eventualitatea unui sindrom Zollinger-Ellison).

5.8.14. PNEUMATOZA CHISTICĂ A INTESTINULUI

Pneumatoza chistică este o afecțiune rară caracterizată prin prezența în intestinul subțire și colon de chiste conținînd gaz.

Pneumatoza chistică nu mai este apreciată drept o excepție mai ales în ansamblul modificărilor lezionale variate.

Este cunoscută din 1 730 (necroptic, de către Duvernoy) și pînă în deceniul trecut erau peste 700 de cazuri publicate.

Boala se întîlnește mai frecvent la adult, dar și imediat după naștere (malformație congenitală?).

După unii autori (Elliot) pneumatoza chistică nu este exclusiv abdominală, la origine putînd fi uneori pneumomediastinul.

Etiopatogenie. Originea chisturilor este diferit interpretată: unii admit o origine limfatică (limfopneumatoză chistică) sau o reacție de apărare de tip fagocitar. Teoria congenitală se bazează pe constatarea relativ frecventă a pneumatozei la nou-născuți. Teoria infecțioasă ar fi explicată prin acțiunea Bacterium coli lymfaticum aerogenes. S-a discutat și eventualitatea unei avitaminoze. Componenta mecanică pare să joace un rol important: aerul din intestin exercită hipertensiune permanentă sau intermitentă prin fisuri ale mucoasei, uneori în prezența unor leziuni obstructive care cresc presiunea intraluminală. Localizarea pe colonul stîng a fost observată uneori după rectosigmoidoscopie sau după un volvulus al mezosigmoidului. Dacă se admite originea mediastinală a chisturilor subseroase, emfizemul mediastinal trece la seroasa peritoneală. Teoria neoplazică a fost abandonată.

Morfopatologie. Chisturile cu diametru de 1—2 cm, se localizează pe o distanță de la cîțiva cm pînă la peste 1 m, și sînt distribuite egal sau discontinuu. Se localizează în peretele intestinal, subseros sau submucos, realizînd în acest caz îngroșări pseudolipoidale. Chisturile conțin de obicei gaz (în principal azot), dar au uneori conținut seros sau cazeos (coexistă cu adenopatii mezenterice tuberculoase). Chisturi gazoase se pot găsi și în vezicula biliară, mezenter, mezocolon, diafragm, vagin.

Tabloul clinic este nespecific, mimînd diferite tipuri de suferință gastrică, apendiculară, intestinală sau ocluzivă. Semnele majore sînt dureri abdominale, diaree uneori cu sînge și mucus, vărsături și alterarea stării generale.

Explorări de laborator. Examenul radiologic pe gol este obligatoriu și revelator, întrucît evidențiază pneumoperitoneu, transparență crescută între cupola diafragmatică dreaptă și ficat, supraetajarea hemidiafragmului stîng, prezența chisturilor gazoase. Cu ajutorul examenului baritat se pot observa stenoze, megadolicocolon, lacune. Endoscopia vizualizează „buchete chistice“ de aspect albăstrui.

Forme clinice. În afara formei comune se descriu formele ocluzive și pseudoapendiculare.

Scanned with OKEN Scanner

Asocieri morbide s-au observat cu ulcerul gastric sau duodenal, cancer gastric, TBC peritoneal, precum și incidența crescută a unor afecțiuni pulmonare însoțită de tuse în antecedente (astm bronșic, bronșite repetate, fibroză pulmonară).

Diagnosticul se face de obicei în urma unei complicații acute: compresiuni pe intestin cu aspect subocluziv sau ocluziv, spargerea bulelor cu formare de pneumoperitoneu și mici hemoragii, infectarea chisturilor, dezvoltarea de formațiuni tumorale sau apariția de ulcerații.

Diagnosticul diferențial radiologic trebuie făcut în caz de imagini lacunare, cu polipoza intestinală.

Prognosticul este benign.

Tratamentul constă în exereza limitată a zonei cu formațiuni chistice, dar care se indică numai în cazurile complicate cu sindrom ocluziv sau metaplazic.

6.8.15. TUMORILE INTESTINULUI SUBȚIRE

Se descriu *tumori benigne* și *maligne*. Localizarea tumorală la nivelul intestinului subțire este cu mult mai rară decît localizările pe alte segmente ale tubului digestiv (stomac, colon). Statisticile indică o frecvență a acestor localizări pînă la 5% din tumorile digestive. S-a căutat o explicație a acestor rare localizări, fără a se putea ajunge la o concluzie convingătoare (poate tranzitul intestinal mai accelerat la acest nivel?).

Tumorile benigne reprezintă un procentaj mai redus (pînă la 30) în comparație cu cele maligne, sînt de diverse tipuri: adenom, fibrom, miom, fibromiom, neurinom, hemangiom, mixom, limfomiom și sînt localizate mai ales pe porțiunea proximală a jejunului și distală a ileonului.

Morfopatologic se descriu tumori de origine epitelială (polipi și adenoame), conjunctivală (fibroame, mioame, lipoame), vasculară (hemangioame) și nervoasă (neurinoame).

Polipii simpli au o rată de malignizare redusă; se discută dacă polipoza Peutz-Jeghers are potențial de malignizare mai mare. Și la celelalte forme (mioame, fibroame) se discută posibilitatea malignizării.

Tabloul clinic este polimorf și necaracteristic: diaree trenantă sau constipație, accidente hemoragice de intensitate variabilă, ocluzive, sau colici intestinale.

Examenul fizic este negativ sau se poate palpa o formațiune mobilă sau fixă medio-abdominală.

Explorările de laborator. Examenul radiologic (cu dublu contrast), atent executat, poate pune în evidență defecte de umplere care au un contur regulat și bine delimitat. Tumoarea poate fi unică sau multiplă, poate deforma conturul dezvoltîndu-se intraluminal. Un progres real îl reprezintă arteriografia selectivă (a arterei mezenterice superioare), indicînd artera aferentă cu calibrul crescut, opacitate omogenă corespunzătoare tumorii și venele cu calibru normal sau crescut.

Diagnosticul pozitiv este dificil, pe de o parte prin faptul că pot fi asimptomatice, cît și prin polimorfismul manifestărilor lor. Trebuie să ne gîndim și la posibilitatea unei tumori de intestin subțire în caz de

obstrucţie înaltă sau în caz de hemoragie digestivă a cărei cauză rămîne aparent iniţial neprecizată, cu atît mai mult cu cît examenul sistematic radiologic al intestinului subţire se face mai rar cu indicaţii precise. Dacă tumoarea devine palpabilă, poate deveni evocatoare. De cele mai multe ori diagnosticul este stabilit numai intraoperator.

Diagnosticul diferenţial se face cu tumorile maligne (dar numai criteriul morfopatologic are valoare) şi cu „pseudotumori inflamatorii nespecifice“ sau infiltrate limfomatoase.

Prognosticul este favorabil, sub rezerva observaţiilor care atestă posibilitatea malignizării.

Profilaxia este necunoscută.

Tratamentul constă în exereza formaţiunii tumorale cu zonă de siguranţă în ţesutul sănătos şi cu obligativitatea examenului histopatologic.

Tumorile maligne sînt reprezentate de adenocarcinom, carcinom, limfosarcom, sarcom, reticulosarcom, melanom, localizarea intestinală a limfogranulomatozei maligne Hodgkin.

Incidenţa lor este de peste 50% din totalul tumorilor intestinului subţire. În statistica Clinicii Mayo pe 8 900 tumori maligne gastrointestinale 0,61% au fost localizate pe intestinul subţire; din acestea 25% erau situate în duoden. În cazul tumorilor sarcomatoase se discută obstrucţia limfaticelor şi a ganglionilor limfatici, precum şi anumite perturbări imunologice.

Morfopatologie. Localizarea de predilecţie este ca şi pentru cele benigne în jejunul superior sau ileonul inferior. Unele tumori pot interesa numai intestinul sau cuprinde teritorii limfatice (limfosarcomatoza Kundrat), sau mieloproliferative (mielosarcoame). Din punct de vedere structural tumorile pot fi epiteliomatoase (carcinom nediferenţiat, adenocarcinom, carcinom coloid) sau mezenchimale (limfosarcoame şi reticulosarcoame). Cele mai frecvente sînt adenocarcinoamele, care au sediul mai obişnuit în segmentele proximale ale intestinului. Pot fi de formă polipoidă, ulcerată, inelară. Invadarea locală este foarte frecventă. Tumorile sarcomatoase produc mase tumorale în 75% din cazuri.

Tumorile maligne ale intestinului subţire pot fi primare sau secundare (metastaze cu punct de plecare din stomac, ovar, uter, plămîn etc.). Macroscopic tumorile primare au aspecte variate: proliferare polipoasă, ulceraţii cu margini îngroşate, forme infiltrante şi procese schiroase.

Ele distrug relieful pliurilor, provoacă o retracţie policiclică şi o dispariţie a elasticităţii peretelui din jurul lor. Tumorile maligne primare pot produce metastaze, de obicei în ganglionii regionali limfatici, apoi în ficat. Metastazarea se produce de obicei cînd leziunea malignă depăşeşte muscularis mucoase.

Tablou clinic. Debutul simptomatologiei este de obicei în jurul vîrstei de 50 ani. Simptomele sînt puţin caracteristice: inapetenţă, pierdere ponderală, astenie, anemie, stări febrile de diferite forme rezistente la antibiotice, prurit. La acestea se adaugă manifestări digestive care pot îmbrăca un aspect acut, subacut sau progresiv. Manifestările acute au aspectul unei ocluzii intestinale nu lipseşte durerea de tip paroxistic localizată medio-abdominal. Vărsăturile sînt precoce, tranzitul intestinal se opreşte, abdomenul este meteorizat, iar starea generală se alterează rapid. Ocluzia se produce prin obstrucţie, volvulus sau invaginaţie. Cu cît

Scanned with OKEN Scanner

sediul tumorii este mai proximal cu atît apar mai timpuriu și sînt mai accentuate simptomele de subocluzie. O altă probabilitate, deloc neglijabilă, este hemoragia. Perforația tumorii cu instalarea peritonitei este foarte rară.

Manifestările subacute sînt caracterizate prin apariția la intervale variate a sindromului König cu crize dureroase localizate, sau cu simptomatologie mai redusă.

Leziunile sarcomatoase au după unii autori anumite particularități: obstrucția și hemoragia sînt mai rare, în timp ce perforația este mai frecventă. Leziunile de tip infiltrativ sînt însoțite de atrofie a mucoasei intestinale din jur. Există și posibilitatea ca zone de mucoasă indemnă să fie cuprinsă între zone cu mucoasă cu infiltrație sarcomatoasă. Invadarea sarcomatoasă a ganglionilor se face frecvent.

O formă particulară este *„limfomul mediteranean“* sau *„boala lanțurilor grele“*. Se caracterizează prin malabsorbție cu diaree grăsoasă, edeme, crize de tetanie, anemie, osteomalacie. Apare la tineri de 15—20 de ani. Este caracteristică atrofia vilozităților, cu diminuarea glandelor, infiltrate limfocitare și plasmocitare.

În ser, imunoelectroforetic se găsesc lanțuri grele alpha, celelalte fracțiuni de imunoglobuline pot fi scăzute. Componenta este monoclonală, iar proteina se găsește în ser și în urină. Fiziopatologic se pare că există o sinteză a unui lanț greu incomplet, acesta suferind apoi o proteoliză limitată intracelulară. Alte imunoglobuline (IgM, IgG) sînt scăzute.

Manifestările progresive, care de cele mai multe ori sînt neglijate, cuprind anemie hipocromă, dureri abdominale nesistematizate, febră, alterarea stării generale, semne de malabsorbție.

Examenul fizic poate fi negativ, poate pune în evidență o sensibilitate localizată sau delimitează o formațiune cu caracter tumoral.

Explorări de laborator. Examenul radiologic pe gol este posibil ca să indice semne de ocluzie. La examenul baritat preferabil prin duodenografie hipotonă se constată tulburări de tranzit, eventuale obstacole, dispariția arhitecturii normale pînă la ștergerea completă a pliurilor mucoasei jejunale, imagini lacunare, eventual ulcerație într-o zonă cu caracter infiltrativ, dilatații prestenotice, obstacole de pasaj în procesele circulare stenozate, transformarea ansei într-un tub rigid cu contur neregulat. Examenul radiologic prin enteroclismă (instilația a 400—600 ml suspensie baritată diluată printr-o sondă duodenală introdusă pînă dincolo de unghiul duodenojejunal cu insuflație de aer și hipotonizarea intestinului) permite examinarea sistematică a tuturor segmentelor intestinului subțire. Dacă sînt prinși ganglionii mezenterici, ansele intestinale se destind și formează conglomerate. Arteriografia selectivă a arterei mezenterice superioare pune în evidență creșterea calibrului porțiunii arteriale aferente, dilatări arteriolare dezordonate, în timp ce venele se opacifiază precoce și sînt dilatate.

Evoluție, complicații. Evoluția simptomelor este de obicei rapidă și severă, putînd surveni obstrucție, infecții în formele ulcerate, perforație (foarte rară), metastaze precoce și fistule.

Diagnosticul se face cu dificultate și este de obicei tardiv. Ar putea sugera un proces metaplazic intestinal lipsa antecedentelor dureroase sau dispeptice, durerea fixă, tulburarea tranzitului intestinal. Examenul ra-

diologic țintit pe intestinul subțire este obligatoriu. În practică, frecvent, diagnosticul se pune numai intraoperator.

Diagnosticul diferențial trebuie discutat cu tuberculoza ileo-cecală (rol important al examenului radiologic), tumori benigne, boala Crohn (caractere clinice, radiologice). În etapa de complicații se discută cauzele unei hemoragii digestive, lipsită de o etiologie precizată, sau ale abdomenului acut.

Prognosticul este în general al bolii neoplazice, individualizîndu-se stadiul de evoluție cu metastaze și complicații.

Profilaxia este necunoscută.

Tratamentul este chirurgical; dacă este posibil se practică rezecția largă a tumorii și a segmentului intestinal. Dacă se intervine într-o etapă avansată sau complicată, intervenția este paleativă. Complimentar chirurgiei se utilizează citostatice (de tip 5-Fluorouracil) și röntgenterapie, cu rezultate incerte. Leziunile sarcomatoase răspund, în oarecare măsură, la steroizi, melfalan sau cloraminofen.

5.8.15.1. FORME PARTICULARE DE TUMORI BENIGNE ȘI MALIGNE INTESTINALE

Sindromul Peutz-Jeghers. Se caracterizează prin asocierea polipozei intestinale generalizate, cu pigmentări ale pielii și mucoaselor. Boala are caracter net ereditar, apare la orice vîrstă, cu frecvență egală la ambele sexe.

Etiologie și patogenie. Boala se moștenește avînd caracter autosomal dominant. S-au citat familii la care sindromul a fost prezent în 2—4 generații.

Morfopatologie. Polipii se pot găsi pe toate segmentele tubului digestiv, dar predomină pe intestinul subțire. Pigmentările pielii și mucoaselor sînt datorite acumulării de melanină. Polipii pot fi unici, mici sau formează conglomerate de 3—4 polipi. Microscopic se încadrează în grupa hamartoamelor. Potențialul de malignizare este diferit interpretat, dar și negat de unii autori. (T. Spârchez).

Tabloul clinic se manifestă prin colici abdominale postprandiale, enteroragii, diaree alternînd cu constipație, vărsături. Se pot produce invaginații intestinale.

Revelatoare sînt pigmentările melanice cutanate și ale mucoaselor, situate în jurul gurii, perinazal, periorbitar, pe mucoasa bucală, degete, coate, palme sau plante. Petele apar în prima copilărie sau mai tîrziu, de mărime 1—5 mm, brune sau albăstrui, cu tendință la creștere.

S-a mai citat hipocratismul digital, scolioza, chisturi ovariene, diverticuloză a intestinului subțire, fibroadenom mamar, adenomatoză bronșică (Vulcan).

Examenul radiologic pune în evidență defecte de umplere, bine delimitate, fixe sau mobile.

Localizarea colonică permite endobiopsia.

În evoluție pot apărea complicații: ocluzie și invaginare, malabsorbție, malignizare.

Diagnosticul se face pe baza triadei; polipoză intestinală, pigmentări melanice și caracter familial.

Diagnosticul diferențial se face cu polipoza familială (dar la care nu se găsesc pete pigmentare), sindromul Gardner (polipoză malignă familială, osteoame, lipoame, fibroame, chisturi sebacee multiple), sindromul Bandler (hemangioame și pigmentație melanică), polipoza colică postinflamatoare (nu are pigmentare) și sindromul Cronkhite (polipoză asociată cu pigmentare, alopecie, onicotrofie la degetele de la mîini și picioare).

Prognosticul este rezervat, boala are evoluție lentă și potențial de malignizare.

Tratamentul constă în rezecția polipilor. Dacă polipoza este difuză se intervine în caz de complicații.

Carcinoidul intestinului subțire. Reprezintă circa 15% din tumorile intestinului subțire. După localizarea cea mai frecventă apendiculară, urmează cea pe ileon. Caracterul histologic a fost descris de P. Masson (1914), iar Erspanner și Viali (1933) au extras din tumoare o substanță denumită 4 enteramină (5-hidroxi-triptamina), ulterior identificată drept serotonină.

Etiopatogenie. Tumoarea poate apărea la orice vîrstă, dar este mai frecventă după 40 de ani. Predomină net la sexul feminin. Tumoarea prin ea însăși este benignă, dar are caracter invadant și metastazant și prin aceasta caracter de malignitate.

Fiziopatologie. Tumoarea carcinoidă eliberează substanțe circulante: serotonina, bradichinina, catecolamine, histamină, prostaglandină. Cele mai cunoscute sînt efectele serotoninei. Derivată din triptofan, aceasta este depozitată în celulele enterocromafine, splină, trombocite și sistem nervos central. Sub acțiunea monoaminoxidazei serotonina este degradată în special în ficat și plămîn. Catabolizată trece în acid-5-hidroxi-indol-acetic inactiv, care se elimină pe cale renală. Asupra tubului digestiv serotonina produce creșterea peristaltismului, mai ales al intestinului subțire. Alt efect caracteristic este „flush-ul". Serotonina are efecte asupra sistemului nervos, ca mediator în transmiterea influxului nervos la nivelul sinapselor, asupra centrului termic și mecanismul somnului. Stimulează secreția de ACTH. În doze mari poate determina apariția de extrasistole, cu reducerea P-Q și modificări de fază terminală pe EKG. Reglează fluxul renal, fiind antidiuretică. Are efect antitrombinic, crește frecvent în fenomenele anafilactice și are de asemenea rol bronhoconstrictor. S-a dovedit că serotonina este un produs de tip hormonal al celulelor cromafine (argentafine) din mucoasa intestinală.

Morfopatologie. Tumorile apar de mici dimensiuni, situate în mucoasa intestinului, circumscrise. Nu prezintă ulcerații. Au tendința de invadare în profunzime, putînd produce obstruarea intestinului. Pot apare de asemenea localizări și la distanță. Frecvent procesul se extinde la grupele ganglionare. Microscopic se caracterizează prin celule poligonale așezate în cuiburi, celulele au nucleu voluminos și cu granulații argentafine în citoplasmă. Caracterul de benignitate este reprezentat de faptul că nu se observă mitoze și nici monstruozități celulare.

Tablou clinic. Sindromul carcinoid se manifestă de obicei cînd au apărut și metastazele hepatice, din care serotonina poate ajunge direct în circulație, fără a mai fi degradată de monoaminooxidaze în acid 5-hidroxi-

Scanned with OKEN Scanner

indol acetic. Tabloul său clinic este alcătuit din următoarele grupe de simptome:

1. *Manifestări cutanate*. Caracteristic este „flush"-ul, roșeață care apare în accese însoțite de valuri de căldură, la față, gît, apoi pe torace și brațe, durează 10—30 minute și se poate repeta în cursul zilei. El poate apărea spontan, dar mai ales postprandial, după alimente calde, grăsimi, palpare abdominală (a tumorii), se însoțește de transpirații, palpitații, cefalee, amețeli, crize de dispnee astmatiforme, tahicardie, extrasistole, hipotensiune arterială pînă la colaps vascular și poate fi urmat de diaree. Flush-ul este produs de o dilatație mare a capilarelor și arterelor, care are ca urmare o scădere a debitului cardiac. Cu timpul, apar modificări tegumentare persistente: facies pletoric, dermatoză pelagroidă, pigmentare brună, cianotică a membrelor superioare, telangiectazii pe față și nas. Se presupune că aceste modificări s-ar datora vitaminei B_1, care ca și serotonina are triptofanul constituent de bază; producția în exces de serotonină ar duce la un deficit de vitamină B_1.

2. *Manifestări digestive:* dureri abdominale și diareea apar de timpuriu, împreună cu „flush"-ul, dar pot fi uneori prima manifestare. Ele se datoresc unei contracturi spastice și hipermotilității musculaturii netede produse de serotonină. Diareele frecvente pot duce la tulburări hidroelectrolitice importante.

3. *Tulburări respiratorii* sînt reprezentate de dispnei astmatiforme produse de acțiunea bronhoconstrictoare a serotoninei. Ele nu sînt de lungă durată, deoarece serotonina este degradată rapid în plămîn de activitatea monoaminooxidazică.

4. *Manifestări cardiovasculare*. În circa 40% din cazuri se constituie o fibroză endocardică a inimii drepte, parietală și la nivelul valvulelor tricuspidiene și pulmonare (sindromul Hedinger). Aceste modificări sînt rare la nivelul inimii stîngi deoarece, datorită activității monoaminooxidazei din plămîn, serotonina este catabolizată în mica circulație și ajunge în concentrație mică în inima stîngă. Fibroza endocardică poate provoca modificări hemodinamice uneori importante. S-au mai descris tromboze pulmonare, crize paroxistice de hipertensiune arterială.

Pe lîngă manifestările menționate, mai pot apare tulburări renale cu oligurie și edeme pasagere și uneori ascită (toate atribuite efectului antidiuretic al serotoninei). În unele cazuri apar suferințe artritice datorite depunerii de fibrină (serotonina stimulează procesul de fibroză) în articulații.

Cînd apar metastaze hepatice (40—60% din cazuri), ficatul este mărit, cu aspect tumoral. Tumoarea carcinoidă este rareori palpabilă.

Tabloul clinic nu este totdeauna tipic, carcinoidul putînd avea și evoluții atipice.

Explorări de laborator. Examenul radiologic poate cu greutate pune în evidență mici zone lacunare. Se mai identifică semne de stenoză.

Biochimic se dozează produsul de catabolizare (acidul 5-hidroxiindolacetic=HIA) în urină care este mai simplu de determinat decît serotonina serică. A fost propusă și o tehnică de dozare a serotoninei *à jeun* după care se ingeră alcool sau grăsimi (în urină apare crescută valoarea HIA după 4—6 ore). Valori ale HIA în urină ce depășesc 10—15 mg în 24 de ore sînt suspecte pentru un carcinoid.

Diagnosticul se bazează pe datele clinice, confirmate de dozarea serotoninei sau HIA.

Diagnosticul diferențial se face cu toate suferințele cu sindrom diareic cronic, cancere bronșice serotoninosecretante, tumori gonadice de origine carcinoidă.

Prognosticul este discutabil, tumoarea în sine este benignă, dar caracterul invadant îi conferă proprietăți maligne.

Profilaxia este necunoscută.

Tratamentul indicat este cel chirurgical, avînd în vedere caracterul invadant. Se extirpă și ganglionii limfatici.

Antiserotoninicele cunoscute (Deseryl) influențează numai diareea, neavînd acțiune asupra flush-ului și tulburărilor cardiovasculare. Unii autori au încercat tratament cu betablocante, fără a exclude soluția chirurgicală care rămîne singura valabilă, dacă este posibil de realizat, pînă la ora actuală. Somatostatina ar avea, după unii autori un efect inhibosecretor.

BIBLIOGRAFIE

1. **Bockus H. L.** — Gastroenterology, W. B. Saunders Company — Philadelphia, 1974.
2. **Boley S. J., Brandt L. J., Frank M. S.** — Severe lower intestinal bleeding: diagnosis and treatment, Clin. Gastroenterol., 1981, 10, p. 65—91.
3. **Dimitriu M., Ion I. C., Ștefania Iosifescu, Liana Dumitriu, Cornelia Popescu, Petraru D.** — Dificultăți în diagnosticul limfoamelor tractului digestiv, Med. Int., 1981, XXXIII, p. 345—356.
4. **Gheorghescu B., Rebedea D.** — Intestinul subțire, Editura Medicală, București, 1975.
5. **Shamigeh F., Lorbek N.** — Dünndarmtumoren, Münch med. Wschr., 1972, 114, p. 1 539—1 543.
6. **Skiba R. M., Hartong W. A.** — Angiodysplasia of the caecum: colonoscopy diagnosis, Gastrointest. Endosc., 1976, 22, p. 177—179.

5.8.16. SINDROMUL DE INTESTIN SCURT

Sindromul de intestin scurt este constituit din tulburările ce apar după rezecția a două treimi din ileon inclusiv valvula ileocecală sau de mai mult de jumătate din intestinul subțire. În chirurgie denumirea este rezervată mai mult pentru cazurile în care după rezecție de intestin subțire, bolnavul cu alimentație orală pierde progresiv în greutate cu toată substituția de electroliți, oligoelemente și vitamine, impunînd recurgerea la alimentație specială pe sondă, intervenții chirurgicale sau în situații extreme o alimentație parenterală permanentă. Această precizare apare necesară pentru a delimita adevăratul sindrom de intestin scurt de sindromul funcțional observat după by-passul ileo-colic efectuat pentru scăderea obezității extreme și care are o altă problematică.

Obișnuit rezecția de intestin limitat nu produce simptome, deoarece, la adultul sănătos suprafața de digestie și de absorbție a mucoasei e mai mare decît e necesar pentru a menține o stare de bună nutriție (Trier, 12). Dacă e cruțat duodenul, jumătatea distală a ileonului și sfincterului ileo-

cecal, chiar cînd rezecția este de pînă la 40% din lungimea totală a intestinului subțire, nu apar tulburări; dacă sînt rezecate 50% din intestinul subțire se produce malabsorbție semnificativă, iar rezecția a 70% duce la malabsorbție catastrofală (12). Rezecția a două treimi distale a ileonului și valvulei ileo-cecale are în general ca urmare o diaree severă cu malabsorbție semnificativă.

Etiologie. Rezecția intestinului subțire se practică în special în: tromboza sau embolia arterei mezenterice superioare, tromboza venei mezenterice superioare, volvulus-ul intestinului subțire cu strangulare sau hernie externă, anastomoza jejunocolică cu „by-pass"-ul ileonului pentru obezitatea sau hipercolesterolemie intratabile, neoplasme ale intestinului subțire sau rădăcinii mezenterului, traumatisme cu leziuni multiple intestinale sau ruptura mezenterului, enterită regională (9), enterită cu diaree neinfluențabilă prin tratament conservator. În cele mai multe cazuri este vorba deci, despre intervenții de urgență, în celelalte de necesitate (uneori putînd fi evitate) (12).

Tablou clinic. Rezecția de 40—50 cm din jejun poate să nu fie urmată de tulburări; după rezecții mai întinse digestia și absorbția alimentelor devine subnormală, atît în ceea ce privește alimentele (proteine, carbohidrați, grăsimi), cît și vitaminele, apa și electroliții. Dacă după rezecția intestinală largă nu sînt înlocuiți electroliții și lichidele (se pot pierde 5—10 litri prin scaun), apare deshidratarea și viața bolnavului este periclitată (12, 13). Cu timpul se instalează un sindrom de malabsorbție generalizată: pierdere în greutate, oboseală, slăbiciune și pierdere calorică, tetanie francă (absorbție foarte redusă de calciu și magneziu), oboseală, osteomalacie și chiar fracturi spontane (deficit de proteine și calciu), purpură generalizată (deficit de vitamina K și tulburări de coagulare). Hiposerinemia, urmată de ascită și edeme, se întîlnește la puțini bolnavi, cel puțin atîta vreme cît sinteza hepatică de albumină este bună.

După rezecția masivă de intestin subțire și mai ales de ileon se produce o hipersecreție gastrică, atribuită fie unei hipersecreții de gastrină, fie lipsei unor factori hormonali inhibitori ai secreției gastrice localizați în ileon și ca urmare poate apare un ulcer gastroduodenal (16); rezecția întregului duoden și anastomoza gastrojejunală duc la apariția anemiei prin deficit al absorbției de fier. Steatoreea (pînă la 40 g/24 ore) se întîlnește frecvent la bolnavii cu rezecție de intestin subțire distal, datorită absorbției deficitare a sărurilor biliare, care are loc numai în ileon. Cantitatea totală de săruri biliare se reduce, unele dintre ele trecînd în colon, ceea ce produce sau agravează diareea cu steatoree.

Este de asemenea frecventă o malabsorbție pentru vitamina B_{12}, urmată de anemie macrocitară. Se întîlnește de asemenea și mai ales cînd este îndepărtată valva ileocecală, o disbacterie intraluminală, care agravează și steatoreea prin deconjugarea sărurilor biliare pe care o provoacă.

Bolnavul este slăbit, obosit, cu semnul Chvostek și Trousseau pozitiv (12), uneori cu cașexie, purpură, osteomalacie și neuropatie periferică. Calciul, magneziul, potasiul în sînge sînt scăzute; protrombina serică, colesterolul, absorbția d-xilozei sînt foarte reduse; o anemie feriprivă sau macrocitară în prezența unei acidități gastrice crescute este adesea prezentă (16). La examenul radiologic atent se constată dilatații (adaptative?) ale

intestinului subțire și colonului care se pot modifica de la o săptămînă la alta.

Bolnavul cu rezecție extinsă de intestin se încadrează în sindromul de malabsorbție cu deshidratare hiperosmolară și hiperglicemică, sau numai cu hipofosfatemie.

Rezecția ileonului împreună cu valva ileocecală și părți din colonul ascendent este mai rău tolerată decît o rezecție de aceeași întindere a jejunului. Aceasta se datorește atît numărului mai redus de contracții segmentare din ileon ce permite o ședere mai prelungită a alimentelor cît și resorbției de săruri biliare și vitamină B_{12} ce are loc în ileonul terminal.

Prognosticul este în funcție de lungimea și tipul de segment intestinal restant și de capacitatea sa de adaptare (conservarea a 60—100 cm la copil 40—60 cm). Întinderea rezecției de colon are consecințe directe asupra vitezei tranzitului și a pierderii de lichide, sodiu și cloruri. Conservarea a 60—100 cm intestin subțire împreună cu valva ileocecală permite asigurarea unei stări de nutriție normale cu ajutorul administrării de aminoacizi și a unei diete speciale.

Tratamentul rezecției largi (masive) de intestin subțire constituie o „mare urgență continuă" a serviciilor de terapie intensivă. Este nevoie de înlocuirea continuă de lichide și electroliți, cu determinarea, uneori, de 2 ori pe zi a electroliților (calciu, magneziu, potasiu). Curba greutății corporale e obligatorie. Alimentația parenterală timpurie se impune cu soluții de L-acizi aminați cristalizați. Redăm, după Trier (12) una din formulele utilizate:

Tabelul 5.XIV

Doze pentru medicamente obișnuite

Calciu	per os intravenos	Calciu gluconic (91 mg Ca^{++}/g) 1—5 g × 3/zi Calciu gluconic (9,1 mg Ca^{++}/ml) 10—30 ml/zi
Magneziu	per os intravenos	Magneziu sulfat (8 mEq/g) 1—6 g/zi Magneziu sulfat 0,5% în soluție pînă la 1 000 ml
Fier	per os intramuscular	Gluconat feros 0,6 g × 3/zi Dozele calculate în raport cu severitatea anemiei
Vitamine		A 25 000—50 000 U zilnic; în cazuri severe 100 000—200 000 U/zi D 30 000 U/zi sau mai mult (se determină calcemia și Ca urinar) K per os 5—10 mg/zi; vitamina K_1 în sîngerări masive pînă la 50 fiole; se poate repeta după 12 ore, în raport de timpul de protrombină Acid folic 10—20 mg/zi la început, apoi 5—10mg/zi; B_{12} 30—60 γ/zi (2—3 săptămîni, apoi 100 γ/lună)
Colestiramină		4 g × 3—6 ori/zi înainte de hrănire

Tabelul 5.XV

Preparare de soluţii de hiperalimentaţie pentru adulţi
(după Dudrich S. J. şi Ruberg R. L. Gastroenterology 1971, 61—901)
Compoziţia soluţiei de bază

	Metoda, cantitate	Metoda cu o singură unitate
Compoziţie	165 g glucoză anhidră +860 ml ml glucoză 5% cu hidrolizat fibrină 5%	350 ml glucoză 50% şi 750 ml glucoză 5% cu hidrolizat de fibrină 5%
Preparare	Sterilizare prin filtrare cu membrană 0,22 μ în flux laminar filtrare	Amestec aseptic sub flux laminar filtrare
Volum (ml)	1 000	1 000
Calorii K(cal)	1 000	1 000
Glucoză (gr)	208	212
Hidrolizate (gr)	43	37
N (gr)	6,0	5,25
Na (mEq)	8	7
K (mEq)	14	13
	Se adaugă la fiecare unitate a soluţiei de bază	
	Obişnuit (rutină)	
	Na (2/3 clorură. 1/3 bicarbonat)	40—50 mEq
	K (clorură)	30—40 mEq
	Magneziu (sulfat)	4—10 mEq
Opţional	Calciu (gluconat)	4—5 mEq
	Phosfat (sau acid potasic)	4—5 mEq
	Se adaugă numai la o unitate zilnic (medie, adulţi)	
	Obişnuit (rutină)	
	Perfuzie de multivitamine	10 ml
Opţional	Vitamina K	5—10 mg
	Vitamina B12	10—30 γ
	Acid folic	0,5—1,5 mg
	Fier (dentriferon)	2,0—3,0 mg

Cel puţin 2 l de lichide sînt necesare pentru a menţine nevoile calorice şi balanţa de azot (la adult).

Administrarea soluţiilor se face printr-un cateter special siliconat fixat numai într-o venă mare (subclavie, cavă), cu diluarea soluţiilor hipertone; deşi o asemenea terapie poate salva viaţa, ea implică şi unele pericole: cateterizare prelungită (tromboflebite), septicemie, hipofosfatemie. Alimentarea parenterală permanentă sau intermitentă poate fi realizată şi la domiciliu după o instruire prealabilă minuţioasă a pacientului privind tehnica de menţinere aseptică a cateterului, amestecul de soluţii nutritive şi mînuirea pompelor de infuzie şi sub controlul adaptării schemelor de infuzie la nevoile metabolice ale bolnavului.

Se insistă asupra introducerii alimentaţiei per os, cît se poate de devreme: alimentaţia per os stimulează fluxul de bilă şi suc pancreatic,

Scanned with OKEN Scanner

absența alimentelor exogene putînd contribui la patogenia „atrofiei de foame“. Hrănirea intraluminală și secrețiile abundente contribuie (14) la menținerea integrității mucoasei intestinale. Este nevoie ca ingesta să depășească excreta, mai ales cînd există steatoree. Se începe cu alimente, care cer o minimă digestie: zaharuri simple, preparate cu acizi aminați sau cu trigliceride cu lanț mediu; laptele se poate introduce numai după multe săptămîni, riscul fiind al diareei de lapte, determinată prin multe mecanisme. Se adaugă, în cele 5—6 mese pe zi, multivitamine sau măcar vitaminele liposolubile, în cantitate suficientă. Dieta lichidă trebuie făcută izotonă cu plasma, prin diluție, pentru a preveni apariția unei diaree osmotice.

Medicația propriu-zisă trebuie să fie redusă: antiacide adaptate, antibiotice de tip tetraciclină sau ampicilină, în dismicrobism prin hiperproliferare bacteriană; calciu, magneziu, vitamina B_{12} 100—200 γ pe săptămînă și după unii autori, colestiramină în doze de 8—12 g/zi la bolnavii cu rezecție de ileon. Este sigur că cel puțin în unele cazuri colestiramina poate agrava sindromul, deși administrarea ei are o logică patogenică. În general, supraviețuirea după rezecția largă, de peste 2 luni este de bun augur.

Complicațiile rezecției intestinului subțire apar în raport de lungimea anselor restante și constau în agravarea (sau apariția) de infecții cronice cu germeni intestinali și generali, creșterea incidenței tuberculozei și a litiazei cu calculi de oxalați.

Prognosticul este bun pentru rezecțiile mici, dar foarte rezervat pentru rezecțiile largi.

În unele cazuri în care o stare de nutriție satisfăcătoare nu poate fi asigurată prin măsurile terapeutice amintite, se ia în considerare și posibilitatea unei intervenții chirurgicale, care constă fie în interpunerea unui segment de intestin anizoperistaltic între capătul distal al intestinului subțire restant și colon, sau în realizarea unei valvule jejunocolice, ambele cu scopul de a realiza o încetinire a tranzitului prin intestinul subțire. Efectul lor este însă de obicei pasager.

Transplantul de intestin propus nu a putut fi încă realizat datorită problemelor imunologice care le ridică.

BIBLIOGRAFIE SELECTIVĂ

1. **Althausen T. L., Doing R.K., Uyeyama K.** și colab. — Digestion and absorbtion after massive resection of the small intestine. II. Gastroenterol., 1950, 16: 126.
2. **Browning Th., Trier J. S.,** — Organ culture of mucosal biopsies of human small intestine, J. Clin. Invest., 1969, 48, 1 423.
3. **Clarke R. M.** — Progress în measuring epithelial turnover in the villus of the small intestine, Digestion, 1973, 8, 161.
4. **McDermot F. T., Roudrew B.** — Ileal crypt cell population kinetics after 40 per cent small bowel resection Autoradiographic studies in rat, Gastroenterol, 1976, 70, 707.
5. **Dudrich S. J., Rutey R. L.** — Principles and practice of parenteral nutrition, Gastroenterol., 1971, 61: 901.
6. **Johnson L. R., Lichtenberger L. M., Copeland E. M.** și colab. — Action of gastrin on gastrointestinal structure and function, Gastroenterol., 1975, 68, 1 184.

7. **Lipkin M.** — Proliferation and differentiation of gastrointestinal cells, Physiol. Rev., 1973, 53, 891.
8. **Scheflan M., Gali S. J., Perotto J.** și colab. — Intestinal adaptation after extensive resection of the small intestine and prolonged administration of parenteral nutrition, Surg. Ginecol. Obstet., 1976, 143, 757.
9. **Simons B. E., Jordan G. L.**, — Masive bowel resection, Amer. J. Surg., 1969, 118, 953.
10. **Sprinz H.** — Factors influencing intestinal cell renewal: a statement of principles, Cancer, 1971, 28, 71.
11. **Tilson M. D., Wright H. K.** — Villus hyperplasia in parabiotic rats, Clin. Res., 1971, 19, 405.
12. **Trier J. S.** — The Short bowel syndrom. Gastrointestinal Disease, Ed. Sleisenger M. H., Fordtran J. S., W. B. Saunders Comp., Philadelphia, London, Toronto, 1973, p. 971.
13. **Weser E.** — Intestinal adaptation to small bowel resection, Amer. J. Clin. Nutr., 1971, 24, 133.
14. **Williamson R. C. N.** — Intestinal adaptation (first and second of two parts), N. Engl. J. Med., 1978, vol. 298, nr. 25 și 26, p. 1 393—1 444.
15. **Williamson R. C. N.** — The control of intestinal hyperplasia, Teză. Cambridge University, 1977.
16. **Windsor C. W. O., Fejtar J., Woodward D. A. K.** — Gastric secretion after massive bowel resection, Gut, 1969, 10, 779.

5.8.17. SINDROMUL DE ANSĂ OARBĂ

Sindromul de ansă oarbă, descris de White (1890) și Faber (1897), este caracterizat prin tulburări de absorbție provocate de modificări de tranzit intestinal, consecutive unor intervenții chirurgicale cu anastomoze latero-laterale, sau anastomoze de ocolire, la nivel intestinal.

Etiopatogenie. Anastomozele latero-laterale gastroenterale și mai ales entero-enterale și entero-colice pentru restabilirea continuității tranzitului după o rezecție de obicei intestinală, sau instalarea unei anastomoze de ocolire în caz de ileus, uneori între o ansă dilatată și una colabată, pot modifica motilitatea fiziologică a intestinului, în așa măsură, încît provoacă tulburări de tranzit care au ca urmare modificări ale absorbției intestinale. În unele cazuri, după gastrectomia de tip Billroth II, ansa aferentă îndeplinește condițiile pentru a deveni o ansă oarbă. În anastomozele latero-laterale separarea musculaturii circulare pare să fie factorul patogenic esențial, prin urmările sale: tulburări ale peristalticei, diminuarea contracțiilor parietale, dilatarea intestinului, degenerarea plexului mienteric. Condițiile de stază create favorizează proliferarea intensă în intestinul subțire a bacteriilor de tip Esch. coli, streptococi, Bifidus, Bacteroides, care provoacă o inflamație a mucoasei intestinale, apariția de acizi biliari deconjugați și o tulburare a folosirii vitaminei B_{12}, prin desfacerea complexului vitamină B_{12}-factor intrinsec și prin consumarea ei de către bacterii. Bacteriile turbură și hidroliza acizilor biliari conjugați și fracțiunea acizilor liberi crește în detrimentul acizilor conjugați. Prin aceasta se micșorează și formarea miceliilor necesare pentru absorbția grăsimilor, care este astfel tulburată, și are ca urmare apariția steatoreei. Totodată se produc și turburări de resorbție a hidrocarbonatelor, proteinelor și electroliților. Staza din ansa oarbă produce o scădere a unor enzime, cum sînt maltaza, sucraza, lactaza și fosfataza alcalină, proporțională cu gradul de proliferare al bacteriilor. Constituirea uneori a unei

Scanned with OKEN Scanner

stenoze la nivelul anastomozei, poate accentua staza și agrava sindromul de malabsorbție.

Tabloul clinic este de obicei cel al unui sindrom de malabsorbție, cu steatoaree, balonări, flatulență, scădere ponderală, uscăciunea pielii, anemie și mai rar edeme. Simptomele pot apare la scurt timp după o anastomoză latero-laterală. Mai rar și mai tardiv, pot apare dureri abdominale și un sindrom subocluziv, datorite unor diferite cauze: stenoza anastomozei, volvulusul ansei oarbe, stază importantă în ansele dilatate.

Examenele paraclinice pun în evidență următoarele tulburări: eliminarea crescută de grăsimi în fecale, anemie megalocitară hipercromă (prin tulburarea folosirii vitaminei B_{12}), sau hipocromă sideropenică prin eroziuni, ulcerații, polipi în ansa oarbă.

Examenul radiologic permite de obicei identificarea ansei oarbe scoase din circuit și a unor eventuale stenoze la nivelul anastomozei.

Diagnosticul rezultă din datele anamnestice (intervenție anterioară de tipul celor ce duc la apariția sindromului), examenul clinic și informațiile paraclinice. În discuția diagnosticului diferențial intră uneori pancreatita cronică, hepatite cronice, tumori intestinale. O anemie Biermer primitivă poate fi diferențiată printr-un tratament cu antibiotice (tetracicline), care în sindromul de ansă oarbă corectează anemia megalocitară prezentă.

Tratamentul este medical și chirurgical. Primul constă în administrarea de antibiotice (tetracicline), care reducînd flora patogenă din intestinul subțire, ameliorează chiar după cîteva zile tabloul clinic; tulburările reapar însă după sistarea antibioticului, astfel că de obicei este necesar să se recurgă la tratamentul chirurgical. Acesta constă în rezecția ansei (lor) oarbe, sau în suprimarea anastomozei de ocolire, cu restabilirea fiziologică a tranzitului prin anastomoză termino-terminală.

6.

INTESTINUL GROS

6.1. INVESTIGAȚIA COLONULUI ȘI RECTULUI

6.1.1. COLONOSCOPIA

Colonoscopia este o metodă prin care se vizualizează mucoasa tuturor segmentelor intestinului gros, valvula ileocecală și ileonul terminal, folosind o aparatură tubulară flexibilă prevăzută cu sistem optic și sursă de lumină rece.

Istoricul explorării endoscopice cunoaște trei etape:

— 1795—1932 perioada aparatelor rigide (rectoscopul a fost imaginat de Bozzini în 1795 la care a folosit drept sursă de lumină o lumînare).

— 1932—1958 perioadă marcată de introducerea endoscopului semiflexibil (Wolf) și de realizarea primelor fotografii a imaginilor endoscopice.

— perioada după 1958, an în care Hirschowitz a proiectat endoscopul flexibil din fibre de sticlă. Fibrocolonoscopia este practicată din anul 1964 cînd s-a atins performanța de a fi introdus fibroscopul în colon 60—70 cm. Din anul 1968 s-au perfecționat aparate de dimensiuni diferite (în lungime 105; 150; 180 cm, și diametru 12; 10; 8 mm) și a putut fi examinat cecul, valvula ileocecală și ileonul terminal (fig. 6.1). În ultimii 15 ani au fost proiectate și perfecționate accesorii adaptate la tratamentul unor afecțiuni prin intermediul endoscopiei (Wolf și Shinya au practicat pentru prima oară polipectomia din colon prin intermediul endoscopiei în anul 1969). Aparatura pentru fibroendoscopie este fabricată în prezent de mai multe firme: Olympus, Machida (Japonia), ACMI (S.U.A.), Wolf, Storz (R.F.G.), aparatura endoscopică cu fibre optice (U.R.S.S.). Sînt fabricate variate tipuri de colonoscoape cu avantajele și dezavantajele lor și cu destinație în funcție de scopul tehnicii și nivelul ce trebuie atins. În țara noastră sînt utilizate fibrocolonoscoapele tip Olympus și ACMI (fig. 6.2).

O colonoscopie perfectă impune o pregătire specială de curățire a întregului colon. Prepararea colonului nu se face standard ci în funcție de

Scanned with OKEN Scanner

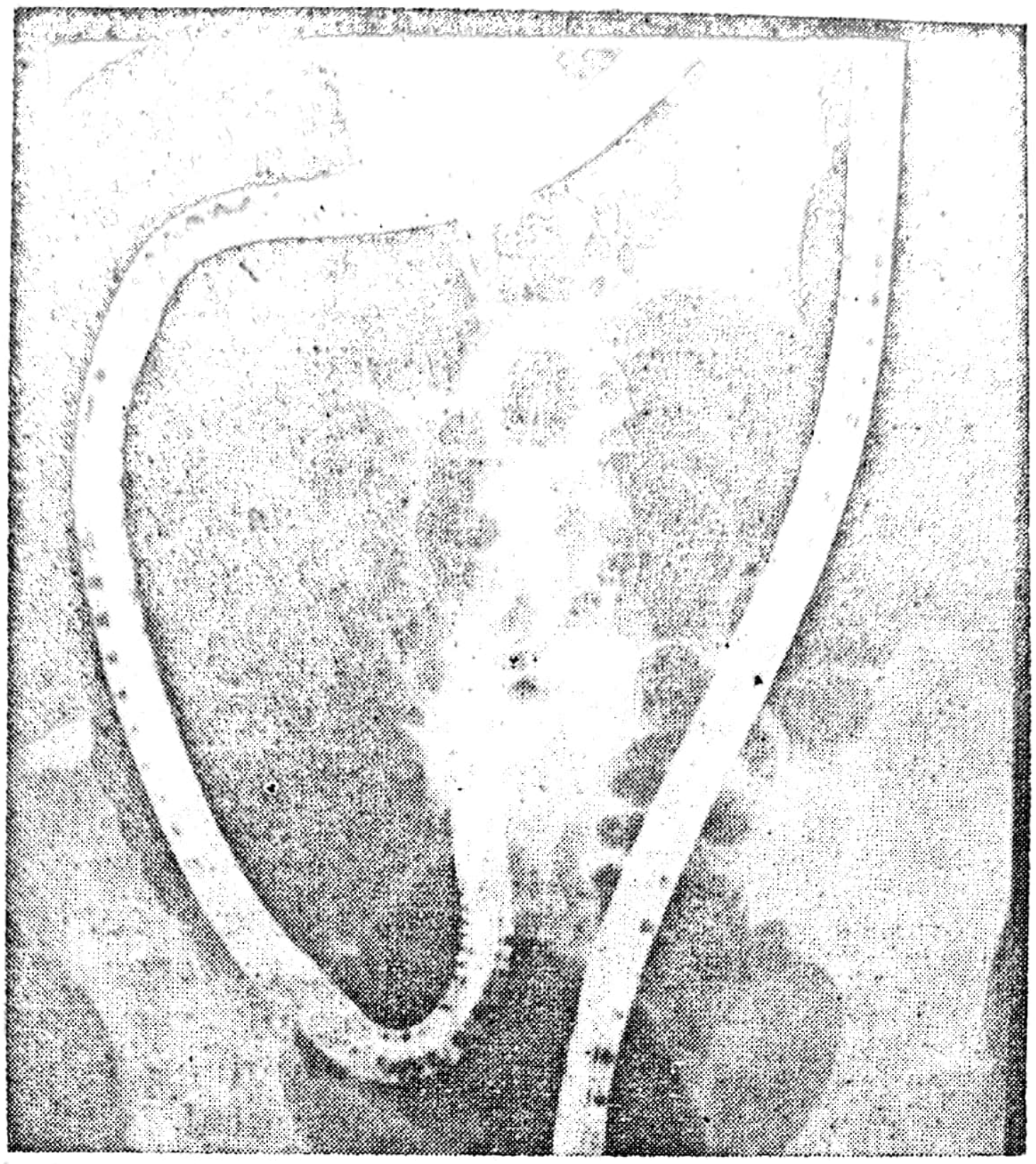

Fig. 6.1. — Fibrocolonoscopul introdus pînă în ileonul terminal.

suferința pacientului, de tranzitul intestinal, de vîrstă etc. Pregătirea generală constă în:

— dietă hidrozaharată (fără lapte) minimum 24 de ore înainte de procedeu;

— ulei de ricin (45 g) sau citrat de magneziu (100 g) într-o singură repriză în după amiaza precedentă colonoscopiei;

— clismă sărată (1 litru) seara și clismă cu apă simplă (2 litri) în dimineața examinării cu minimum 3 ore înaintea procedurii.

În cazurile de megadolicocolon și constipație cronică sau diverticuloză, dieta hidrică se instituie cu minimum 48 ore înaintea investigației. La cei cu scaune diareice sau colită cronică ulcerativă nu se administrează purgativ. De asemenea la cazurile cu stenoze însoțite de subocluzie nu se dau purgative, dar se efectuează clisme înalte repetate pînă la apariția conținutului intestinal clar. La copii se administrează ca purgativ numai citrat de magneziu (30—50 g), iar cantitatea de apă la o clismă se apreciază în raport cu vîrsta. Pregătirea la cazurile cu rezecție colică se face individual în funcție de tipul și întinderea rezecției colice. În cazurile tratate cu preparate de fier per os, se suprimă tratamentul cu trei-patru zile înaintea procedurii, deoarece se obține greu curățirea colonului.

Tehnica impune respectarea anumitor principii pentru a reuși introducerea aparatului pînă la nivelul cecului:

— premedicație i.v. cu diazepam 5—10 mg, și mialgin 50—75 mg sau scobutil 2—4 mg;

Scanned with OKEN Scanner



Fig. 6.2. — Fibrocolonoscop flexibil ACMI — TX91.

— pacientul stă în poziție laterală stîngă cu coapsele flectate pe abdomen și poate fi schimbat în decubit dorsal în funcție de modul în care se poate avansa cu colonoscopul;

— introducerea aparatului este precedată de inspecția anusului și tactul ano-rectal;

— lubrifierea segmentului distal al endoscopului cu vaselină;

— avansarea endoscopului sub strict control vizual. Pentru joncțiunea sigmoido-descendentului, unghiul splenic și unghiul hepatic, se impune dexteritate și precauție datorită dificultății de trecere prin aceste porțiuni. Unii autori folosesc controlul radioscopic pentru trecerea prin aceste zone. Controlul radiologic al poziției aparatului nu este obligator decît la începutul însușirii tehnicii sau în următoarele circumstanțe: colon sigmoid lung și foarte mobil care împiedică avansarea fibroendoscopului și încolăcirea lui în sigmoid; pentru a verifica momentul abordării cecului la obezi; pentru a radiografia fistulele colonice injectate cu radiocontrast prin colonoscop; pentru a localiza zona care radiologic prezintă modificări de natură neprecizată. Se evită astfel iradierea excesivă a pacientului, a examinatorului și uzura aparaturii.

Sigmoidoscopia și colonoscopia parțială durează circa 30—45 minute, iar colonoscopia înaltă cu examenul regiunii ileocecale și eventual a ileonului terminal necesită circa o oră, în cazurile dificile ajungînd pînă la 2 ore. Colonul fiind un tub elastic și tortuos, colonoscopia prin durata sa ca și prin durerile pe care le produce este un examen solicitant pentru bolnav. Durerile pot fi resimțite mai rar la traversarea sfincterului anal sau a ampulei rectale și mai mult la pasajul prin sigmoidul mobil și prin flexurile colice; ele sînt provocate prin tracțiuni pe rădăcina mezenterică a colonului ca și prin insuflarea forțată de aer. Distensia gazoasă excesivă a colonului poate întreține discomfortul abdominal 1—2 zile după examinare.

Medicul practician trebuie să cunoască indicația colonoscopiei cît și aportul și locul acesteia în diagnosticul și tratamentul bolilor colonice. Colonoscopia se practică în scop diagnostic, terapeutic și în cercetarea clinică.

Indicațiile colonoscopiei ca metodă de diagnostic:

— bolnavii simptomatici fără modificări la examenul radiologic sau cu modificări necaracteristice;

— bolnavi simptomatici la care examenul radiologic relevă anomalii caracteristice, pentru completarea diagnosticului cu detalii;

— pentru a preciza etiologia și locul hemoragiilor colonice;

— în bolile inflamatorii colonice (colita ulceroasă, boala Crohn, boli parazitare etc., în vederea stabilirii extensiei acestora și în colitele acute severe, pentru precizarea diagnosticului);

— pentru completarea diagnosticului cercetînd asocierile morbide frecvente ca: neoplasm cunoscut cu polipi adenomatoși sau neoplasm sincron; polip cunoscut asociat cu alți polipi sau neoplasm; în diagnosticul fistulelor colonice interne (boala Crohn) care se vor canula și injecta cu substanță radioopacă; control periodic în stări precanceroase, controale de tratament și a evoluției unor boli. Ea s-a dovedit deosebit de utilă pentru determinarea recidivelor tumorale la bolnavii operați pentru cancer colonic.

Ileoscopia are valoare clinică în unele cazuri de boală Crohn pentru evaluarea extensiei infiltrației și în ileitele cu diagnostic incert.

Cu ajutorul colonoscopului se pot preleva biopsii din orice zonă a mucoasei colonului obținînd precizări privind: natura malignă sau benignă a unui polip; tipul de boală inflamatorie; zonele de degenerare în bolile inflamatorii cronice colonice.

Indicațiile colonoscopiei în terapie: extirparea sau electrocauterizarea polipilor pe cale endoscopică; injectarea de citostatice intratumoral; electrocauterizarea hemostatică; electrocauterizarea și excizia neoplasmelor obstructive anorectale inoperabile; reducerea volvulusului sigmoidian; reducerea invaginației datorită unui polip benign; urmărirea eficienței tratamentelor; în bolile inflamatorii colonice; post rezecții ale neoplasmului pentru a depista recidiva; post polipectomii; extragerea de corpi străini.

Indicațiile colonoscopiei în cercetarea clinică. Cercetările de electrofiziologie și manometrie au progresat mult deoarece cu ajutorul colonoscopului se poate aborda orice segment al colonului.

Contraindicațiile colonoscopiei sînt absolute și relative. Contraindicații absolute: peritonita acută; diverticulita acută; colita ulceroasă forma acută; boala Crohn în forma acută; ileus paralitic; megacolonul toxic; suspiciune de perforație; boli inflamatorii acute anorectale; anevrism mare al aortei sau arterei iliace; sarcina; infarct miocardic recent, lipsa de cooperare a bolnavului.

Contraindicațiile relative: sindroame hemoragice; insuficiență respiratorie; insuficiența cardiacă congestivă; tulburări grave ale ritmului cardiac; boală coronariană gravă; ascita; starea febrilă.

În ultimii ani frecvența bolilor inflamatorii colonice a impus lărgirea investigațiilor pentru a preciza etiologia, prezența complicațiilor, extensia și rezultatele tratamentului. S-au conturat o serie de situații la care examenul colonoscopic este necesar: cînd există stricturi pentru a le preciza natura; cînd există o leziune proliferativă (pseudopolipi, polipi benigni, neoplasm); pentru a putea surprinde degenerarea malignă precoce; pentru a localiza zona ce sîngerează (hematochezia); pentru a stabili întinderea leziunilor și severitatea lor (bilanț preoperator); cînd cadrul nosologic nu este bine definit radiologic și clinic.

Aspectul endoscopic al colonului are următoarele caracteristici generale: aspect cilindroid (fig. 6.3) cu teniile ce apar ca niște fîșii longitu-

Scanned with OKEN Scanner

dinale (mai ales pe colonul transvers), hausterele ca niște pungi și șanțurile transversale ca niște plici mucoase semilunare. Mucoasa are culoarea albicioasă cenușie, formează cute neregulate care dispar cînd colonul este destins. Aspectul endoscopic specific pentru mucoasa colonului și pentru mucoasa rectală este prezența desenului vascular submucos vizibil pe tot traiectul lor. Particularitățile endoscopice ale segmentelor

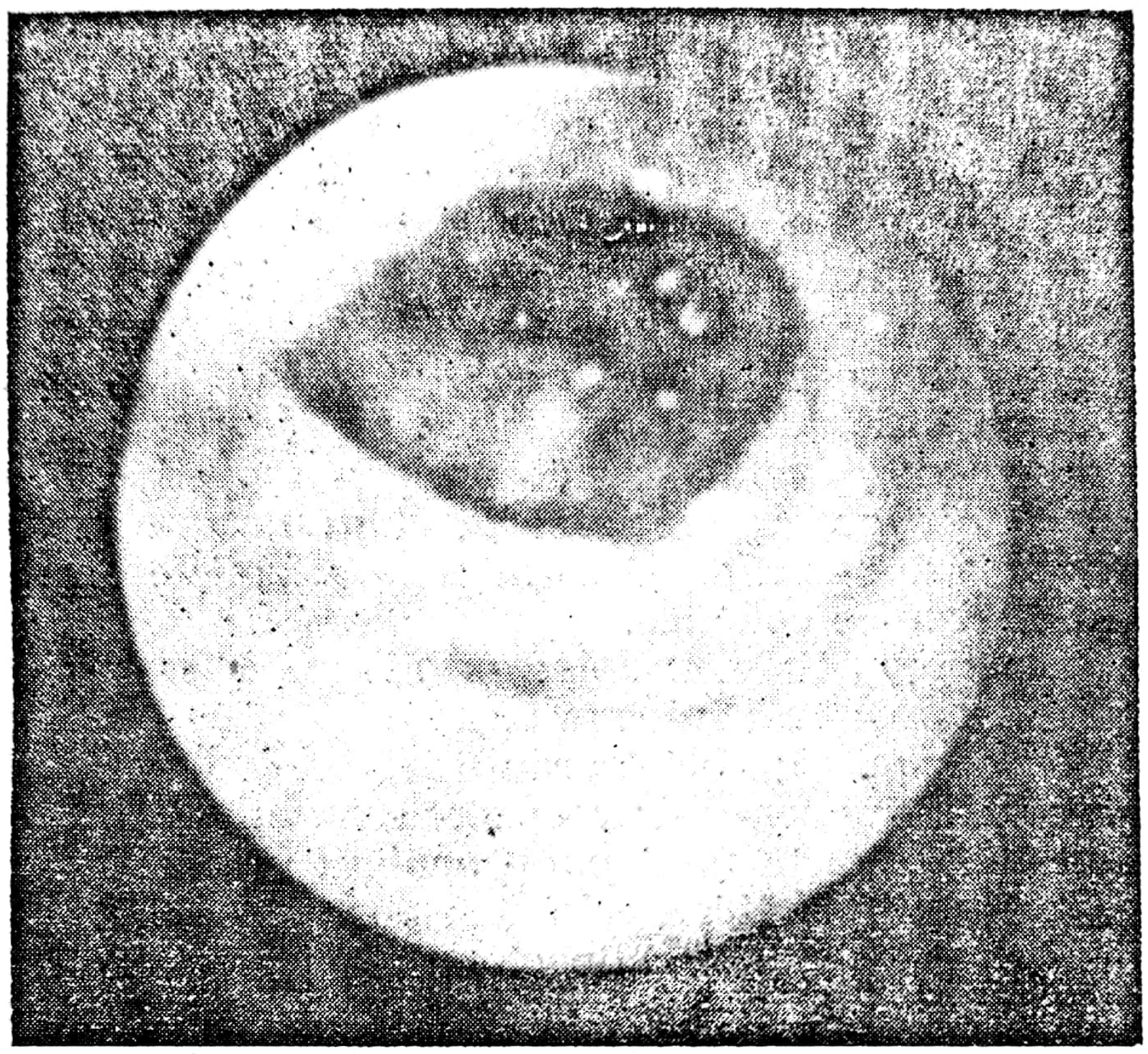

Fig. 6.3. — Aspectul endoscopic al unui segment de colon.

colonului sînt: sigmoidul are lumen larg și plici semilunare proeminente; descendentul are lumen îngust și pliuri semilunare mai șterse. La nivelul flexurilor splenice și hepatice apare o colorație albăstruie prin transparența colonului ce reprezintă amprenta splinei și respectiv a ficatului. Colonul transvers are plicile mucoasei triunghiulare și lumenul larg; colonul ascendent are plici similare dar mai puțin adînci și lumenul mai larg; cecul este larg, ca un fund de sac, cu plicile teniilor proeminente; valvula ileocecală situată pe peretele intern al ascendentului la 5—10 cm, de fundul cecului, apare ca o proeminență mucoasă circulară cu buza superioară mai mare și concavă și buza inferioară mai ștearsă delimitînd orificiul ileocecal. Ileonul terminal are mucoasa palidă, suplă, cu pliuri circulare și se destinde numai în timpul insuflației, deprimîndu-se imediat după întreruperea insuflației cu aer.

Toate aspectele patologice ale colonului se manifestă fie prin schimbarea caracterelor mucoasei, fie prin proeminări în lumen sau ulcerații (Cotton). Hamartoamele, lipoamele, chisturile gazoase, polipii mai mici de 0,5 cm, sînt acoperite de mucoasă palidă și subțire, iar polipii adenomatoși peste 0,5 cm, de regulă au o colorație roșie și mucoasă netedă. Polipii malignizați sînt neregulați cu suprafața ulcerată, sîngerînzi. Tu-

morile maligne sînt formațiuni proliferate, rigide, sîngerînde și stenozante (fig. 6.4). Leziunile inflamatorii ale colonului indiferent de etiologie (boala Crohn, colita ulceroasă, colita ischemică, colita de iradiere) sînt macroscopic similare: congestie, edem, stenoze, ulcerații. Deși există criterii relative de diferențiere, deseori numai examenul histopatologic poate preciza cadrul nosologic al afecțiunii.

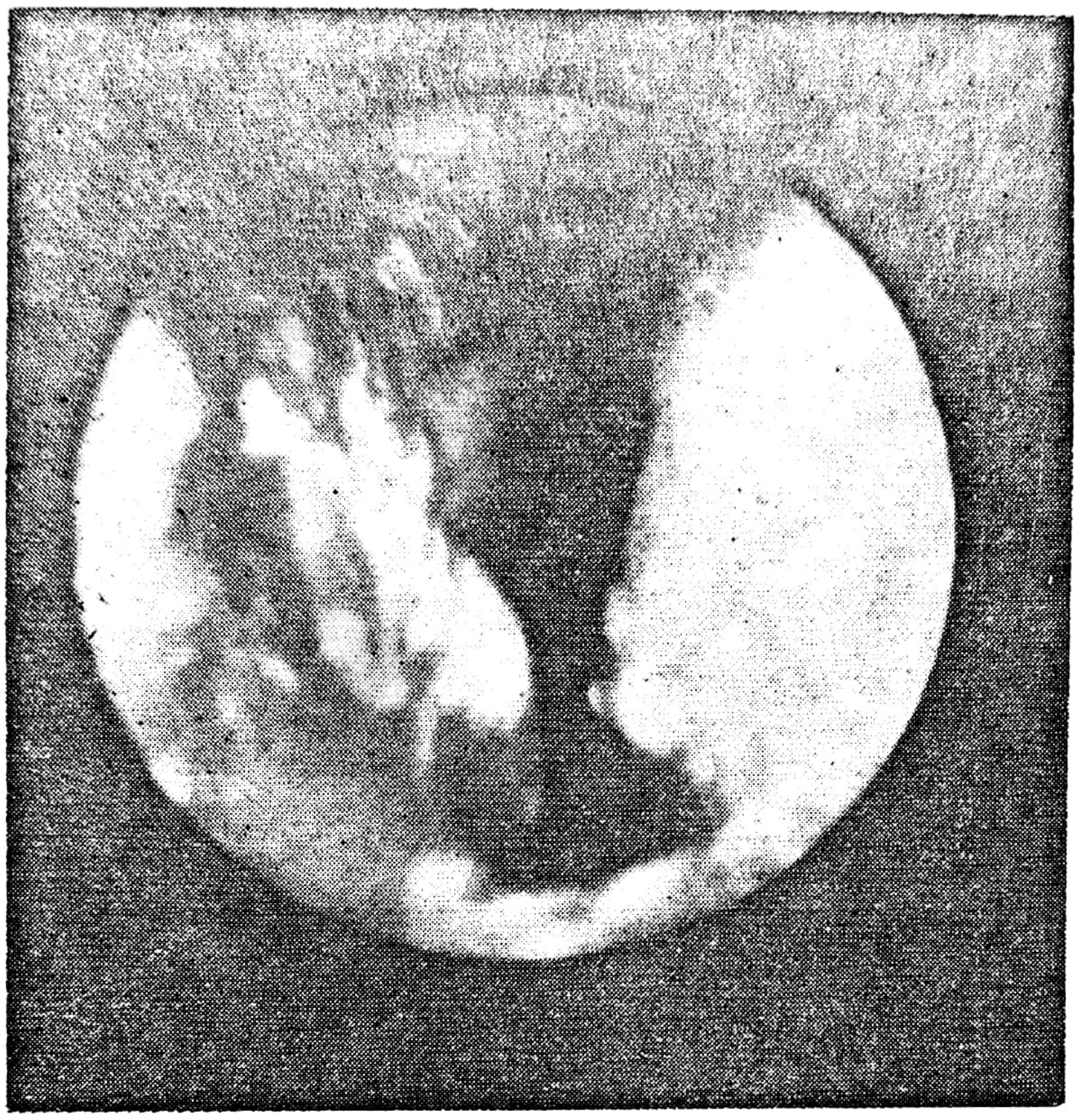

Fig. 6.4. — Neoplasm stenozant de colon descendent.

S-au realizat importante progrese, utilizînd colonoscopia în scop terapeutic, în special prin practicarea polipectomiilor. S-au descris polipi pediculați și polipi sesili în funcție de modul de implantare în peretele colonului (fig. 6.5). Din punct de vedere histopatologic polipii pediculați sînt de obicei adenomatoși iar polipii sesili sînt viloși. Un polip pediculat cu diametrul între 0,5 și 2 cm, suplu, roșu, muriform, cu pedicul subțire este aproape sigur polip adenomatos, iar un polip sesil conopidiform, suplu, roz-trandafiriu este aproape sigur vilos. Pentru polipectomie trebuie respectate următoarele etape: se vor administra antibiotice în scop preventiv cu 48 de ore anterior, colonul trebuie să fie foarte curat iar polipul bine vizualizat; se notează nivelul polipului, dacă este pediculat sau sesil și dacă există sau nu leziuni asociate; se avansează cu colonoscopul minimum 20 cm deasupra polipului, pentru a verifica pregătirea bună și pentru a aspira gazele care pot exploda în timpul electroexciziei. Dacă este incomplet golit colonul, se amînă polipectomia. Tehnica prinderii polipului în ansă și abordarea lui a fost descrisă de Shinya (fig. 6.7). Se utilizează o ansă (fig. 6.8) introdusă pe colonoscop acționată de electrocauter cu care sub control vizual se secționează polipul la bază. Îndepărtarea



Fig. 6.5. — Polip pediculat benign.

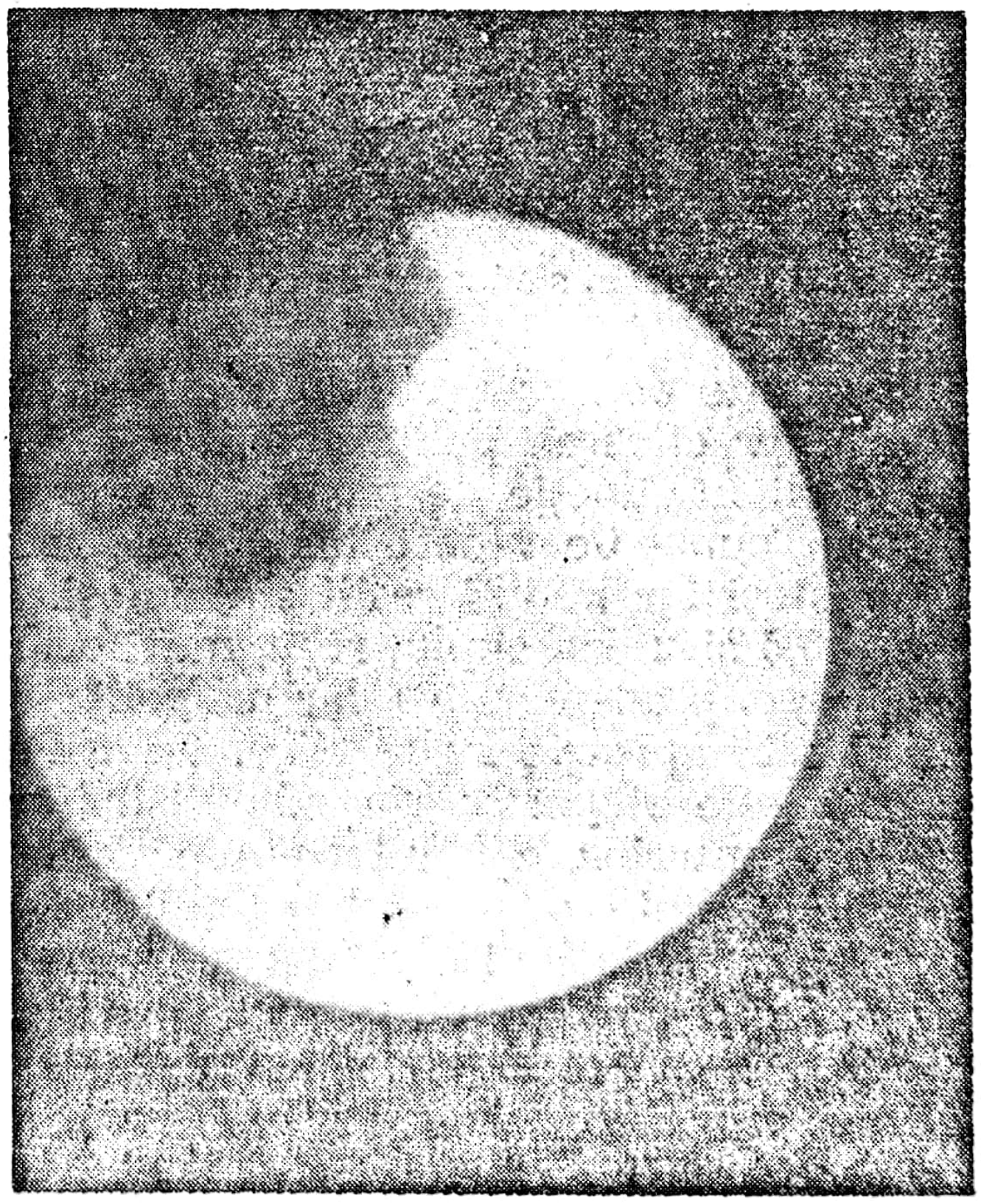

Fig. 6.6. — Polip sesil benign.

Scanned with OKEN Scanner

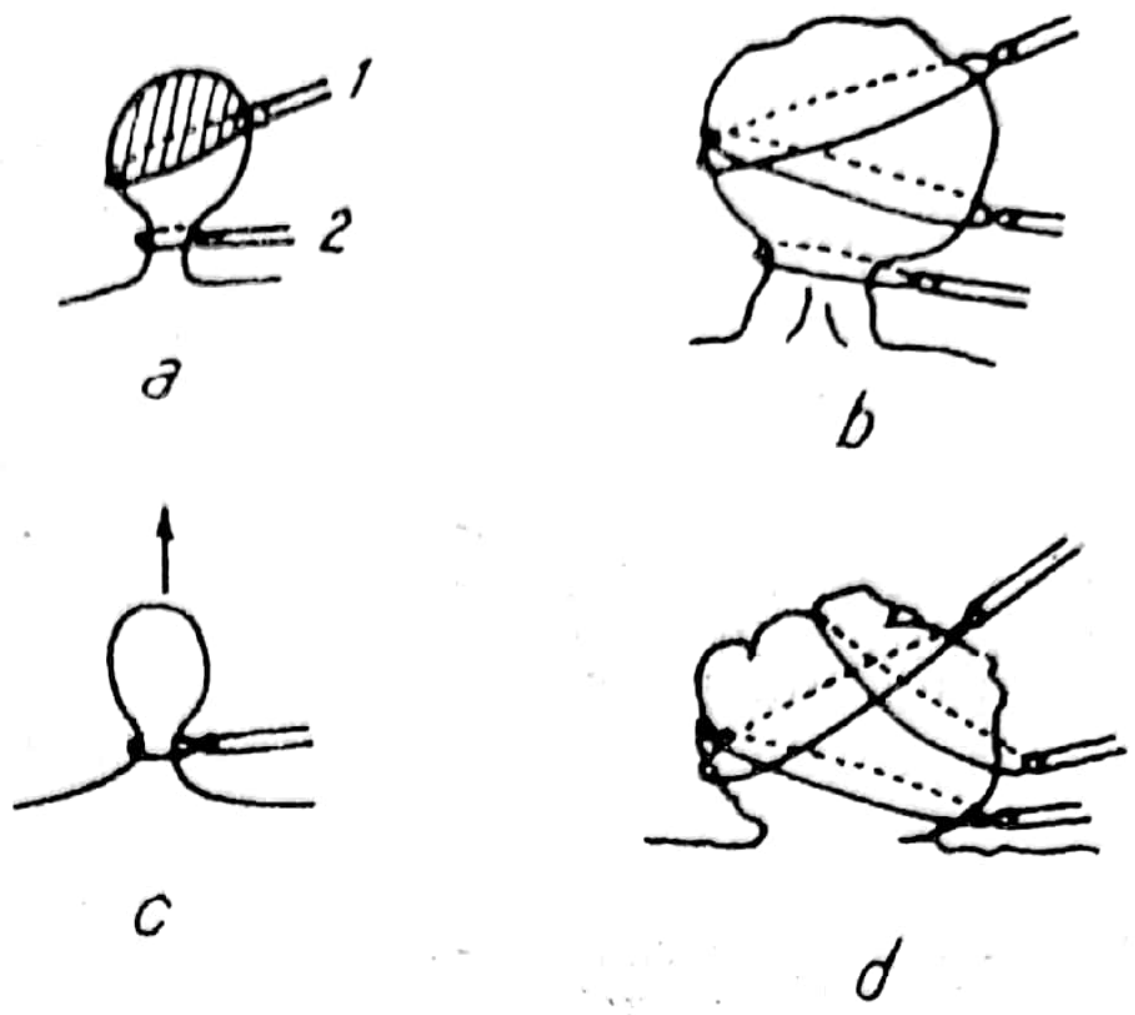

Fig. 6.7. — Rezecție endoscopică (schemă după H. Shinya):
a) rezecție de polip pediculat cu diametru sub 6 cm. b) rezecție de polip cu pedicul larg. c) rezecție de polip sesil (0,5—1 cm). d) excizie de polip sesil cu bază largă de implantare.

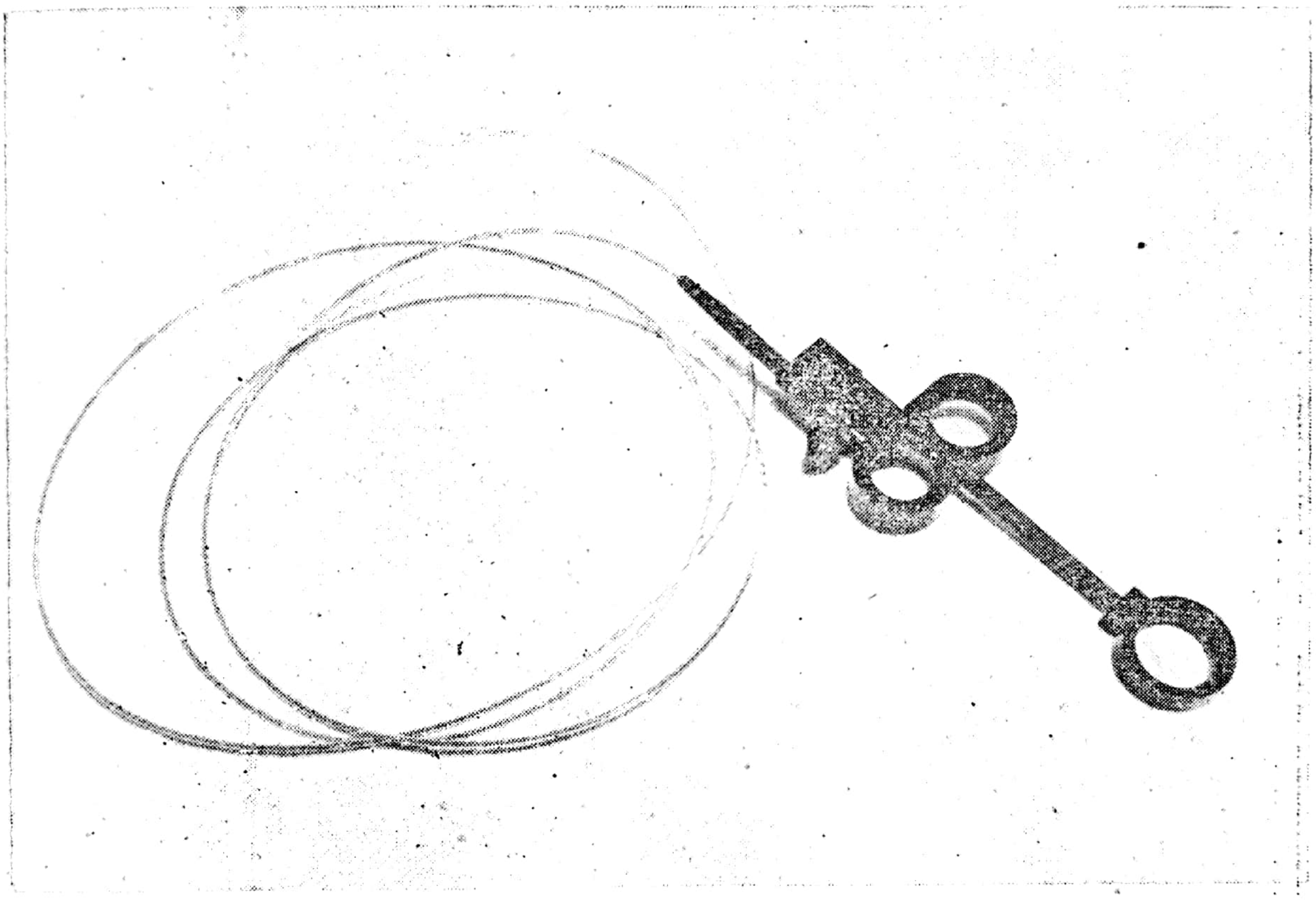

Fig. 6.8. — Ansă pentru polipectomie tip ACMI.

polipului excizat se face prin suctiune permanentă care il menține la vîrful colonoscopului pînă la extragerea aparatului.

În funcție de rezultatul histologic efectuat pe cupe indicația terapeutică ulterioară diferă: pentru polipii benigni și carcinoamele superficiale intervenția chirurgicală nu este necesară. Dacă histologic aspectul este de carcinom invaziv, se va practica colectomia segmentară, mai ales pentru polipii sesili existînd pericolul perforării peretelui în momentul polipectomiei (fig. 6.9). După polipectomie nu se impun restricții speciale cu excepția ingestiei alcoolului și a excesului activității fizice timp de 10 zile.

Scanned with OKEN Scanner

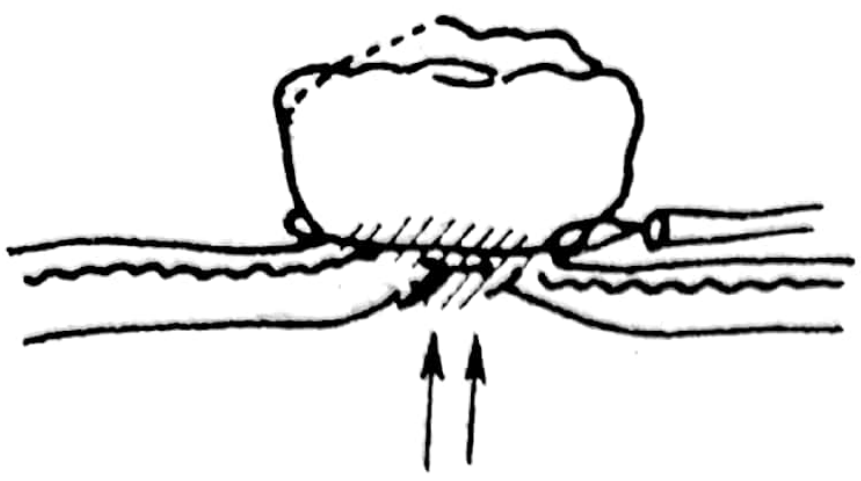

Fig. 6.9. — Extirparea polipului carcinomatos. Săgeţile indică perforaţia prin sudarea peretelui intestinal rigid.

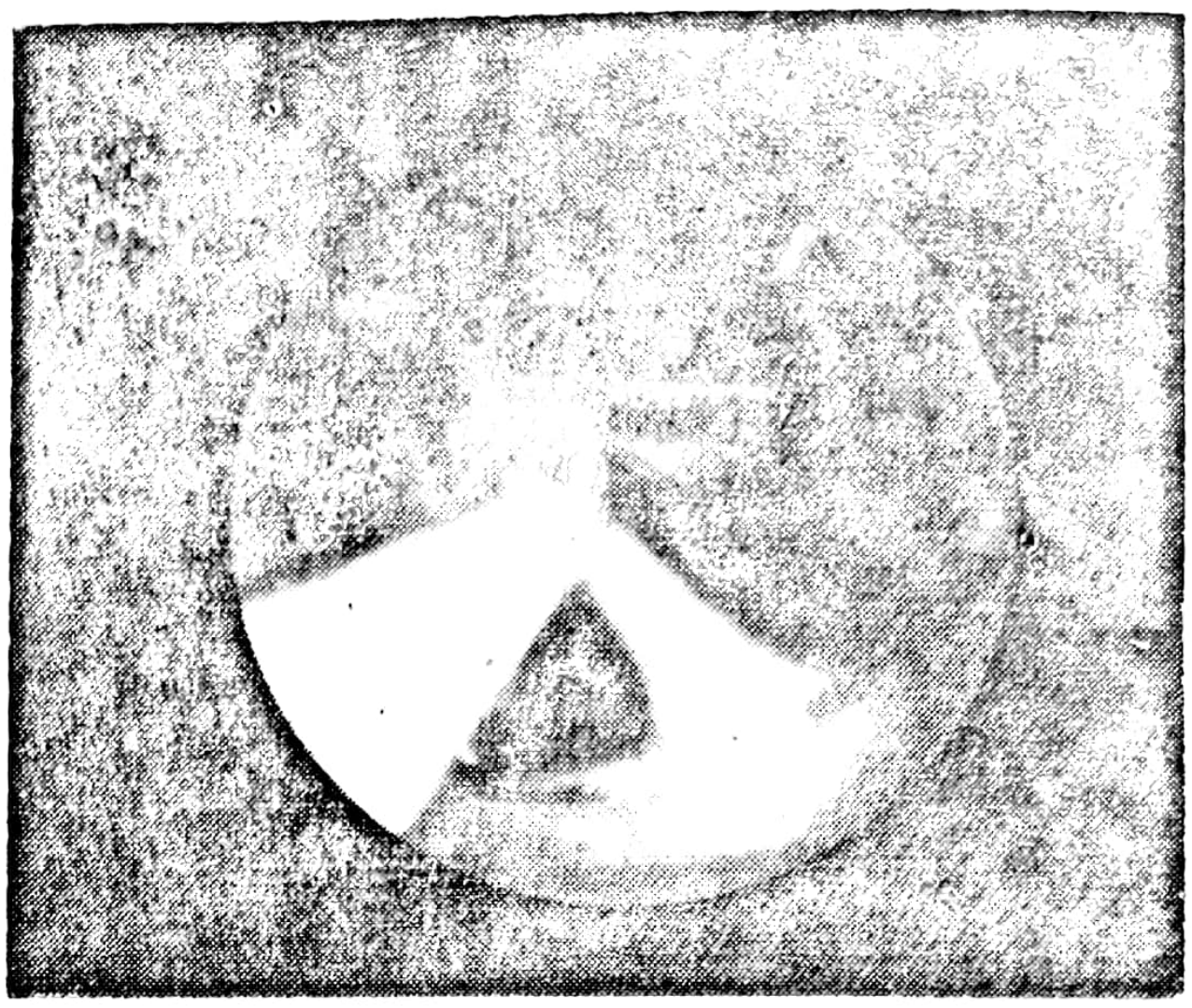

Fig. 6.10. — Prepararea polipului pentru electroexcizie.

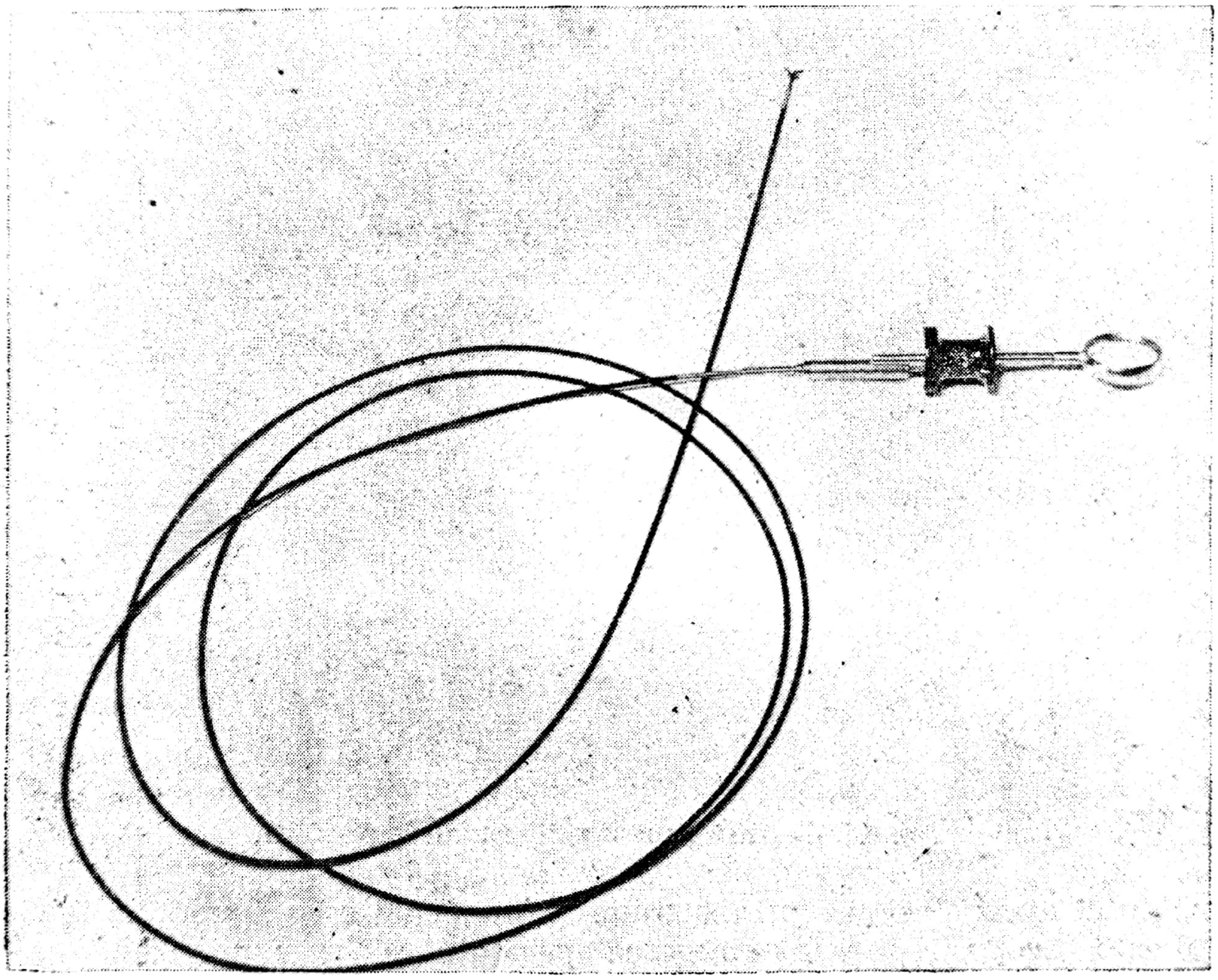

Fig. 6.11. — Pensa pentru biopsie tip ACMI.

Accidentele mai grave după polipectomie sînt perforaţia şi hemoragia. Incidenţa perforaţiilor poate fi mult diminuată printr-o tehnică corectă. Ansa trebuie menţinută foarte aderent la baza polipului şi retrasă imediat după polipectomie în tubul de polietilenă pentru a nu atinge şi mucoasa sănătoasă (fig. 6.10). Trebuie evitată de asemenea folosirea unui curent

de intensitate mare. Perforația se poate produce cînd pregătirea colonului este insuficientă sau cînd condițiile de vizibilitate sînt nepropice și are de obicei sediul la un loc de rezistență minoră (ulcerații, diverticul, tumori maligne). Un risc crescut de perforații este la nivelul sigmoidului care datorită traiectului său adesea sinuos impune un pasaj orb și al flexurilor colice precum și în cazul anomaliilor colonice.

Examenul bioptic se poate practica din orice zonă a mucoasei colonice după abordarea cu colonoscopul, sistemul optic permițînd urmărirea și dirijarea operațiunii. Se folosește pensa forceps flexibilă introdusă pe un canal al endoscopului (fig. 6.11 și 6.12). Fragmentul prelevat nu depă-

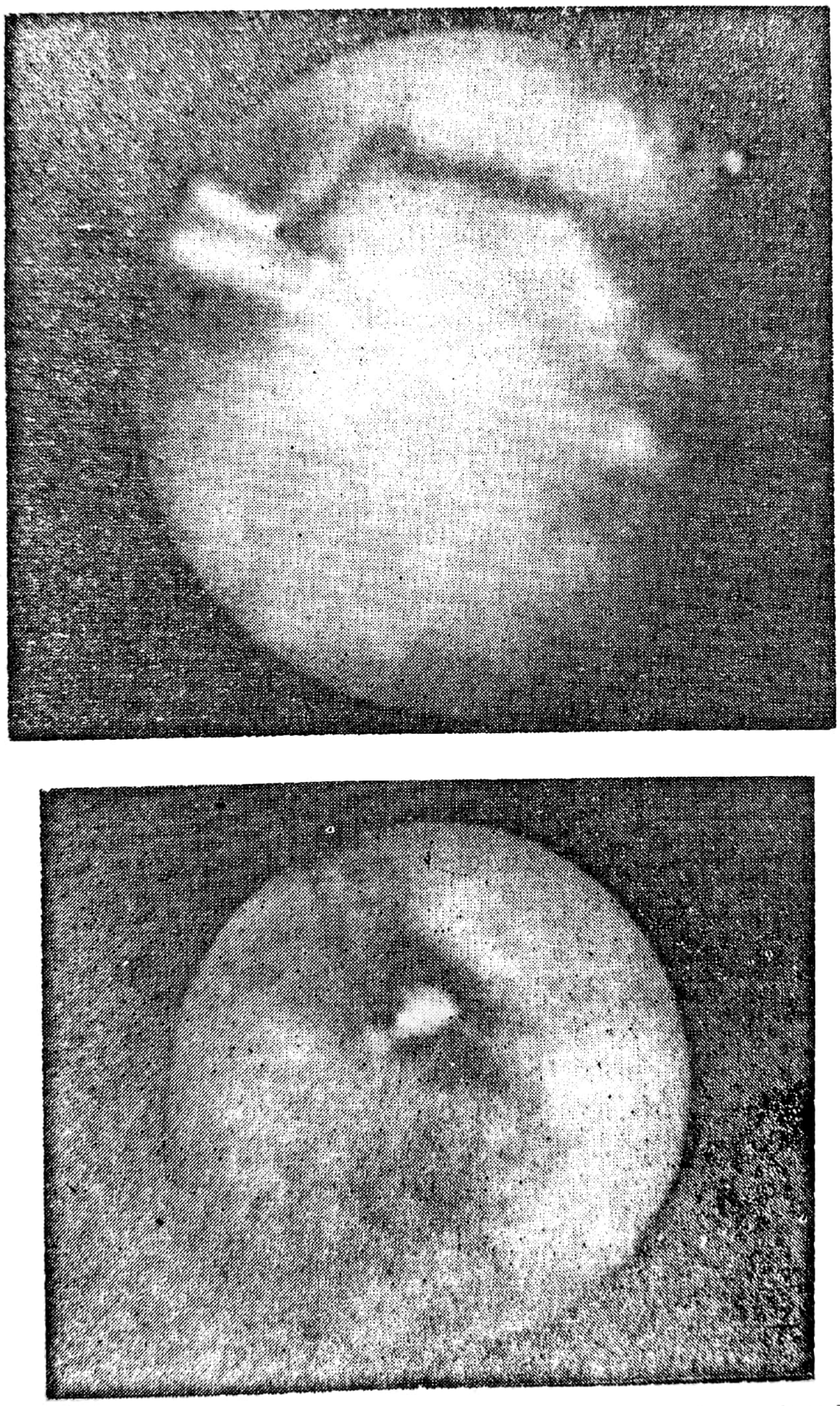

Fig. 6.12. — Recoltarea de mucoasă sub control vizual (a și b).

Scanned with OKEN Scanner

șește grosimea mucoasei. Din acest motiv dacă în bolile inflamatorii colonice examenul bioptic este edificator, pentru formațiunile polipoase extinse la submucoasă cu atipii și zone de degenerare malignă, atitudinea corectă este extirparea cu examen histopatologic pe cupe multiple. Citologia prin spălare oferă de asemenea rezultate pozitive satisfăcătoare în afecțiunile colonice extinse degenerative și inflamatorii.

A existat o orientare ce consideră că endoscopia colonică va înlocui examenul irigoscopic, dar acumularea de date și compararea rezultatelor a impus ideea că cele 2 explorări nu sînt competitive ci complementare.

Colonoscopia a permis acumularea de date noi privind bolile inflamatorii colonice și este indispensabilă în aceste afecțiuni în detectarea complicațiilor și orientarea tratamentului.

Progrese importante s-au realizat în special în diagnosticul precoce al neoplasmelor colonice cît și în tratamentul preventiv al acestuia prin urmărirea sistematică a stărilor precanceroase (polipoze colonice, colita ulceroasă etc.).

Polipectomia pe cale endoscopică a redus mult numărul laparotomiilor cu colotomie exploratorie și a rezecțiilor segmentare colonice.

Cu o tehnică corectă și cu respectarea indicațiilor și contraindicațiilor sigmoidocolonoscopia depășește toate celelalte mijloace de investigație ale colonului și permite descoperirea tuturor afecțiunilor acestui organ.

BIBLIOGRAFIE

1. **Berry H. L.** și colab. — Gastrointestinal Pan-Endoscopy, Ed. Ch. Thomas Springfield, 1974.
2. **Cotton P. B.** — Practical Gastrointestinal Endoscopy, Blacwell Scientific Publications, 1980.
3. **Hogan J.** și colab. — Symposium on inflamatory bowel disease, Medical Clinics of North America vol. 64, 6, 1980.
4. **Papilian V.** — Anatomia omului, Ed. Med. vol. II, 1979.
5. **Sabrams J.** — 1978 Year Book of Surgery, Ed. Seymour I. Schwartz.
6. **Shinya H.** și colab. — Colonoscopy, Surgery annual vol. 8, 1976.
7. **Waye D. J.** — Gastroenterology for internists, Med. Clinics of North America, vol. 62, 1, 1978.
8. **Wolf I. W.** și colab. — Modern endoscopy of the alimentary tract, Current problems in surgery, 1974.

6.1.2. RECTOSIGMOIDOSCOPIA

Anuscopia și rectoscopia inferioară au fost practicate din antichitate atît din curiozitate științifică cît și de necesitate, ca dovadă instrumentele tubulare descoperite, din fier, bronz, argint. Din secolul al XVIII-lea au fost fabricate instrumente pentru examinarea rectului inferior, urmate de aparate pentru examinarea întregului rect și a sigmoidului inferior. Pentru a fi suportate mai bine, au fost perfecționate aparate rigide de lungimi și diametre diferite (lungimea tubului variază între 20 și 50 cm, iar diametrul între 1,5 și 2,5 cm). Prin perfecționarea aparaturii și prin trecerea de la endoscoapele rigide la cele flexibile, s-a obținut un progres remarcabil în ceea ce privește diagnosticul și tratamentul afecțiunilor rectosigmoidiene. Dacă la nivelul colonului examenul radiologic și cel

Scanned with OKEN Scanner

endoscopic se completează unul pe celălalt, la rect, contribuția radiologiei este mult mai limitată decît a endoscopiei, deoarece leziunile rectale sub 8 cm, sînt practic greu decelabile.

Pentru a ne putea orienta în timpul examinării este necesar a relata aspectul normal endoanal, rectal și sigmoidian. Rectul se întinde de la linia circulară ano-cutanată pînă la joncțiunea rectosigmoidiană, avînd o lungime de 12—14 cm. Este format din două porțiuni: una perineală scurtă și îngustă (canalul anal) și alta pelviană mai lungă și mai largă (ampula rectală). Cele două segmente au conformația interioară diferită și o patologie distinctă. În canalul anal se găsesc coloanele, valvele și criptele anale descrise de Morgagni. La nivelul coloanelor se află o porțiune circulară mai proeminentă, denumită zona hemoroidală (aici se găsesc dilatații ale plexului venos rectal). La baza coloanelor se observă o linie ondulată denumită linia pectinee. Coloanele și valvulele anale nu dispar în timpul destinderii rectului. Ampula rectală este formată din cîteva plici mucoase longitudinale care dispar imediat cînd rectul este destins. Cele mai importante sînt plicele transversale sau valvulele lui Houston. Ele sînt permanente și nu dispar cînd rectul este destins. Sînt în număr de trei: una pe peretele drept și două pe peretele stîng. Sînt semicirculare și proemină în ampula rectală. Plica din dreapta este situată la 7 cm, de orificiul anal, iar cele din stînga la 4 și respectiv 9 cm, de orificiul anal. Cunoașterea sediului, formei și dimensiunilor lor au o mare importanță practică deoarece pot constitui o piedică în introducerea rectoscopului (perforație rectală sau lezarea plicelor). Joncțiunea rectosigmoidiană apare ca o cudură ștearsă sau în unghi ascuțit. Sigmoidul se prezintă ca un cilindru cu lumen larg și plici mucoase semilunare proeminente.

Investigarea endoscopică anorectală aduce cele mai prețioase informații asupra modificărilor patologice survenite la acest nivel. În plus este metoda cea mai răspîndită în practica medicală și se poate efectua atît în dispensare cît și în policlinici și spitale. O explorare serioasă și completă cuprinde următoarele etape: examinarea clinică (tușeul rectal), anuscopia, rectoscopia, rectosigmoidoscopia.

Examinarea clinică. Tușeul rectal este un examen obiectiv pe care trebuie să-l efectueze orice medic practician indiferent de specialitate, începînd cu dispensarul, policlinica și pînă la centrele cele mai specializate. La bolnavul în poziție genupectorală se introduce indexul (înmănușat și lubrifiat) în ampula rectală și se examinează atît ampula cît și canalul anal prin manevre ușoare de flexie, extensie și rotire a indexului. Se apreciază prin acest examen suplețea canalului anal, tonicitatea sfincterelor anale, morfologia ampulei rectale, putîndu-se descoperi tumorile anorectale mici, ascunse în plicile ampulei rectale. Odată cu practicarea tușeului rectal se face inspecția regiunii anale și perianale, și se pot examina fundul de sac Douglas, prostata la bărbat și uterul la femeie. În timpul examinării bolnavul este instruit să semnaleze orice percepere dureroasă, deoarece procedeul în sine nu este dureros.

Anuscopia. Este un examen banal dar de valoare, deoarece pune în evidență modificările anale și rectale inferioare. Nu necesită pregătire prealabilă specială, insuflare de aer și nici sursă de lumină specială. La bolnavul în poziție genupectorală se introduce anuscopul (fig. 6.13) cu mandrenul montat și lubrifiat, în ampula rectală. Se scoate mandrenul și în timp ce se retrage tubul, se examinează rectul inferior și canalul

Scanned with OKEN Scanner

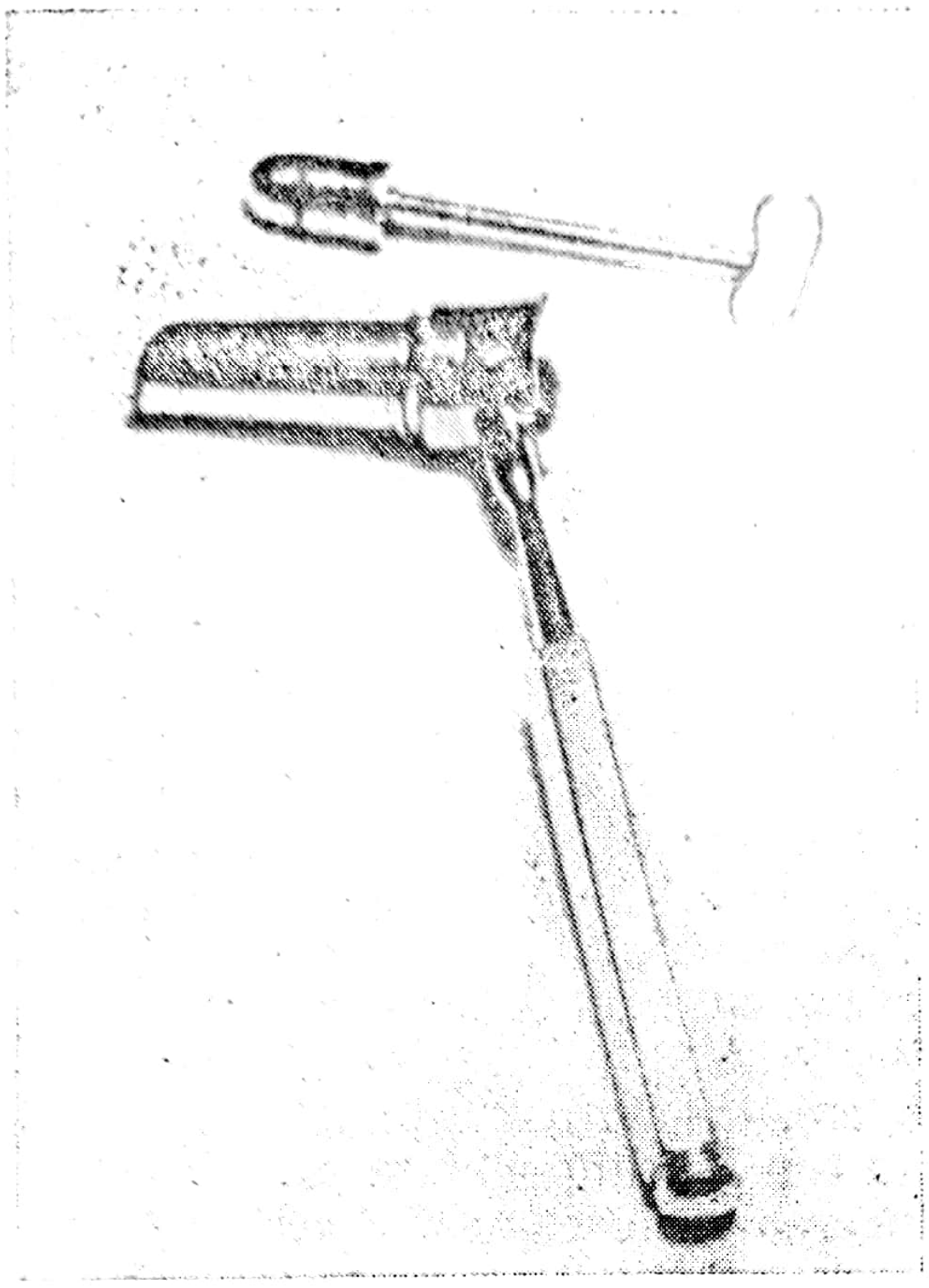

Fig. 6.13. — Anuscop.

anal. Este o metodă excelentă pentru observarea hemoroizilor, fisurilor anale vechi, fistulelor anale și poate fi efectuată de orice medic. Metoda este contraindicată în tromboflebitele hemoroidale, fisurile anale recente dureroase cu spasm sfincterian, sau abcese perianale nedrenate.

Rectoscopia. Este o metodă de examinare a rectului care trebuie efectuată de specialist în centre dotate cu aparatură adecvată. Rectoscopul rigid, fie că este din metal (fig. 6.14) sau din material plastic, necesită sursă de lumină și insuflare de aer în timpul examinării. De asemenea se impune pregătirea prealabilă a pacientului ce constă din clismă evacuatoare (1,5 l de apă cu sare) cu minimum o oră înaintea procedurii. Aparatul cu mandrenul în el este lubrifiat cu vaselină și se introduce în ampula rectală bolnavul fiind în poziția genupectorală. Introducerea aparatului se face cu blîndețe prin canalul anal și apoi se rotește și manevrează în direcții adecvate pentru vizualizarea și avansarea în rectosigmoid (fig. 6.15). Insuflarea cu aer se face treptat pentru a nu produce distensia bruscă urmată de spasme dureroase ale rectului care fac examinarea imposibilă. Se avansează ușor și se urmează cotiturile rectosigmoidului cu blîndețe, metoda fiind mai dureroasă decît alte procedee datorită rigidității aparatului. În cazurile bine pregătite se pot vedea clar leziunile rectosigmoidului pînă la distanța de 30 cm de la orificiul anal și se pot efectua biopsii, extirpări de polipi pediculați, cauterizări de tumori. Rectoscopia este contraindicată în afecțiuni acute anorectale, sau la bolnavii cu infarct recent.

Rectosigmoidoscopia. Recent s-a introdus fibrosigmoidoscopia, efectuată cu aparatură flexibilă. Au fost fabricate rectosigmoidoscoape cu o lungime de 60 cm (fig. 6.16) care permit vizualizarea rectului, sigmoidului și colonului descendent, manevra fiind bine suportată de pacient. Metoda este practicată numai în centrele de endoscopie și permite o investigație completă, cît și aplicarea unor tehnici de tratament, datorită posibilității de vizualizare a circa jumătate din colon. Pregătirea bolnavului constă în regim alimentar fără rezidii timp de 24 ore și clismă seara în preziua examinării și în dimineața examinării, cu minimum 3 ore înaintea procedurii. Bolnavul stă în poziție laterală stîngă cu coapsele flectate pe abdomen. Premedicația cu diazepam și scobutil nu este obligatorie. Se lubrifiază capătul distal al aparatului și se introduce în ampula rectală după care se avansează sub strict control vizual. Pentru vizualizarea cana-

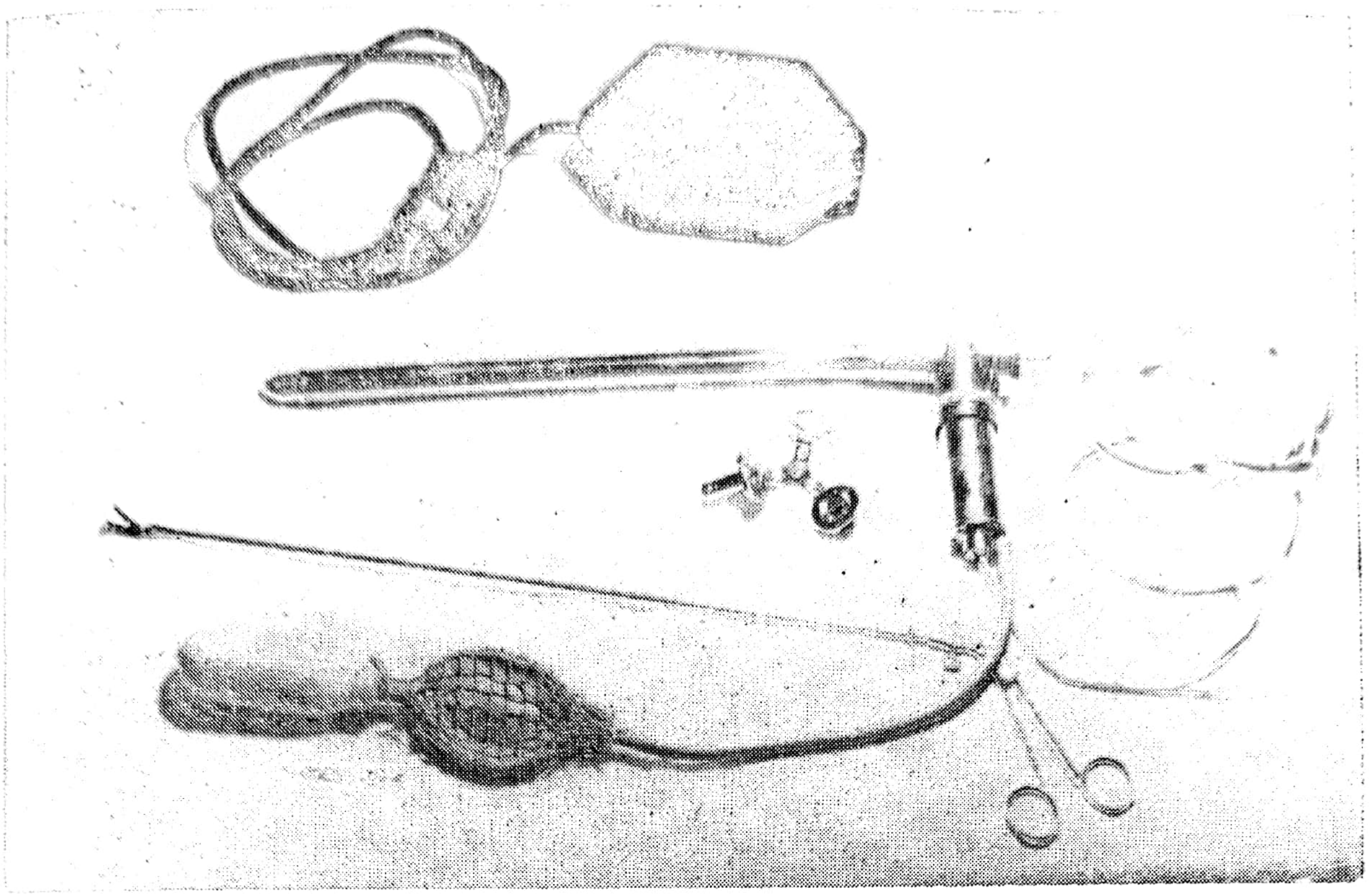

Fig. 6.14. — Rectoscop metalic cu sursăde lumină, pară de cauciuc pentru insuflat aer și pensa de biopsie.

Fig. 6.15. — Schema introducerii rectoscopului [după Neiger (4)]:
1. Introducerea în canalul anal; *2.* Introducerea în ampula rectală; *3.* Orientarea în axul lumenului rectosigmoidian.

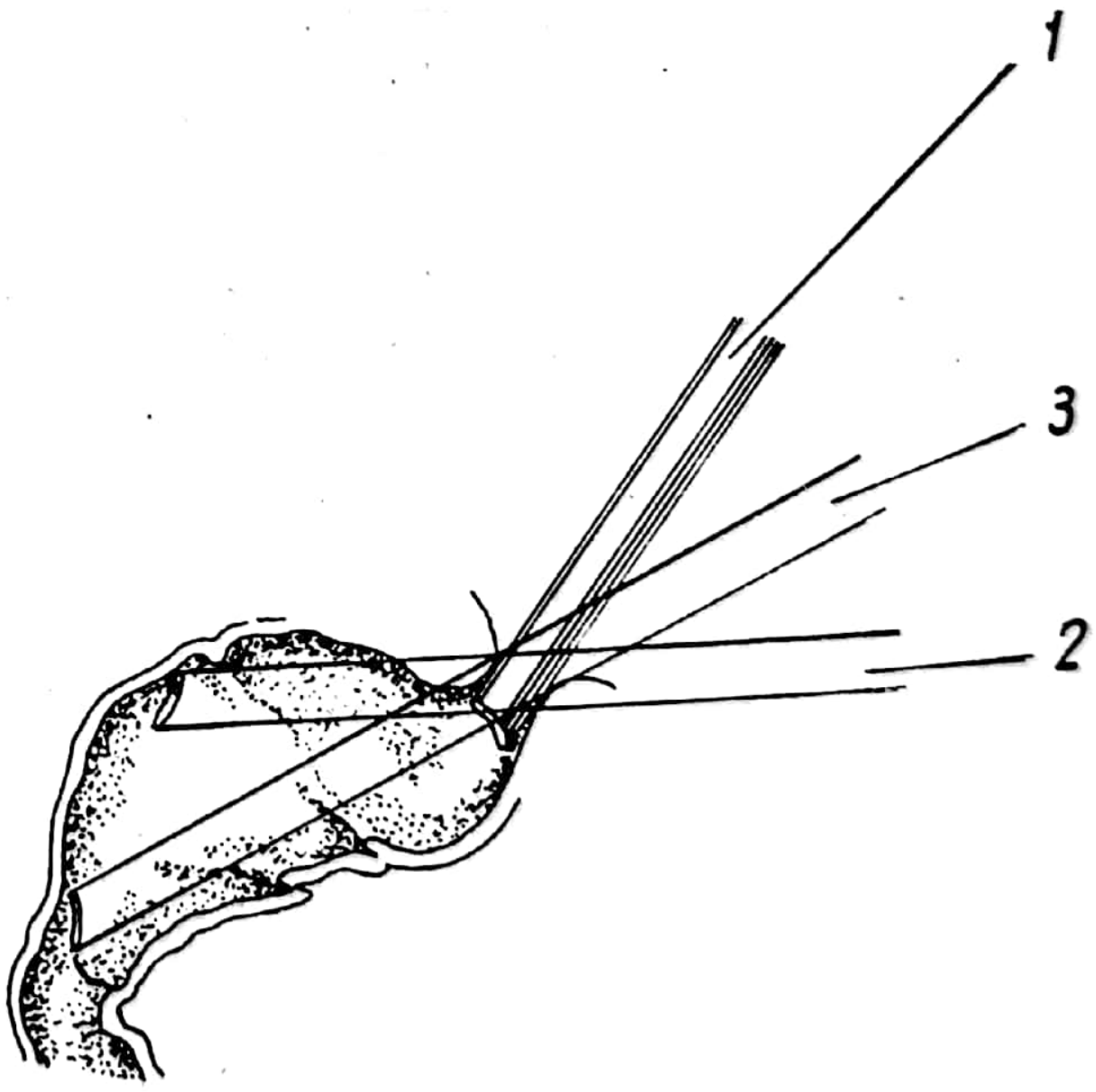

lului anal există două posibilități: una prin întoarcerea capătului distal cu 180° în ampula rectală (fig. 6.17), a doua la retragerea aparatului prin canalul anal. Deoarece în rect și sigmoid se localizează frecvent formațiuni tumorale și afecțiuni inflamatorii cronice (fig. 6.18) fibrorectosigmoidoscopia este metoda electivă pentru diferențierea macroscopică dintre polipii benigni și cancerul proliferativ și dintre afecțiunile inflamatorii



Fig. 6.16. — Fibrosigmoidoscop flexibil ACMI — T91-S.

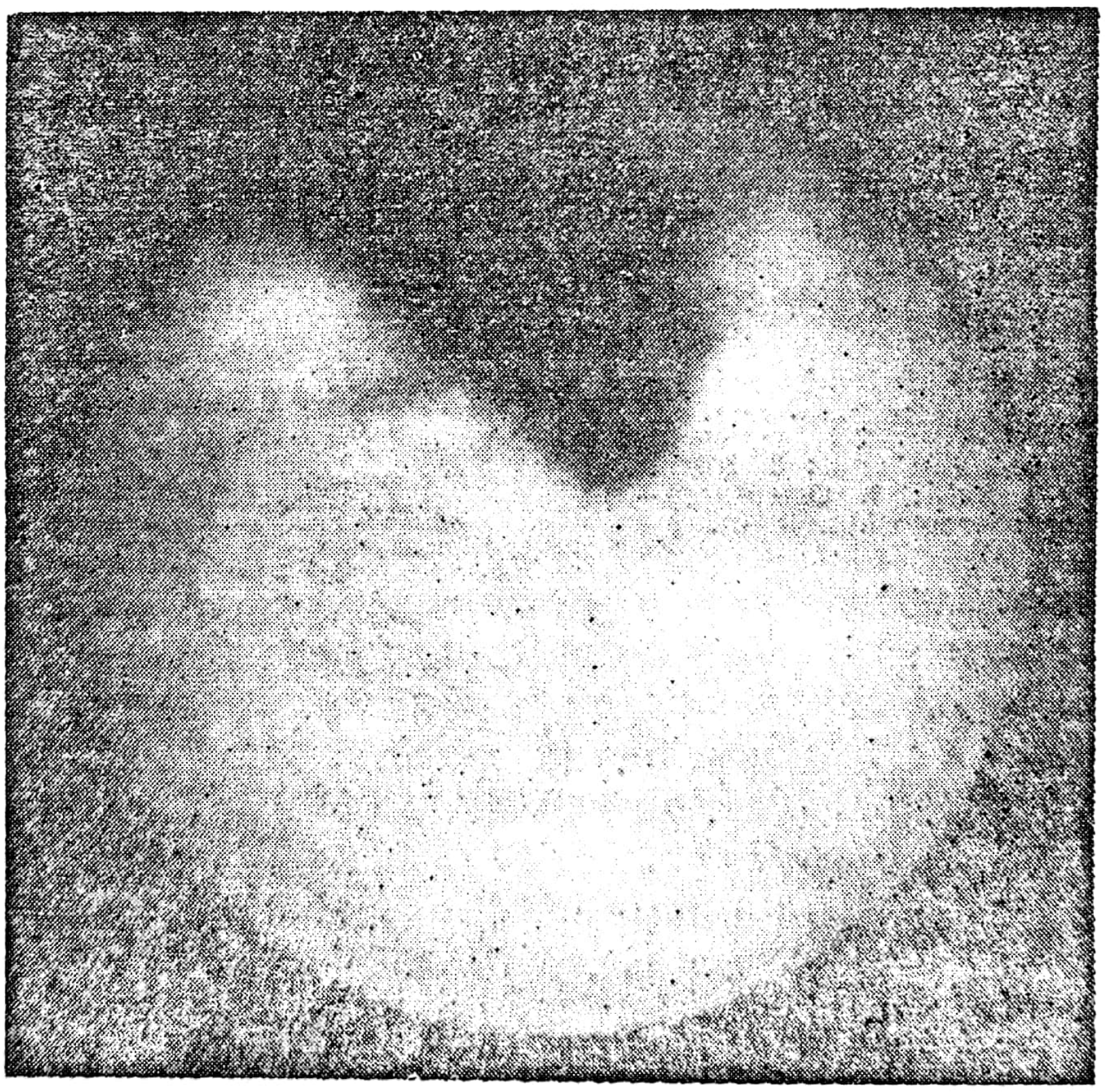

Fig. 6.17. — Vizualizarea retrogradă a canalului anal și ampula rectală inferioară.

Scanned with OKEN Scanner

și cancerul infiltrant. De asemenea se pot efectua polipectomii pînă la nivelul colonului descendent.

Fibrosigmoidoscopul flexibil în comparație cu rectosigmoidoscopul rigid, permite o examinare mai bine tolerată de bolnav, iar vizualizarea este excelentă, motive pentru care va înlocui aparatura rigidă în explorarea colonului distal.

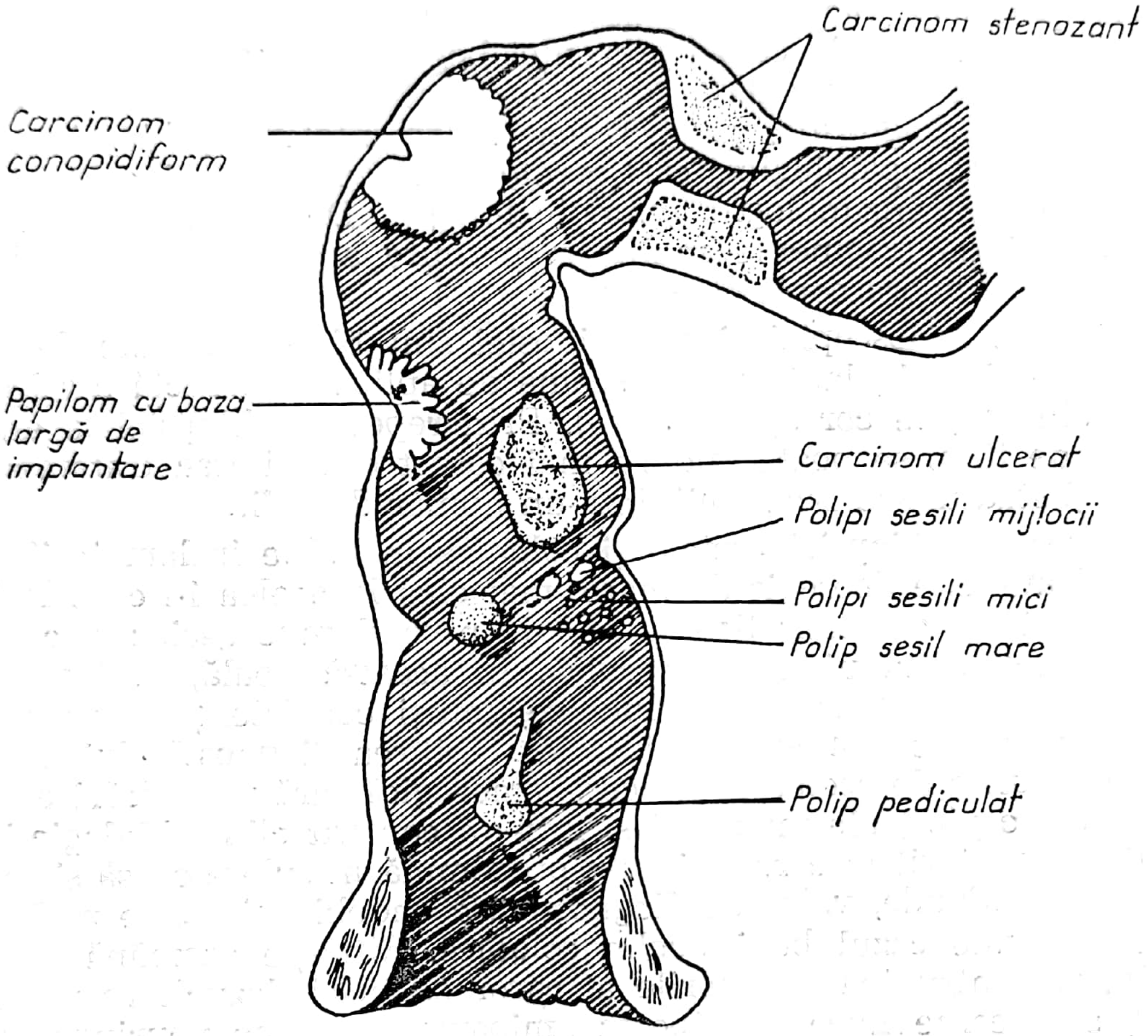

Fig. 6.18. — Tumorile rectosigmoidiene (după Neiger).

BIBLIOGRAFIE

1. **Berry L. H.** și colab. — Gastrointestinal Pan-Endoscopy, Ed. Ch. Thomas Springfield, 1974.
2. **Mandache Fl.** — Chirurgia rectului. Ed. Med., 1971.
3. **Neiger A.** — Proctologie pratique, Ed. Haus Huber Berne, 1973.
4. **Papilian V.** — Anatomia Omului, vol. II, Ed. Med., 1979.

6.1.3. BIOPSIA RECTOCOLONICĂ

În diagnosticul precoce și corect al bolilor rectocolonice au fost înregistrate progrese însemnate o dată cu intrarea în practica curentă a endobiopsiilor țintite. Datorită perfecționării tehnice a aparaturii endoscopice s-a ajuns, într-un timp relativ scurt (15—20 de ani), de la rectoscopul

Scanned with OKEN Scanner

rigid cu posibilităţi numai de endobiopsie oarbă, — la fibroscoape (rectosigmoidoscoape, colonoscoape) flexibile, avînd vîrf omnidirecţional şi vedere axială, lumină rece transmisă prin fibre de sticlă şi posibilităţi de endobiopsie dirijată, de endobiopsii multiple, de polipectomie endoscopică, de periaj citologic etc.

Fragmentul endobioptic are dimensiuni mici, în general între 2—5 mm. Cuprinde parte din mucoasă, mai rareori şi muscularis mucosae. Pătrunderea cu pensa de biopsie în tunica submucoasă prezintă pericole deosebite de hemoragie din cauza prezenţei bogatelor plexuri arteriovenoase care se găsesc la acest nivel.

În scop de diagnostic, prelucrarea fragmentelor de biopsie se face după tehnica histopatologică, care poate să fie completată cu tehnici de histochimie, histoenzimologie, imunohistologie. De asemenea posibilitatea recoltării de fragmente multiple, permite aprofundarea studiilor şi prin tehnici de microscopie electronică.

Efectuarea endoscopiei şi endobiopsiei sînt bine suportate de bolnav şi lipsite de riscuri (dacă se ţine seama de aplicarea corectă a tehnicii şi de contraindicaţiile corespunzătoare). Prin repetarea biopsiei la anumite intervale de timp se poate aprecia mai corect eficacitatea tratamentului, evoluţia şi stadiul sau faza bolii, într-un număr de boli.

Valoarea endobiopsiei rectale şi colonice în bolile inflamatorii difuze sau localizate este deosebit de mare, mai ales la acelea în care leziunile predominante şi caracteristice se află la nivelul mucoasei, aşa cum este cazul în rectocolita ulcerohemoragică. În această boală, deşi nu există modificări microscopice patognomonice, totuşi coexistenţa unor anumite leziuni elementare histologice, ajută la stabilirea diagnosticului de boală, chiar în cazurile de rectocolită ulcerohemoragică fără modificări endoscopice (macroscopice) ale mucoasei şi într-un context clinicobiologic incert. În boli inflamatorii în care leziunile predomină în submucoasă şi în straturile mai profunde, valoarea diagnostică a endobiopsiei este mult diminuată. Aşa este cazul bolii Crohn colonice. Situaţie asemănătoare este valabilă şi pentru toate tumorile al căror sediu şi dezvoltare se află în tunicile subiacente mucoasei (lipoame, mioame, fibroame, neurinoame etc.). În toate aceste cazuri rezultatul biopsiei va fi luat în consideraţie numai cînd este pozitiv (afirmativ pentru presupusa afecţiune).

Ţinînd seama de problemele pe care le pune azi boala tumorală, de importanţa stabilirii cît mai precoce a diagnosticului de cancer, precum şi de morbiditatea mare prin tumori a rectosigmoidului în special, şi a întregului colon, — rolul endobiopsiei rectocolonice în diagnosticul tumorilor este cel mai important. La acestea trebuie adăugat şi faptul că uneori aspectul endoscopic (macroscopic) benign al unei formaţiuni tumorale (dimensiuni sub doi cm, culoare roză, suprafaţă netedă, bază de implantare suplă) poate să fie înşelător şi să mascheze un polip deja degenerat sau un cancer formă polipoasă în faza iniţială.

Acurateţea histodiagnosticului prin endobiopsie rectocolonică depinde de o serie de factori, printre care unul hotărîtor este experienţa endoscopistului privind recunoaşterea după caracterele macroscopice, a zonei de elecţie pentru prelevarea fragmentului de biopsie. În fig. 6.19 sînt figurate cîteva din situaţiile în care tumorile sînt evidente endoscopic şi totuşi endobiopsia poate da rezultate fals negativ.

Scanned with OKEN Scanner

Majoritatea autorilor sînt de acord asupra frecvenței semnificativ de crescute cu care polipii (inclusiv polipii viloși), tumori epiteliale benigne, se transformă în carcinoame, tumori epiteliale maligne. De aceea este recomandabil ca din formațiunile polipoase să se efectueze multiple endobiopsii, în mod obligator de la baza și de la vîrful tumorii, cît și din eventualele zone de pe suprafață ce apar exulcerate. Dintr-un motiv similar este indicat ca la bolnavii cu polipoză multiplă sau polipoze familiale, să se efectueze endoscopii multiple din același polip și din polipi diferiți. În scop de diagnostic precoce al cancerului este bine ca acești bolnavi să fie controlați periodic endoscopic și endobioptic, la intervale de timp de maximum 5—6 luni.

Rolul endobiopsiei rectocolonice este hotărîtor și în deosebirea ce trebuie să fie făcută între masele de pseudopolipi și forma vegetantă a cancerului. Astfel de situații se pot întîlni la unii bolnavi de rectocolită ulcerohemoragică sau colită Crohn, boli care din cauza caracterului lor ulcerativ, cronic, determină formarea de țesut de granulație în exces cu aspect de pseudopolipi. Aceștia pot atinge uneori dimensiuni mari de 5—10 cm diametru, sînt vegetanți, suprafața înmugurită, sînt moi, roșii și sîngerează ușor spontan și la atingere. De aceea la examenul endoscopic sînt luate adesea drept tumori maligne. Endobiopsiile multiple, care sînt obligatorii (cu atît mai mult cu cît uneori diagnosticul de rectocolită ulcerohemoragică sau de colită Crohn, nu este încă cunoscut) arată structura clasică de țesut de granulație bogat vascularizat.

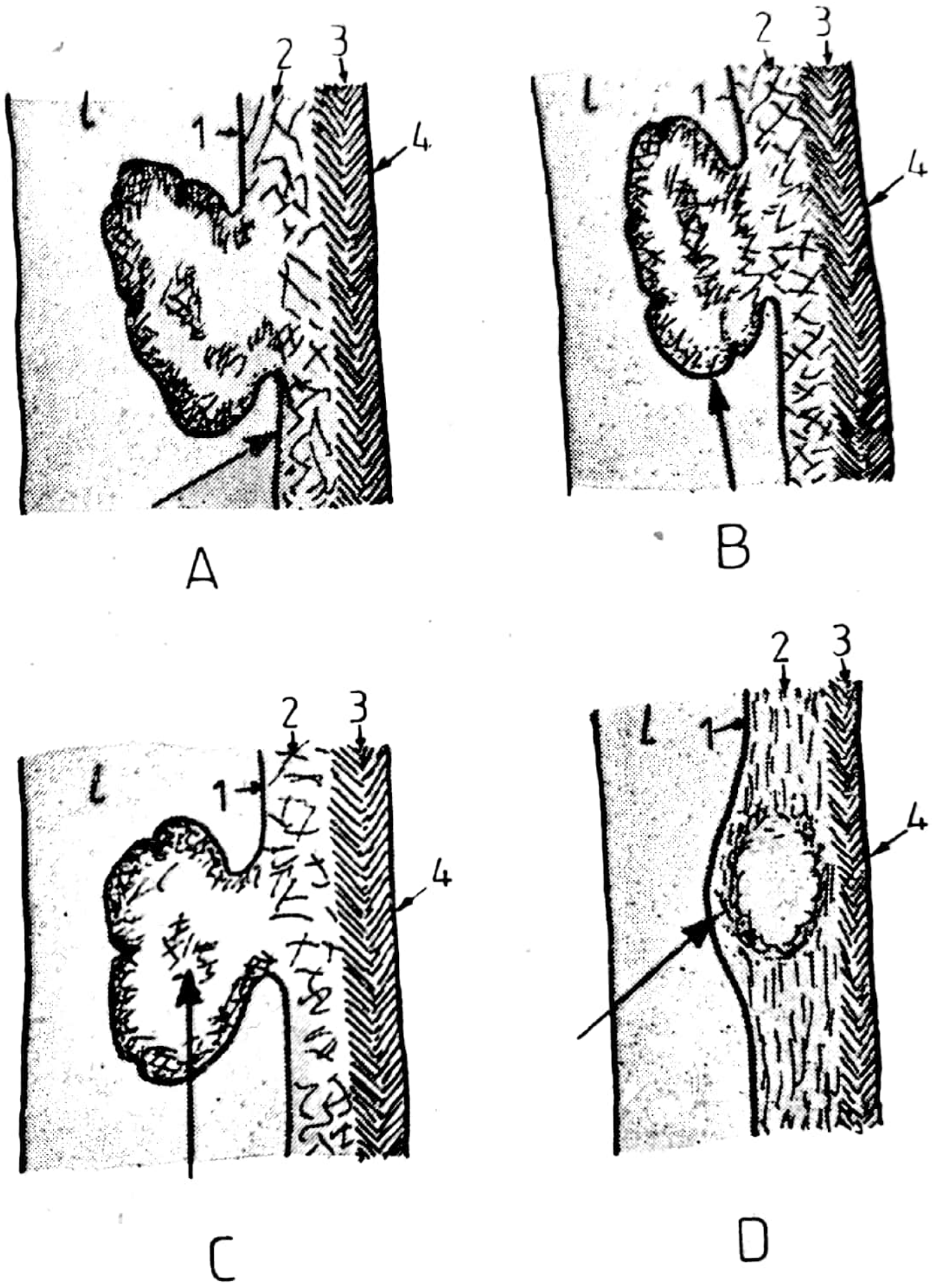

Fig. 6.19. — Schemă figurînd posibilitățile de eroare a histodiagnosticului endobioptic (fals negativ pentru cancer).

l, lumen; *1*, mucoasă; *2*, submucoasă; *3*, musculoasă; *4*, seroasă.

A. recoltarea s-a făcut din mucoasa aflată în imediata vecinătate cu tumora endobiopsiată; proces inflamator.
B. recoltarea s-a făcut din periferia tumorii; endobiopsia: hiperplazie adenomatoasă (pericanceroasă).
C. recoltarea s-a făcut din plin centrul tumorii; endobiopsia: resturi tisulare necrozate.
D. recoltarea este corect făcută, dar, cum fragmentul de biopsie cuprinde numai mucoasă, leziunea care se dezvoltă intramural (tumori neepiteliale), rămîne nediagnosticată; endobiopsia: proces inflamator.

Locul de elecție pentru recoltarea fragmentelor de endobiopsie în ca-

zul tumorilor maligne cu dimensiuni relativ mici (diametrul 3—3,5 cm) și care au centrul ulcerat, este 1/3 mijlocie a tumorii (fig. 6.20); aceasta deoarece fragmentul recoltat din centrul tumorii poate fi neconcludent (țesuturi necrozate), iar cel recoltat din periferie poate să arate numai o reacție hiperplazică de tip adenomatos încă nemalignizată, și deci endobiopsia să dea un rezultat fals negativ pentru cancer.

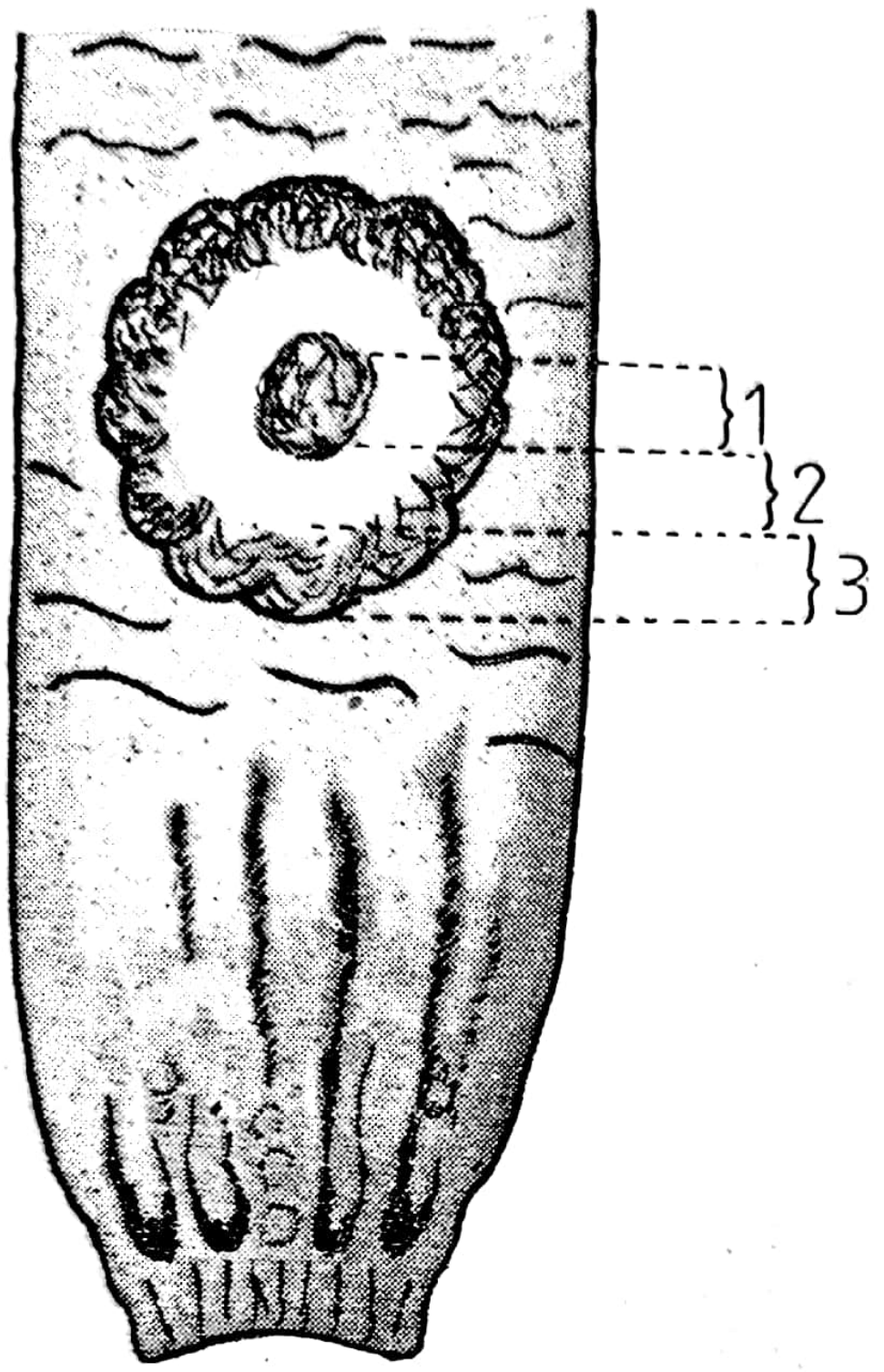

Fig. 6.20. — Schemă reprezentînd trei zone convenționale ale razei unei formațiuni tumorale maligne, de care endoscopistul trebuie să țină seama cînd alege locul pentru recoltarea biopsiei. Fragmentul recoltat din zona 2 (zona de elecție), va conține, cu maximum de probabilitate, țesut tumoral diagnosticabil; fragmentul recoltat din zona 1, va conține frecvent, numai resturi necrozate; fragmentul recoltat din zona 3, va conține frecvent numai reacție peritumorală (adenomatoasă, inflamatorie).

Pentru corectitudinea diagnosticului de boală este necesară strînsa corelare între datele endoscopice (macroscopice) și cele microscopice, încadrate în contextul clinic.

Nu există contraindicații directe ale rectocolonobiopsiei, în afara bolilor de sînge cu deficiențe în timpul de coagulare. Contraindicațiile endobiopsiei derivă implicit din acelea ale rectocolonoscopiei. Incidentele și accidentele acestei metode de investigație sînt foarte rare. Dintre accidente, hemoragia și perforația sînt cele mai grave, dar ele nu se pot produce decît în cazuri de nerespectare a contraindicațiilor sau a regulilor de aplicare a tehnicii respective.

6.1.4. EXPLORAREA MOTILITĂȚII COLONICE

Colonul exercită pe lîngă funcții de absorbție și secreție, propulsia asupra conținutului intraluminal fluid, care se transformă în bol fecal consistent ce va fi stocat și apoi evacuat prin defecație.

Funcțiile sînt corelate astfel încît mișcările de segmentație asigură absorbția apei și electroliților la nivelul buzunarelor haustrale. Pe de altă parte dacă absorbția apei este scăzută și secreția crescută, conținutul intestinal va avea volum mare și consistența fluidă, caracteristici ce reduc mișcările de hipersegmentație și accentuează mișcările (de tranzit) propulsive.

Contracțiile musculaturii colonice caracterizate după efectul asupra conținutului intestinal sînt propulsive și nepropulsive (segmentare).

Propulsia la nivelul colonului este foarte lentă, timpul de tranzit se măsoară în zile.

Cele mai importante mișcări propulsive sînt mișcările de tranzit în masă, foarte rare (2—3/zi) progresînd caudal pe distanțe lungi, precedate

Scanned with OKEN Scanner

de relaxarea colonului, distal de nivelul contractat. Ele sînt stimulate de ingestia alimentelor, activitatea somatică și apar diminuate în somn.

Alte mișcări propulsive progresează pe distanțe mai mici și pot fi orientate cranio-caudal sau invers, fiind de tip retrograd.

Mișcările nepropulsive segmentare sînt contracții izolate ale musculaturii colonice circulare ce întîrzie tranzitul și favorizează absorbția.

Există diferențe în motilitatea segmentelor colonice corespunzător funcției ce o îndeplinesc. Astfel, colonul drept, sediul schimburilor hidroelectrolitice prezintă frecvent mișcări nepropulsive (segmentare) iar colonul stîng și segmentul rectoanal propulsează, stochează și evacuează periodic conținutul intestinal.

Celulele musculaturii netede colonice se contractă spontan și ritmic fără a necesita impulsuri nervoase sau intervenția unor substanțe hormonale, posedă deci automatism.

Expresia electrică a acestui automatism sînt undele lente sau ritmul electric de bază (BER).

Sistemul nervos extrinsec și o serie de hormoni gastrointestinali pot modifica motilitatea dar nu sînt indispensabili în desfășurarea funcției motorii, așa încît musculatura colonică posedă o autonomie relativă și diferențiată: în colonul drept motilitatea nu este modificată dacă se întrerupe inervația extrinsecă parasimpatică, spre deosebire de colonul stîng ce este mai dependent de integritatea anatomofuncțională a sistemului nervos vegetativ.

Excitarea fibrelor sistemului nervos extrinsec poate modifica frecvența BER sau chiar progresarea conținutului de-a lungul colonului.

Controlul sistemului nervos somatic este evident la nivelul sfincterului anal, iar intervenția sistemului nervos simpatic asupra motilității este minimă.

Sistemul nervos parasimpatic prin nervul vag influențează motilitatea în special indirect eliberînd o serie de hormoni ce acționează asupra musculaturii colonice. Parasimpaticul sacrat are rol în mecanismul defecației.

Pentru sistemul nonadrenergic, noncolinergic s-au descris mai ales funcții inhibitorii. Neurotransmițătorul este necunoscut deși s-au propus: serotonina, substanțe purinice (ATP, ADP, AMP), neuropeptide (substanța P), neurotensina, opioizii, somatostatina, VIP.

Cît privește hormonii gastrointestinali, intervenția lor modelatoare este azi destul de bine cunoscută. Gastrina stimulează contracția musculară, modifică BER și crește numărul potențialelor de acțiune.

Colecistochinina are efecte similare cu ale gastrinei, în plus este posibil să fie responsabilă de unele anomalii descrise în colonul iritabil.

Efectul secretinei este controversat, afirmîndu-se fie absența oricărei acțiuni, fie inhibiția răspunsului contractil motor al sigmoidului după colecistochinină sau ingestia alimentară.

Glucagonul, după unii autori, crește frecvența BER și tonusul colonului, după alții inhibă activitatea motorie după ingestia alimentelor.

Motilitatea colonică a fost studiată cu diverse metode, nici una nefiind însă perfectă și foarte fidelă. Pentru a avea o oglindă mai reală privind mișcările de la nivelul intestinului gros, trebuie evidențiate aspectele descrise prin mai multe mijloace de cercetare.

Scanned with OKEN Scanner

6.1.4.1. EXAMENE RADIOLOGICE

A. *Prînzul baritat* permite studierea timpilor de tranzit, a tipului de mișcare la nivelul colonului.

Prînzul baritat progresează în colon în circa 24 de ore, timp în care se pot efectua filme pentru a putea observa diversele tipuri de mișcări:

1. Mișcarea haustrală „în suveică", mișcare de segmentare nepropulsivă care creează un buzunar haustral.

2. Propulsia sau retropropulsia haustrală, contracție succesivă și secvențială a unei haustre ce deplasează conținutul cu 5—20 cm.

3. Propulsia haustrală cu două subtipuri:

a. sistolică: contopirea a 2—3 haustre vecine, la care se adaugă o haustră anterioară ce se contractă și o haustră la capătul șirului ce evacuează;

b. serială — ce constă în contopirea a 2—3 haustre: ulterior una se golește evacuînd conținutul parțial în cealaltă.

4. Mișcările peristaltice, unde de contracție care se deplasează mișcînd conținutul pe distanțe de 5—10 cm.

5. Mișcările în „masă" propulsează conținutul pe distanțe mari, sînt inițiate dintr-o zonă ce se contractă și în fața căreia dispare orice fel de activitate segmentară.

Pentru a diminua dezavantajul unei examinări repetate cu efectuarea de seriografii se utilizează examinarea cu ecran floroscopic și imagine intensificată. Deoarece unele interpretări sînt supuse factorului subiectiv, s-a introdus cineradiografia.

S-a constatat în grupul subiecților cu colon iritabil, o categorie la care mișcările de segmentare sînt foarte accentuate și care evoluează cu constipație spastică, cît și cazuri cu predominența mișcărilor propulsive (forme cu diaree).

La bolnavii cu diverticuloză colonică sînt foarte frecvente mișcările de segmentație.

B. *Irigoscopia* furnizează relații asupra tonusului și dinamicii colonului. Prin clisma baritată se evidențiază megacolonul — dilatație marcată a lumenului întîlnită în mai multe afecțiuni cu absența motilității în zona dilatată.

În boala Hirschsprung, se asociază îngustarea segmentului rectosigmoidian distensiei enorme a colonului, realizînd un aspect caracteristic neîntîlnit în alte afecțiuni ce evoluează cu dilatație, ca: megalocolonul idiopatic, megacolonul din boala laxativelor, megacolonul toxic din colita ulceroasă. În ultimele 2 entități la nivelul colonului stîng lipsesc mișcările de segmentație (haustrația) și tranzitul este foarte accelerat; în colita ulceroasă se adaugă și modificările caracteristice ale mucoasei (ulcerații).

C. *Timpii de tranzit* se pot studia fie urmărind progresiv tranzitul baritat, fie cu ajutorul markerilor radioopaci înghițiți, sau utilizînd alimente marcate cu radioizotopi.

S-au notat următorii timpi de tranzit pentru coloana baritată: la 4 ore este vizualizat cecul; flexura hepatică la 6 ore; flexura splenică la 9 ore; colonul pelvin la 12 ore. De la acest nivel tranzitul este încetinit net, adică în 72 ore se elimină cca 75%.

Scanned with OKEN Scanner

Cea mai utilizată metodă pentru studiul segmentului de tranzit este înghiţirea de markeri radioopaci. Se folosesc de obicei microsfere de plastic radioopace în număr de 25—30 şi se notează timpul în care se elimină 80% din totalul markerilor. Normal 25 de markeri se elimină în aproximativ 150 de ore.

Studiul tranzitului colonic a permis evidenţierea anomaliilor motorii din constipaţia habituală:

a. scăderea motilităţii întregului colon (inerţie colonică);

b. scăderea motilităţii rectale;

c. hipomotilitatea colonului transvers şi descendent.

Utilizarea radioizotopilor a simplificat mult metodologica cercetării tranzitului colonic.

Se utilizează alimente ingerate marcate cu Cr^{51} Cl_3 şi ulterior se cercetează radioactivitatea materiilor fecale. Normal, izotopul apare în scaun la 24 ore, la 36 ore se elimină aproximativ 50% din cantitatea ingerată şi la 4—5 zile 85% din totalul substanţei radioactive; în mod normal o evacuare completă se realizează deci în 4—5 zile. În cazurile de constipaţii, această eliminare poate dura 3—4—6 săptămîni.

6.1.4.2. EXPLORAREA MANOMETRICĂ A MOTILITĂŢII COLONICE

Tehnicile de înregistrare a presiunii intraluminale sînt variate. Se folosesc baloane de cauciuc, tuburi deschise, capsule radiotelemetrice ce înregistrează presiunea şi sînt conectate la un sistem tubular care transmite variaţiile presiunii unui manometru, concomitent procedîndu-se la înscrierea grafică. Iniţial s-a studiat segmentul distal al colonului, mai uşor abordabil.

Cu ajutorul colonoscopului pot fi cercetate toate segmentele colonului.

Utilizarea baloanelor de cauciuc a fost limitată de faptul că pe traseu se înregistrau şi modificări generate de elasticitatea balonului. Pe de altă parte, activitatea motorie colonică e stimulată de prezenţa balonului.

Tuburile deschise, mai fidele, se pot utiliza mai multe concomitent, introduse la diverse niveluri, sînt mai uşor de manevrat, dar se obstruează deseori cu conţinut intestinal.

Capsula radiotelemetrică generează un semnal care se transmite cu o frecvenţă ce variază cu presiunea intraluminală. Are dezavantajul de a se deplasa o dată cu conţinutul colonic şi măsoară presiunea într-un singur punct.

Înregistrarea simultană a presiunii şi cinematografia mişcărilor colonice sînt metode complementare care aduc informaţii utile. Presiunea intramurală este efectul contracţiei musculare şi deci, indirect poate furniza date privind motilitatea.

S-au descris 4 tipuri de unde înregistrate manometric cu următoarele caracteristici (tabelul 6.I şi fig. 6.21).

Este greu de stabilit o corelaţie între undele ce exprimă modificări de presiune intraluminală şi variantele mişcării colonice.

1. *Mişcări segmentare* — ce corespund tipului I şi II de unde, se produc ritmic 2—3/min., la distanţe regulate, prin contracţia muscu-

laturii circulare și longitudinale, produc creșteri ale presiunii intraluminale și aspectul de haustrație care durează aproximativ un minut. Undele tip III durează mai mult de 1—5 minute, măresc presiunea bazală, pe fondul căreia apar contracții tip I și II. Mișcările de segmentare

Tabelul 6.I

Caracterizarea tipurilor de unde colonice

Tipul undei colonice	Amplitudine	Durata	Frecvența	Forma de contracție musculară	
				Mişcări propulsive	Mişcări nepropulsive (segmentație)
I	5—7 cm/H_2O	5 sec.	3—7 minute	—	+
II	10 cm/H_2O	10—80 sec.	2 minute	—	+
III	10 cm/H_2O	60—180 sec.	foarte rar	creșt. pres. bazale + tip I și tip II	+
IV	80—100 cm/H_2O	120—240 sec.	foarte rar	+	—

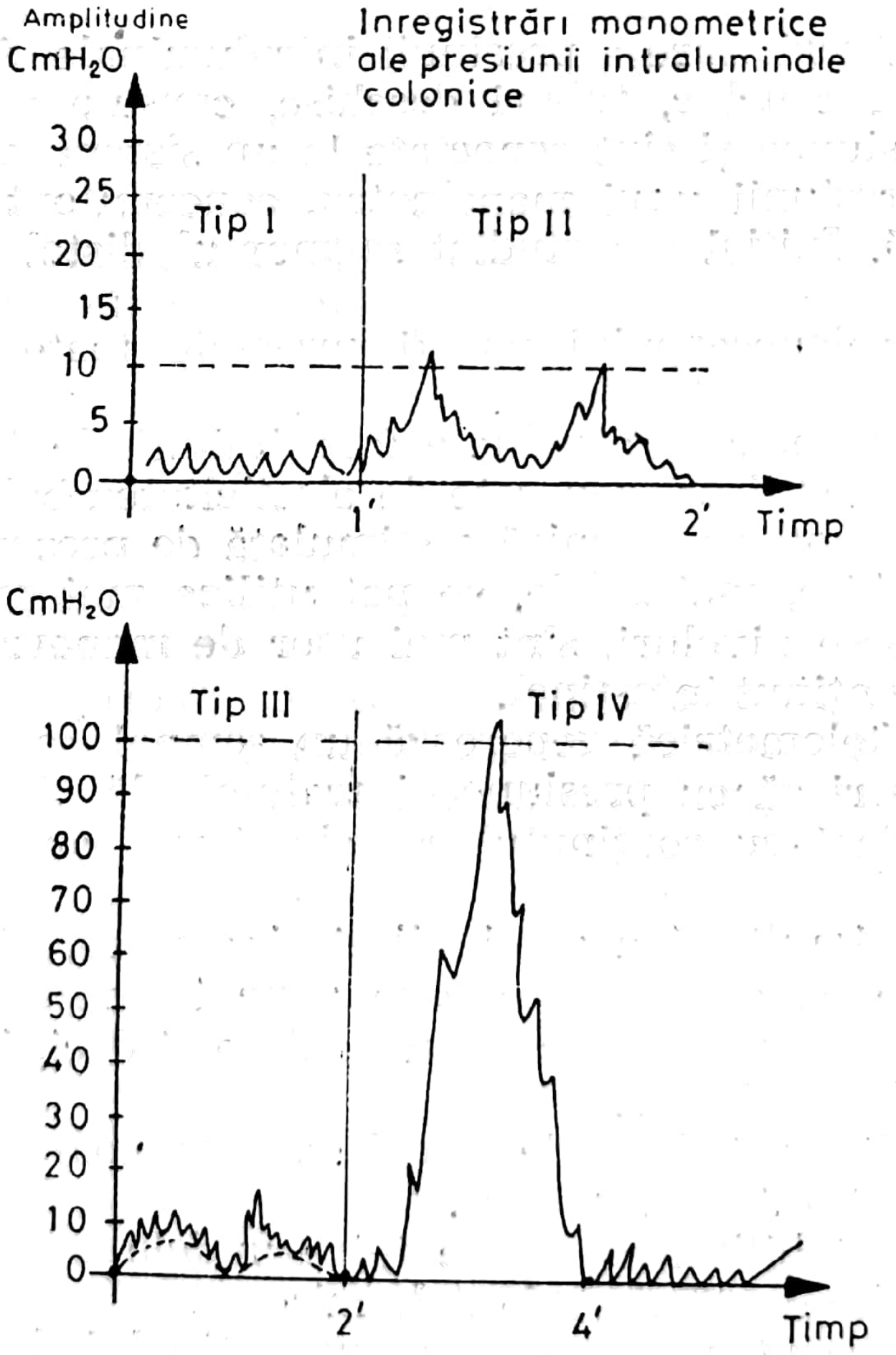

Fig. 6.21. — Aspectul undelor colonice înregistrate prin manometrie intraluminală.

se însoţesc de creşterea presiunii intraluminale, realizează fragmentarea colonului în compartimente, în care conţinutul intestinal este supus unei mişcări de du-te-vino ce întîrzie tranzitul, favorizînd absorbţia.

2. *Mişcările peristaltice* — constau într-o contracţie a musculaturii circulare care se deplasează cu viteza de 1—2 cm/min. precedate de o relaxare musculară „aspect în valuri“, de „scurgere a haustrelor“ care transportă conţinutul pe distanţe scurte. Frecvenţa de apariţie este de 2—3—12 cicli/minut.

3. *Mişcările antiperistaltice* — sînt foarte rare, cu excepţia cecului.

4. *Mişcările de transport în masă* — corespund tipului IV de unde, apar de 2—3 ori/zi, după masă, efort fizic, dimineaţa, după stresuri şi transportă conţinutul pe distanţe lungi. Se declanşează prin reflex gastrocolic şi duodenocolic, intervenind posibil şi gastrina. Ele încep la nivelul colonului ascendent ca o zonă contractilă, urmată imediat de contracţia unui segment colonic foarte întins (mai mare sau egal cu 20 cm) şi, distal, de încetarea oricărei activităţi de segmentare. O asemenea mişcare poate propulsa masa conţinutului intestinal pe distanţe lungi, uneori pînă la rect.

Manometric nu se înregistrează modificări, cu excepţia unei unde de contracţie ce se deplasează în masă.

Motilitatea îmbracă aspecte variate în diversele segmente ale colonului.

Cecul — este sediul mişcărilor antiperistaltice în cicluri de 2—8 minute ce traversează conţinutul permiţînd absorbţia dar nu şi regurgitarea prin valva ileocecală.

Colonul proximal — este dominat de mişcări de segmentare staţionare. Mişcările de transport în masă sînt rare şi deplasează conţinutul pe distanţe de 10—100 cm, uneori fiind urmate de defecaţie.

Colonul distal — are o activitate motorie intensă constînd în mişcări de segmentaţie frecvente, cu rol de a încetini progresia fecalelor, deci de a asigura continenţa.

Alte tipuri de mişcări peristaltice, antiperistaltice sînt foarte rare la acest nivel, iar mişcările de transport în masă sînt propagate de la colonul proximal.

Sigmoidul, prin contracţii segmentare succesive şi contracţii în masă transportă fecalele în rect.

Rectul prezintă contracţii segmentare mai intense decît sigmoidul, cu rol de a întîrzia progresia conţinutului sigmoidian.

În concluzie, în colonul drept domină mişcări haustrale şi propulsia sistolică ce favorizează absorbţia, în colonul stîng sînt frecvente mişcările de propulsie şi peristaltică.

La nivelul valvei ileocecale şi a joncţiunii retrosigmoidiene, prin studiile manometrice s-au notat comportamente motorii aparte.

Astfel, valva ileocecală realizează o creştere a presiunii intraluminale, stimularea proximală de valvă generează scăderea presiunii, iar distensia distal de valvă o creştere a presiunii, acţiuni ce explică rolul valvei în prevenirea refluxului şi orientarea tranzitului.

În zona joncţiunii rectosigmoidiene apar creşteri ale presiunii intraluminale ce indică frecvenţa crescută a mişcărilor, dar nu s-a putut izola un sfincter fiziologic sugerat de O'Bierne.

Cercetarea motilităţii anorectale prin măsurarea presiunii intrarectale evidenţiază o stare de contractură tonică pentru sfincterul anal extern

Scanned with OKEN Scanner

și intern, cel intern avînd un tonus mai ridicat (25—85 cm H_2O). Sfincterele sînt sensibile la schimbările presiunii intrarectale prin distensie.

În practica curentă se cercetează presiunea intrarectală în boala Hirschprung, pentru care este caracteristică lipsa de răspuns a sfincterului anal la distensia rectului.

La bolnavii cu colon iritabil s-au decelat variații ale presiunii intraluminale exagerat de intense după stimuli fiziologici și farmacologici (emoții, efort, hormoni gastrointestinali, droguri, colinergice).

În constipația cronică predomină mișcările segmentare nepropulsive ce cresc presiunea intraluminală.

În sindromul diareic predomină mișcările propulsive care accelerează tranzitul, dar nu modifică presiunea intraluminală.

6.1.4.3. EXPLORĂRI ELECTROFIZIOLOGICE

Celulele musculaturii netede colonice posedă o activitate autonomă contractilă ce are drept substrat și expresie o activitate electrică. Aceasta a fost studiată folosind microelectrozi (introduși la diverse niveluri cu ajutorul colonoscopului) care înregistrează curenții de repaus și acțiune.

S-au descris unde lente (ritmul electric de bază BER) și potențialele de acțiune. Acest tip de activitate nu este specifică colonului ci apare și în alte zone ale tractului digestiv.

Salve de potențial propagate și înregistrate se evidențiază numai la nivelul musculaturii colonice.

BER este expresia schimbărilor fizice a potențialului electric al membranei celulei musculare netede. BER își are originea în celulele musculaturii circulare și se propagă în toate sensurile, dar mai ales circular.

Contracția musculaturii circulare apare ca un potențial de acțiune în faza de maximă depolarizare a BER.

Potențialele de vîrf sînt produse prin stimularea parasimpaticului sau prin distensie în faza de depolarizare a BER.

BER este generat de o multitudine de pacemeker-i răspîndiți de-a lungul întregului colon și este emis discontinuu. S-au înregistrat BER cu o frecvență de 2—9 cicli/sec. și BER cu o frecvență de 9—13 cicli/sec.

BER apare indiferent de starea de contracție a musculaturii netede colonice.

Prin înregistrări etajate s-a constatat că BER își crește progresiv frecvența de la nivelul cecului spre rect.

BER influențează activitatea motorie propulsivă a colonului. În studii experimentale s-a observat, concomitent cu mobilizarea conținutului intestinal din ileon în cec, o activitate intensă a pacemeker-ului ileocecal, iar propulsia ulterioară este condiționată de activitatea dominantă a pacemarker-ului cecal.

Undele lente (BER) adiacente se cuplează și pot surveni în secvența fixă, constantă. Dacă acest cuplaj se realizează pe o distanță lungă, apare o mișcare de propulsie.

Salvele de potențial propagate sînt independente de cele două tipuri de activitate electrică descrise, au o frecvență de 20—60 cicli/minut, amplitudine joasă și se întind pe o durată de mai multe unde lente.

Scanned with OKEN Scanner

Propagarea activității electrice se face prin fibrele musculaturii netede care are o structură de sincițiu funcțional, cît și prin plexul mienteric intramural (deci și prin fibre nervoase).

Rolul plexului este important, excitarea lui producînd creșterea amplitudinii și vitezei de propagare a undelor, a tonusului și frecvenței contracțiilor ritmice concomitente. Colonul uman poate fi împărțit în 3 segmente (unități motorii) care au ca substrat activități electrice diferite;

1. Segmentul proximal — colonul drept (colonul ascendent).
2. Segmentul mediu — colonul stîng (colonul transvers — colonul descendent și sigmoid).
3. Segmentul distal — rectul.

Colonul ascendent este sediul mișcărilor hipersegmentației cu rol de a facilita absorbția. Mișcările de retropropulsie din transvers în cec sînt frecvente. Mișcările de transport în masă, cît și undele peristaltice sînt inițiate tot în acest segment.

În colonul transvers există o activitate electrică bine exprimată prin unde lente, cu frecvență mare și cuplate mai ales în zona centrală. Ca urmare, în colonul transvers activitatea motorie este mult mai intensă decît în colonul descendent, corespunzător rolului său de segment de tranzit. După defecație, unii subiecți își golesc complet numai rectul, pentru alți subiecți mișcările de masă și peristaltice evacuează toată jumătatea dreaptă a colonului.

Mișcarea conținutului propulsează fecalele din colonul stîng în rect, de obicei ca răspuns la stimulul alimentar. Fecalele sînt stocate în rect, care menține continența pînă la momentul optim al defecației, prin următoarele mecanisme:

1. Proprietatea vîsco-elastică a peretelui rectal.

Creșterea bruscă a presiunii intrarectale este de foarte scurtă durată, ulterior scăzînd pînă la nivelul care duce la dispariția senzației de defecație.

Datorită acestui mecanism rectul se poate acomoda la cantități variabile de materii fecale.

2. Unghiul rectoanal de repaus de 80° este realizat de dispunerea sfincterului anal extern sub forma a 3 anse ce înconjură rectul.

3. Reflexul retroanal inhibitor este declanșat de distensia rectală și are la bază contracție antagonică a sfincterelor anale, cît și relaxarea ridicătorilor anali, astfel încît unghiul rectoanal devine ascuțit. Reflexul este prezent de la naștere.

Defecația, reflexul contractil anorectal este declanșat de distensia rectală care generează, pe peretele rectal, o stare de tensiune. Receptorii sînt extrarectali iar căile de transmitere parasimpatice cu releu medular.

Prin relaxarea sfincterului anal extern și contracția ridicătorului anal, unghiul rectoanal se șterge, ulterior contracția ridicătorilor anali și a mușchiului longitudinal scurtează canalul anal și deschide anusul, ceea ce favorizează eliminarea fecalelor.

Contracția ansei superioare a sfincterului anal extern închide defecația (fig. 6.22).

Cunoașterea datelor de fiziologie normală a motilității colonice permite a explica parțial mecanismul unor anomalii motorii mai frecvent întîlnite și a clasifica afecțiunile folosind acest criteriu (tabelul 6.II).

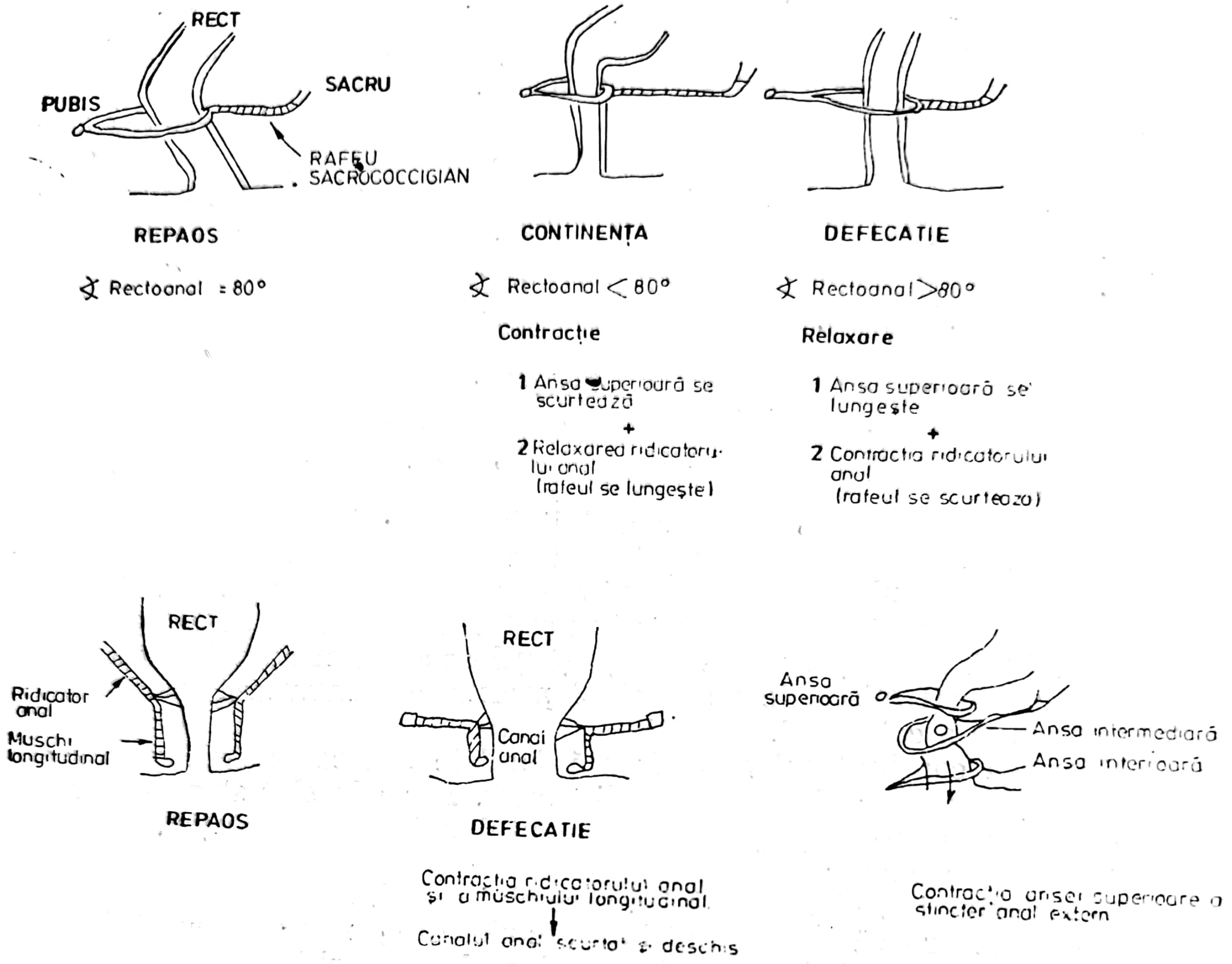

Fig. 6.22. — Aspecte ale motilității anorectale în repaus, defecație și stare de continență.

Tabelul 6.11

Clasificarea afecțiunilor colonice după mecanismul anomaliei motorii

Boli cu substrat lezional		Boli fără substrat lezional	
Leziunea musculaturii netede colonice	— Distrofia miotonă Sclerodermia Dermatomiozita — Amiloidoza — Boala laxativelor	*Colon iritabil* (accentuarea sau absența mișcărilor de segmentație)	— forma cu constipație spastică — forma cu diaree nedureroasă — forma cu diaree și constipație
Leziuni ale plexului mienteric	— Boala Hirsprung — Boala laxativelor	*Constipația habituală* (diminuarea mișcărilor propulsive)	— întreg colonul (inerția colonică) — rect — colon transvers și stg
Leziunea arcului reflex al defecației	— Sindromul cozii de cal — Leziuni perianale	*Diverticuloza colonică* (accentuarea mișcărilor de segmentație)	

Scanned with OKEN Scanner

BIBLIOGRAFIE

1. **Bockus H.** — Gastroenterology, Ed. Saunders Co., 1976, p. 803.
2. **Bockus H.** — Gastroenterology, Ed. Saunders Co., 1976, p. 852.
3. **Haddad H., Bestrand G. D.** — Med. Clin. N. Amer., 1981, vol. 65, nr. 6, p. 1 377.
4. **Misiewicz I. J.** — in Disorders of the gastrointestinal tract. Disorders of the liver. Nutritional disorders. Ed. John Dietschy, 1976, p. 151.
5. **Quyang A., Cohen S.** — Med. Clin. N. Amer., 1981, vol. 65, nr. 6, p. 1 111.
6. **Rattan S.** — Med. Clin. N. Amer., 1981, vol. 65, nr. 6, p. 1 129.
7. **Ritchie J. A.** — Gastrointestinal motility, Ed. L. Demling and R. Ottenjann, 1969, p. 104.
8. **Shafik A.** — Colo-Proctology, 1982, vol. IV, p. 49.
9. **Sleisenger M., Fordtran J.** — Gastrointestinal diseases. Ed. Saunders Co., 1973, p. 233.
10. **Teodorescu Exarcu** — Fiziologia și fiziopatologia digestiei, Ed. Medicală, 1982., p. 664.

6.1.5. EXAMENUL COPROLOGIC

Dintre investigațiile ce privesc diferitele funcții care revin tubului digestiv și anexelor sale, face parte și examenul coprologic, prin care se înțelege de regulă examenul macroscopic și microscopic al materiilor fecale.

Examenul macroscopic. Examenul macroscopic cu ochiul liber (sau cu lupa) oferă date asupra cantității, consistenței, formei, culorii, mirosului și asupra prezenței în materiile fecale de resturi alimentare, produse patologice, corpuri străine sau elemente parazitare.

Cantitatea normală de materii fecale, eliminată în 24 de ore, este 100—250 g, aceasta depinzînd în mare măsură de cantitatea și calitatea alimentelor ingerate. Persoanele la care domină o alimentație bogată în reziduuri au scaunele abundente, în timp ce la cele care consumă alimente mai concentrate scaunele sînt de obicei în cantități reduse. Cantitățile de materii fecale eliminate variază și în tulburările de tranzit intestinal. Astfel în diareele care însoțesc afecțiunile colonice, scaunele compuse în special din mucus și mucozități, sînt de cantități în general reduse, în timp ce în cele care însoțesc bolile intestinului subțire (sau ale colonului ascendent) sînt de cantități mult mai crescute. În constipație, din cauza deshidratării materiilor fecale la nivelul rectosigmoidului, acestea sînt în cantități reduse. În schimb în constipațiile rebele și în cele însoțite de megacolon, se pot întîlni eliminări de fecale ce depășesc 2 kg.

Consistența, în mod normal păstoasă a scaunelor, suferă frecvent modificări, putînd deveni lichidă sau semilichidă, ca în scaunele diareice (cu un conținut în apă de peste 90%), sau dură (sau semidură), așa cum este întîlnită la persoanele cu un tranzit încetinit, sau cu constipații rebele.

Culoarea brun deschisă a scaunului normal variază în primul rînd în funcție de alimentație. Astfel, scaunul capătă o culoare brun-deschisă sau chiar alburie cînd în alimentația zilnică predomină laptele sau produsele lactate și o culoare brun închisă cînd subiectul consumă cu preponderență carne sau produse de carne. O colorație verde o dau scaunelor unele medicamente (colagoge) dar și consumul de spanac. Colorația roșie a

scaunelor poate apărea după consumul de sfeclă roșie, după ingerarea unor medicamente (Vermigal) dar și în hemoragiile digestive inferioare, sau mai rar în porfirii. Caracteristice sînt scaunele melenice, de culoare neagră „ca păcura“ din hemoragiile digestive superioare și scaunele decolorate, albe (acolice) din obstrucțiile complete ale căilor biliare (ictere obstructive).

Forma cilindrică a scaunului normal, cu un diametru cuprins între 2—5 cm este dată de trecerea acestuia prin filiera anală. O formă de „creion“ sau de „panglică“ poate fi determinată printre altele de stenozele rectale postoperatorii, hipertoniile sfincteriene sau de stricturile rectale de origine neoplazică. Scaunele fragmentate formate din mici bile ovalare de culoare neagră („scaun de capră“), se întîlnesc frecvent în constipațiile cu caracter spastic.

Mirosul scaunului fiind determinat de produsele de degradare proteică (indol, scatol) depinde în mare măsură, ca de altfel și celelalte însușiri ale acestuia, de alimentație, avînd un caracter putrid în regimurile bogate în carne și un miros mai puțin pregnant la vegetarieni. Adeseori fără un miros deosebit se prezintă și scaunele din diareele emoționale, dizenteria amebiană și chiar din holeră, întrucît din cauza hiperstaltismului exagerat, flora bacteriană n-are timp să intre în acțiune. În procesele de fermentație, sub influența florei bacteriene colonice, scaunele capătă un miros pătrunzător acid. Un miros cu totul particular, fetid, cadaveric, respingător, îl prezintă îndeosebi scaunele cu puroi și sînge ale bolnavilor cu cancere de rect sau de colon.

Examenul macroscopic permite identificarea unor resturi alimentare de origine animală sau vegetală, a unor produse patologice ca și diferite corpuri străine sau elemente parazitare.

In acest scop este necesar ca proba de materii fecale să fie depusă într-un recipient de sticlă. Dilacerînd cu o baghetă de sticlă masa fecală, se adaugă treptat și mici cantități de apă, ca să se obțină un amestec omogen. Toată cantitatea se trece într-o cutie Petri, cu un diametru mai mare, iar examenul va fi făcut în mod alternativ pe fond alb și negru.

Resturile alimentare de origine *animală* sînt reprezentate de *țesut conjunctiv* și de *grăsimi*. Țesutul conjunctiv se prezintă sub formă de lambouri albicioase și de structura fibroasă, iar grăsimile din scaunele steatoreice se pot remarca după aspectul sub formă de picături ce plutesc la suprafața fecalelor diluate. Prezența țesutului conjunctiv pledează pentru tulburări în digestia gastrică, iar apariția grăsimilor în scaune poate să-și aibă originea într-o deficiență de secreție biliară, pancreatică sau intestinală. Resturile de *origine vegetală* sînt reprezentate de fragmente mici de cartofi, morcovi, legume etc. ceea ce se poate datora lipsei acidului clorhidric în stomac.

Produsele patologice ce se pot remarca la acest examen sînt *mucusul, puroiul* și *sîngele.*

Mucusul, care se datorește unei hipersecreții glandulare intestinale, însoțește de regulă scaunele bolnavilor cu colonopatii funcționale și poate fi amestecat cu fecalele sau să le îmbrace la suprafață.

Puroiul, amestecat cu sînge sau cu materii fecale, apare în anite, anorectite, procese neoplazice rectosigmoidiene. În cazul unor abcese locale, scaunul întreg poate fi constituit numai din puroi.

Mai semnificativă este prezența sîngelui în materiile fecale (hematochezia). Dar pe lîngă hemoragiile superioare care se manifestă sub formă de scaune negre, melenice și pe lîngă hemoragiile cu sînge roșu de origine strict rectală (rectoragii), sîngele apare în scaune în numeroase alte afecțiuni. Astfel sîngele apare în scaun în diferite afecțiuni anorectale (hemoroizi, fisuri etc.), în unele boli intestinale de origine infecțioasă (microbiană, virotică sau parazitară) ca și în boli ca polipoza rectocolonică, diverticulită, endometrioză rectosigmoidiană etc. Eliminările lichide cu sînge, mucus și puroi sînt caracteristice pentru colita ulcerohemoragică.

Drept *corpuri străine* pot fi identificate în scaune: sîmburi de fructe sau diferite obiecte (monezi, butoni, nasturi etc.) înghițite accidental de copii sau adulți, iar ca elemente *parazitare* ce adeseori permit un diagnostic parazitologic, se pot recunoaște la un examen liber, paraziți întregi (oxiuri, ascarizi etc.), sau fragmente din corpul acestora (proglote de tenii).

Examenul microscopic. Date semnificative asupra proceselor variate și complexe, la care sînt supuse substanțele alimentare de-a lungul tubului digestiv se obțin însă prin examenul microscopic.

În acest scop este necesar ca 2—3 zile înainte de recoltarea probei respective, să se administreze bolnavului un regim care să cuprindă principalele principii alimentare (proteine, glucide, grăsimi etc.), regim ca cel recomandat de Schmidt-Strassburger și care se compune din 200 g cartofi, 50—60 g unt și 200 g carne.

În vederea unei asemenea analize, se va evita recoltarea probelor după un recent examen radiologic cu bariu, sau după administrarea pe cale bucală sau prin clisme, de purgative uleioase. Pentru examenul la microscop, prepararea probelor recoltate este destul de simplă. Un mic fragment din masa de materii fecale este depus în acest scop pe extremitatea unei lame și se diluează cu soluție de Lugol, iar un alt fragment depus la cealaltă extremitate se diluează cu o picătură de Sudan III.

Prin examenul microscopic făcut pe aceste lame se urmăresc în special fibrele musculare și grăsimile, ca resturi de origine animală, amidonul și celuloza ca resturi de origine vegetală și diferite elemente patologice (mucus, hematii, leucocite, cristale, bacterii etc.) nu lipsite de semnificație.

Fibrele musculare se identifică ușor, după forma și culoarea galben-brună dată de pigmenții biliari. Fibrele musculare nedigerate se recunosc după culoarea galben-brună mai închisă, după striațiunile longitudinale și transversale evidente, prezența de nuclei și după extremitățile lor intacte — în unghiuri drepte. Prezența în număr mai mare de asemenea fibre nedigerate pledează pentru o insuficiență gastrică sau pancreatică, sau pentru un tranzit accelerat prin intestinul subțire. Spre deosebire de fibrele nedigerate, fibrele musculare digerate se prezintă sub formă de fragmente mici, ovalare, cu striațiunile longitudinale și transversale dispărute.

Grăsimile pot apărea sub formă de grăsimi neutre, cristale de acizi grași sau săpunuri. Grăsimile neutre se prezintă sub formă de picături mai mici sau mai mari, așa încît uneori confluînd construiesc adevărate

lacuri. După o colorație cu Sudan III, grăsimile capătă o nuanță galben-portocalie caracteristică. Acizii grași apar sub formă de ace fine și lungi, adeseori dispuse în grămezi, iar săpunurile se prezintă sub forme variate de grămezi neregulate, amorfe sau granuloase. Prezența unei cantități mai mari de grăsimi neutre, atrage atenția asupra unei insuficiențe pancreatice, sau a unui tranzit accelerat prin intestinul subțire, iar aceia a acizilor grași pledează pentru un deficit biliar sau de absorbție intestinală. Săpunurile mai numeroase însoțesc de regulă enteritele cu un peristaltism mai exagerat. Scaunele cu exces de grăsimi sînt întîlnite în diferite steatorei.

Amidonul se pune în evidență prin colorație cu soluție Lugol, cînd amidonul nedigerat apare în albastru închis, iar amidonul parțial digerat în brun roșcat. El poate fi prezent intracelular sau extracelular. Prezența din abundență a amidonului, la un examen de digestie, poate să fie rezultatul unei insuficiențe pancreatice, a unui tranzit mai accelerat prin intestinul gros, sau a unei modificări a florei cecale (floră de fermentație iodofilă).

Celuloza se poate prezenta ca celuloză digestibilă sau nedigestibilă. Celuloza digestibilă este reprezentată de cele mai multe ori, de celule mari, ovoide care conțin în interior amidon și care provin din cartofi sau morcovi. Celuloza nedigestibilă, care scapă acțiunii fermenților digestivi sau fermentației microbiene, este reprezentată de peri vegetali, vase lemnoase sau spiralate, celule palisadice de cartofi, spori, grăunțe de polen etc. O cantitate mai mare de celuloză digestibilă pledează de asemenea pentru un tranzit mai accelerat prin intestinul gros.

La examenul microscopic al materiilor fecale mai pot fi notate ca elemente patologice mucus, hematii, leucocite, celule intestinale sau unele cristale. Astfel cristalele Charcot-Leyden însoțesc diferite parazitoze intestinale, cristalele de oxalat de calciu pledează pentru o aclorhidrie gastrică, iar cristalele de hematoidină prezente, atrag atenția asupra unei hemoragii digestive.

Examenul microscopic de digestie, permite destul de frecvent și identificarea de chisturi și forme vegetative de amebe sau alte protozoare, ouă sau larve de paraziți cu localizare intestinală sau hepato-biliară. Pentru diagnosticul parazitologic (ouă și chisturi) sînt folosite metode directe și metode speciale de concentrație, prezentate în manualele de tehnică parazitologică sau de laborator (4, 5).

BIBLIOGRAFIE

1. **Bailenger J.** — Coprologie parasitaire et fonctionelle. Imprimerie E. Drouillard. Bordeaux, 1965.
2. **Cavaroc L. M.** — Guide de coprologie infantile. Ed. Masson et Cie. Paris, 1966.
3. **Gheorghescu B., Rebedea D.** — Intestinul subțire. Ed. Medicală, București, 1975.
4. **Gherman I.** — Coprologie clinică. Ed. Medicală, Buc. 1974.

Scanned with OKEN Scanner

5. **Nitzulescu V., Corijescu V.** — Analiza coproparazitologică. Ed. Medicală, Bucureşti 1976.
6. **Haţieganu I., Goia I.** — Tratat elementar de semiologie şi patologie medicală vol. II, Ed. Cartea Românească, Cluj, 1941.
7. **I. Teodorescu Exarcu** — Explorarea paraclinică. Bucureşti, 1970.

6.2. BOLILE INTESTINULUI GROS

6.2.1. COLONUL IRITABIL

Definiţie. Termenul de colon iritabil (CI) propus de Sippy, defineşte un sindrom caracterizat prin diverse tulburări colice fără substrat organic, cu o simptomatologie în care predomină durerea colică, tulburări de tranzit (constipaţie, diaree, sau ambele) şi uneori eliminări rectale de mucus.

In literatură sindromul este descris sub diverse denumiri sinonime (circa 70), din care mai frecvente sînt: nevroză colică, colon instabil, colon „nefericit" şi cînd predomină diareea: diaree nervos-emoţională, nevroză colică secretorie, colică mucoasă, colică muco-membranoasă, mixonevroză intestinală. A fost propus şi termenul de „intestin iritabil", deoarece ar exista tulburări funcţionale clinice şi la nivelul intestinului subţire. Denumirile de colită spastică, colită mucoasă sau muco-membranoasă trebuie evitate, ele exprimînd o inflamaţie inexistentă.

Se disting două forme principale ale colonului iritabil:

1. Colonul spastic, forma mai frecventă, cu dureri abdominale, constipaţie, uneori eliminări de mucus.
2. Diaree (emoţională), fără dureri, cu scaune moi, sau apoase, lipsite de sînge.

Deşi în principiu afecţiunea este lipsită de gravitate, ea devine pentru unii bolnavi preocupantă şi chinuitoare, iar din punct de vedere medico-social este importantă datorită frecvenţei sale. Sindromul de colon iritabil propriu-zis este primitiv, dar tabloul său clinic poate fi răspunsul final comun al colonului la diverse afecţiuni.

Incidenţa. C.I. este probabil cea mai frecventă dintre afecţiunile tubului digestiv. El este întîlnit în 13—30% din persoanele aparent sănătoase, în circa jumătate din consultaţiile de gastroenterologie şi poate fi o cauză nu neglijabilă de absenteism din cîmpul muncii. Mai frecvent între 20—40 de ani, C.I. poate apărea uneori şi mai timpuriu; după 60 de ani este excepţional. Femeile suferă mai frecvent decît bărbaţii, proporţia variind între 2 : 1 şi 3 : 2.

Etiologie. În producerea bolii au fost incriminaţi mai mulţi factori: componente ereditare sau familiale, alergia, inflamaţii intestinale (enterite infecţioase, disenterie), după care intestinul a rămas „mai sensibil", alimentaţie săracă în fibre vegetale, deficite enzimatice (lactază), hormoni intestinali cu acţiune pe motilitatea colonului (colecistokinină, motilină) şi mai ales factorul psihic. La mulţi pacienţi se găsesc trăsături nevrotice, isterice, anxioase, agresive şi uneori depresive, care pot fi influenţate terapeutic. La peste jumătate din pacienţi se pot descoperi stresuri psihice, situaţii conflictuale, surmenaj intelectual, probleme familiale, toate mai frecvente la femei; la bărbaţi predomină probleme profesionale: supra-

solicitări, concurență. Uneori sînt prezente fobii cu caracter obsesional (cancerofobie). Prevalența unor boli psihice (nevroză anxioasă, isterie etc.) la bolnavii cu C.I. este mult mai mare ca în populația generală. La bolnavii cu suferințe psihice simptomele C.I. constituie adesea un grup de simptome printre multe altele. Frecvența cu care componente psihice sînt prezente în etiologia sindromului sau în declanșarea simptomelor (pînă în 70% din cazuri) și întreținerea evoluției, a făcut să se considere uneori C.I. ca o boală psihosomatică. Bolnavilor nu le este propriu un tip specific de personalitate, dar au adesea o tulburare psiho-nevrotică de intensitate medie. Stresul emoțional poate avea un efect puternic asupra motilității și presiunilor intraluminale colice.

În colonul spastic abuzul de laxative este atît de frecvent, încît este greu de stabilit dacă el este un factor etiologic, sau un efect al autotratării.

Un factor etiologic posibil este modul de viață neregulat și nefiziologic, întîlnit adesea la bolnavi: alimentație nerațională, mese neregulate, uz sau abuz de tutun (nicotina influențează direct motilitatea colică), alcool, muncă psihică cu suprasolicitări fără repausul corespunzător, sedentarismul. Afecțiunile anale (hemoroizi, fisuri, fistule) pot constitui un factor favorizant.

Patogenie. În centrul patogeniei C.I. se află o iritație a aparatului neuro-muscular al colonului. Ea se manifestă prin tulburări ale funcției motorii, ale secreției și prin durerea colică. În forma spastică a C.I., predomină o hipermotilitate a intestinului gros și subțire, al cărei efect nu este o creștere a mișcărilor intestinale progresive, ci o mărire a presiunii din porțiunile de intestin situate între segmentele intestinale contractate. Creșterea presiunii intraluminale colice, exagerarea haustrației și hipersegmentarea cu întîrziere a propulsiei conținutului colic, sînt cauzele constipației și, în caz de distensie puternică a peretelui intestinal, și a durerilor abdominale. Hipersegmentarea patologică este urmată de o secreție crescută de mucus ce conține mai mult mucopolizaharide. La bolnavi există o scădere a pragului liminar pentru durere și o sensibilitate crescută la durere. În C.I. cu diaree, tulburarea motorie constă într-o hipomotilitate cu propulsie mărită prin care conținutul colic este transportat mai departe, fără contracții segmentare.

Bolnavii cu C.I. care acuză simptome postprandiale severe, prezintă o exagerare a activității colice segmentare postprandiale normale. Colecistokinina sau pentagastrina administrate i.v. reproduc simptomatologia postprandială tipică și provoacă o creștere exagerată a amplitudinii contracțiilor sigmoidului și a activității mioelectrice cu unde cu o frecvență în jur de 3/m. Este posibil să existe la bolnavi o sensibilitate crescută a musculaturii colice la colecistokinina endogenă. Eliberarea de colecistokinină după o ingestie de alimente sau după administrare de citrat de magneziu poate exacerba simptomele C.I.

La bolnavii cu diaree intermitentă și dureri abdominale un factor patogenic important poate fi o intoleranță alimentară asociată cu o producție rectală crescută de prostaglandine PGE_2.

Determinări ale presiunii intraluminale au evidențiat aspecte anormale ale activității motorii, ca răspuns la stresuri emoționale, alimentație, medicație colinergică, hormoni gastro-intestinali sau distensie rectală.

Scanned with OKEN Scanner

Fibrele alimentare (celuloze, hemiceluloze, lignine și pectine) care prin imbibiție măresc masa de fecale scad presiunea intraluminală după legea lui Laplace și raportul turburat dintre propulsie și segmentare este modificat în favoarea propulsiei.

S-a demonstrat, de asemenea, și o anomalie a activității mioelectrice bazale la nivelul sigmoidului, caracterizată printr-o incidență crescută la acești bolnavi a unui ritm electric cu unde lente (3 contracții pe minut față de 6—7 la normal), nepropulsive, care pare să fie specifică pentru C.I. (5). Incidența ritmului 3/m a fost de 43,9±15,8% în C.I. cu constipație predominantă și de 51,1% în C.I., cu diaree, față de 13,2±6,8% în constipația simplă și de 9,2% în diareea fără C.I. (7). Acest ritm persistă și după tratarea cu succes a C.I., fapt care sugerează existența unei anomalii funcționale a musculaturii netede colice.

Această anomalie mioelectrică este prezentă în faza simptomatică și în cea asimptomatică a bolii; este posibil ca ea să fie mecanismul care stă la baza activității motorii anormale a colonului în C.I. Caracterul cronic al C.I. s-ar explica prin această anomalie mioelectrică, persistentă și în perioadele asimptomatice (7).

Tot în sensul unor tulburări funcționale nelimitate numai la colon, pledează modificări obiectivate manometric ale motilității esofagului și a forței ocluzive a sfincterului esofagian inferior, a cărui presiune de repaos este scăzută, permițînd apariția de contracții esofagiene spontane, neprecedate de o mișcare de deglutiție.

Studii radiocinematografice au evidențiat abateri de la normal ale propulsiei cît și ale mișcărilor retropulsive colice care domină asupra celor propulsive, astfel că substanțe lichide și mai ales gazoase se pot deplasa în mare măsură în sens retrograd.

Au fost de asemenea descrise modificări ale reflexului gastrocolic, care la normal începe în circa 20 minute și se termină în 60 minute, iar în C.I. începe mai tîrziu și durează sau depășește 80 minute. Anticolinergicele sau aminoacizi ingerați normalizează reflexul.

La bolnavii cu C.I. și diaree s-a decelat o scurtare a tranzitului prin intestinul subțire precum și modificări ale mișcărilor transmucoase de lichide în ileonul terminal, în care spre deosebire de normal unde are loc o resorbție de apă, se produce o secreție de apă.

Modificările menționate nu au fost însă confirmate de toți autorii, astfel că determinările care le pot obiectiva și cuantifica nu au intrat în practica clinică, în scop diagnostic.

O producție mai mare de mucus cu eliminări în scaune se datorește unei activități crescute colinergice.

Durerile colice corespund unor contracții izometrice neregulate intestinale și unor tracțiuni provocate de acestea pe mezocolonul transvers și sigmoid și dispar o dată cu apariția unei activități motorii ordonate.

Tablou clinic. Principalele simptome ale C.I. sînt:

— Tulburări de tranzit intestinal: constipație, diaree, sau alternanțe de constipație cu diaree.

Constipația este adesea însoțită de dureri abdominale, meteorism sau balonări dureroase; scaunul dur, are formă de excremente de oaie, sau de creion și bolnavii folosesc frecvent, adesea abuziv, laxative sau clisme.

Scanned with OKEN Scanner

Diareea cu scaune moi sau apoase, însoțită sau nu de dureri abdominale, este de obicei matinală, declanșată de reluarea activității. Scaunele sînt uneori eliminate cu caracter imperios sau exploziv: primul este păstos sau format, iar următoarele sînt lichide. Ele sînt favorizate de anumiți factori: alimentari (lapte, sucuri de fructe), sau psihici (stresuri emoționale). Alteori diareea are un caracter postprandial, prin exagerarea reflexului gastrocolic fiziologic. Bolnavii sînt adesea neliniștiți de eliminări de mucus sau mucozități, uneori cu caracter membranos, cu scaunul, sau fără acesta.

Sub numele de „falsă diaree" au fost descrise eliminări de fecale fragmentate, amestecate cu mucus, provocate de coprostaza din intestinul distal, în caz de constipație.

În unele cazuri, scaunul poate fi aproape exclusiv constituit din mucus (mucoree), uneori sub formă de membrane, care sugerează bolnavilor aspectul de lambouri de mucoasă intestinală. Prezența mai frecventă a unor asemenea eliminări a dus la descrierea unei forme clinice, colita mucoasă sau colita muco-membranoasă.

Sîngele în fecale este rar prezent, mai mult în constipațiile spastice severe și provine din hemoroizi sau fisuri; prezența sa impune un examen amănunțit al tubului digestiv.

— Durerile abdominale, constant întîlnite în forma spastică, sînt uneori difuze, alteori pe traiectul colonului, în special pe sigmoid, cec și ambele flexuri și au adesea un caracter migrator. Caracterul lor variază de la o senzație de presiune, tracțiune, arsură, greutate, plenitudine pînă la colică violentă. Uneori, durerile de la nivelul flexurilor iradiază în spate, în hemitoracele și brațul stîng și sînt interpretate ca dureri renale, pancreatice, sau cardiace. Îndeosebi, așa-numitul sindrom de „flexură colică stîngă" simulează un sindrom anginos cu durere și iradiere în regiunea precordială, hemitoracele stîng, umărul și brațul stîng. Alteori durerea simulează o suferință apendiculară, colecistică, sau anexială și duce la intervenții chirurgicale inutile, la circa 25% din bolnavi (4).

Durerile au adesea cîteva caractere particulare: apar dimineața și dispar în cursul activității, pot fi postprandiale, nu apar decît excepțional în cursul nopții, se ameliorează, sau lipsesc în vacanțe. Durerile și senzațiile abdominale dispar adesea după defecație sau eliminarea de gaze.

— Diverse tulburări dispeptice sînt adesea prezente: greață, inapetență, tulburări de deglutiție, vărsături, eructații, pirosis, flatulență, borborigme, intoleranțe alimentare.

— Simptome corelate cu dereglări sau stări de labilitate neuropsihice sau neurovegetative: manifestări depresive, fobii, insomnie, cefalee, iritabilitate, fatigabilitate, transpirații, palpitații, tahicardie sau bradicardie, aerofagie, migrene, disurie, prurit anal sau vulvar. Adeseori se constată o corelație între apariția sau intensificarea simptomelor și un stres emoțional sau o suprasolicitare nervoasă. Starea generală a bolnavului este de obicei bună, uneori în vădit contrast cu suferințele subiective importante pe care acesta le acuză.

La examenul obiectiv, se constată adesea cicatrice abdominale postoperatorii, sau pigmentări produse de aplicații termice repetate.

La presiune se provoacă o durere pe tot colonul, sau numai pe zone circumscrise ale acestuia. Prin palpare se pot descoperi segmente de co-

lon, îndeosebi pe sigmoid, consistente, spastice și dureroase. Conținutul în gaze este adesea mărit la nivelul cecului și flexurilor colice. Scaunele sînt uneori mai închise, consistente, cu concrețiuni asemănătoare cu a fecalelor de oaie, alteori sînt mai moi și deschise la culoare. În cazuri tipice, scaunul este la început mai consistent și închis iar apoi mai moale, mai deschis și mai lucios.

Examenul radiologic (Dr. *S. Schiau*). Aspectul radiologic trebuie interpretat cu prudență. Este necesar să se semnaleze toate modificările întîlnite, fără a li se acorda însă o valoare diagnostică. Obligația radiologului este să execute un examen complet, per-oral și prin clismă baritată, cu o tehnică adecvată și, în cazul clismei baritate cu o pregătire foarte minuțioasă a bolnavului.

Colonul iritabil poate fi însoțit mai rar de diaree, mai frecvent de constipație, sau de alternanțe de constipație cu diaree.

În cazurile cu diaree, la examenul per-oral, tranzitul colonic fiind mult accelerat, după 24 de ore bariul este evacuat, astfel încît controlul radiologic se face după 4, 6 și 8 ore de la ingerarea bariului, cu șansa de a surprinde colonul în întregime opacifiat. Acesta apare cu un calibru îngustat și cu haustrații superficiale și inegale (fig. 6.23). La examenul prin clismă baritată, colonul apare de asemenea cu un calibru mai îngustat, cu haustrații rare și superficiale pe colonul ascendent și cu un contur linear sau discret neregulat pe restul colonului (fig. 6.24). În semievacuare, relieful are un aspect penat sau reticulat, identic cu al colonului normal. Prin insuflație, colonul își reia de cele mai multe ori un calibru normal, iar cînd calibrul rămîne mai redus, administrarea de antispastice readuce calibrul la normal. În timpul insuflației, mai ales cînd destinderea nu este satisfăcătoare, bolnavul poate acuza dureri.

În cazurile cu constipație, examenul trebuie să precizeze în primul rînd dacă nu este vorba de o constipație organică. Constipația funcțională este de cele mai multe ori de tip spastic. Aspectul radiologic este al unei hipertonii, cu haustrații frecvente și adînci, cu reducerea regulată a calibrului pe un segment sau în totalitate (fig. 6.25). Uneori, pătrunderea bariului în zona hipertonă poate fi dureroasă. Spasmele pot fi însoțite de o reducere a kineticii, sau pot fi atît de profunde încît să împiedice progresiunea conținutului. Colonul apare atunci ca un colier de perle, sau segmentat în formațiuni rotunde de dimensiunea unor alune sau nuci (fig. 6.26). Spasmele localizate pot însoți afecțiuni ale unor organe de vecinătate (colecist, duoden, pancreas, apendice, rinichi, organe genitale la femei).

În cursul examenului radiologic, se acordă o atenție deosebită situațiilor în care apare o hipertonie accentuată a colonului, sau mucoasa nu poate fi deplisată, cînd o zonă spastică este dureroasă și cînd pe zone ale colonului destins apar neregularități de contur. Pentru diagnosticul diferențial al unor modificări organice, antispasticele de tipul atropinei, prin insuflație, normalizează conturul și relieful colonului.

În constipațiile cronice, datorită utilizării timp îndelungat a purgativelor, pe radiografii se pot întîlni leziuni de colită: dințături marginale, pliuri îngroșate și neregulate, cu spasme adînci și frecvente pe colonul iliac și sigmoidul proximal. Mai rar se pot întîlni discordanțe radio-clinice, care impun un examen atent și minuțios.

Scanned with OKEN Scanner

Fig. 6.23. — Colon după 8 ore de la ingerarea laptelui baritat. Calibrul transversului și descendentului îngustat.

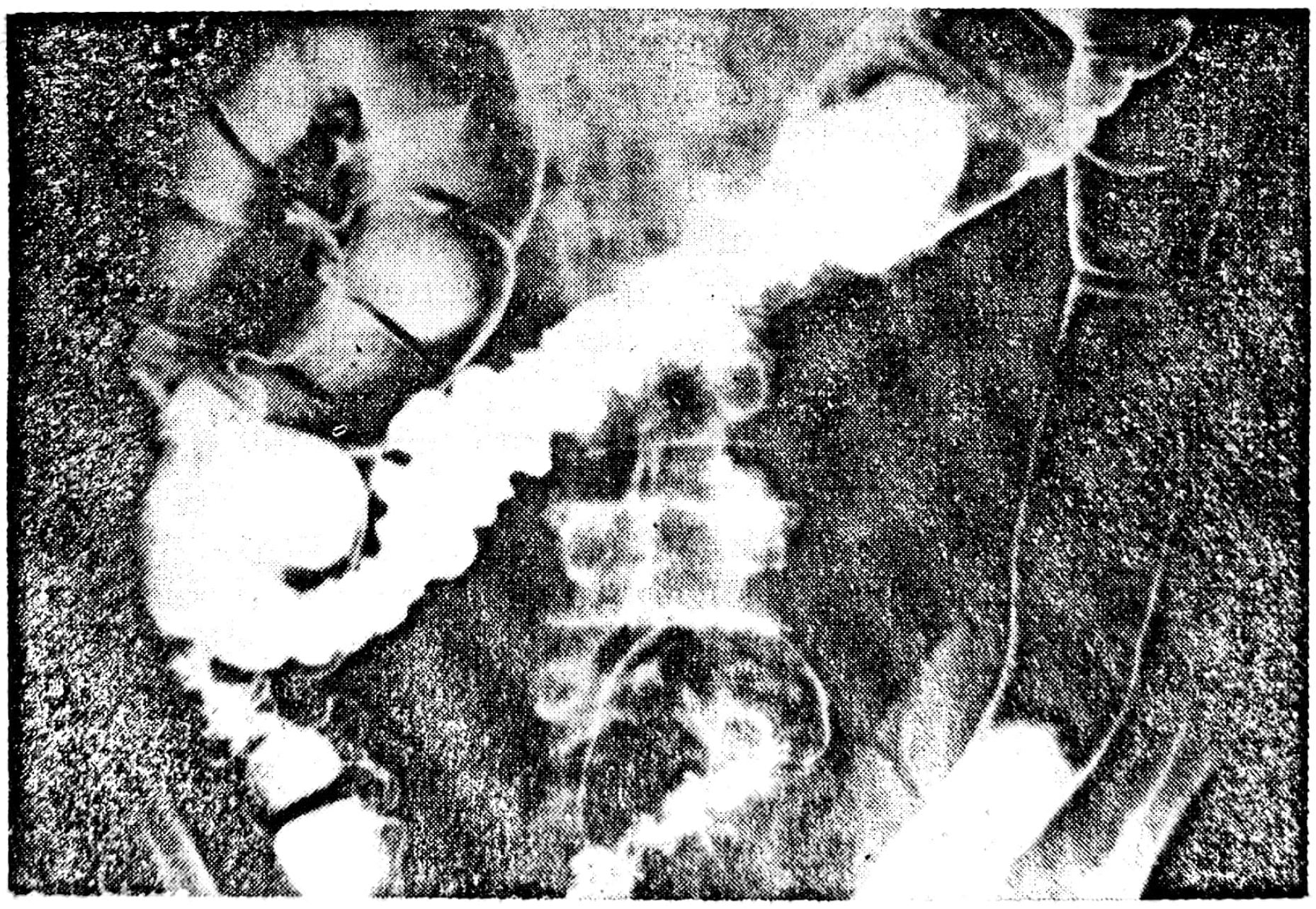

Fig. 6.24. — Același caz; irigografie — insuflație; colon descendent destins, cu contur linear.

Scanned with OKEN Scanner

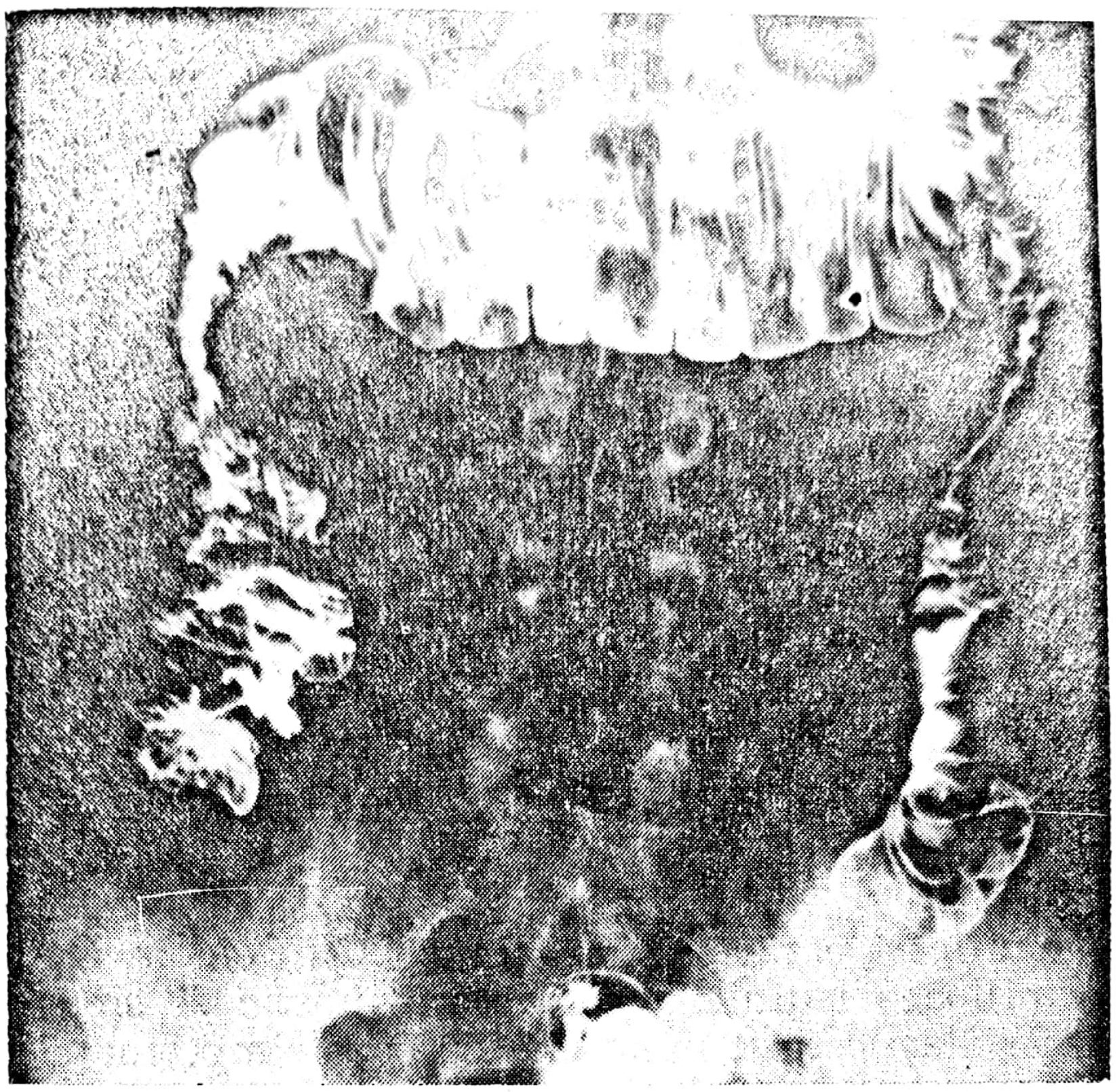

Fig. 6.25. — Irigografie. Hipertonie marcată a ascendentului distal și a descendentului proximal.

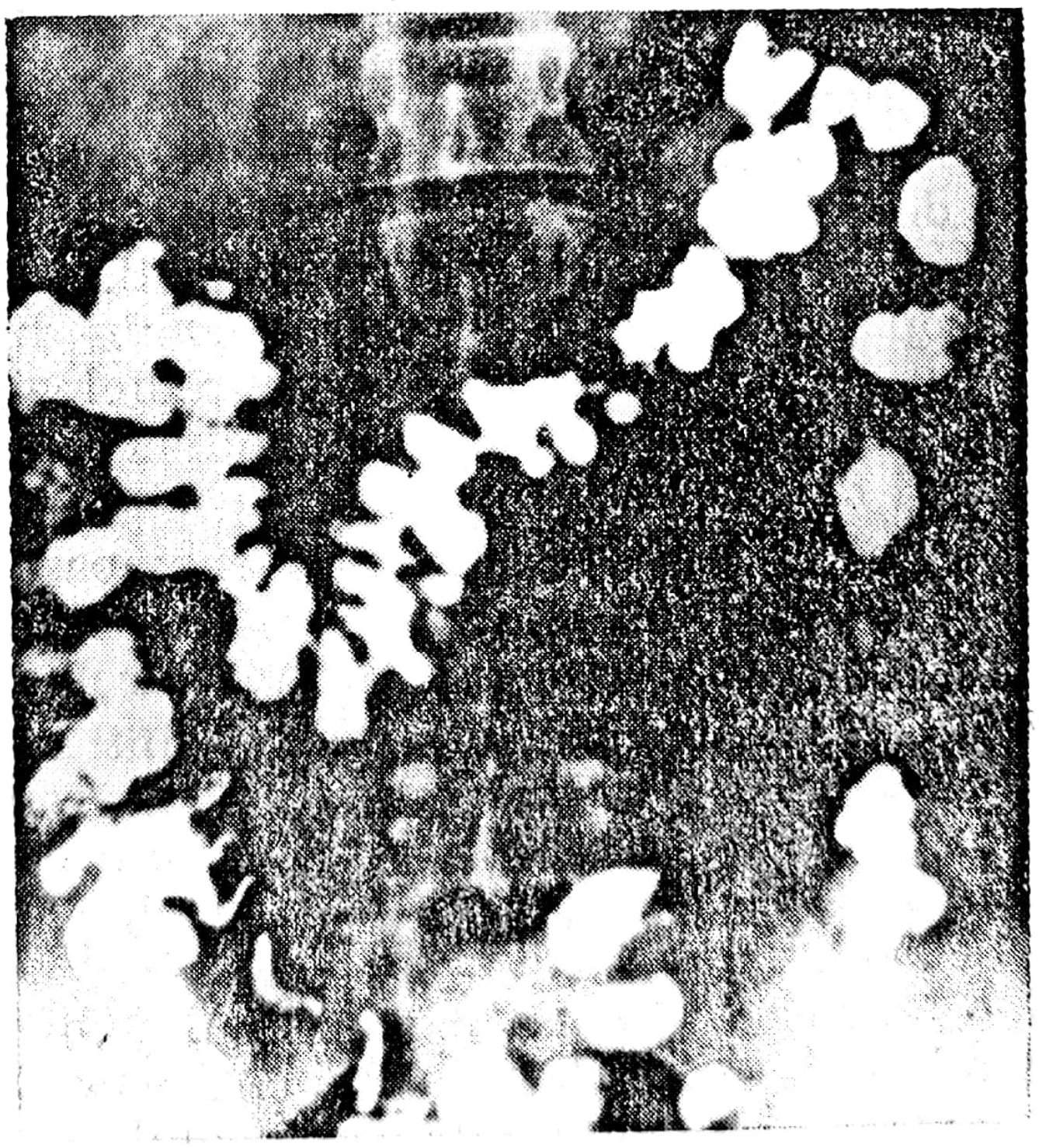

Fig. 6.26. — Haustrații frecvente și adînci; calibrul colonului global redus.

Examenul psihologic revelează în 40—70% din cazuri diverse tulburări: anxietate, tendințe depresive, fobii cu caracter obsesional și faptul că factori profesionali, familiali, sentimentali au un rol declanșant sau agravant al simptomelor.

Evoluția este cronică, intermitentă, cu intervale uneori lungi de liniște și perioade de suferință, corelate de obicei cu situații stressante. La bolnavii cu componenta nevrotică pronunțată, suferința însă poate fi aproape continuă, cu ameliorări obținute prin tratament.

Prin tratament, circa 30% din bolnavi nu mai au tulburări, 20% rămîn cu simptome care nu necesită îngrijiri, iar restul trăiesc toată viața, obișnuindu-se cu suferința lor.

Prognosticul este în general favorabil, în sensul că deși unii bolnavi continuă să sufere, speranța de viață nu le este periclitată nici de o evoluție progresivă severă a bolii, nici de complicații agravate. Sindromul de C.I. apărut după inflamații intestinale (postdisenteric) și diareea fără dureri au un prognostic mai bun decît colonul spastic. Bolnavii cu dificultăți psihice evidente au un prognostic mai puțin bun, care însă se ameliorează, dacă problemele respective sînt înlăturate.

Diagnosticul pozitiv. Deși unele studii privind motilitatea colică au pus în evidență modificări caracteristice pentru C.I., ele încă nu și-au găsit utilizarea ca mijloace rutiniere pentru diagnostic și sindromul de C.I. rămîne de obicei diagnosticat în special pe baza simptomatologiei descrise și a excluderii unor boli organice cu simptome similare.

Diagnosticul corect se bazează pe următoarele trei elemente:

— Existența unui complex simptomatic care reflectă un răspuns fiziologic intestinal exagerat sau alterat.

— Identificarea și corelarea unor factori psiho-emoționali individuali cu răspunsul intestinal modificat.

— Excluderea bolilor organice care generează simptome asemănătoare, printr-un examen complet clinic și paraclinic. În explorarea paraclinică ca program de bază, se practică: hemograma completă, VSH, examenul de scaun pentru hemoragii oculte și paraziți, tactul rectal, rectoscopia sau colonoscopia și irigografia cu examen în dublu contrast. În prezența diareei sînt necesare și un examen radiologic al intestinului subțire, o colonoscopie cu biopsia ileonului terminal, un test de încărcare cu lactoză și explorări tiroidiene.

În unele cazuri sînt necesare și alte examene: pasaj baritat gastro-intestinal, gastroscopie, examen radiologic al căilor biliare, ecografia abdomenului superior, angiografia abdominală, laparoscopie.

Dacă de obicei pentru diagnosticul pozitiv sînt suficiente istoricul amănunțit, examenul complet al bolnavului, hemograma, tactul rectal, examenul scaunului și rectosigmoidoscopia, în unele situații lărgirea evantaiului de explorări paraclinice este utilă pentru liniștirea bolnavului și asigurarea medicului cu privire la diagnostic.

Diagnostic diferențial. În discuția diagnosticului diferențial intră numeroase boli organice ale colonului, boli abdominale, boli endocrine și metabolice. Primele sînt reprezentate de carcinomul și polipii colici, adenomul vilos, diverticulii, cu sau fără diverticulită, dolicocolonul, stadiile timpurii ale colitei ulceroase sau bolii Crohn, apendicita cronică. Exame-

nul radiologic și endoscopia, uneori cu prelevarea bioptică (colită ulceroasă, boala Crohn), precizează diagnosticul.

Simptomatologia C.I. poate semăna și cu aceea a altor afecțiuni abdominale și impune explorările paraclinice corespunzătoare: ulcer gastroduodenal, afecțiuni ale căilor biliare, pancreatită, hepatopatii, angină abdominală, rinichi mobil, parazitoze digestive, tumori abdominale, afecțiuni inflamatorii din micul bazin (anexite, prostatită cronică).

Din tulburările endocrine, hipertiroidia oligo-simptomatică, cu suferințe colice și diaree trebuie luată în considerare. De asemenea, unele tumori endocrine active: carcinoidul intestinal, sindroamele Zollinger-Ellison și Verner-Morrison, carcinomul medular tiroidian, pot evolua timp mai îndelungat cu dureri abdominale și diaree de cauză neprecizată. Vor fi de asemenea luate în discuție angina pectorală sau infarctul miocardic (în sindromul de flexură colică stîngă), alergia digestivă, deficitul de dizaharidază (lactază), porfiria hepatică, mai ales cînd este însoțită de tulburări nervoase, existența unei uremii cronice, sau a unui diabet zaharat. În unele din afecțiunile enumerate mai sus tabloul clinic este atît de asemănător cu cel al C.I., încît se afirmă că el poate fi și o manifestare de însoțire a unor afecțiuni organice, endocrine, metabolice sau alergice (1).

Manifestări clinice și radiologice similare cu cele din C.I. au fost descrise de asemenea la unele persoane cu consum irațional de laxative și purgative.

Problemele pe care le pune diagnosticul diferențial vor fi luate cu atenție în considerare, mai ales în prezența unor semne de „alarmă“: alterarea stării generale, scădere ponderală, anamneză scurtă, vîrsta peste 50 de ani, prezență de sînge în scaun, modificarea simptomatologiei.

Tratament. Întrucît nu există un tratament etiologic și uneori simptomele variază mult de la bolnav la bolnav, tratamentul, deși numai simptomatic, trebuie să fie cît mai individualizat și nuanțat. Măsurile de mică psihoterapie constînd din liniștirea și educarea bolnavului, stabilirea de relații încurajatoare pentru bolnav sînt utile. Într-o discuție cu bolnavul i se va arăta că suferințele sale nu țin de o afecțiune gravă (de ex. de un cancer, pentru care unii bolnavi au o adevărată fobie) și i se va explica pe înțelesul său dependența acestora de diverși factori în cauză: condiții de viață neregulată, stări de suprasolicitare, fumatul în exces, folosirea regulată de laxative etc., cu recomandarea de a-i înlătura, sau a-i corecta. Este necesară o lămurire a bolnavului cu privire la relațiile dintre starea psihică și funcția intestinală, la evoluția și prognosticul bolii sale. Se va evita, pe cît posibil, ca bolnavul să rămînă cu părerea că este considerat ca un „suferind de nervi“, sau ca un bolnav imaginar. Asocierea psihoterapiei la tratamentul medical ameliorează evident prognosticul bolii. O psihoterapie mai intensivă sau un tratament psihiatric sînt numai excepțional necesare. Uneori sînt suficiente unele schimbări în felul de viață al bolnavilor, ca rezolvarea unor stări conflictuale, regularizarea activității fizice, reglementarea orelor de masă și a alimentației pentru a obține rezultate bune. Măsuri ce trebuie recomandate fiecărui bolnav sînt: servirea mesei la ore regulate, mișcare, detentă psihică, somn suficient, suprimarea sau reducerea alcoolului și tutunului. Sînt de asemenea utile gimnastica regulată, înotul, băi calde.

Indicațiile dietetice nu au în general importanța celor din procesele inflamatorii intestinale. Regimul va fi stabilit și după propria experiență a bolnavului, ținînd seama de alimentele pe care le tolerează și de cele care îi produc de regulă tulburări. Este utilă evitarea alimentelor care balonează (legume păstăi, varză, ridichi, cartofi), a fructelor crude în cantități mari, a citricelor, nucilor, a grăsimilor prăjite, ciocolatei. Alimentația bogată în fibre se află în centrul tratamentului dietetic, chiar și în cazurile cu diaree. Ea se realizează și cu ajutorul tărîței de grîu, ca adaos la regim. Efectul favorabil al acesteia constă în ameliorarea semnificativă a durerilor și modificarea activității motorii a colonului observate — chiar dacă paradoxal în aparență — în ambele forme, spastică și cu diaree. Ea scade și presiunea intraluminală din colon, care este crescută în C.I. Sînt mai utile tărîțele mai mari decît cele mai fine, care au o capacitate hidrofilă mai mică. Este important de atras atenția pacientului că în primele 2—3 săptămîni pot apare unele tulburări, cum ar fi balonări sau senzații de plenitudine neplăcute, care nu trebuie să ducă la oprirea tratamentului, deoarece ulterior dispar. De aceea doza de tărîțe în primele 14 zile va fi mai mică: 12—14 g (3×2 lingurițe) și apoi va fi crescută. Laptele va fi suprimat numai cînd există un deficit de lactază, alergie la proteinele sale, sau cînd coexistă un sindrom de fermentație. Vor fi evitate alimentele și băuturile reci și fierbinți, sau carbogazoase.

Tratamentul medicamentos este orientat în raport cu simptomele care predomină; cînd patogenia suferințelor privește mai mult sectorul somatic, visceral, se recurge la medicamente fenotiazinice, sau la anticolinergice. Dacă însă patogenia este dependentă mai mult de sectorul neuropsihic, se vor administra sedative și tranchilizante, de preferință Napoton; sedativele pot însă uneori accentua constipația. În cazurile cu psihoze endogene și stări depresive, sînt indicate timolepticele și fenotiazinicele.

Tulburările existente și supărătoare vor fi tratate cu medicațiile corespunzătoare:

— Spasmele și colicile intestinale pot fi favorabil influențate de prișnite alcoolizate, păstrate 1—2 ore și aplicate cu regularitate, de preferință seara, de anticolinergice (Scobutil, Scobutil compus, Fobenal). Uneori este eficientă metoclopramida (Reglan). Rezultate favorabile au fost comunicate de unii autori cu un spasmolitic derivat din reserpină, dar lipsit de efectele sale nervos centrale, mebeverina (Duspatal) în doză de 100 mg/24 h.

— Sindromul de fermentație cu balonări și flatulență beneficiază de un regim adecvat la care se asociază Saprosan sau Mexaform și fermenți digestivi.

— Constipația constituie una din principalele tulburări și preocupări ale bolnavilor cu formă spastică; pentru combaterea ei se favorizează activitatea fizică, reeducarea defecației (oră regulată), se încearcă introducerea în regimul alimentar de alimente mai bogate în rezidii (celulozice), în limita toleranței și se prescriu substanțe sau preparate care facilitează tranzitul, fără să irite intestinul: mucilaginoase, hidrofile (sămînță de in, Normacol), oleu de parafină, magnezia usta. Unii bolnavi abuzează de laxative sau clisme, fără să mărturisească, fapt ce are uneori ca urmare constipații paradoxale și poate fi confirmat prin constatarea unei mela-

noze colice la examenul recto-sigmoidoscopic. În asemenea cazuri, procedurile abuzive vor fi înlăturate și se vor administra cu precauție și intermitent substanțele care înlesnesc tranzitul, menționate mai sus. Nu se prescriu laxative iritante (antrachinonice, bilă de bou), vegetale (cascara, aloes, rhamnus).

— În forma cu diaree se recomandă repaus postprandial, se exclud din regim dulciurile concentrate, sucurile de fructe, laptele și ca medicație se vor folosi carbonatul de calciu, sărurile de aluminiu (silicat, fosfat), Saprosan sau o formulă magistrală cum ar fi: Extr. Belladonna, Phenobarbital aa 0,5 g, Bolus alba, Calciu carbonic aa 60 g m.f. pulb. d.s. int. o linguriță rasă după fiecare masă. Anticolinergicele nu sînt indicate, ele putînd înrăutăți uneori diareea. Cînd există o disbacterie intestinală se poate încerca o normalizare a florei prin administrare de preparate cu lactobacili (Omniflora, Ribolac) sau bacili subtilis (Bactisubtil), Saprosan sau Talazol.

Existența la numeroși bolnavi a unui complex simptomatic hemoroidal, impune măsurile terapeutice adecvate.

Tratamentul corect aplicat ameliorează evident o mare parte din bolnavi; puțini rămîn refractari, iar restul pot fi menținuți vreme îndelungată cu tulburări reduse, învățîndu-se și obișnuindu-se cu timpul, cu suferințele lor.

BIBLIOGRAFIE SELECTIVĂ

1. **Dölle W.** — Divertikulose und Colon irritabile. Ztsch. ges. imm. Med. 36 (2), 209—214, 1981.
2. **Ordnung W., Rosskopf U.** — Colon irritabile, Ther. Woche, 1981, 31, 6 148—6 163.
3. **Păun R.** — Terapeutică medicală, Ed. Medicală, București, 1982.
4. **Schoenemann J.** — Das irritabile Kolon. Ther. Woche, 27, 2 437—2 443, 1977.
5. **Snape W. Jr. et al.** — Gastroenterology 72, 383—387, 1977.
6. **Strohmayer G.** — Funktionelle Störungen des Gastrointestinaltraktes. Leber-Magen-Darm, 8, 177—182, 1978.
7. **Snape W. Jr. et al.** — Gastroenterology 72, 383—387, 1977.

6.2.2. CONSTIPAȚIA CRONICĂ

Definiție. O definiție unanim acceptată a constipației nu există, din cauza variațiilor mari în limite fiziologice a principalilor parametri folosiți pentru definirea ei: intervalul dintre scaune, consistența și gradul de hidratare, greutatea și volumul fecalelor, unii din ei fiind și greu de obiectivat.

Sub termenul de constipație sînt adesea exprimate diferite criterii: scaune puțin frecvente, de consistență dură, de volum mic, expulzate cu efort, sau incomplet.

99% din subiecții normali au între 3 scaune pe zi și 3 scaune pe săptămînă. Limita inferioară a frecvenței normale a scaunelor este deci de 3 pe săptămînă. Se poate afirma existența unei constipații în următoarele condiții: mai puțin de 3 scaune pe săptămînă, absența unui scaun timp

de 3 sau mai multe zile, sau mai mult de 2 episoade pe lună de cîte 2—3 zile fără scaun (4). Consistența dură a fecalelor nu constituie un argument pentru constipație, deoarece ea a fost găsită la 39% din subiecții normali studiați (4). Greutatea fecalelor variază mult și nu este indicativă a volumului fecalelor, valoarea normală cea mai joasă a unui scaun fiind 35 g. Senzația de evacuare incompletă, care face pe unele persoane să afirme că suferă de constipație este subiectivă și nu poate constitui un argument suficient pentru a diagnostica o constipație. Variația parametrilor amintiți se datorește variațiilor spontane mari în funcția colonului și a timpului de tranzit intestinal care variază între 48 și 168 ore și de la zi la zi, în funcție și de felul alimentației; așa se explică de ce un subiect normal poate avea o frecvență de 3 scaune pe zi, sau de 3 scaune pe săptămînă.

Frecvența constipației cronice este mare, fiind apreciată în țările industrializate la peste 30% din populație, evaluare probabil inferioară deoarece se referă numai la persoanele cu constipație cu simptome și nu și la cele fără manifestări clinice. Într-un studiu pe subiecți aparent sănătoși de diverse vîrste, a fost identificată o constipație la 20% din subiecții vîrstnici, la 8,2% din adulți și la 2,9% din tineri (7).

Constipația cronică este uneori o afecțiune de sine stătătoare, numită și *constipație primitivă sau habituală,* tulburare a funcției motorii a colonului, alteori reprezintă un simptom al unei alte boli, *constipație secundară* sau *simptomatică.*

Constipația primitivă este mai frecvent întîlnită la femei.

Etiologie. Constipația primitivă, tulburare funcțională a colonului, poate avea diverse cauze:

— Sedentarismul, lipsa de mișcare, repausul prelungit la pat.

— Alimentația săracă în fibre alimentare care conduce la o hipermotilitate a colonului, cu accentuarea segmentărilor sale și creșterea presiunii intraluminale, avînd ca rezultat final o scădere a mișcărilor propulsive.

— Obiceiuri alimentare greșite: înlăturarea micului dejun poate reduce pînă la dispariție reflexul gastrocolic, un prînz unic abundent, de obicei seara, alterează ritmul fiziologic de zi al colonului, cu atît mai mult cu cît în timpul nopții excitanții normali pentru funcția motorie a intestinului lipsesc.

Consumul insuficient de lichide, excesul de orez, deficitul de K și de complex vitaminic B, pot favoriza de asemenea constipația; primul este un factor etiologic frecvent, mai ales la vîrstnici tratați cu diuretice.

— Stăpînirea voliţională a reflexului de defecare, întîlnită frecvent la copiii școlari și la adulți, corelată, mai mult sau mai puțin justificat, cu obligații profesionale și aspecte de conveniență socială (ședințe prelungite, sentiment de rușine etc.) și repetată frecvent, are ca urmare scăderea pînă la dispariție a reflexului respectiv, care constituie principala cauză a constipației.

— Unele medicamente: codeină și alte opiacee, antacide (carbonat de calciu, hidroxid de aluminiu), anticolinergicele, blocantele ganglionare, unele psihotrope folosite prelungit, produc încetinirea tranzitului colic; uneori sulfatul de bariu poate accentua o constipație. Folosirea de regulă a laxativelor, mai frecventă decît se crede și adesea fără motivație se-

Scanned with OKEN Scanner

rioasă, favorizează cronicizarea constipației, deoarece majoritatea purgativelor și laxativelor duc la obișnuință, cu slăbirea acțiunii lor și necesitatea creșterii dozelor. Într-un studiu pe 187 consumatori de laxative (Gerlach F. 1981) motivele folosirii lor au fost următoarele:

4,3% din obișnuință
9,9% pentru scăderea greutății
14,9% o zi fără scaun
19,9% 2 zile fără scaun
24,1% 3 zile fără scaun
26,2% scaun „prea puțin"
33,3% senzație de plenitudine abdominală.

— Graviditatea poate interveni prin mai mulți factori: reducerea mișcării, tulburări ale defecației produse de uterul mărit, influențe hormonale, modificări alimentare, medicamente (antiemetice, sedative etc.), hipotonia postpartum a mușchilor abdomino-pelvieni.

— Colonul iritabil, în forma spastică, se însoțește de constipație unică, sau alternată cu diaree.

— Uneori se poate întîlni și o componentă familială.

Constipația secundară reprezintă un simptom de diverse afecțiuni și poate avea numeroase cauze:

— Factori mecanici, care încetinesc tranzitul colic: obstrucții parțiale prin stenoze tumorale, inflamatorii, de cauză vasculară sau postradioterapie pe colonul stîng sau rect, corpi străini, hernii, aderențe inflamatorii sau postoperatorii, compresiuni extrinsece prin tumori abdominale, chisturi de ovar, retroversie uterină etc. Slăbirea musculaturii peretelui abdominal, eventrațiile, rupturile de perineu pot constitui și ele un factor mecanic cauzal.

— Tulburări endocrine și metabolice: hipotiroidism, diabet, insuficiență suprarenală, hiperestrogenism, porfirie, hipokaliemie.

— Intoxicații cronice: morfină, taliu, saturnism.

— Modificări anatomice sau de poziție ale colonului: megacolon, dolicosigmoid, dolicocolon, ptoză colică.

— Reflexe cu punct de plecare din diverse organe bolnave în: ulcer gastric și duodenal, apendicită, litiază biliară și urinară, anexite, afecțiuni ale prostatei.

— Deficitul de secreție biliară și diskineziile biliare hipotone, mai frecvente la femei.

— Afecțiuni anorectale dureroase: hemoroizi, fisuri, abcese perianale produc contracturi spastice ale sfincterelor anale.

— Afecțiuni ale sistemului nervos: tabes, sindromul de coadă de cal, meningite, discopatii, saturnism, stări depresive, traumatisme ale coloanei vertebrale.

Fiziologie și patogenie. Colonul are ca principale funcții transportul și îngroșarea fecalelor. Transportul se realizează grație funcției motorii a colonului, în care se disting: 1) tonusul bazal; 2) mișcările de segmentare care formează haustrațiile și permit o malaxare a conținutului, favorizînd resorbția de apă; 3) mișcările de propulsie (peristaltice), cu unde largi unice, cu frecvență de 3—4 ori pe zi, prin care un segment de colon,

Scanned with OKEN Scanner

de 20—25 cm, se contractă, transportînd în cîteva secunde o parte din conținutul colonului pe 1/4—1/3 din lungimea acestuia.

Porțiunea terminală a intestinului compusă din sigmoid, rect și sfincterele anale constituie „aparatul de continență“, ale cărui trei segmente au funcții deosebite: propulsie pentru sigmoid, rezervor pentru rect și rezistență variabilă pentru sfincterele anale. Sigmoidul face un unghi cu rectul (unghiul rectosigmoidian), care constituie o rezistență în progresia bolului fecal, iar în cursul defecației poate deveni un dispozitiv antireflux. La joncțiunea rectului cu canalul anal există un al doilea unghi, constituit din mușchiul puborectal.

Din punct de vedere anatomo-funcțional „aparatul de continență“ este constituit din zone sensibile și un sistem obstructiv reglat automatic, dar influențabil prin voință (fig. 6.27). Receptorii aferenți ai zonelor sensibile sînt de trei tipuri:

— Receptorii din peretele rectal, sensibili în particular la distensie.

— Receptorii din canalul anal, sensibili la conținutul intestinal.

— Receptorii dermocutanați anali, care dau informații cu privire la starea sistemului sfincterian și la conținutul canalului anal.

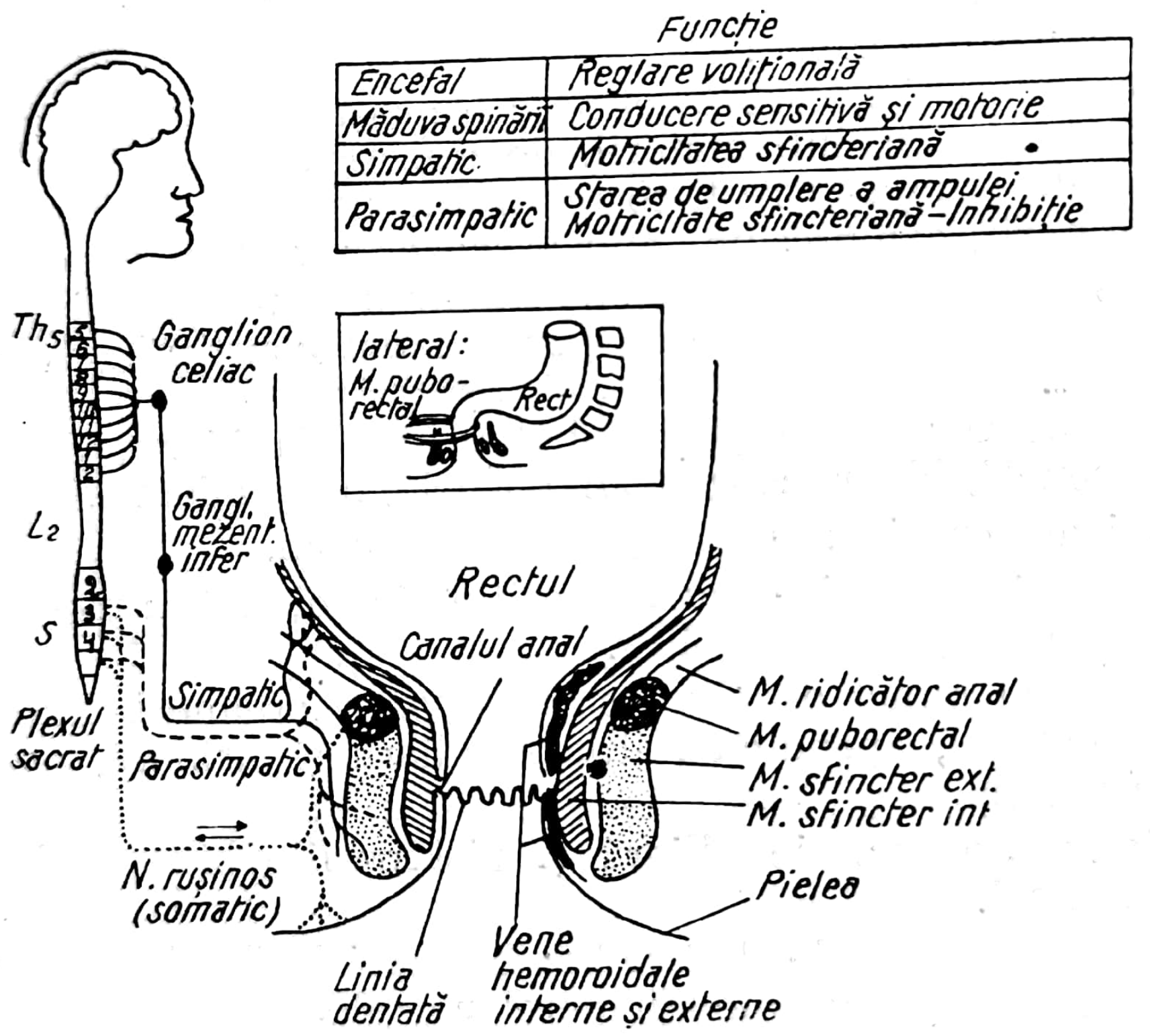

Fig. 6.27. — Anatomia și fiziologia aparatului de continență (după 1).

Sistemul obstructiv, reglat automatic dar influențat și de voință, este alcătuit din sfincterul anal intern cu inervație vegetativă, sfincterul extern anal cu inervație somatică, mușchii ridicători anali și puborectali.

Distensia ampulei rectale antrenează, prin relaxarea sfincterului intern (neted), o relaxare a porțiunii superioare a canalului anal. Acesta este reflexul rectoanal inhibitor sau de defecație.

Scanned with OKEN Scanner

Funcția motorie a colonului este influențată de diverși factori:
— activitatea fizică, sportul cresc tonusul și propulsia colică;
— ingestia de alimente declanșează „răspunsul gastrocolic" (care pare a nu fi un reflex, ci probabil o reacție de tip hormonal a colonului la eliberarea de gastrină I);
— influențe psihice, ca, de ex., stăpînirea prin voință a defecației;
— factori hormonali: tiroida regularizează tonusul și motilitatea, parathormonul, insulina, secreția posthipofizară, colecistokinina, gastrina, prostaglandina E, motilina cresc motilitatea.

Defecația este rezultatul unor acțiuni neuroreflexe și musculare. Conținutul colic se acumulează în sigmoid, unde stagnează 6—8 ore, timp în care are loc și resorbția de apă, care crește consistența fecalelor. Prin declanșarea unui reflex condiționat, sau sub acțiunea altor factori: ingestie de alimente (reflex gastro-colic), de băuturi, trecerea din poziție orizontală în ortostatism, se produce o contracție a întregului colon, inclusiv sigmoidul, care împinge masa de fecale în rect, organ în mod normal gol. Masa de fecale exercită o presiune în interiorul și pe pereții rectului, care atunci cînd depășește 50 mmHg, determină relaxarea sfincterului intern cu apariția nevoii de defecație. În această fază, dacă condițiile ambiante permit defecația, subiectul își relaxează voluntar sfincterul anal extern (striat) și aceasta are loc, datorită și contracției sincrone a ridicătorilor anali și a sacrococcigienilor, a mușchilor peretelui abdominal și a diafragmului. Aceste contracții cresc presiunea intraabdominală la 100—150 mmHg, provoacă o scurtare a ampulei rectale și masa de fecale este evacuată.

În producerea constipației primitive intervin două mecanisme patogenice principale: *inerția colică,* cu întîrzierea tranzitului pe diverse segmente ale colonului, și *obstrucția anorectală,* datorită în principal dispariției reflexului de defecație, în dischezia rectală.

Determinarea prin markeri radioopaci, administrați pe gură și urmăriți zilnic în colon grație unor repere osoase, a timpului de tranzit colic a permis identificarea a trei grupe de pacienți cu constipație primitivă, după cum încetinirea de tranzit este pe colonul drept, pe colonul stîng, sau în partea terminală a colonului. Încetinirea tranzitului pe colonul drept și mai ales stîng se datorește nu unei scăderi, ci mai degrabă unei creșteri a funcției motorii a colonului, musculatura colonului fiind în stare de hiperreactivitate cu segmentare crescută. În cazuri mai rare inerția colică poate fi totală.

Constipația terminală (rectală), sau d i s c h e z i a r e c t a l ă, este forma cea mai frecventă de constipație (cca 80%) și se datorește în principal dispariției reflexului de defecare. Explorarea manometrică anorectală practicată sistematic a pus în evidență și existența altor tulburări: reflex de amplitudine insuficientă, canal anal hipertonic sau cu presiune foarte instabilă. Retenția prelungită de fecale în rect are ca efect o deshidratare excesivă a acestora, cu formarea de scibale sau fecaloame foarte dure (3) constituite în mare parte dintr-un pîsliș de componente celulozice, care nu pot traversa canalul anal. Această retenție provoacă cu timpul o dilatație durabilă, cu hiperperistaltism care poate produce tenesme și uneori o incontinență prin revărsare (fig. 6.28). Se ajunge astfel la un cerc vicios: ampula rectală hiperdestinsă nu se mai evacuează complet

Scanned with OKEN Scanner

iar fecalele acumulate destind în continuare ampula, procesul fiind pînă la urmă limitat de pereţii micului bazin.

La producerea constipaţiei este posibil să participe şi o eliminare scăzută de apă în lumenul intestinal, sau o resorbţie crescută a apei din colon (3).

Tablou clinic. În constipaţia primitivă istoricul este lung, din copilărie, sau de la pubertate. În unele cazuri, simptomele lipsesc cu desăvîrşire. Alteori sînt prezente dureri abdominale, mai mult pe traiectul colonului stîng, balonări, senzaţie de greutate sau plenitudine abdominală, sau de evacuare incompletă a scaunului, anorexie, gust rău în gură, limbă saburală.

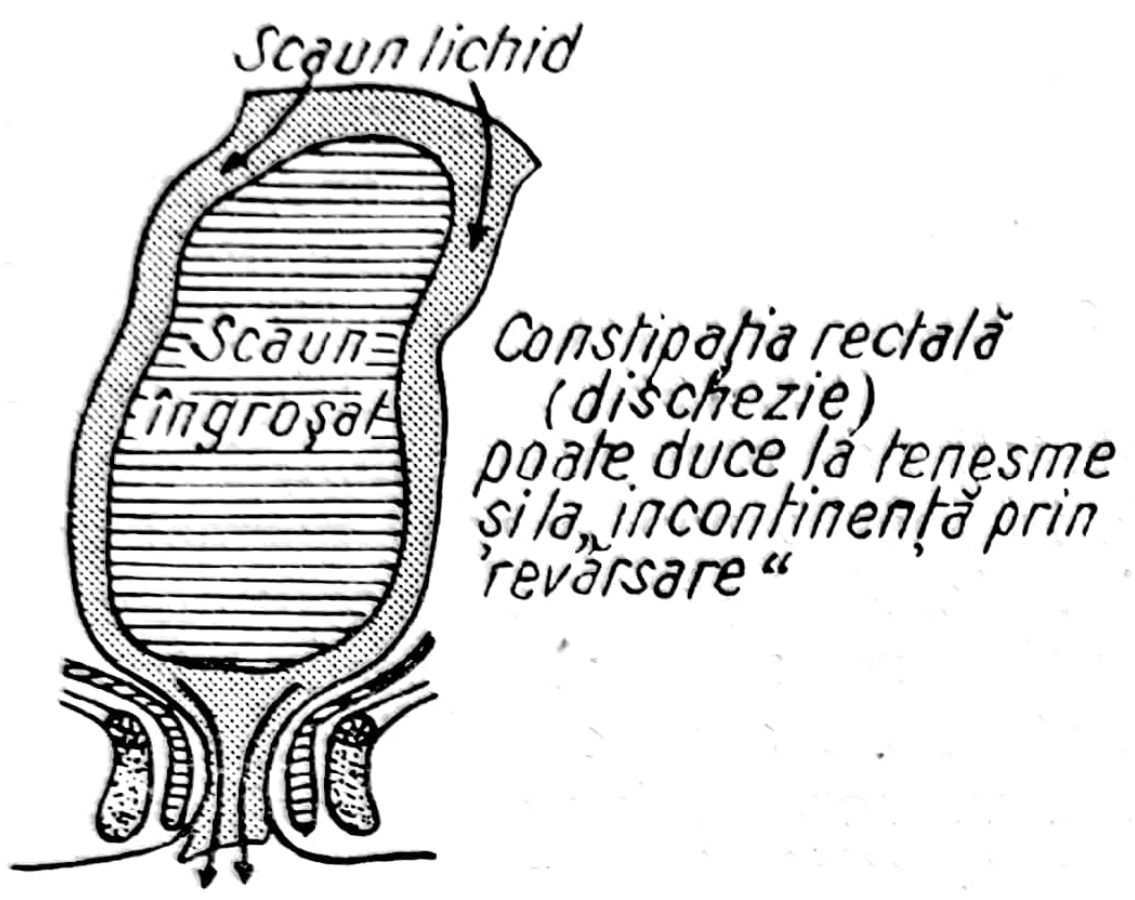

Fig. 6.28. — Incontinenţa prin revărsare în constipaţia rectală (după (6).

Scaunul este dur, fragmentat, uneori cu sînge la suprafaţă, provenind din hemoroizi, fisuri anale sau alte leziuni mecanice, care fac dureroasă defecaţia şi prin contracţii reflexe accentuează constipaţia. Adesea bolnavii se plîng şi de cefalee, inapetenţă, oboseală, sau se constată o discretă slăbire a atenţiei, a capacităţii de concentrare, tulburări de somn, simptome ce pot mima o depresiune endogenă. La circa 2/3 din bolnavi se pot decela probleme psiho-somatice (nevroze obsesionale, anxietate).

Laxativele, adeseori abuziv folosite, pot provoca şi ele tulburări: carenţe de K şi Na, dureri abdominale, congestie pelviană (purgative antrachinonice), iritaţii rectale.

Din examenele paraclinice, urmărirea cu sulfat de bariu a tranzitului colic, care însă poate accentua constipaţia, permite stabilirea cu aproximaţie a topografiei încetinirii acestuia. Examenul cu clismă baritată pune adesea în evidenţă în constipaţia terminală un megarect şi un megasigmoid. Urmărirea tranzitului colic cu markeri radioactivi şi manometria anorectală care obiectivează şi dispariţia reflexului de defecaţie, deşi utile pentru diagnostic, nu sînt de folosire curentă. Sînt însă necesare diverse examene pentru înlăturarea unei boli organice care poate provoca o constipaţie secundară (rectoscopie, colonoscopie, examen radiologic gastroduodenal, electroliţii serici (K şi Ca).

Forme clinice. — În constipaţia prin întîrzierea tranzitului pe colonul drept, bolnavii au balonări importante şi numeroase tulburări sistemice: manometria arată adesea contracţii terţiare şi incoordonare a sfincterelor, cistometria evidenţiază frecvent o capacitate crescută a vezicii urinare, canalul anal este hiperton şi reflexul de defecare uneori anarhic.

— În constipaţia prin întîrzierea tranzitului pe colonul stîng tabloul nu este caracteristic, uneori predomină dureri la nivelul colonului stîng, care la palpare apare adesea contractat, spastic, sensibil.

— Constipaţia terminală, denumită şi dischezie rectală sau inerţie rectală este cea mai frecventă formă (80—90% din cazurile de constipaţie

primitivă), se întîlnește cu precădere la femei, are un istoric lung și uneori o componentă familială. Ea produce relativ puține tulburări și poate fi recunoscută prin faptul că masa care traversează, fără întîrziere, colonul, se acumulează în ampula rectală unde stagnează timp îndelungat. În această formă reflexul de defecație este abolit și bolnavul nu mai are senzația de defecație, chiar cînd ampula rectală este destinsă de fecale. Scaunele sînt rare, uneori după o săptămînă sau mai mult, cu evacuări fragmentare și succesive și senzație de evacuare incompletă. Uneori pot apare evacuări lichide, mai rar chiar o incontinență prin revărsare de lichide și secreții, la periferia unui fecalom rectal. Bolnavii au adesea tenesme și iritații, sau inflamații anale și perianale, hemoroizi sau fisuri. Folosirea zilnică de laxative sau purgative poate masca întîrzierea tranzitului colic.

Constipația spastică este o manifestare a colonului iritabil și se datorește creșterii mișcărilor segmentare ale colonului. Scaunele sînt de consistență dură, fragmentate („fecale de oaie") și uneori alternează cu eliminări lichide sau de mucozități. Durerile cu caracter spastic pe traiectul colonului, în special pe descendent și unghiul splenic, pot simula uneori o pancreatită sau suferințe litiazice.

Uneori constipația se poate instala acut (constipație acută), fie după modificări bruște ale modului obișnuit de viață (repaus la pat, călătorii lungi cu mașina, schimbări bruște de alimentație) în cazul constipației primitive, fie prin obstacol mecanic (stenoză) sau pe cale reflexă (procese dureroase perianale) în forma secundară.

Diagnostic pozitiv: Frecvența rară a defecației, consistența dură și uneori forma scaunelor sînt de obicei suficiente pentru diagnostic. De importanță majoră este însă precizarea dacă constipația este primitivă sau secundară. Diagnosticul de constipație primitivă va fi reținut numai după înlăturarea unei constipații secundare altor boli, printr-un examen clinic complet și examene paraclinice adecvate după caz (recto-, eventual colonoscopie, examen radiologic al tubului digestiv, incluzînd și irigografia, colecistografie, examen genital, porfirinurie, plumburie, examene hormonale etc.). Pentru precizarea diagnosticului vor fi luate în considerare obiceiurile de viață, profesiune, alimentație și consum de lichide, mișcare, folosirea de laxative, clisme, supozitoare, diuretice (hipokaliemie).

În forma de constipație primitivă terminală (dischezia rectală) tactul rectal care descoperă ampula rectală (normal goală) plină cu fecale indurate, este suficient pentru diagnostic.

Împărțirea constipației primitive într-o formă hipotonă, fără dureri, cu balonare și plenitudine abdominală și o formă spastică cu dureri abdominale și scaune dure, fragmentate, este actualmente mai puțin folosită, deoarece ambele aspecte pot coexista la același pacient pe segmente diferite ale colonului (constipație dischinetică), iar studiile manometrice recente au arătat că o constipație depinde în primul rînd de diferențele de presiune dintre forțele propulsive și cele retropulsive.

Tratament. În constipațiile secundare, tratamentul se adresează bolii de bază și poate fi completat în unele situații cu administrare de laxative, purgative sau clisme evacuatoare.

În constipația primitivă, funcțională, este necesară, în primul rînd, explicarea și informarea pacientului cu privire la fiziologia și frecvența

defecației, suprimarea laxativelor, consumul unor cantități mai mari de lichide, fructe și vegetale și adoptarea unui program zilnic de activitate fizică (mers, gimnastică, sport).

În majoritatea constipațiilor primitive, următoarele măsuri de ordin general sînt obișnuit suficiente pentru a corecta constipațiile mai ușoare, indiferent de tipul lor:

— Suprimarea purgativelor, laxativelor și a clismelor evacuatoare, dacă acestea erau anterior folosite, care pe lîngă diverse reacții adverse, contribuie și la accentuarea constipației.

— Reeducarea reflexului de defecație, prin utilizarea răspunsului („reflexului") gastrocolic, pentru a avea scaun la oră relativ fixă, de obicei dimineața (micul dejun, obligatoriu!). Ingerarea unui pahar de apă sau de suc de fructe rece dimineața contribuie la restabilirea sau declanșarea reflexului. Cafeaua poate stimula motilitatea intestinală.

— Mișcarea, 3—5 km pe zi, indicată în special la sedentari și sport; gimnastică pentru întărirea musculaturii abdomino-perineale, necesară mai ales la pacienții obezi sau cu musculatura abdominală flască, hipotonă. Activitatea fizică crește frecvența mișcărilor propulsive și segmentare colice.

— Consumul de lichide în cantitate mare.

— Regimul alimentar bogat în fibre alimentare constituie unul din factorii terapeutici cei mai importanți. Fibrele alimentare, denumite și substanțe de balast, care reprezintă resturile din alimente nedigerate de enzimele sucurilor digestive, sînt constituite din hidrocarbonate nedigestibile (celuloză în principal, hemiceluloză, pectine și lignină) și stimulează activitatea intestinului, accelerînd tranzitul. Regimul cuprinde legume crude sau fierte, pîine, de preferință integrală sau graham, fructe crude sau în compoturi, cu excepția afinelor, coarnelor și gutuilor care sînt constipante; orezul este și el constipant. Sînt utile prunele, în special uscate (10—12), păstrate cîteva ore în apă și apoi consumate (principiul lor activ este oxifenisatina, care crește mișcările propulsive colice), precum și strugurii, smochinele, curmalele. Sînt indicate de asemenea unele glucide ca mierea și lactoza, pentru acțiunea lor osmotică utilă, sau acizii organici care stimulează peristaltismul din unele băuturi: laptele bătut, chefirul, sucul de mere, zeama de varză.

Pe lîngă proteinele și hidrocarbonatele necesare, regimul trebuie să conțină și grăsimi în cantitate mai mare (ulei, unt, margarină), de preferință proaspete, neprăjite.

În constipațiile dureroase, sau în prezența unui sindrom de fermentație, se evită laptele, legumele și fructele crude.

Un complement important, considerat actualmente ca un adevărat medicament al constipației este tărîța de grîu, care conține 44% fibre vegetale. Acestea nu au numai un rol de balast ci și influență asupra metabolismului glucidic (acțiune „hipoglicemiantă") și lipidic.

Adaosul la regimul alimentar de tărîță crește volumul și greutatea scaunelor, prin fixare de apă datorită puterii higroscopice (tărîța absoarbe de trei ori greutatea ei apă) a fibrelor nehidrolizate și mai ales puterii osmotice a produselor de degradare de către enzimele bacteriene din cec și colonul drept. Tărîța scade evident timpul de tranzit colic, datorită în principal unei accelerări a pasajului prin rectosigmoid.

Scanned with OKEN Scanner

Doza de tărîțe este variabilă în funcție de regimul alimentar și de tenacitatea constipației. Se începe de obicei cu 12—15 g/zi (o lingură=5 g tărîțe), de preferință la mese, încorporată în supă, lapte, sucuri de fructe, și se crește progresiv cantitatea pînă la 30—40 g/zi. Acțiunea apare după 2—3 zile, iar durata tratamentului este indefinită. În primele zile sau săptămîni se poate observa o balonare care este tranzitorie și nu trebuie să ducă la întreruperea tratamentului. Utilizarea prelungită a tărîței nu produce nici o tulburare biologică importantă.

Cînd măsurile terapeutice menționate nu sînt suficiente, se pot adăuga produse care prin îmbibare cu apă în intestin își măresc volumul (sămînță de in, Normacol), oleul de parafină, mucilaginoase (Galcorin), coleretice sau colagoge (magnezia usta simplă sau asociată cu lactoză) și în formele dureroase, spastice, comprese alcoolizate pe abdomen și anticolinergice.

Laxativele sînt indicate numai în constipațiile acute, în cele secundare unor cauze organice și în cazurile cînd efortul de defecație este contraindicat.

Substanțele saline (sulfat de magneziu, sulfat de sodiu) și zaharurile greu resorbabile (sorbitol) acționează pe cale osmotică și provoacă un aflux de lichide în intestin; ele pot fi administrate la nevoie în doze mici. Supozitoarele cu glicerină, sau cele care eliberează CO_2 pot fi și ele folosite intermitent.

Laxativele folosite în practică sînt reprezentate de:

— laxative vegetale ce conțin derivați antrachinonici: cascara, senna, frangula, aloe, rhubarba (Cortelax);

— fenolftaleină (Ciocolax);

— bisacodyl (Dulcolax);

— Oxifenisatină (Fenisan).

Folosirea repetată și mai ales abuzul de laxative poate accentua constipația și provoca diverse tulburări. Obișnuind colonul la excitația produsă de ele, laxativele duc la pierderea reflexului de defecație și prin pierderi de potasiu, în caz de diaree, scad tonicitatea musculaturii colice care pentru a fi pusă în funcțiune necesită excitanți tot mai puternici. Laxativele excită colonul care răspunde cu intensificarea segmentării sale, pot provoca și diaree cu pierderi de potasiu și în final creează obișnuință, realizînd un adevărat cerc vicios (fig. 6.29).

Mai rar pierderi mari de apă și electroliți, cu hiponatremie, hipokaliemie, hipovolemie, au ca urmare prin stimularea sistemului renină-angiotensină un hiperaldosteronism secundar (sindrom pseudo Barther), sau o insuficiență renală gravă. Laxativele care conțin oxifenisatină (Fenisan) pot provoca, prin utilizare îndelungată, leziuni hepatice (hepatite cronice active). După abuzul prelungit de purgative antrachinonice se poate produce o pigmentare brun-neagră a mucoasei colonului, constatabilă rectoscopic (pseudomelanosis coli).

Clismele se folosesc excepțional, în constipațiile acute și în constipația terminală (dischezie), cînd mase de fecale dure, pietroase, nu pot fi evacuate decît digital.

În constipația terminală se vor trata și eventualele consecințe perianale ale constipației (inflamații anorectale, hemoroizi, fisuri sau un spasm sfincterian dureros), cu preparate cu efecte cicatrizante, antispastice, sedative. Se recurge și la stimularea reflexului de defecație, fie stimulînd

Scanned with OKEN Scanner

receptorii presori din mucoasa rectală prin supozitoare cu degajarea carbogazoasă, fie stimulînd sensibilitatea anorectală cu supozitoare cu glicerină, a căror acțiune chimică crește probabil peristaltismul.

Bolnavii cu constipație primitivă pot beneficia și de un tratament cu ape minerale în stațiunile Olănești, Slănic-Moldova, Sîngeorz, Călimănești sau cu ape termale la Băile Felix.

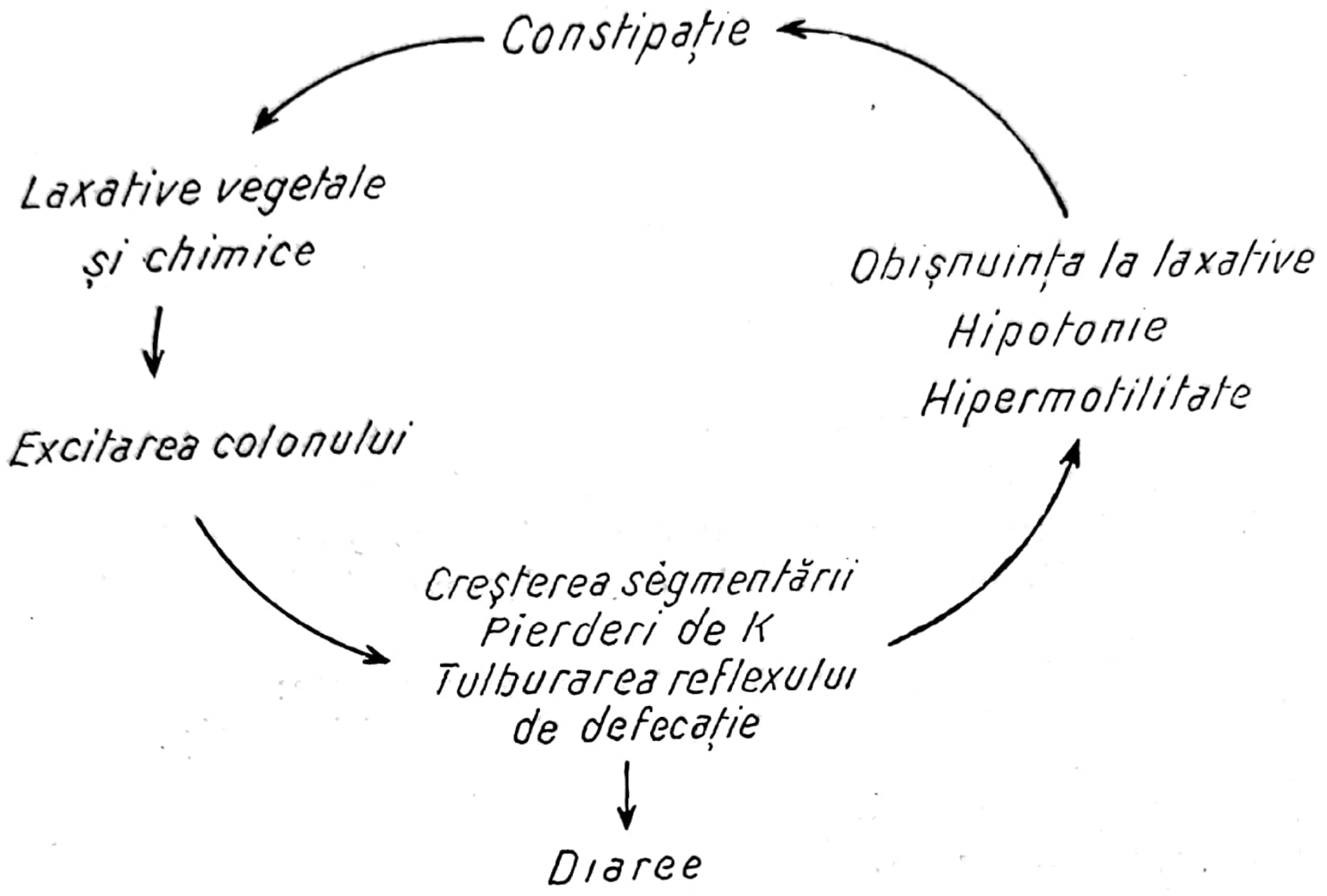

Fig. 6.29 — Cercul vicios al tulburărilor produse de consumul cronic de laxative (Goebell H., Ther Woche 1977, 27, 2 430).

În constipația refractară la tratament au fost comunicate unele rezultate favorabile după acupunctură electrică care eliberează motilina și normalizează motilitatea colonică (3 a). Un tratament chirurgical a fost propus pentru cazurile în care manometria rectală indică la distensia rectului lipsa inhibiției normale a sfincterului anal; operația corespunde unei miomectomii și a dat rezultate satisfăcătoare.

BIBLIOGRAFIE SELECTIVĂ

1. **Bernd H., Köhler Ch.** — Chronische Obstipation, Ztschr. ärztl. Fortb. 1982, 76, 486—490.
1 a. **Bünte H., Lingemann B.** — Proktologie für die Praxis, Gynaekol. Praxis 1978, 2, 669—680.
2. **Devroede G.** — Gastroenterol. clin. biol., 3, 921—921, 1979.
3. **Franken F. H.** — Ursachen und Behandlung der habitueller Obstipation Leber-Magen-Darm 7, 24—27, 1977.
3 a. **Ishizuka I. et al.** — Effect of electrical spike acupuncture for intractable constipation or diarrhea. Abstr. Book World Congress of Gastroenterology 1982, 502.
4. **Martelli Helene et al.** — Mechanisms of idiopathic constipation: outlet obstruction. Gastroenterology, 75, 623—131, 1979.
5. **Păun R.** — Terapeutica medicală, Ed. Medicală, 1982.

Scanned with OKEN Scanner

6. **Schwering H. et al.** — Chirurgische Behandlung der Überlaufinkontinenz bei rektaler Obstipation, Leber, Magen, Darm, 1979, 9, 32—36.
7. **Thompson W. G., Heaton K. W.** — Functional bowel disorders in apparently healthy people. Gastroenterology, 79, 283—289, 1980.

6.2.3. MEGACOLONUL

Megacolonul este denumirea atribuită colonului al cărui calibru este neobișnuit de mare (la clisma baritată, diametrul său transversal depășește, la adult, 5,5 cm, pe radiografia efectuată în decubit și în umplere și limita de 6,5 cm, după insuflarea cu aer, pe radiografiile efectuate în evacuare). Criteriile dimensionale menționate au scopul de a exclude falsele aspecte obținute prin „forțarea" calibrului colonic, în cursul unor irigoscopii, efectuate cu o presiune exagerată. Nefiind o entitate nosologică, megacolonul se întîlnește, în consecință, în numeroase condiții morbide, prezentate mai jos, după cum urmează:

Clasificarea clinică a megacolonului. 1) *Megacolonul congenital* (forma aganglionară sau boala Hirschprung, aganglionoza totală sau sindromul Zuelzer-Wilson, dilatația segmentară a colonului, achalazia rectală).

2) *Megacolonul dobîndit* în: a) „inerția rectală" sau dischezia constipației habituale, a abuzului de laxative, psihogenă; b) boli cu atrofie musculară, ca sclerodermia, miotonia Thomson; c) boli metabolice ca mixedemul, porfiria, intoxicația cu plumb, hipokaliemii, amiloidoză; d) boli neurologice ca parkinsonismul, tratamentul cu medicamente antiparkinsoniene cu efect major parasimpatolitic, neuropatia diabetică, paraplegii, boala Chagas datorată infecției cu Tripanosoma cruzi, întîlnită exclusiv în America centrală și sudică; e) procese inflamatorii, ca în colita granulomatoasă, supraiacent zonelor sau zonei stenozate, la fel în colita de iradiere; f) boli obstructive colonice care produc dilatații globale, în amonte, ca stenozele rectale benigne și maligne, tumorile sigmoidiene, compresiile extracolonice, procesele aderențiale stenozante; g) o cauză mai rară este megacolonul toxic din colita ulcerohemoragică; h) megacolonul întîlnit în obstrucțiile colonice rectale prin fecaloame gigante pseudo-ocluzive.

Principala tulburare funcțională determinată de megacolon este alterarea propulsiei fecalelor prin intestinul gros, fapt care face ca pacienții să prezinte o constipație accentuată, greu reductibilă.

Tablou clinic. 1. a *Megacolonul congenital* este o afecțiune care apare la scurt interval după naștere. Dacă tulburările de tranzit sînt depășite, copilul rămîne cu o constipație care impune numeroase măsuri terapeutice, cu efecte slabe, condiții în care dezvoltarea sa este afectată.

Colonul se dilată în aceste cazuri, proximal față de o regiune de calibru mai mic, prin urmare, aparent „stenozată", în care de fapt rezidă tulburarea bolii Hirschprung (fig. 6.30). În zona „stenozată" care ocupă rectul sau rectul și o porțiune din sigmoidul inferior, lipsesc atît plexul submucos Meissner, cît și cel mienteric Auerbach. Din această cauză propulsia prin zona aganglionară, este profund alterată. Colonul luptînd cu acest „obstacol" funcțional se dilată și ia dimensiunile extreme, care fac ca abdomenul copilului bolnav să bombeze în mod apreciabil. Această aganglionoză congenitală (limitată la rect sau rectosigmoid) poate în unele

rare cazuri, cuprinde colonul în întregime, așa cum se întîmplă în sindromul Zuelzer-Wilson, situație în care motilitatea intestinului gros este grav compromisă.

De obicei, boala Hirschprung se manifestă, de la naștere, deoarece copilul nu elimină meconiul în intervalul de timp fiziologic. Pot apare complicații letale, datorate suprainfecției stazei colonice, cum sînt ente-

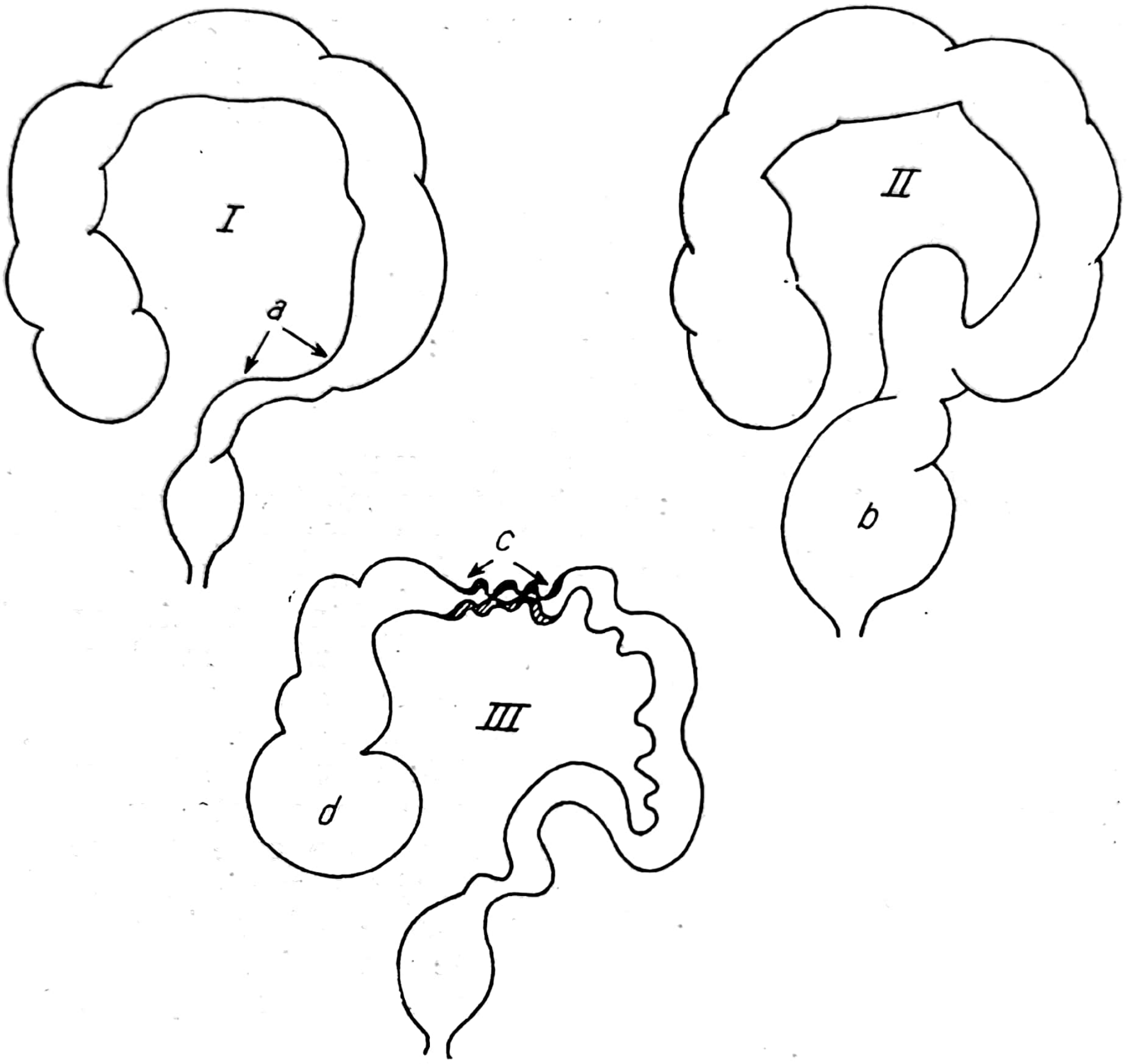

Fig. 6.30. — Schema principalelor aspecte ale megacolonului:
I) Megacolonul în boala Hirschprung (a = zona pseudostenozantă, aganglionară).
II) Megacolonul în dischinezia („inerția"), rectală (b=megarect datorat coprostazei).
III) Megacolon parțial prin obstacol tumoral (c = cancer de transvers; d = dilatația cecului (timpanism, clapotaj = semnul Bouveret).

rocolita necrozantă, perforațiile și hemoragiile intestinale. Dacă această etapă este depășită, mai ales prin clisme repetate (în cazurile rezistente se intervine chirurgical), copilul rămîne un constipat greu corigibil. Abdomenul se dilată, dezvoltarea fizică întîrzie, frecvent apare o anemie feriprivă, prin hemoragii colonice datorate ulcerelor stercorale, sau infecțiilor urinare (coexistînd adesea malformații urinare ca megavezică urinară, megaureter, soldate cu o stază urinară consecutivă și susceptibilitate crescută la infecții). Este caracteristic în toate aceste cazuri (examen pe copilul mai mare), faptul că rectul este gol, la tușeu, spre deosebire de constipațiile infantile dischezice, prin neglijarea defecației, în

care rectul este plin cu fecale, adesea sub forma unui conglomerat voluminos. Cercetarea reflexului de relaxare a sfincterului anal intern (folosind tehnica distensiei rectale cu un balonaș plin cu aer, sub o presiune reglabilă) arată că el este nul în boala Hirschprung și pozitiv în toate celelalte cazuri de megacolon.

1 b. *Aganglionoza difuză (Zuelzer-Wilson)* este o entitate rară. Dificultatea diagnosticării sale rezidă în necesitatea verificării absenței inervației murale a colonului, care pretinde abordarea chirurgicală. Schwering și colab. au urmărit un asemenea caz (bărbat de 20 ani), pe care l-au colectomizat pentru o constipație datorată unui megacolon difuz. Examenul piesei operatorii a pus în evidență o hipoganglionoză difuză colonică.

1 c. ***Tulburările congenitale motorii*** ale colonului, în care aparatul ganglionar mural este intact morfologic, ca spre exemplu, achalazia rectală și dilatația segmentară a colonului, presupun o displazie colonică neuronală. În dilatația segmentară a colonului, acesta este ectaziat pe o anumită întindere proximală, care contrastează cu calibrul normal al restului intestinului gros. Examenele histochimice nu evidențiază alterări ale plexurilor Meissner și Auerbach.

2. *Megacolonul dobîndit* prezintă diferite aspecte clinice, în raport cu cauza declanșantă.

2 a. ***În megacolonul prin „inerție rectală", constipație dischezică (megacolonul psihogen),*** tulburarea de tranzit apare în copilărie sau în adolescență, prin atenuarea, pînă la dispariție a reflexului de defecație (cauze psihogene, defecte de educație, de alimentație, de program de viață, aglomerarea la closete în cămine, closete neigienice ale unor internate defectuoase, probleme de pudoare etc.). În aceste condiții, scaunul neevacuat, rămas în ampula rectală devine un impediment pentru defecația următoare. Progresiv, se formează un fecalom voluminos, care devine astfel un obstacol în calea activității propulsive a colonului. Intestinul gros se dilată (apare megacolonul), de îndată ce capacitatea sa de „luptă" este depășită (fig. 6.30). Defecația devine tot mai rară, ajungîndu-se, după un interval de timp (în general, de cîțiva ani), la 1 scaun pe săptămînă și, uneori, la un scaun la 2—3 săptămîni. Din cauza coprostazei rectale apar arsuri anale, iritații tegumentare perianale, senzații de apăsare în perineul profund. Aceste tulburări devin, îndeosebi la adultul tînăr, o preocupare morbidă greu de înlăturat. Deoarece această constipație poate apare, în unele cazuri, pe fondul preexistent al unor dereglări psihice genetice (psihastenie, schizofrenie incipientă), este adesea greu să se poată stabili care este natura exactă a tulburărilor generale, extradigestive, pe care asemenea bolnavi le prezintă. Tactul rectal pune în evidență un sfincter anal normal; ampula rectală este însă voluminoasă și plină cu o magmă de fecale sau cu o masă de scibale conglomerate într-un stercorom, greu mobilizabil. Aceste constatări sînt net diferite de examenul digital rectal al bolii Hirschprung (în care rectul este gol).

2 b. O formă posibilă de megacolon poate fi declanșată, la adult, de abuzul de laxative (aloes, ulei de ricin, preparate de podofilină, cascara sagrada, nu însă după uleiul de parafină sau unele laxative, cum ar fi Dulcolaxul). Constipația acestor pacienți nu apare din copilărie. Ea poate

fi fortuită (după o perioadă de sedentarism, în convalescența unei boli, în cursul unei călătorii etc.). Pacienții se obișnuiesc, însă, ca să consume regulat laxative, pentru ca să-și „asigure" un scaun normal. După fiecare priză de laxative, efectul obținut este însă unic, constipația se instalează progresiv, cronicizîndu-se. Aceasta se datorează faptului că abuzul de laxative determină apariția unui megacolon, caracterizat prin dilatația (cu ahaustrare) a colonului ascendent și transvers. Peretele acestor segmente colonice se subțiază totodată. Pierderile de potasiu, după fiecare scaun (adesea lichid) declanșat de laxative, pot contribui la mecanismul apariției acestor tulburări.

2 c. *Megacolonul* întîlnit la adult prin *atrofia straturilor musculare colonice* poate constitui unul din semnele sclerodermiei. Pacienții prezintă leziuni caracteristice concomitente ale esofagului (esofag de „sticlă", dilatat, subțiat, necontractil), uneori modificări similare duodenale. Leziunile tegumentare sînt cel mai adesea evidente (sclerodermia sistemică). Megacolonul sclerodermic determină o constipație progresivă, care constituie și simptomul ce declanșează examinările în această direcție. Pot apare, totodată, complicații ocluzive (radiografia abdominală pe gol pune în evidență o dilatație impresionantă a colonului, însoțită de aspectul de saculație a acestuia, datorită contorsionării segmentelor sale, în noile condiții funcționale create). Dilatația colonică din sclerodermie nu răspunde la miostin. Un megacolon relativ asemănător apare în miotonie (boala Thomson), ca și în boala Chagas.

2 d. *Megacolonul* din *mixedem și porfirie* poate explica constipația acestor pacienți. Hipokaliemiile induse (spre exemplu, prin diuretice) dau dilatații colonice tranzitorii. Intoxicația cu plumb ar putea să determine un megacolon, numai la copii.

2 e. *În amiloidoză* a fost descrisă în egală măsură, apariția posibilă a unor atari modificări colonice.

2 f. *Megacolonul secundar obstrucțiilor benigne sau maligne* distale, este dominat de simptomatologia bolii de bază. Constipația, de dată recentă, rectoragiile și, îndeosebi, crizele subocluzive sînt semnificative pentru diagnostic. Acestea din urmă, realizează sindromul König, con-

Fig. 6.31. — Megadolicocolon dobîndit (ex. radiologic descendent, peroral). Se observă calibrul lărgit al colonului (în imagine ascendentul și transversul); transversul este mult destins de gaze, bariul mulîndu-se pe pereții săi.

stînd din colici abdominale, cu sediul fix, calmate de apariția unor borborigme eliberatoare. Tactul rectal poate depista obstacolul, dacă acesta este abordabil.

2 g. Celelalte cauze enumerate în clasificarea clinică (așa, spre exemplu, megacolonul pacienților cu neuropatie diabetică), se identifică cu bolile de bază ale pacienților.

Examene paraclinice. Examenul irigoscopic (și irigografic) este indispensabil precizării diagnosticului de megacolon și a etiologiei sale. La examenul irigoscopic (grafic) colonul apare cu calibrul mult lărgit, diametrul transversal al segmentelor sale depășind limitele amintite. Aspectul obținut în evacuare are, însă, importanța hotărîtoare, deoarece presiunea exercitată de clisma baritată poate produce o dilatație colică pasageră artificială care cedează după evacuare. Or, dilatația reziduală, care apare evidentă numai în cursul celui de al doilea timp al examinării irigoscopice (grafice) rămîne decisivă.

Fig. 6.32. — Același caz din fig. 6.31 (irigografie); diferite aspecte și detalii: a) colonul în totalitate mult lărgit; b) descendentul, sigmoidul și ampula rectală, mult lărgite; c) un alt aspect al descendentului și sigmoidului, păstrînd aceleași caractere.

Scanned with OKEN Scanner

Fig. 6.33. — Megarect — megasigmoid la un pacient cu dischinezie rectală („inerţie" rectală). Irigografie.

Întinderea dilataţiei colonice poate fi revelatoare pentru a diferenţia, în mod particular, boala Hirschprung de constipaţia dischezică. În prima, dilataţia interesează colonul, exceptînd zona aganglionară, pseudostenozată (rectosigmoidul are un calibru aparent redus, în comparaţie cu restul colonului care este mult dilatat). În cea de a doua eventualitate, dilataţia interesează întreg colonul şi în mod particular rectul, al cărui volum poate fi uneori atît de mare, încît acesta umple micul bazin în întregime.

Rectoscopia, rectosigmoidoscopia sau colonoscopia sînt necesare atunci cînd se suspectează un obstacol care a declanşat dilataţia colonului în amonte. Megacolonul este, sub acest raport, afecţiunea care permite efectuarea unui examen colonoscopic cu cea mai mare uşurinţă. În bolile inflamatorii ale colonului, biopsia rectală (sau dirijată colonoscopic) poate revela existenţa unor boli rare, neaşteptate, cum este, spre exemplu, amiloidoza colonică.

Diagnosticul diferenţial al principalelor cauze care declanşează apariţia megacolonului şi, îndeosebi, a formelor sale rare, este prezentat sinoptic mai jos, după Schwering şi colab. (tabelul 6.III).

Tratament. Tratamentul chirurgical poate fi dedus din tabelul sinoptic de mai jos. Soluţiile propuse urmăresc corectarea deficienţelor funcţionale majore ale bolilor enumerate. În megacolonul dobîndit, prin cauze mecanice, obstructive, intervenţia chirurgicală primează.

Tratamentele paleative propuse vizează, îndeosebi, corectarea coprostazei rectosigmoidiene accentuate.

Ele constau în: a) clisme repetate, în cazurile cu stercoroame rectale voluminoase, de 2—3 ori pe zi, cu scopul de a face o adevărată „gimnastică" a peretelui colonic, care îşi poate căpăta tonicitatea pierdută prin distensie. Acestea pot fi prescrise cîteva zile (sau săptămîni în şir), pînă ce tendinţa la depunere a scibalelor poate fi înlăturată. Această schemă de tratament poate servi şi la pregătirea chirurgicală a pacienţilor, la care dilataţia rectală nu cedează.

Clismarea pacienţilor cu rectul gol aşa cum se întîmplă în boala Hirschprung, dar şi în alte situaţii (cum sînt obstacolele mecanice colonice distale, sigmoidiene, spre exemplu) este riscantă, deoarece apa instilată poate să fie sechestrată deasupra obstacolului şi să se resoarbă în circulaţie, determinînd o adevărată „intoxicaţie hidrică". Pericolul nu este înlăturat, dacă în locul apei se foloseşte o soluţie izotonă de clorură de sodiu, care poate, de asemenea, să se resoarbă, şi să producă o hiperinflaţie lichidiană. În prima, posibilitatea pericolului sporeşte prin posibilitatea declanşării unei stări hiponatremice, diluţionale, urmată de grave tulburări cardiovasculare şi cerebrale. De aceea, decizia de a întreprinde un

Scanned with OKEN Scanner

Tabelul 6.III

	Boala Hirschprung	Aganglionoza dif. Zuelzer-Wilson	Megacolonul funcț. prin inerție rect. (dischezie)	Displazia neuronală colonică
Morfopatologie Mecanism	Megacolon Segment aganglionar	Aganglionoză totală	Disfuncție prob. a inervației rectosigm.	Hiperplazia plexurilor mienterice și submuc. de cauză necunoscută
Histochimie	Marcată creștere a acetilcolinesterazei în seg. „stenozat“	Idem, dar difuză	Valori normale ale acetilcolinesterazei	Posibilă creșterea acetilcolinesterazei în mucoasa colonică
Clinica	Constipație de la naștere (rect gol)	Vărsături	Constipație de la naștere (rect plin)	Constipație de la naștere
Tratament	Rezecția segm. aganglionar	Colectomie	Sigmoidect. cu anastomoză colorectală terminolater.	?

tratament folosind clismele evacuatorii repetate (ca și abordarea pacienților prin clisme voluminoase), trebuie să țină seama de natura tulburării de tranzit și de comportarea ampulei rectale, în sindromul constipației ampula plină fiind susceptibilă de acest tratament, pe cînd situația opusă este riscantă, mai ales dacă există pericolul unor obstacole organice colonice.

b) Administrarea, dimineața și seara, a unor cantități progresiv crescute de ulei de parafină, care să emolieze rectul și în același timp să faciliteze progresiunea fecalelor, constituie o altă alternativă terapeutică.

BIBLIOGRAFIE

1. **Davidson M., Sleisenger M.** — Megacolonul în Gastrointestinal Disease, sub red. lui Sleisenger și Fordrtran, edit. W. B. Saunders, 1973, pag. 1 463.
2. **Dobbins W. O., Bill A. H. Jr.** — Diagnosis of Hirschprung's disease excluded by rectal suction biopbsy. New Eng. J. Med. 1965, 272, 900.
3. **Tobon F., Rein N. C. R. W., Talbert J. L., Schuster M. M.** — Non surgical test for the diagnosis of Hirschprung's disease. New. Eng. J. Med., 1968, 278, 188.
4. **Meier-Ruge W., Hunziker O.** — Zur Histopochemie der totalen Aganglionosis des Colon (Zuelzer-Wilson Syndrom) — Schweiz. med. Wsch., 1972, 62, 817.
5. **Schwering H., Müller K. M. M., Schlake W., Wittrin G.** — Hipoganglionosis generalisata coli. Coloproctology, 1980, 2, 289.

6.2.4. ISCHEMIA ACUTĂ ȘI CRONICĂ A INTESTINULUI SUBȚIRE ȘI GROS

Prin analogie cu tulburările de irigație coronariană, intestinul subțire și gros pot prezenta o patologie similară ischemică, acută sau cronică, datorată perturbării circulației sale arteriale sau venoase. Ischemia acută, secundară compromiterii brutale a circulației arteriale sau venoase intestinale pe o anumită întindere, determină apariția infarctului intestinal, în timp ce ischemia cronică prin diminuarea paroxistică, pînă la limita critică a debitului sanguin intestinal, produce criza de angină abdominală, asemănătoare, într-o anumită măsură, cu angina coronariană. Angina abdominală poate, la rîndul ei, preceda infarctul intestinal, ceea ce se întîmplă adesea.

6.2.4.1. INFARCTUL INTESTINAL

Infarctul intestinal, independent de etiologia sa, constă dintr-o necroză hemoragică a uneia sau mai multor anse private de aport sanguin arterial sau de o întoarcere venoasă normală.

Patogenie. Mortificarea anselor intestinale hipoperfuzate se produce în cîteva etape bine precizate prin studii experimentale.

După aproximativ 10 minute de la clamparea arterei mezenterice superioare, la cîine, apar leziuni submicroscopice, vizibile numai cu ajutorul microscopiei electronice, ce constau din alterări ale celulelor epiteliului intestinal și interesează reticulul endoplasmic și mitocondriile. Cu toată hipoxia severă, determinată în aceste condiții, membranele lizozomale ale celulelor epiteliale rămîn, o bună perioadă de timp, intacte. După 3 minute, aceste celule devin nefuncționale și după o oră pot fi puse în evidență alterări morfologice, evidențiabile prin microscopia optică, caracteristice necrobiozei. Apare, totodată, un edem difuz, care interesează tunicile peretelui intestinal, sufuziuni sanguine, prin eritrodiapedeză paralitică, exulcerații superficiale difuze și în mod progresiv, se conturează o inflamație evidentă mai ales în infarctul peretelui colonic. Ansa infarctizată prezintă o permeabilizare bidirecțională, care are ca urmare un transfer de plasmă prin peretele intestinal alterat în direcția lumenului și resorbția în direcția inversă, din lumen către peretele intestinal, a germenilor și toxinelor, care poluează ansele intestinale patologice. Segmentul infarctizat devine cianotic, livid, suferă o dilatație paretică, peristaltismul și tonicitatea sa fiziologică dispar. Este posibilă contaminarea cavității peritoneale cu germeni și, prin urmare, declanșarea unei peritonite acute purulente, datorită permeabilizării peretelui intestinal. Peritonita poate apare și prin perforarea anselor infarctizate, în zonele ulcerate (9).

La om toleranța ischemiei acute intestinale este destul de lungă; în cazul interesării arterei mezenterice superioare, ea poate atinge 4 ore. În limita acestei durate de timp, ischemia poate fi suportată fără consecințe. Ischemiile acute care survin pe fondul unei insuficiențe circulatorii mezenterice cronice, compensate prin apariția unei rețele colate-

Scanned with OKEN Scanner

rale de supleanță, pot fi tolerate un timp și mai îndelungat, care poate ajunge, în unele cazuri, pînă la 96 ore.

Corelații morfoetiopatogenice. Vascularizația splanchnică este asigurată de 3 trunchiuri arteriale principale și anume de: a) trunchiul celiac; b) artera mezenterică superioară cu colateralele sale și c) artera mezenterică inferioară, de asemenea, cu numeroase colaterale. Trunchiul celiac irigă, în ceea ce ne interesează, stomacul și duodenul. Anastomozele numeroase între ramurile care provin din trunchiul principal fac, practic, imposibilă apariția unei ischemii acute gastrice sau duodenale. Artera mezenterică superioară vascularizează, la rîndul său, colonul ascendent, jumătatea dreaptă a transversului și intestinul subțire în totalitate. Ramurile sale formează arcadele arteriale intestinale, din care se desprind vasele drepte (arterele rectae). Trunchiul principal al acestei artere se desprinde din aorta abdominală, aproape în continuitatea acesteia, făcînd, la emergență, un unghi foarte redus cu peretele aortic. Conformația menționată favorizează leziunile embolice, frecvente în acest teritoriu arterial. Artera mezenterică inferioară irigă jumătatea stîngă a transversului, colonul descendent, sigmoidul și rectul. Aceasta are un sistem similar de colaterale.

Ischemia acută intestinală poate apare pe vase, fie indemne fie alterate prin diferite procese patologice, dintre care *ateroscleroza* este leziunea cea mai frecvent întîlnită.

Etiologie. Cauzele infarctului intestinal (fig. 6.34) sînt reprezentate de: a) embolia; b) tromboza acută mezenterică și c) procese ischemice acute netrombotice.

Embolia poate apare în cursul valvulopatiilor reumatismale (îndeosebi stenoza mitrală), endocarditei subacute bacteriene, fibrilației atriale (mai ales cu atriu stîng mare) și în infarctul miocardic. În toate aceste cazuri emboliile sînt constituite din fragmente de fibrină pe care se mulează elemente figurate sanguine. În valvulopatiile emboligene, arterele mezenterice interesate sînt de obicei indemne, cu excepția bătrînilor. Este posibil, de asemenea, ca și în ateroscleroză să apară embolii formate din fragmente de placă ateromatoasă, mobilizate de jetul sanguin arterial, în mod spontan sau în cursul puseelor hipertensive. Datorită

Infarctul intestinal
- a) *de origine arterială*
  - — tromboză mezenterică
  - — embolie
  - — ischemie acută netrombotică
- b) *de origine venoasă*
  - — tromboză mezenterică

Fig. 6.34. — Clasificarea infarctului intestinal în raport cu factorii etiopatogenici.

condițiilor anatomice de emergență, artera cel mai frecvent interesată este mezenterica superioară.

Tromboza acută mezenterică se produce prin obliterarea brutală a unui trunchi arterial splanchnic, aproape de emergență, la nivelul unor zone de stenoză ateromatoasă. Obliterări asemănătoare pot apare și la distanță, pe arterele cu calibru mai redus. Ele sînt generate de anomalii

Scanned with OKEN Scanner

în agregarea trombocitară, urmate de apariţia trombilor albi plachetari, aderenţi de plăcile de aterom ulcerate, la nivelul cărora se formează. Tromboza acută arterială intestinală poate apare, de asemenea, în trombangeita obliterantă Bürger, disecţia aortei, ca şi în alte vasculite, cum sînt cele întîlnite în unele colagenoze (lupusul eritematos diseminat, sclerodermie, sindromul Sharp, dermatomiozita). Acestea din urmă pot avea un sediu vascular intramural (prin interesarea unor vase cu calibru foarte redus) şi, de asemenea, pot fi diseminate, cu o gravitate, în consecinţă, sporită.

Infarctul intestinal netrombotic este o variantă a formei precedente, în care scăderea perfuziei splanchnice arteriale nu are drept cauză principală obliterarea mecanică, ci este datorată diminuării fluxului sanguin în acest teritoriu la valori critice (2). Arterele mezenterice prezintă leziuni anatomice, cel mai frecvent ateromatoase, dar nu sînt trombozate. Infarctul mezenteric netrombotic apare, în *şoc sau în insuficienţele cardiace congestive grave*, complicînd în mod fatal evoluţia acestora. Necroza intestinală poate rămîne în aceste circumstanţe practic nediagnosticată clinic.

Trombozele mezenterice venoase pot duce, în mod asemănător, la apariţia unui infarct intestinal şi au drept cauze: bolile cu hipercoagulabilitate sanguină (cum este policitemia vera), stările septice urmate de apariţia unei pileflebite, staza portală, insuficienţa cardiacă congestivă, traumatismele abdominale. Infarctul intestinal de origine venoasă este, însă, mult mai rar decît cel arterial.

Procesele patologice enumerate implică, pe lîngă mecanismele lezionale organice analizate şi un factor funcţional, deloc neglijabil, dependent de intervenţia inervaţiei splanchnice, care va fi comentat la capitolul ischemiei cronice mezenterice.

Tablou clinic. Infarctul intestinal debutează brutal. Pacientul, cu sau fără un trecut vascular, prezintă în mod brusc dureri abdominale colicative, cu sediu periombilical. *Iniţial* (în primele 24—48 ore) tabloul clinic este dominat de această simptomatologie, a cărei intensitate este în rapidă creştere. Poate apare greaţă, urmată de vărsături, cîteva scaune moi, lichide, după cum este la fel de posibil ca pacientul să se constipe. Numai în 50% din cazuri pot apare, în această fază precoce, hematemeza sau scaune melenice. La examenul fizic se remarcă starea de anxietate manifestă a pacientului, agitaţia sa psihică, transpiraţiile profuze. Acesta este afebril. Impresionează distensia abdominală prin meteorism difuz (cu păstrarea zgomotelor intestinale) (fig. 6.35). Abdomenul este dureros la palpare, dar, în această etapă de debut, nu se constată semne de iritaţie peritoneală. Tensiunea arterială şi pulsul se menţin la valori normale, sau corespunzătoare stării anterioare cardio-vasculare. Suspiciunea infarctului intestinal trebuie luată în considerare, îndeosebi dacă tulburările descrise mai sus, apar la valvulari, în mod brusc, în cursul fibrilaţiei atriale, brutal reconvertite în ritm sinusal, în infarctul miocardic acut, stări de şoc, insuficienţe cardiace ireductibile etc.

Pe măsură ce necroza intestinală progresează, iar pereţii anselor afectate îşi alterează permeabilitatea normală, sau se ulcerează, apare peritonita septică. Această etapă evolutivă este dominată de suferinţa gravă

peritoneală și complicațiile posibile consecutive acesteia. Pacientul prezintă dureri abdominale difuze, vărsături mult mai frecvente. Hematemeza este generată de apariția gastritei erozive, simptomatice stării toxico-septice. Necroza anselor infarctizate produce apariția scaunelor melenice (fig. 6.35). La examenul fizic domină faciesul hipocratic (orbite excavate, obraji supți, globi oculari hipotoni). Apărarea musculară este

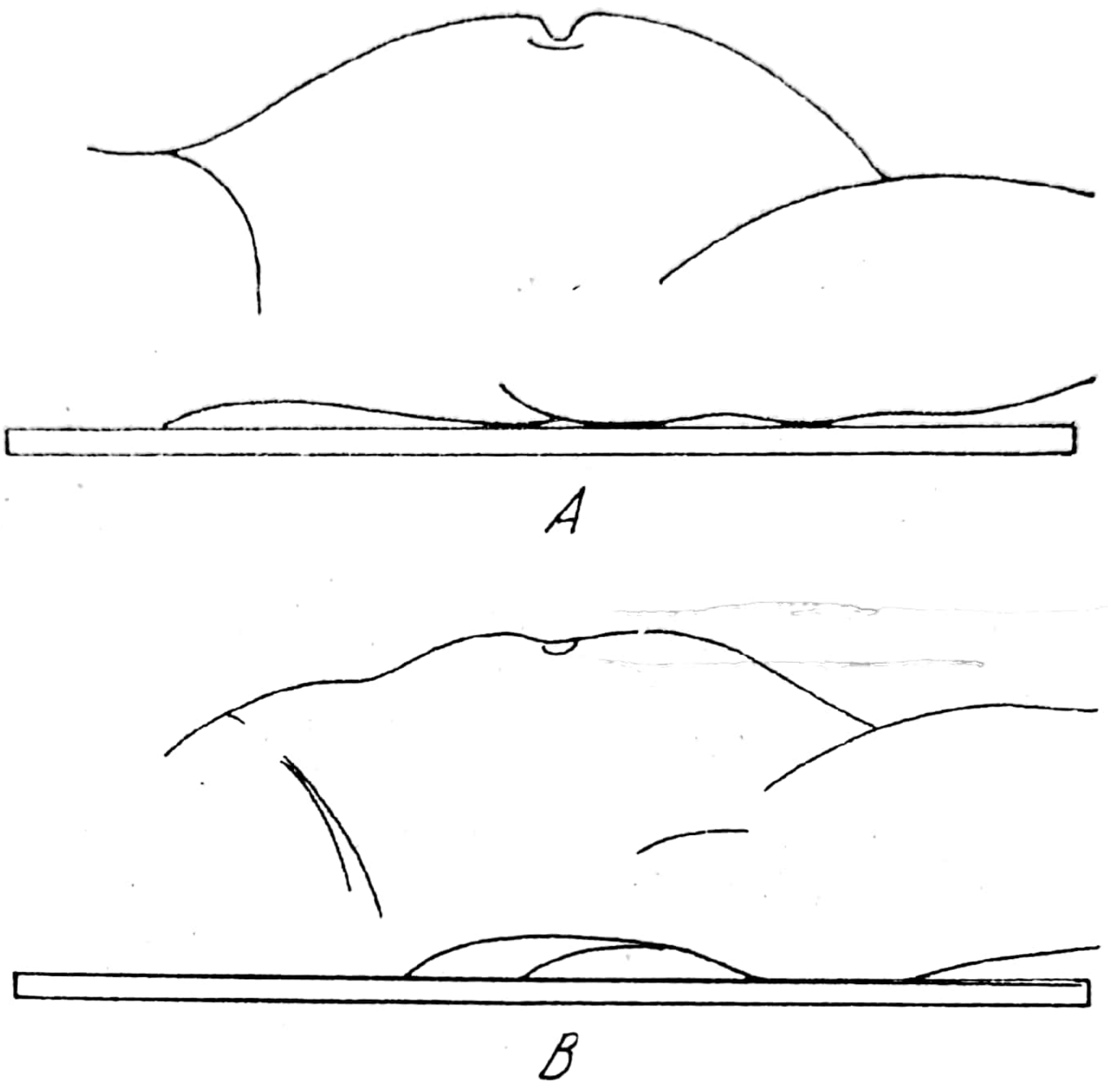

Fig. 6.35. — **Evoluția semnelor abdominale în infarctul intestinal (schemă):**

A. dureri abdominale intense colicative (periombilicale);
— meteorism abdominal
— **păstrarea zgomotelor intestinale**
— **nu sînt semne peritoneale (etapa precoce).**

B. **dureri abdominale *difuze:***
— dispariția zgomotelor intestinale
— **apărare musculară abdomen „de lemn"**
— febră
— **hematemeză-rectoragie**
— **hemiperitoneu posibil (etapa tardivă peritonitică).**

prezentă și ulterior abdomenul devine rigid „de lemn". Progresiv se instalează oligurie severă sau oligo-anurie prin necroză acută tubulară toxico-septică. Tensiunea arterială se prăbușește, pulsul se accelerează și devine în cele din urmă filiform; pacientul se află, de data aceasta în stare gravă de șoc. Tulburările respiratorii aduc în tabloul clinic terminal al infarctului intestinal, manifestările acidozei metabolice sau/și complicațiile posibile pulmonare sau pleuropulmonare septice.

Este de la sine înțeles că diagnosticul eficace trebuie să vizeze etapa inițială a infarctului intestinal, care precede complicațiile peritonitei septice și urmările sale (8).

Examene paraclinice. Hematocritul poate fi modificat (să crească) prin deshidratare (vărsături, diaree, peritonită) sau să scadă, dacă domină

Scanned with OKEN Scanner

hemoragia digestivă. Leucocitoza poate fi, de asemenea, consecința deshidratării sau/și stării toxico-septice peritoneale. Ureea crește prin mecanism similar și, îndeosebi, dacă se instalează necroza tubulară toxico-septică. Un grad de hiperglicemie de stress este, în egală măsură, posibil. Toate aceste examene sînt mai estompate în stadiul mai avansat, peritonitic, al infarctului intestinal și mai puțin relevante, în perioada de debut, în care trebuie luate deciziile hotărîtoare. Datorită necrobiozei intestinale ischemice, pot să crească transaminazele glutamic-oxalacetice, lactico-dehidrogenaza serică. Mai importantă este creșterea fosfatazei alcaline serice (izoenzima intestinală), ca urmare a aceluiași proces. Valoarea practică a creșterii acestei enzime este de reținut; ea merită a fi cercetată în etapa inițială a instalării infarctului intestinal. Dozarea fosfatazei alcaline serice ne-a permis, astfel, reconsiderarea unui infarct intestinal cu simptomatologie derutantă, apărut în cadrul unui lupus eritematos diseminat. În condiții experimentale, pe animal, este posibil să se demonstreze existența unei serioase perturbări a permeabilității intestinale, cu ajutorul exudării polivinil-pirolidonei-^{131}I. Pe om, în condiții clinice, această probă interesantă este, evident, inaplicabilă. Examenul radiologic abdominal pe gol (3) pune în evidență apariția destul de precoce a unor imagini hidroaerice la nivelul intestinului subțire („în tuburi de orgă"), datorită parezei ansei sau anselor ischemice. Este posibil ca distensia să progreseze, sau să fie vizibilă de la început ca atare, prin interesarea atît a intestinului subțire cît și a colonului, pînă la nivelul unghiului splenic, care apare ca „tăiat" („cut-off sign") (5) (6). Acest aspect este identic cu cel întîlnit în ocluziile intestinale sau peritonitele acute, evoluate. Deși, nespecific, aspectul radiologic poate constitui o probă decisivă pentru a suspecta instalarea infarctului intestinal (fig. 6.36, fig. 6.37). Același examen abdominal pe gol, poate evidenția, extrem de rar, prezența aerului în trunchiul venos portal, semn care are o gravă semnificație prognostică. Oricare altă examinare radiologică pe care am proiecta-o, este irealizabilă în condițiile de urgență în care se află pacientul, mai ales dacă a ajuns în etapa peritonitică a infarctului intestinal. De aceea, examenul angiografic care ar urmări evidențierea stopului arterial trombotic (sau absența sa în infarctele acute netrombotice) și care este posibil de a fi efectuat în ischemiile cronice enterale, în infarctul acut intestinal soldat după cum s-a văzut cu gangrena ansei ischemice, nu poate fi efectuat decît în cazuri de excepție.

Diagnosticul diferențial trebuie să excludă ocluziile intestinale, perforațiile viscerale abdominale, dramele hemoragice pancreatice, peritonitele acute, disecția aortei abdominale.

Tratament. Bolnavul cu infarct intestinal trebuie evacuat, de urgență, într-un serviciu chirurgical. Pregătirea preoperatorie este complexă (sondă de aspirație gastrică, reechilibrare hidroelectrolitică și acidobazică, perfuzii cu plasmă, transfuzii de sînge etc.). Este important de subliniat că pentru corecția șocului, atunci cînd acesta se instalează sau este iminent, se va folosi de preferință izoproterenolul (pentru efectul său vasodilatator arterial mezenteric și inotrop pozitiv miocardic). Instalarea concomitentă a insuficienței cardiace congestive, poate face problematică utilizarea digitalicelor, care au efecte vasoconstrictoare pe circulația arterială splanchnică. Intervenția chirurgicală urmărește rezecția ansei in-

Fig. 6.36. — Examen radiografic abdominal pe gol. Se observă prezența unor multiple imagini hidroaerice (cu nivel orizontal de lichid), aspect care evidențiază prezența unui ***ileus*** a cărei origine este o tromboză mezenterică, dar care poate fi produs, în egală măsură, de ocluziile intestinului subțire.

Fig. 6.37. — Un alt aspect radiografic abdominal pe gol, într-un caz de ileus dinamic (aspect comun ocluziilor intestinale sau trombozei mezenterice).

farctizate, dacă aceasta este compromisă, cu eventual by-pass arterial sau endarterectomia plăcii ateromatoase, dacă aceste corecții suplimentare sînt posibile.

Particularități clinice de evoluție. *Infarctul intestinal embolic* evoluează în contextul unei boli cardiace cunoscute (valvulopatie mitrală, fibrilație atrială, infarct miocardic etc.), cu o simptomatologie dureroasă periombilicală intensă, apărută brusc. Semnele fizice sînt minimale (abdomen fără apărare musculară; zgomotele intestinale sînt prezente). Datele generale enumerate mai sus, sînt consemnabile și în această formă de infarct intestinal. În aceste cazuri angiografia mezenterică ar fi indicată cu precădere, ea putînd să indice sediul exact al fixării embolusului (de obicei în trunchiul principal al mezentericei superioare). În faza de debut al infarctului, lipsesc hemoragiile digestive, fapt care nu ne obligă să respingem diagnosticul corect de mai sus. Intervenția chirurgicală poate rezolva aceste cazuri prin simplă embolectomie (efectuată în timp util).

Infarctul intestinal netrombotic apare în condiții de șoc sau de insuficiență cardiacă congestivă gravă. Durerile abdominale violente sau prăbușirea tensională la pacienții cu decompensare cardiacă biventriculară ireductibilă poate să semnifice instalarea acestei complicații (netrombotice). Hemoragiile digestive superioare (hematemeză — melenă) pot fi frecvente. Apariția unor atari hemoragii în cursul unui șoc, de orice etiologie sau în insuficiența cardiacă congestivă (cu sau fără simptomatologie dureroasă abdominală, dependentă de starea senzoriului pacientului), traduce prezența unui infarct intestinal netrombotic (prin hipoperfuzie arte-

rială splanchnică). Intervenția chirurgicală, în această eventualitate, este practic imposibilă.

Colita ischemică variantă topografică a infarctului intestinal, constă din gangrena difuză a colonului descendent, sigmoidului și rectului, prin tromboza arterei mezenterice inferioare. În mod particular, față de tabloul clinic al infarctului intestinal prin trombozarea arterei mezenterice superioare, colita ischemică se caracterizează prin dureri în cadranul inferior stîng și scaune rectoragice. Pacienții sînt în vîrstă, peste 50 de ani. Tromboza mezenterică poate surveni spontan, pe fondul unei stări de hipercoagulabilitate, după folosirea contraceptivelor, sau după intervenții pe vasele abdominale (corectarea, spre exemplu, a unui anevrism de aortă abdominală, eventualitate rară). La examenul fizic, sensibilitatea pe care o putem întîlni în hemiabdomenul stîng, împăstarea locală, prin interesarea peritoneului visceral, apărarea musculară în cazul perforației ariilor ulcerate prin necroză, sugerează diagnosticul de colită ischemică. Prin gravitatea sa deosebită, colita ischemică trebuie încredințată rapid unui serviciu chirurgical specializat.

Infarctul intestinal prin tromboză venoasă (14) apare în stazele venoase ale circulației portale, datorate, fie cirozei hepatice, fie insuficiențelor cardiace congestive ireductibile. Infiltrațiile tumorale intraabdominale care pot interesa colateralele portei favorizează trombozarea. În aceste condiții, infarctul intestinal venos are o simptomatologie superpozabilă celui arterial, cu caracter de dramă abdominală. În unele cazuri, este posibilă o evoluție trenantă, cu simptomatologie atenuată; durerile cresc însă progresiv, în timp, ca intensitate. Pacienții nu prezintă inițial hematemeză sau melenă. După aproximativ 7—14 zile se constată apariția unei ascite sero-hemoragice. Necroza anselor infarctizate, determină în această etapă, fenomene peritonitice. Urmărirea timpului venos la arteriografia mezenterică ar putea să aducă indicii diagnostice, cu observația că această investigație nu poate fi întreprinsă decît în primele zile „calme" ale evoluției.

Vasculitele, îndeosebi cele datorate colagenozelor majore (în experiența noastră cele din lupusul eritematos diseminat), care pot apare sub o terapie imunodepresoare subdozată, generează apariția brutală a unui abdomen acut, febril, cu rapida alterare a stării generale. Într-un caz autopsiat s-a putut constata apariția unei necroze intestinale diseminate pe ileon, alternînd cu zone indemne, aspect greu de diferențiat de enterita necrozantă, deoarece vascularizația arterială extraintestinală, vizibilă la inspecția abdomenului, avea aspect normal (leziunile fiind intramurale, pe vase de calibru redus) (10, 11, 12, 13).

În panarterita nodoasă, leziunile arteriale ischemice pot provoca infarcte, ulcerații ale mucoaselor sau perforații.

6.2.4.2. ISCHEMIA CRONICĂ INTESTINALĂ

Hipoperfuzia datorată ocluziei incomplete, dar difuze, a vascularizației arteriale mezenterice, de regulă *aterosclerotică,* determină apariția ischemiei cronice intestinale. De obicei sînt obstruate cel puțin 2 trunchiuri arteriale principale (ca, spre exemplu, trunchiul celiac și artera mezen-

terică superioară). În aceste condiții, circulația splanchnică deficitară trece, în mod intermitent, prin momente critice, dependente de perioadele digestive, care necesită creșterea afluxului sanguin. Simptomatologia pe care o generează paroxismul ischemic („acut“) pe fondul menționat al hipoperfuziei arteriale mezenterice, a fost descris în 1957 sub denumirea de „angină intestinală“ de Mikkelsen. Ea este, așa după cum se observă, analoagă anginei coronariene. În aproximativ 50% din cazurile, care s-au dovedit a fi infarcte arteriale mezenterice, pacienții au prezentat, o anumită perioadă de timp anterioară, angină intestinală. Cu toate acestea, nu toate ocluziile mezenterice aterosclerotice, uneori foarte întinse, se însoțesc de dureri abdominale anginoase. Trebuie subliniat că, statistic, infarctele intestinale sînt mai frecvente decît cazurile cu simptomatologia anginei intestinale. Este, însă, posibil ca asocierea acesteia cu angina coronariană să disimuleze participarea ischemiei mezenterice, la pacienții cu vasculopatie aterosclerotică întinsă.

Tablou clinic. În formele obișnuite ale anginei intestinale sau abdominale (denumiri sinonime), pacienții prezintă o durere abdominală difuză la aproximativ 10—15 minute după mese. Aceasta durează aproximativ 1—3 ore și este cu atît mai intensă cu cît pacientul consumă o cantitate mai mare de alimente. Din această cauză, el își reduce progresiv rația alimentară, fapt care contribuie la slăbirea, adesea apreciabilă, a acestuia. Pot apare modificări de tranzit, dar acestea nu sînt obligatorii sau caracteristice; unii pacienți pot avea episoade diareice, constipație sau alternanțe de diaree cu constipație, vărsături, greață. La examenul fizic se remarcă slăbirea, adesea impresionantă, a pacientului. Abdomenul poate fi dureros la palpare (fapt necaracteristic). Elementul cel mai important de diagnostic este însă prezența unui suflu sistolic, uneori muzical, în apropierea ombilicului (mai ales supraombilical). Acest suflu nu este obligatoriu (angine abdominale aterosclerotice cu traducere arteriografică ischemică, fără suflu). Aorta abdominală este în limitele vîrstei, fără semnele unei dilatații anevrismale, situație în care se poate auzi, în egală măsură, un suflu asemănător. Un element orientativ, deloc neglijabil, poate fi faptul că durerea din angina abdominală poate fi influențată ca și cea coronariană în mod pozitiv de administrarea sublinguală a nitroglicerinei și poate fi prevenită prin administrarea de nitriți cu absorbție lentă. Examenul radiologic convențional nu aduce nici o informație deosebită, exceptînd semnele unei malabsorbții (floculații de bariu la nivelul intestinului subțire, aeroileie etc.). În fecale se poate pune în evidență prezența unei cantități mai mari de grăsimi, ca urmare a malabsorbției aterosclerotice.

Ca regulă generală, se poate admite că orice pacient care prezintă o ateroscleroză evidentă și are dureri abdominale inexplicabile (după examinările de rutină efectuate), poate fi suspectat de angină intestinală (abdominală). Acest diagnostic va putea fi confirmat cu ajutorul explorărilor vasculare. Aortografia permite vizualizarea (într-o incidență laterală, corespunzătoare) principalelor trunchiuri implicate în declanșarea ischemiei cronice mezenterice și anume: trunchiul celiac și artera mezenterică superioară. Pentru detalii și pentru precizarea întinderii leziunilor obstructive, se pot efectua în continuare, folosind sonde adecvate, explorări arteriale selective (3). Aproape întotdeauna, se găsesc stenoze apre-

Scanned with OKEN Scanner

ciabile, cu obstruarea lumenului peste 50%, care interesează 2—3 trunchiuri principale arteriale. Nu trebuie omis faptul că aceste arteriografii declanșează uneori și accidente trombotice; efectuarea lor va fi rezervată numai cazurilor la care întreprindem o terapie chirurgicală de corecție, de revascularizare. Statisticile rezultatelor obținute, prin aceste intervenții, semnalează dispariția anginei la 90% din cazuri, scăderea malabsorbției și, oricum, prevenirea infarctului intestinal. Este, în egală măsură, important de arătat că examenul arteriografic abdominal normal permite excluderea ischemiei cronice intestinale în cazurile litigioase (dureri abdominale + slăbire), la care această explorare urma să aducă rezolvarea.

Diagnosticul diferențial pune în discuție: angina coronariană de repaus, cu dureri epigastrice ectopice (ischemia interventricularei posterioare) și angina prandială (o variantă a acesteia, foarte gravă, în care durerea stenocardică este declanșată nu numai de efortul fizic ci și de ingestia alimentelor). Lăsînd la o parte bolile comune în care epigastralgia sau durerile difuze abdominale sînt ritmate de alimentație (ulcerul gastro-duodenal, enteropatiile, afecțiunile biliare și pancreatice) care necesită o riguroasă explorare paraclinică, ținînd seama de prezența suflului abdominal amintit, va trebui să se excludă posibilitatea existenței unui anevrism al aortei abdominale Interesînd de obicei aorta sub bifurcația arterelor renale, acesta poate fi palpat pe linia mediană a abdomenului, relativ în profunzime, prezentînd expansiuni pulsatile în toate direcțiile (important, în sens lateral). Apariția durerilor, care sînt calmate de ortostatism sau de aplecarea înainte (poziție antalgică caracteristică și suferinței pancreatice), traduce posibilitatea fisurării sale (15). În arterioscleroza mezenterică simplă, fără anevrism de aortă abdominală, suflul sistolic epigastric nu se însoțește de ectazia aortei; el este generat de stenoza vascularizației mezenterice (suflu de turbulență) (7).

Tratament. Tratamentul medical, conservator, este paleativ (vasodilatatoare, medicație hipocolesterolemiantă). Corecția chirurgicală a sindromului ischemic presupune intervenții vasculare speciale (by-pass, endarterectomii, reimplantări ale arterelor stenozate în aortă, cum sînt artera mezenterică superioară, inferioară sau ileocolică). Este folosită, de asemenea, în același scop, ca sursă arterială viabilă, artera iliacă externă, în care poate fi implantată artera iliocolică. Mortalitatea operatorie este foarte mică (în centrele specializate), nedepășind 10%. De asemenea, complicațiile postoperatorii se ridică la 20%. Sînt citate vindecări clinice ale anginei intestinale cu dispariția durerii în 90% din cazuri și a malabsorbției, în 75% din cazuri (4). Tratamentul schematizat mai sus, de o reală dificultate tehnică, reprezintă însă singura soluție care poate preveni apariția unui infarct intestinal.

BIBLIOGRAFIE

1. **Brown R. A., Chiv C., Scott H. J.** și colab. — Ultrastructural changes in the canine mucosal cell after mesenteric arterial occlusion. Arch. Surg., 1970, 101, 290.
2. **Marston A.** — Mesenteric arterial disease, the present position — Gut, 1967, 8, 203.

3. Schwartz S., Boley M., Wittenberg J. et al. — Roentgenelogic features of vascular disorders of the intestines. Radiol. Clin. N. Amer., 1964, 2, 71.
4. Dardik H., Seidenberg B., Parker J. et al. — Intestinal angina with malabsorbtion treated by elective revascularisation, J. A. M. A., 1965, 194, 1965.
5. Williams L. F. jr. — Vascular insufficiency of the intestines — Gastroenterology, 1971, 61, 757.
6. Ockner R. K. — Vascular diseases of the bowel (în Gastrointestinal Disease — Sleisenger, Fordtran, Saunders Comp., ed. 1972, 1 560).
7. Ottinger L. W., Austen W. G. — A study of 136 patiens with mesenteric infarction. Surg. Gynec. Obstet., 1967, 124, 251.
8. Bergan J. J. — Recognition and treatment of intestinal ischaemia. Surg. Clin. N. Amer., 1967, 47, 109.
9. Ming S., Levitan R. — Acute hemorrhagic necrosis of the gastrointestinal tract. New. Eng. J. Med., 1960, 263, 59.
10. Pollak V., Grove W., Kark R., Muehrcke R. C., Pirani C. L., Steck I. E. — Systemic lupus erythematosus simulating acure surgical conditions of the abdomen — New Engl. J. Med., 1958, 259, 258.
11. Finkbiner R. B., Decker J. P. — Ulceration and perforation of the intestine due to necrotizing arteriolitis — New Engl. J. Med., 1963, 258, 14.
12. Cabal E., Holtz S. — Polyarteritis as a cause of intestinal haemorrhage. Gastroenterology, 1971, 61, 99.
13. Kurlander D. J., Kirsner J. B. — The association of chronic „non-specific" inflammatory bowel disease with lupus erythematosus. Ann. Inter. Med., 1964, 60, 799.
14. Naitove A., Weismann R. — Primary mesenteric venous thrombosis. Ann. Surg., 1965, 161, 516.
15. Fomon J. J., Kurzweg F. T., Broadaway R. K. — Aneurysms of the aorta. A review — Ann. Surg., 1967, 165, 557.

6.2.5. BOLILE APENDICELUI

Realizează unul din capitolele de patologie cele mai dificile pentru practica medicală, datorită varietății clinice neobișnuite sub care se pot prezenta. Pe primul loc se situează procesele inflamatorii, frecvente cu deosebire la tineri și generînd în mare parte tabloul abdomenului acut, cu întreaga sa complexitate. Dacă apendicita acută este o entitate anatomoclinică recunoscută de multă vreme, formele cu evoluție prelungită (apendicită subacută, recurențială, cronică) constituie și în prezent subiect de controverse. Relația dintre cele două tipuri nu este întru totul clarificată. Cu mult mai rar se observă procese inflamatorii de natură specifică (tuberculoză, boală Crohn), tumori, malformații. Recunoașterea acestora din urmă rezultă de regulă numai din explorarea chirurgicală. Nu poate fi trecută cu vederea nici patologia apendiculară satelită altor afecțiuni ale răspîntiei ileocecale.

6.2.5.1. APENDICITA ACUTĂ

Este cel mai frecvent proces inflamator al apendicelui și cel care ridică cele mai serioase probleme de diagnostic și conduită terapeutică. Reprezintă în ansamblu cca 50% din cazurile de abdomen acut și cca 2/3 din totalitatea cazurilor de apendicită, fiind urmat de forma subacută (recurențială) și forma propriu-zis cronică.

Etiologie și patogenie. Factorul determinant este infecția bacteriană produsă de foarte variați germeni, în general piogenii banali, prezenți

3. **Schwartz S., Boley M., Wittenberg J.** et al. — Roentgenelogic features of vascular disorders of the intestines. Radiol. Clin. N. Amer., 1964, 2, 71.
4. **Dardik H., Seidenberg B., Parker J.** et al. — Intestinal angina with malabsorbtion treated by elective revascularisation, J. A. M. A., 1965, 194, 1965.
5. **Williams L. F. jr.** — Vascular insufficiency of the intestines — Gastroenterology, 1971, 61, 757.
6. **Ockner R. K.** — Vascular diseases of the bowel (în Gastrointestinal Disease — Sleisenger, Fordtran, Saunders Comp., ed. 1972, 1 560).
7. **Ottinger L. W., Austen W. G.** — A study of 136 patiens with mesenteric infarction. Surg. Gynec. Obstet., 1967, 124, 251.
8. **Bergan J. J.** — Recognition and treatment of intestinal ischaemia. Surg. Clin. N. Amer., 1967, 47, 109.
9. **Ming S., Levitan R.** — Acute hemorrhagic necrosis of the gastrointestinal tract. New. Eng. J. Med., 1960, 263, 59.
10. **Pollak V., Grove W., Kark R., Muehrcke R. C., Pirani C. L., Steck I. E.** — Systemic lupus erythematosus simulating acure surgical conditions of the abdomen — New Engl. J. Med., 1958, 259, 258.
11. **Finkbiner R. B., Decker J. P.** — Ulceration and perforation of the intestine due to necrotizing arteriolitis — New Engl. J. Med., 1963, 258, 14.
12. **Cabal E., Holtz S.** — Polyarteritis as a cause of intestinal haemorrhage. Gastroenterology, 1971, 61, 99.
13. **Kurlander D. J., Kirsner J. B.** — The association of chronic „non-specific" inflammatory bowel disease with lupus erythematosus. Ann. Inter. Med., 1964, 60, 799.
14. **Naitove A., Weismann R.** — Primary mesenteric venous thrombosis. Ann. Surg., 1965, 161, 516.
15. **Fomon J. J., Kurzweg F. T., Broadaway R. K.** — Aneurysms of the aorta. A review — Ann. Surg., 1967, 165, 557.

6.2.5. BOLILE APENDICELUI

Realizează unul din capitolele de patologie cele mai dificile pentru practica medicală, datorită varietății clinice neobișnuite sub care se pot prezenta. Pe primul loc se situează procesele inflamatorii, frecvente cu deosebire la tineri și generînd în mare parte tabloul abdomenului acut, cu întreaga sa complexitate. Dacă apendicita acută este o entitate anatomoclinică recunoscută de multă vreme, formele cu evoluție prelungită (apendicită subacută, recurențială, cronică) constituie și în prezent subiect de controverse. Relația dintre cele două tipuri nu este întru totul clarificată. Cu mult mai rar se observă procese inflamatorii de natură specifică (tuberculoză, boală Crohn), tumori, malformații. Recunoașterea acestora din urmă rezultă de regulă numai din explorarea chirurgicală. Nu poate fi trecută cu vederea nici patologia apendiculară satelită altor afecțiuni ale răspîntiei ileocecale.

6.2.5.1. APENDICITA ACUTĂ

Este cel mai frecvent proces inflamator al apendicelui și cel care ridică cele mai serioase probleme de diagnostic și conduită terapeutică. Reprezintă în ansamblu cca 50% din cazurile de abdomen acut și cca 2/3 din totalitatea cazurilor de apendicită, fiind urmat de forma subacută (recurențială) și forma propriu-zis cronică.

Etiologie și patogenie. Factorul determinant este infecția bacteriană produsă de foarte variați germeni, în general piogenii banali, prezenți

uzual în lumenul intestinului. Pe prim plan se situează cocii (streptococ, enterococ, pneumococ, stafilococ), cu deosebire în faza inițială a bolii; spectrul bacterian cuprinde însă și b. coli, klebsielle, b. proteus, anaerobi diferiți (clostridii cu deosebire) ș.a.

Grefa bacteriană este favorizată de leziuni locale ale mucoasei apendiculare: inflamație virotică (posibilitatea dezvoltării apendicitei pe fondul unei limfadenoileite primitive sau secundare), inflamație alergică, inflamație cu germeni nepiogeni („apendicotifus", dezvoltat pe fondul unei febre tifoide), tulburări circulatorii, agresiuni mecanice (paraziți, particule alimentare de consistență dură, corpi străini ocazionali). Infecția se poate propaga și din vecinătate, de la metroanexite, colecistite etc. Boala poate surveni pe fondul multor din infecțiile primei copilării, care afectează și țesutul limfatic apendicular (toate virozele limfotrope, scarlatina, rujeola, amigdalite acute etc.); alteori derivă din enterocolite infecțioase. Există și factori favorizanți care țin de particularitățile anatomice ale apendicelui, cu favorizarea stazei intraluminale: apendice cudat (congenital sau prin periviscerită), cu obliterări ale lumenului, care favorizează realizarea unei cavități septice închise. Vîrsta tînără constituie un important factor de risc. Apendicita acută survine predilect la copiii școlari și la tineri pînă la 30 ani, dar poate apare și la vîrste înaintate. Posibilitatea unei predispoziții ereditare poate fi înțeleasă prin particularitățile reactive ale sistemului limfatic, ca și ale unor malformații (sau variante anatomice) ale apendicelui.

Calea de infecție este în mod obișnuit endoluminală. Sînt posibile însă și vehiculări ale bacteriilor pe cale limfatică și sanguină din alte focare. Tropismul apendicular se explică prin bogăția formațiunilor limfatice în mucoasa acestui segment (ca și a ileonului terminal de altfel), dar și prin șansele mari de obstrucție a lumenului mic apendicular, cu dezvoltarea procesului septic, în lipsa drenajului. Regresiunea incidenței cu vîrsta reproduce pe cea a ileitelor acute și a amigdalitei, corelîndu-se cu particularitățile reacției organismului în infecții.

Morfopatologie. Aschoff a diferențiat patru stadii evolutive: congestia și infiltrația celulară a mucoasei și submucoasei, extinderea inflamației la întregul perete cu apariția de microabcese, necroza hemoragică profundă, însoțită de reacție inflamatorie seroasă, perforația — cu peritonită localizată sau generalizată — la 36—48 ore de la debut. După caracterul leziunilor în momentul stabilirii diagnosticului și al intervenției chirurgicale care îi urmează, se diferențiază următoarele forme: apendicită catarală (apendice turgescent, congestiv și edematos, cu mucoasă nealterată, seroasă indemnă), apendicită purulentă sau supurată (depozit de puroi intraluminal, ulcerații mucoase, depozite fibrinopurulente peritoneale, adenopatii mezoapendiculare, microscopic infiltrații polinucleare și microabcese), apendicita gangrenoasă sau necrotică (sfaceluri necrotice pe fond inflamator intens, cu depozite de puroi, reacție seroasă puternică). Peritonita localizată (blocul apendicular) se realizează prin aglutinarea anselor intestinale și epiploonului în jurul colecției purulente rezultate din perforația apendicelui, mai frecventă în forma gangrenoasă; în evoluție, ea se poate resorbi sau abceda, în funcție de intensitatea procesului septic.

Leziunile inflamatorii regionale sînt constatate în formele piogene și gangrenoase, incluzînd tiflita, ileita, adenita, mezentero-epiploita. Sechelar pot rămîne fibroze, aderențe, periviscerită ileocecală.

Tablou clinic. Simptomatologia se caracterizează printr-o mare diversitate, condiționată de leziunile existente și stadiul lor evolutiv, topografia apendicelui, terenul pe care se dezvoltă și particularitățile reactive ale bolnavului, complicațiile instalate, și explică de ce au fost izolate numeroase forme clinice, după criterii foarte variate.

Criza apendiculară („apendicita clasică") începe brusc prin manifestări dispeptice, dureri și stare febrilă. Grețurile și vărsăturile sînt practic nelipsite cu deosebire la copii, deseori avînd caracter inaugural și dirijînd astfel diagnosticul spre suferințe din etajul abdominal superior. Durerea este de două feluri: viscerală și somatică; caracterele acestor două tipuri de dureri sînt prezentate în tabelul 6.IV. Durerea începe frecvent în epigastru sau periombilical cu caracter de durere viscerală și doar după cîteva ore dobîndește localizarea caracteristică (durere somatică, net circumscrisă, continuă, datorită participării peritoneului parietal). Poate surveni în cele mai variate condiții, deseori noaptea, în plin somn, dar și postprandial, în cursul unor activități fizice. Prin caracterul său, poate fi descrisă ca o crampă violentă (colica apendiculară), senzație de torsiune, sfîșiere, presiune, distensie. Se exacerbează la inspirație profundă și tuse, de asemenea la mobilizare, cu deosebire la ridicarea de greutăți și la mers. Uneori (mai ales la vîrstnici) durerea poate fi mascată sau atenuată prin medicamente antialgice. Bolnavii sînt inapetenți, tahicardici, cu stare

Tabelul 6.IV

Caracterele durerii viscerale și somatice

	Durerea viscerală	Durerea somatică
Stimuli	Hipoxia musculaturii netede viscerale distensia, contracția, acidoza metabolică	Leziuni fizice și chimice ale seroasei parietale, mezenterului, mezocolonului și spațiului retroperitoneal
Caracterul	Colicativ, arsură, transfixant	Surd
Evoluție	Discontinuă cu creșteri și scăderi a intensității	Continuă
Localizare	Difuză	Bine delimitată
Simptome însoțitoare	Neliniște motorie, greață, paloare, transpirații reci, tahicardie	Imobilitate După localizare: contractură de apărare, durere în spate, respirație superficială

generală alterată, acuză cefalee, indispoziție, senzație de balonare difuză. Tulburările de scaun sînt obișnuite mai frecvent fiind vorba de constipație; instalarea unei diaree este însă și ea posibilă reprezentînd un indiciu prognostic nefavorabil. Febra atinge de regulă 38—39°, cu posibilitatea ascensiunilor moderate (pînă la 37,5) dar și a hiperpirexiei (39—41°).

Examenul obiectiv al abdomenului oferă două elemente de mare valoare pentru diagnostic: sensibilitatea la presiune în fosa iliacă dreaptă și semnele de iritație peritoneală. Durerea provocată se caută prin numeroase proceduri. În general poate fi evidențiată prin simpla palpare profundă a fosei iliace drepte, eventual recurgîndu-se la tehnica „masajul rotator". Aria sensibilității este bine circumscrisă, spre deosebire de alte procese inflamatorii din regiune. Este tocmai ceea ce a permis identificarea unor „puncte apendiculare": punctul Mac Burney (la unirea treimii externe cu treimea mijlocie a liniei care unește ombilicul cu spina iliacă anterosuperioară), punctul Monro (pe aceeași linie, la unirea cu marginea externă a mușchiului drept abdominal), punctul Morris (idem, la 3—4 cm de la ombilic), punctul Lanz (la unirea treimii externe cu cea mijlocie pe linia care unește cele două spine iliace anterosuperioare), punctul Sonnenbrug (idem, mai la stînga). Punctul Mac Burney reprezintă proiecția cutanată a sensibilității apendiculare prin reflex viscero-cutanat. Sediul durerii provocate se modifică însă în localizările atipice, devenind lombar sau supracretal în apendicita retrocecală, vezicular în apendicita subhepatică, hipogastric în apendicita pelviană, paraombilical în apendicita mezoceliacă, în fosa iliacă stîngă pentru apendicita stîngă. Durerea poate fi produsă și prin distensia cecului, realizată după tehnica Rovsing: palpări rotatorii în sens retrograd de-a lungul colonului stîng și ascendent. Poate fi suficientă și compresiunea simplă a colonului stîng („durere contralaterală").

Asocierea *iritației peritoneale* este revelatorie pentru apendicită, procesul inflamator care se însoțește cel mai precoce de reacție peritoneală. Se cercetează următoarele modificări:

— Hiperestezia cutanată la atingere și hiperalgezia (semnul ciupirii sau al înțepăturii) în fosa iliacă dreaptă.

— Sensibilitatea dureroasă de tip peritoneal: durere vibrativă (provocată prin vibrații discrete cu degetul: „semnul clopoțelului"), durere la distensie (semnul Blumberg; decomprimare bruscă), durere la tuse (semnul Kusnirenko).

— Contractura musculară, este poate cel mai valoros și mai sigur semn, de regulă localizată la fosa iliacă dreaptă, dar putînd difuza chiar în lipsa peritonitei, rămînînd și atunci cu intensitate maximă în această zonă. Reprezintă un reflex visceromotor „de apărare". Se prezintă ca o împăstare moderată sau ca o rigiditate musculară evidentă, niciodată însă de consistența peritonitei din perforația ulceroasă. Poate însă lipsi, cu deosebire în apendicita toxică. Evidențierea sa poate fi mai dificilă la obezi, gravide și bătrîni (în ultimele două cazuri fiind de regulă și mai moderată).

— Asimetria participării abdomenului la respirație; hemiabdomenul și chiar hemitoracele drept (prin reflex diafragmatic) au mișcări respiratorii reduse (radiologic se poate demonstra hipomobilitatea hemidiafragmului drept).

— Tulburarea reflexelor cutanate cu diminuarea intensității.
— Pareza intestinală manifestată prin dispariția zgomotelor hidroaerice fiziologice și prin hipotonia cecală.

Există frecvent și semne de iritație musculară. Cele mai obișnuite indică psoita: claudicația apendiculară la mers, poziția flectată antialgică, semnul Javorski (ridicarea membrului inferior drept devine dureroasă dacă se exercită presiune în fosa iliacă dreaptă). Iritația mușchiului obturator intern se cercetează prin „semnul obturatorului“: dureri declanșate de rotația internă a coapsei sau de presiunea pe zona obturatoare.

Tușeul rectal, de multe ori indispensabil pentru diagnostic și la femei tușeul vaginal, permit detectarea unei sensibilități la presiunea orientată spre fosa iliacă dreaptă și relevă totodată semnele de iritație peritoneală la nivelul fundului de sac Douglas. Ampula rectală este goală și cu pereți flasți.

Examenul general reține starea febrilă, cu variantele sale, mai rar fiind vorba de afebrilitate, în forme toxice. Pulsul este accelerat, sugerînd participarea peritoneală; în formele toxice depășește 120 pe minut. Poate surprinde polipneea și starea de agitație.

Forme clinice. Tabloul clinic variază în mare măsură cu tipul lezional și orientarea topografică a apendicelui.

Apendicita catarală este cea mai ușoară (appendicitis fugax). Simptomatologia abdominală generală este atenuată. Durerea este moderată, poate fi trecută cu vederea, evidențiindu-se mai ales la mers (șchiopătare). Simptomele dispeptice pot lipsi, sau există inapetență și discrete grețuri. Temperatura este normală sau ajunge pînă la 37,5°. Durata crizei este scurtă, rezoluția survine spontan după 2—5 zile.

Apendicita gangrenoasă este mult mai dramatică, evoluînd de la început cu manifestări locale și generale severe. Durerile sînt vii, coexistă semne peritoneale nete (nu lipsește apărarea musculară), febra este înaltă 39—40°, starea generală alterală. Este forma cea mai înșelătoare, cu risc de perforație foarte ridicat.

Apendicita toxică poate fi definită prin contrastul dintre tabloul general toxic, sever, care domină clinica bolii, și caracterul discret al simptomatologiei abdominale, obiective. Bolnavii prezintă repetate vărsături, uneori incoercibile, posibil cu hematemeză („vomito nigro appendiculare“, Dieulafoy). Sînt posibile diaree apoase, care contribuie la alterarea stării generale prin pierderi de lichid și electroliți. Pe prim plan sînt manifestările șocului toxiinfecțios: astenie importantă, obnubilare, hipotermie, deshidratare cu facies hipocratic, hipotonia globilor oculari, limbă prăjită, fuliginozități bucolabiale. În cursul evoluției se poate instala insuficiența hepato-renală, relevată clinic de hiperazotemie și oligo-anurie, uneori icter cu sindromul neurologic corespunzător. Pulsul este totdeauna mult accelerat, slab, depresibil, ajungînd pînă la 140 pe minut, tensiunea arterială scade, se poate dezvolta colaps circulator. Prognosticul rămîne foarte rezervat, letalitatea fiind regula.

Forme topografice. *Apendicita retrocecală* (30% din cazuri) evoluează mai mult cu dureri lombare. Se observă mai frecvent la copii și pune serioase probleme de diagnostic la obezi. Durerea somatică din fosa iliacă dreaptă lipsește. Presiunea este dureroasă deasupra crestei iliace drepte și se cercetează mai bine în decubit lateral stîng. Poate fi prezentă con-

Scanned with OKEN Scanner

tractura musculară și la acest nivel. Semnele de psoită sînt frecvente. Are o tendință exprimată de gangrenă și abcedare. Colecțiile purulente pot difuza ascendent sau descendent generînd abces subnefric, hepatic, lombar, al mușchiului psoas. Trebuie diferențiată de colecistite și pielonefrite. Complicațiile septice sînt frecvente.

Apendicita subhepatică (rară) se prezintă ca o colecistită acută, dar cu simptomatologia peritoneală neobișnuit de precoce. Dificultățile diagnostice cresc prin asocierea uneori a ambelor procese patologice (colecisto-apendicită).

Apendicita mezoceliacă (20%) din cazuri) se caracterizează prin dureri juxtaombilicale sau chiar mediane. În evoluție se asociază mai frecvent cu ocluzia. Perforația duce la abcese hipogastrice sau contralaterale (în fosa iliacă stîngă) și în mai mare proporție, la peritonită generalizată.

Apendicita pelviană (10% din cazuri) evoluează cu semne de pelviperitonită, datorită relațiilor anatomice ale apendicelui descendent. Durerea este de obicei extinsă la tot hipogastrul. Pe prim plan se pot astfel situa semne de iritație vezicală (disurie, polakiurie), rectale (tenesme, secreții seromucoase), dureri de tip metroanexitic. Tușeul rectal și vaginal obligatoriu, contribuie la recunoașterea bolii. Se caracterizează prin risc mare de abcedare, cînd apar semnele peritonitei pelviene, cu posibilitatea fistulizării în rect, vagin sau vezică urinară. Pune probleme de diagnostic diferențial cu diverticulita și volvulusul sigmoidului, sarcina tubară, chistul de ovar, anexita, retenția de urină.

Apendicita stîngă se observă foarte rar, în *situs inversus* sau mezenter comun. Se prezintă cu tabloul unei sigmoidite acute, diagnosticul fiind posibil doar intraoperator, atunci cînd nu se cunoaște malformația.

Apendicita în sac herniar evoluează ca o hernie incarcerată cu sindrom febril. Se recunoaște de regulă intraoperator. În cursul sarcinii poate avea o situație atipică cu durere sus situată. La bătrîni apendicita poate prezenta o serie de particularități: absența sau discreția simptomelor de debut, a febrei, a apărării musculare, a localizării durerii și tendința la perforație; internarea se face adesea la 24—48 ore de la debutul simptomelor.

Evoluție și complicații. Evoluția apendicitei acute este prin excelență imprevizibilă, ceea ce justifică pe deplin conduita intervenționistă care s-a conturat în decursul timpului și care se menține și astăzi. Rezoluția procesului inflamator și deci vindecarea spontană este posibilă în apendicita catarală. Manifestările dispar după cîteva zile sau săptămîni, cu sechele anatomice inflamatorii și scleroase. Pe acest fond se pot produce noi reaprinderi. Se creează în acest fel variante evolutive intermediare față de apendicita subacută și cronică. Majoritatea cazurilor evoluează însă spre complicații. Era antibioterapiei nu a modificat radical evoluția apendicitei acute și complicațiile survin chiar în cazurile „tratate", este drept că au o alură poate mai torpidă, însă cu atît mai greu de recunoscut și mai periculoase.

Perforația apendiculară este principala complicație. Peritonita care se dezvoltă poate fi localizată sau generalizată. Peritonita localizată (blocul apendicular) se instalează la 4—7 zile de la debut, dacă nu se intervine chirurgical. În fosa iliacă apare o formațiune dureroasă, de rezistență lemnoasă, inițial cu contur șters, dar devenind cu timpul de aspect pseu-

Scanned with OKEN Scanner

dotumoral. Durerile se atenuează dar devin permanente. După 2—3 săptămîni, „plastronul“ începe să regreseze, dispărînd mai deseori pînă la 6 săptămîni. Este posibilă însă abcedarea lui, cînd reapare starea febrilă, tumoarea devine fluctuentă și tegumentele inflamatorii. La rîndul său, abcesul poate duce la fistulizări și peritonită difuză. Abcesul apendicular se poate dezvolta și în mod primitiv, fără bloc preexistent. Peritonita apendiculară generalizată se dezvoltă într-unul, în doi și chiar în trei timpi. Evoluează cu sindromul peritoneal caracteristic: vărsături abundente, sughiț, tahicardie, facies hipocratic, hiperestezie cutanată, contractură musculară. s. Blumberg prezent, meteorism. După aspectul inițial al „abdomenului de lemn“, urmează o fază de „acalmie înșelătoare“, paralel cu instalarea ocluziei paralitice și a colapsului circulator. Sfirșitul letal se produce în 2—3 zile, formele toxice evoluează însă mai rapid chiar în 48 ore, dar cu semnele locale șterse (varianta Jalaguier, a apendicitei gangrenoase cu peritonită septică).

La nivelul ficatului se poate constitui o hepatită toxiinfecțioasă icterigenă, un abces hepatic sau angiocolită. Colecistita poate însoți apendicita subhepatică. Pancreatitele acute sînt posibile. La distanță se pot înregistra tromboflebite, diseminări septice, insuficiență renală acută. Tardiv, sînt posibile complicații generate de procesul cicatriceal rezidual, cu atît mai extins cu cît și peritonita a fost mai severă.

Diagnostic. Diagnosticul rămîne o problemă de mare responsabilitate din cauza riscurilor la care expune orice omisiune. Clinic este de mare utilitate „triada Dieulafoy“ — hiperestezie cutanată, sensibilitate la presiune și contractură musculară — la bolnavii care se prezintă pentru sindrom dispeptic instalat brusc, dureri abdominale cu intensitate maximă în cadranul inferior drept și sindrom febril. Formele tipice, cu simptomatologie completă, nu constituie dificultăți de diagnostic. Acestea încep cu formele incomplete, fruste, cu localizări atipice. Din acest motiv suspiciunea de apendicită acută trebuie formulată sistematic în prezența oricărui semn din cele care pot surveni în evoluția bolii, la orice bolnav neapendicectomizat, și uneori chiar la cei operați (apendice dublu, cicatrice cutanată fără apendicectomie). Examenul obiectiv complet, inclusiv tușeul rectal sau vaginal și urmărirea dinamică trebuie să certifice diagnosticul în primele ore, după necesități, în consult cu chirurgul, ginecologul, infecționistul sau urologul. Totdeauna se impun cîteva investigații simple dar decisive.

Leucocitoza este aproape constant ridicată, în general peste 10 000 /mm^3. Cu deosebire monitorizarea cifrei, prin controale repetate la 1—2 ore precizează riscul piogen și gangrenos al procesului inflamator. Formele toxice evoluează însă frecvent cu leucopenie. În formulă se constată totdeauna polinuclează cu deviere la stînga și eventual granulații toxice. Examenul urinar poate evidenția albuminurie, piurie și hematurie, corelat cu complicațiile urologice, ceea ce poate crea noi probleme de diagnostic.

Examenul radiologic pe gol poate releva ansa sentinelă în cadranul inferior drept, nivel hidroaeric cecal. În apendicita gangrenoasă poate exista conținut gazos linear al lumenului. Perforațiile se traduc prin pneumoperitoneu, abcesele gazogene prin imagini aerice extracecale. Examenul baritat se practică doar în lipsa diagnosticului clinic, mai ales în complicații de tip pseudotumoral.

În funcție de terenul pe care evoluează, apendicita poate prezenta unele particularități derutante. La *gravide*, durerea spontană și provocată are un sediu mai înalt, din cauza ascensiunii masei intestinale, tot mai accentuată cu vîrsta sarcinii. Contractura poate lipsi sau este greu detectabilă în condițiile peretelui abdominal aflat sub tensiune. Sarcinile creează, în plus, condiții pentru variate suferințe dureroase abdominale, disgravidie precoce sau tardivă, infecții urinare, colecistită ș.a. Examenul obiectiv este recomandabil în decubit lateral stîng, pentru degajarea fosei iliace drepte. Apendicita prezintă tendință crescută la abcedare. Complicațiile devin elemente de prognostic malign. Avortul devine posibil într-o proporție de 20—80% din cazuri. La *bătrîni* apendicita evoluează cu o simptomatologie ștearsă, reacția inflamatorie fiind redusă. Diagnosticul întîrzie, prin prezentare tardivă la medic sau prin atipia tabloului clinic, complicațiile apar de aceea frecvent atît în cursul evoluției bolii cît și în perioada postoperatorie. Cea mai obișnuită este peritonita localizată de aspect pseudotumoral, voluminoasă, dură. Îi urmează tromboflebita și complicațiile septice la distanță. În stabilirea diagnosticului, examenul clinic minuțios ocupă primul loc ca importanță. Apendicita la *copiii mici* se observă rar. Aspectul clinic poate fi de accident dispeptic cu vărsături, accident diareic, cefalee cu sindrom febril. Diagnosticul poate fi orientat, greșit, spre gastrită acută, invaginație ileocecală, enterocolită, infecție respiratorie superioară etc. Obiectiv trebuie valorificată de aceea întreaga semiologie, inclusiv diferența de temperatură recto-axilară, de mare valoare practică. Complicațiile se desfășoară rapid, astfel încît mortalitatea în apendicita acută devine de 40—60% sub 2 ani. Perforația apendiculară este cu atît mai frecventă cu cît copilul este mai mic. Numărul leucocitelor la copiii mai mari este adesea necaracteristic.

Formele anatomoclinice pot fi ușor recunoscute dacă se procedează la explorarea metodică în condițiile oricărei „dispepsii febrile“ sau crize dureroase abdominale de cauză neprecizată.

Diagnosticul diferențial poate include întreaga patologie abdominală și cu deosebire toate varietățile de abdomen acut. Probleme de diagnostic diferențial se pot pune cu diverse afecțiuni acute chirurgicale, cum sînt ulcerul gastroduodenal perforat, colecistita sau pancreatita acută, ocluzia intestinală, sau cu afecțiuni nechirurgicale, ca adenoileita, forma acută a bolii Crohn, enterocolita, diverticulită colică dreaptă acută, litiaza și infecțiile urinare (în special pileonefrita acută), dar și parazitozele intestinale, porfiria abdominală, hemoragia hemofilică, dischineziile digestive, pneumonii, infarct pulmonar, infarct miocardic ș.a. La femeie diagnosticul trebuie făcut și cu anexita dreaptă, chistul ovarian torsionat, ruptura unui folicul Graaf, sarcina extrauterină.

Tratament. Indicația operatorie este absolută și are un caracter de maximă urgență din cauza riscului mare de perforație, care nu poate fi prevăzut și nici evaluat. În acest domeniu se menține valabil dictonul lui Ewald: „ziua se intervine înainte de apusul soarelui, noaptea înainte de răsărit“. În așteptarea actului operator se prescrie o dietă exclusiv hidrică și se aplică pe abdomen gheață. Dacă diagnosticul este litigios, bolnavul rămîne sub un control continuu, cu urmărirea pulsului, leucocitozei, temperaturii rectale și axilare, cu analiza modificărilor locale. Dacă fenomenele clinice sînt discrete și cedează sub observație în primele ore, se

poate temporiza și astfel se asistă eventual la remisiunea procesului. Încercările cu antibiotice sînt riscante, deoarece nu se poate aprecia cu exactitate tipul leziunii și nici acestea nu s-au dovedit eficiente în controlul infecției apendiculare.

Blocul apendicular reclamă dimpotrivă, conduită conservatoare, constînd din antibioterapie parenterală în doze active, pungă cu gheață, dietă de cruțare (hidrică în prima săptămînă). Se intervine numai după resorbția plastronului. Abcedarea impune, desigur, drenaj chirurgical.

Dintre erorile terapeutice mai obișnuite, trebuie menționată administrarea de purgative în accidentele dispeptice și dureroase (chiar dacă sînt diareice) la care nu s-a exclus apendicita și administrarea de antibiotice fără o indicație judicioasă.

6.2.5.2. APENDICOPATIA CRONICĂ

Constituie o realitate anatomo-clinică, în ciuda controverselor care au oscilat de la abuzul de diagnostic pînă la deplina sa ignorare. Poate rezulta din inflamații acute sau mai deseori are un caracter primitiv.

Morfopatologie. Leziunile sînt foarte variate, ceea ce a și pus sub semnul întrebării denumirea de apendicită. Infiltratul inflamator poate fi într-adevăr uneori prezent, interesînd peretele în întregime și însoțindu-se de un proces de fibroză. Mai deseori acesta este însă izolat, cu caracter sechelar. Apendicele este îngroșat, rigid, cu peretele indurat, mai rar atrofic, subțiat. Pe secțiune lumenul apare îngustat, neregulat, cu obliterări parțiale sau totale. Histologic se constată atrofia mucoasei, metaplazia ei și dispariția sau proliferarea celulelor mucipare și a glandelor, scleroza corionului și submucoasei, atrofia foliculilor limfatici. Un țesut scleroconjunctiv granulativ obliterează lumenul. Coexistă frecvent proliferări nevromatoase. Obișnuit se constată și periviscerită.

Tablou clinic. Constă din dureri în fosa iliacă dreaptă care apar intermitent, fie tardiv postprandial, fie la mers, la eforturile fizice care solicită cu deosebire mușchiul psoas (mersul cu bicicleta, urcatul scărilor, ridicarea de greutăți). Intensitatea este moderată iar caracterul mai obișnuit de înțepătură sau jenă vagă. Simptomatologia se poate îmbogăți prin adaosul unui sindrom dispeptic de cele mai multe ori duodenal și duodenobiliar, sau al unei tiflite cu borborigme și senzație de tensiune în flanc, eventual al unei constipații spastice. Termenul de „sindrom dispeptic apendicular“ nu este adecvat, deoarece se înglobează aici simptome de natură dischinetică și inflamatorie din variate teritorii digestive. Mai rar bolnavii prezintă și semne de labilitate vegetativă, de astenie nervoasă, denutriție.

Examenul obiectiv pune în evidență sensibilitatea la presiune de tip apendicular, cu deosebire în condițiile testului Javorski, care trebuie practicat totdeauna. Cecul poate fi destins, cu clapotaj (semn de tiflostază) și mai rar contractat, cu peretele infiltrat și dureros. Ileonul terminal poate fi contractat, „în cordon“ ileitic, eventual cu adenopatii mediocecale.

În puseele subacute se produc exacerbări ale simptomelor dispeptice și durerilor, cu durată de 2—6 săptămîni. Pot apare și subfebrilități.

Scanned with OKEN Scanner

Complicațiile înregistrate sînt mai ales tulburările dischinetice duodenale, biliare și colice, periviscerita și mezenteroepiploita.

Diagnostic. Datele clinice sînt evocatoare, dar nu suficiente pentru diagnostic. Confirmarea o aduce în însemnată măsură examenul radiologic prin evidențierea modificărilor de formă și poziție ale apendicelui. Semnele directe constau din: lumen apendicular neregulat, calibru neuniform, cu zone filiforme persistente, traiect deformat, cu angulări, fixitate, adeziunea în bloc la cec sau ileon. Staza apendiculară este un semn de mare probabilitate, dar singur, nedemonstrativ. Dischinezia ileonului terminal și cu deosebire hipertonia se observă frecvent. Contractura cecului cu asimetria conturului este mai rară. Însăși nevizualizarea apendicelui devine un semn de probabilitate, în prezența sensibilității dureroase la locul inserției apendiculare (examinare sub ecran).

Se recurge la termenul de „apendicită subacută“ sau „cronică“ în funcție de tendința evolutivă înregistrată, dar și după opțiunea doctrinară. Cei doi termeni își dispută prioritatea în statisticile diferitelor servicii pentru cuprinderea suferințelor apendiculare cu evoluție prelungită.

Tratament. Apendicectomia este impusă de formele recurențiale, fără un caracter de urgență, preferențial după liniștirea puseului. În așteptare, se rezolvă suferințele dischinetice asociate și se administrează antiinflamatoare nespecifice. Forma cronică, frustă, nu cere prin sine însăși intervenția chirurgicală, ci numai prin ecoul patogen pe care îl are și prin complicațiile de tip periviscеritic. Abuzul de diagnostic explică și eșecul terapeutic, bolnavii acuzînd în continuare aceleași acuze pentru care au consultat medicul, dependente în realitate de alte suferințe, nediagnosticate. Este cazul „crestaților“, care migrează în servicii medicale și chirurgicale, fără beneficiu postoperator. Întrucît laparotomia este și o metodă de explorare, se impune ca la fiecare intervenție făcută sub eticheta de apendicită cronică, să fie excluse alte procese patologice din regiune. Dealtfel, multe din leziunile răspîntiei ileocecoapendiculare și limfadenomezenterice pot fi recunoscute numai intraoperator.

6.2.5.3. TUBERCULOZA APENDICULARĂ

Survine mai totdeauna la bolnavi cu leziuni pulmonare cunoscute și evoluează ca o apendicită cronică. Incidența s-a evaluat la 20% pentru ftizicii apendicectomizați. Coafectarea în cadrul tuberculozei ileocecale este în schimb mult mai frecventă. Diagnosticul se face intraoperator sau numai la examenul morfopatologic.

6.2.5.4. TUMORILE APENDICULARE

Constituiesc rarități descoperite de regulă la intervenția chirurgicală. *Carcinoidul* este tipul cel mai frecvent, constituind 90% din totalitatea tumorilor apendiculare. Localizarea pe apendice este dealtfel cea mai obișnuită pentru carcinoid (60—90% din cazuri). Sediul este în general bazal. Tumoarea se prezintă ca o formațiune solidă, bine delimitată, fermă, gălbuie pe secțiune, cu diametru de 2—3 cm. Poate afecta orice vîrstă,

caracterizînd însă în medie decada a treia. Evoluează cu o simptomatologie nespecifică de fosă iliacă dreaptă, dar foarte adesea rămîne latentă. Sindromul carcinoid constituie o excepție. Metastazarea este foarte rar înregistrată (2—3%). Descoperirea se face adesea doar prin studiul metodic al apendicelor extirpate, pe secțiuni seriate, leziunea păstrînd deci doar o semnificație patologică potențială.

Tumorile benigne sînt rarități puțin obișnuite. Pe o statistică amplă de 50 000 apendici (examen necroptic sau operator) a fost semnalată următoarea distribuție: leiomiom 1,60%, nevrom 1,80%, lipom 0,40%, neurofibrom 0,38%, ganglionevrom 0,25%, pancreas aberant 0,07% (Collins, 1955). Toate rămîn de regulă fără expresie clinică evidentă, reprezentînd o descoperire chirurgicală sau necroptică. Este posibilă și dezvoltarea endometriozei, prin diseminare de la tumori uterine.

Adenocarcinomul este singura tumoare malignă apendiculară și constituie o raritate. Evoluează ca orice tumoare malignă din regiune și aparține mai ales vîrstei înaintate. Poate duce la apariția unui mucocel apendicular malign sau — prin necroză — la perforații. Este posibilă și grefa infecțioasă cu dezvoltarea unei apendicite acute. Tumoarea afectează mai ales segmentul distal și are un caracter histologic mucosecretant cu un important caracter metastazant. Radiologia poate ajuta diagnosticul prin evidențierea lacunei cecale marginale, dar certitudinea o aduce mai ales explorarea chirurgicală.

Tumorile secundare aparțin fie bolilor de sistem (limfoame) fie cancerului ileal și cecal extins.

Mucocelul apendicular constă din distensia pseudochistică a apendicelui, datorită unei retenții suprastricturale de mucus. După natura leziunii de bază se diferențiază două tipuri: mucocelul benign și malign. Forma benignă rezultă din stenozări inflamatorii bazale ale lumenului apendicular, mai rar obliterări prin coproliți, corpi străini. Dezvoltarea sa este condiționată de păstrarea caracterului mucosecretant al mucoasei. Segmentul suprastenotic se dilată progresiv, pînă la 3—4 cm, luînd o formă sferică sau fuziformă. Peretele se subțiază, devine translucid. Conținutul constă din mucus clar. Histologic se observă atrofia mucoasei și proliferarea celulelor producătoare de mucus. În profunzime proliferează țesut fibros. Clinic se notează dureri paraombilicale și în fosa iliacă, asemănătoare celor din apendicită. Se poate palpa o masă tumorală sau o împăstare circumscrisă. Radiologic este evident semnul pelotării, cu efect de compresiune pe cec sau ileon. Conținutul poate deveni hemoragic („mucocel hemoragic"). Ruptura poate duce la „ascită gelatinoasă" („pseudomixom peritoneal"), care de multe ori regenerează după curățirea chirurgicală, pe seama celulelor mucigene diseminate intraperitoneal.

Forma malignă, de 10 ori mai rară, este consecința unui adenocarcinom apendicular mucosecretant. Ea poate lua dimensiuni mai mari („chistadenom mucos"). Evoluția păstrează caracterul progresiv propriu leziunii de bază. Sînt cunoscute însă și vindecări în urma intervenției chirurgicale. Pseudomixomul peritoneal se dezvoltă la cca 1/4 din cazuri avînd un caracter mai sever decît în formele benigne și refăcîndu-se postoperator. Cauza acestuia cea mai obișnuită rămîne însă chistadenomul ovarian, față de care se și impune principalul diagnostic diferențial.

Scanned with OKEN Scanner

6.2.5.5. DIVERTICULII APENDICULARI

Constituie o surpriză a examenului radiologic sau a explorării chirurgicale. Rezultă din hernierea mucoasei la nivelul marginii mezenterice, fiind deci „falşi". Sînt posibile şi malformaţii congenitale. Incidenţa de ansamblu se evaluează la 7‰ din totalul apendicectomiilor. Expresia clinică se datoreşte totdeauna complicaţiilor şi în primul rînd inflamaţiei şi infecţiei.

BIBLIOGRAFIE

1. **Dumitraşcu D., Badea Gh.,** — Radiologia clinică a intestinului, Ed. Medicală, Bucureşti, 1978.
2. **Fodor O.** — Tratat elementar de medicină internă, vol. II, ed. 2, Ed. Dacia, Cluj-Napoca, 1974.
3. **Mogoş Gh.** Urgenţe în medicina internă, Ed. Medicală, Bucureşti, 1978.
4. **Peters H.** — Diagnose und differential Diagnose des Schmerzes und rechter Unterbauch, Ther Woche, 1980, 30, 1 850—1 854.
5. **Savrin R. A., Clausen K., Martin E. W., Cooperman M.** — Chronic and recurrent appendicitis, Amer. J. Surg., 1979, 137, 355—357.

6.2.6. RECTOCOLITA HEMORAGICĂ

Delimitarea nosologică a rectocolitei hemoragice în cadrul celorlalte boli ale intestinului s-a conturat mai temeinic în ultimele decenii. Este o afecţiune de etiologie necunoscută, cu patogeneză încă incomplet lămurită ce interesează în mod obişnuit mucoasa şi submucoasa rectocolică. Boala cu răspîndire inegală în lume, interesează cu precădere populaţia ţărilor dezvoltate economic, în special Anglia, America şi Ţările Scandinave. În România, deşi frecvenţa cu care se întîlneşte boala se află în creştere, proporţia formelor cu evoluţie severă este mai redusă. Încadrată la început în tratatele clasice printre „bolile grave", denumirea de „colită ulceroasă", folosită destul de larg şi în prezent, nu este nici ea potrivită, întrucît nu toate colopatiile cu ulceraţii fac parte din acest cadru nosologic, iar rectocolita hemoragică în anumite perioade şi chiar timp mai îndelungat poate fi lipsită de ulceraţii evidente endoscopice. Ceea ce este în schimb constant şi caracteristic este hemoragia, friabilitatea mucoasei şi a vaselor din corion. Interesarea rectală cu extindere în general continuă şi asupra restului colonului este caracteristică. Acestea sînt motivele pentru care a fost adoptată denumirea recomandată şi argumentată de Rachet, de rectocolită hemoragică. Cea de rectocolită ulcero-hemoragică poate fi şi ea folosită cu aceeaşi justificare.

În legătură cu rectocolita hemoragică există încă unele controverse care îşi aşteaptă rezolvarea.

Prima dintre acestea se referă la raporturile ei cu enterocolopatia segmentară sau granulomatoasă — boala Crohn. Deşi nu s-a luat o atitudine definitivă în această problemă, în pofida speculaţiilor patogenetice şi histogenetice care caută să le apropie, cert este că din punct de vedere clinic (evolutiv, terapeutic şi prognostic) aceste două boli trebuie diferen-

ţiate. În literatura anglo-saxonă cele două afecţiuni sînt obişnuit descrise împreună sub numele de „boala inflamatorie a intestinului".

A doua problemă controversată este reprezentată de riscul oncogen al rectocolitei hemoragice. Deşi există autori care recomandă extirparea recto-colică radicală pentru a preveni cancerul rectocolic, sînt opinii după care riscul dezvoltării unui cancer este redus, nejustificînd o atitudine terapeutică chirurgicală de rutină.

6.2.6.1. ETIOPATOGENIE

Cauza bolii a rămas pînă azi necunoscută. În ultima jumătate de secol se poate spune că toate teoriile „la modă" au fost discutate în această boală: infecţia (bacterii, virusuri, fungi), agresiunea enzimatică (mucinaze, proteaze), deficit de substanţe protectoare locale, alergia, hipersensibilitatea mucoasei şi în final tulburările psihosomatice.

Fără să se accepte în mod exclusiv vreuna din teoriile amintite, multe dintre ele pierzîndu-şi în mod cert însemnătatea, trebuie totuşi să se admită că unii factori ca cel genetic, infecţios, enzimatic, psihosomatic şi imunologic pot interveni în instalarea şi dezvoltarea bolii (fig. 6.38).

Factorul genetic. Incidenţa familială a rectocolitei hemoragice sugerează o susceptibilitate individuală determinată genetic. Rectocolita hemoragică a fost întîlnită statistic la mai mult de un membru de familie, la una dintre familii boala fiind descrisă la opt membri din trei generaţii. În legătură cu factorul genetic a fost pus şi deficitul de IgA secretoare observat uneori, care ar contribui la scăderea barierei antigenice a mucoasei intestinale.

Susceptibilitatea la rectocolita hemoragică este probabil expresia unei „hiperreactivităţi" a mucoasei colonului faţă de diferiţi factori, care poate fi genetică sau cîştigată. Dintre factorii extrinseci se acordă de către unii autori o importanţă alimentaţiei artificiale a noilor născuţi obişnuită pe scară largă în S.U.A., Anglia şi Ţările Scandinave.

Se poate în concluzie afirma că agregarea familială este o realitate dar „semnificaţia influenţelor genetice n-a fost încă definită".

Factorul infecţios. În urmă cu peste 25 ani circula foarte mult ideea că rectocolita hemoragică este o formă aberantă de dizenterie bacilară. Pînă în prezent nu s-au putut aduce dovezi pertinente asupra intervenţiei Shigellelor în etiologia rectocolitei hemoragice, numărul bolnavilor fără antecedente dizenterice fiind precumpănitor.

Ulterior au fost izolaţi din scaunul bolnavilor numeroşi alţi microbi, virusuri şi ciuperci dar cercetări ulterioare au arătat că aceste microorganisme se găsesc la numeroase persoane indiferent de boala intestinală şi că tipurile de bacterii aerobe şi anaerobe sînt aceleaşi la rectocolitici cît şi la sănătoşi. Dealtfel, proba terapeutică a demonstrat ineficienţa antibioticelor cu spectru larg în rectocolita hemoragică în puseu. Este totuşi incontestabil că prezenţa infecţiei (nespecifice) în cursul desfăşurării bolii, constituie un element important în întreţinerea şi dezvoltarea leziunilor rectocolice.

Factorul enzimatic. Cu peste 3 decenii în urmă, s-a emis părerea că leziunile din rectocolita hemoragică apar ca urmare a îndepărtării mucu-

sului de pe suprafața epiteliului intestinal sub acțiunea unor enzime mucolitice, ceea ce ar permite agresiunea bacteriilor din lumen. Lizozimul, mucinază sub a cărei acțiune se digeră mucusul protector crește în puseele de activitate și scade în remisiune. Aceste constatări nu au putut însă preciza dacă boala este cauzată de „agresiunea" lizozimului sau dacă concentrația crescută a enzimei este consecutivă leziunilor inflamatorii in-

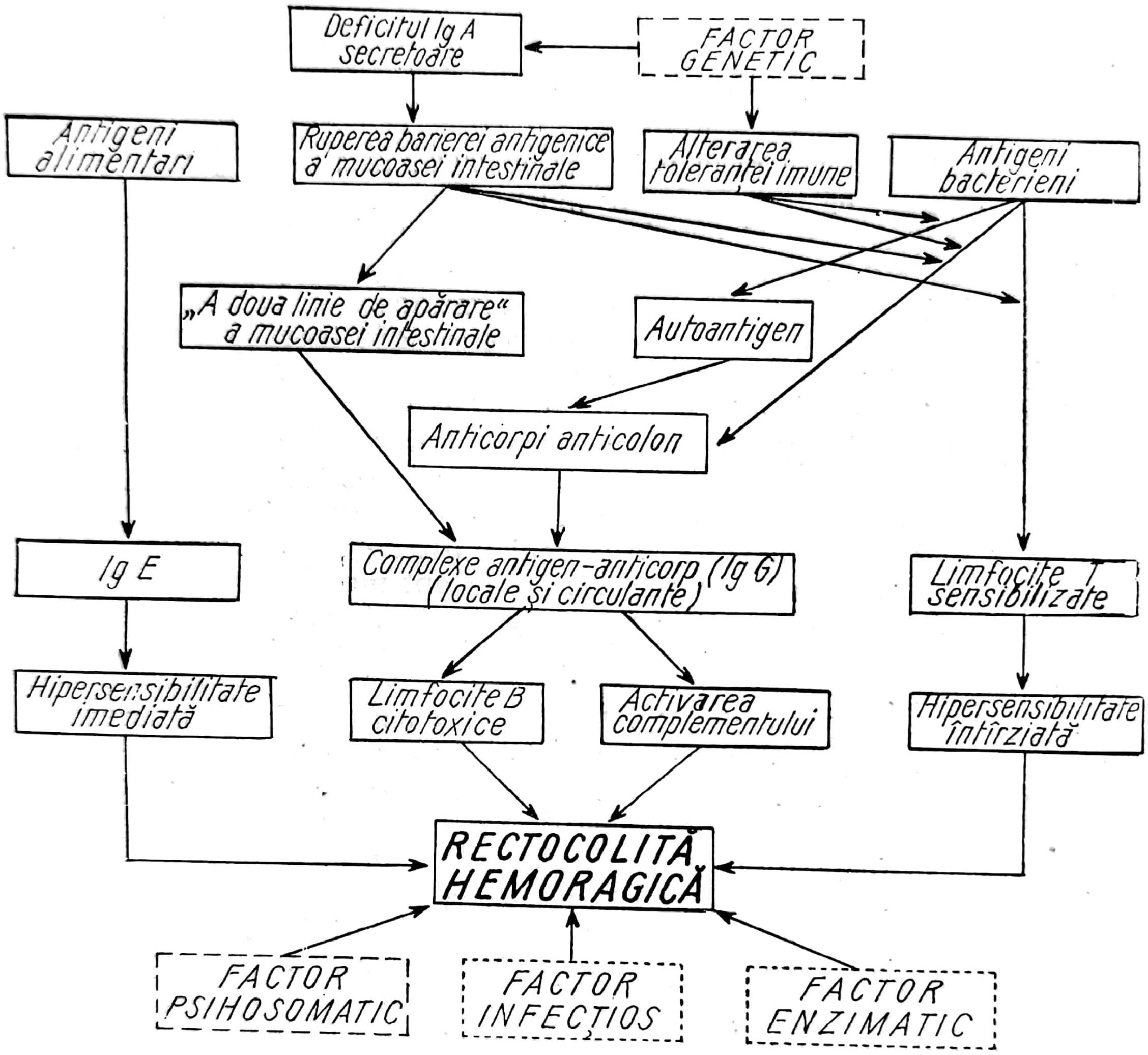

Fig. 6.38. — Factorii etiopatogenici în rectocolita hemoragică.

testinale. S-a mai vorbit de modificarea calității mucusului protector, dar alte cercetări nu au demonstrat un comportament chimic și imunologic particular comparativ cu mucusul recoltat de la persoane sănătoase. Rolul lizozimului și poate și a altor enzime neidentificate încă, nu poate fi exclus îndeosebi în întreținerea leziunilor rectocolitice.

Factorul psihosomatic. În ultimii 15 ani a fost readusă în actualitate concepția psihosomatică în rectocolita hemoragică argumentată prin faptul că mulți bolnavi au un comportament psihic care îi face mai vulnerabili la stări conflictuale. La o parte din ei o anamneză scrupulos efectuată scoate în evidență asemenea momente, premergătoare instalării primului puseu. De asemenea sînt observații convingătoare care sugerează

Scanned with OKEN Scanner

că factorii psihoemoţionali pot fi implicaţi în menţinerea sau prelungirea unui puseu de rectocolită. Argumentele enunţate explică rezultatele uneori impresionante obţinute prin psihoterapie. Este totuşi dificil de apreciat dacă manifestările psihice sînt rezultatul bolii sau constituie cauzele sale predispozante. Ele sînt frecvente la rectocolitici, se instalează de cele mai multe ori după declanşarea puseului iniţial şi se amplifică cu timpul datorită evoluţiei imprevizibile, adesea îndelungate a bolii.

Factorul imunologic. Ipoteza implicaţiei unor perturbări imune în rectocolita hemoragică a deschis un cîmp larg de investigaţii în acest domeniu.

În ultimii 15 ani aproape toate lucrările cu privire la etiopatogeneza rectocolitei hemoragice au fost consacrate hipersensibilităţii de tip alergic şi mai cu seamă mecanismelor autoimune. Se consideră că antigenele care pot incita reacţii de tip imun în rectocolita hemoragică sînt exogene (heteroloage), sau endogene (autoloage) şi în consecinţă perturbările imunologice din această boală pot avea la bază două tipuri de reacţii şi anume — heteroimune şi autoimune.

Fenomenele heteroimune. Hipersensibilitatea mucoasei rectocolice cu reacţiile locale cunoscute poate fi determinată de două tipuri de antigene exogene: alimentare şi microbiene.

a) Antigenele alimentare au fost incriminate ca factori etiologici în declanşarea bolii. S-a presupus că sub acţiunea unor antigene în special din lapte şi alte alimente se declanşează un răspuns imunologic de tip reaginic şi au fost aduse argumente clinice şi de laborator în acest sens. Din punct de vedere clinic s-au constatat intoleranţe alimentare la rectocolitici în special la lapte şi derivate, capabile să influenţeze evoluţia bolii. Cercetările efectuate pe două grupuri de rectocolitici, din care primul consumase lapte timp de un an, comparativ cu un alt grup lipsit total de produse lactate, au demonstrat că recăderile au fost mai rare la bolnavii din al doilea grup iar recăderile au fost vizibil precedate de introducerea laptelui în alimentaţie.

Pentru a dovedi existenţa unei baze imunologice a intoleranţei la antigene alimentare au fost studiaţi anticorpii faţă de proteinele laptelui şi glutenului la rectocolitici şi la un grup de control, titrul anticorpilor fiind găsit mai mare la rectocolitici. Ulterior alţi cercetători nu au putut evidenţia la bolnavi proporţii mai mari a reacţiilor pozitive pentru anticorpi în comparaţie cu martori sănătoşi. De asemenea s-a putut argumenta că intoleranţa la lapte a rectocoliticilor nu este permanentă. Nici testele de hipersensibilitate obţinute cu proteine alimentare injectate în mucoasa rectală nu sînt concludente, ţinînd seama de sensibilitatea exagerată a mucoasei rectale la traume nespecifice.

Din datele prezentate trebuie reţinut faptul că laptele poate declanşa pusee de activitate la un număr important de rectocolitici şi că scoaterea sa din alimentaţie poate duce la aceştia la remisiunea simptomelor. Ultimele cercetări în acest domeniu conchid că anticorpii circulanţi nu par să aibă semnificaţie netă etiopatogenică, existenţa lor exprimînd mai probabil ruperea integrităţii barierei mucoasei intestinale şi deci posibilitatea absorbţiei unor constituenţi antigenici ce concură la evoluţia cunoscută a bolii.

b) Antigenele bacteriene au fost mai puţin investigate ca factori de agresiune, dar s-a sugerat că ele pot fi implicate în patogeneza bolii nu ca agenţi infecţioşi direcţi, ci ca inductori ai unor stări de hipersensi-

Scanned with OKEN Scanner

bilitate a mucoasei colonului. Probele terapeutice cu antibiotice după coprocultură cît și autovaccinarea cu preparate din germeni izolați de la rectocolitici nu au influențat evoluția bolii.

O contribuție importantă în căutarea elucidării mecanismelor alergice din patogeneza rectocolitei hemoragice a fost adusă de cercetări ale statusului umoral al rectocoliticilor — eozinofilia circulantă, relația mastocit-bazofil, mastocit-histamină și activitatea histaminopexică a serului. Toate aceste modificări însă se pare că sînt consecința leziunilor tisulare și nu răspunsul la acțiunea unui antigen extrinsec, ele apărînd în cursul desfășurării bolii, fără nici o legătură directă cu declanșarea ei.

Fenomenele autoimune. Posibilitatea intervenției mecanismelor autoimune în patogeneza bolii poate fi susținută de observații clinice și de laborator: frecvența bolii la tineri, caracterul familial frecvent întîlnit, asocierea cu boli caracterizate prin tulburări imunologice, efectul bun la tratamentul imunostimulator, și de unele teste de laborator: nivelul ridicat al gamaglobulinelor serice, reacții imunologice pozitive, prezența infiltratului limfoplasmocitar în corionul mucoasei colonului. Toate acestea pot fi apreciate ca argumente indirecte în susținerea teoriei autoimune în patogeneza bolii. În schimb, argumentele zise „directe“ se bazează pe cercetări mai recente și de mai mare acuratețe.

Prezența anticorpilor circulanți și a manifestărilor de hipersensibilitate întîrziată constituie în general dovada directă a intervenției mecanismelor autoimune. S-au folosit în acest scop multiple, complicate și foarte sensibile reacții care au ridicat substanțial procentul prezenței anticorpilor în serul bolnavilor. Dintre toate acestea, metoda imunofluorescentă pare mai specifică decît hemaglutinarea. Investigațiile paralele efectuate prin metode sero- și respectiv histoimunologice nu au furnizat rezultate asemănătoare. Lipsa concordanței dintre diferitele metode de evidențiere a anticorpilor anticolon mai poate fi cauzată și de natura lor diferită, adică de apartenența lor la clase diferite de imunoglobuline.

Mecanismul formării anticorpilor anticolon cît și semnificația lor în patogeneza bolii au fost de asemenea subiect de discuții și ipoteze. Se știe că în boli cu patogeneză autoimună certă, anticorpii față de o anumită structură tisulară se pot dovedi fie dăunători, fie lipsiți de importanță, fie chiar utili. În rectocolita hemoragică este greu de precizat dacă anticorpii anticolon preced apariția reacției mucoasei sau se succed acesteia. Părerile sînt împărțite dar ceea ce se poate afirma este că nu există o corelație între titrul anticorpilor și starea clinică a bolnavului exprimată prin severitatea bolii, prin extinderea leziunilor, prin prezența complicațiilor extracolice.

Există dovezi că anticorpii anticolon nu sînt răspunzători direct de instalarea, de declanșarea bolii, și anume:

— lipsa corelației între prezența și titrul anticorpilor anticolon pe de o parte și faza evolutivă a bolii, durerea, severitatea și extinderea leziunilor;

— persistența anticorpilor anticolon timp de mai mulți ani după proctocolectomie totală;

— incidența ridicată a anticorpilor anticolon la bolnavi fără afecțiuni intestinale;

— reacțiile de imunofluorescență directă nu evidențiază anticorpi anticolon și complement, fixați la nivelul celulelor epiteliului mucoasei colonului.

Aceste date demonstrează că în rectocolita hemoragică auto-anticorpii nu au o afinitate față de mucoasa colonului și nici nu există argumente pentru citotoxicitatea lor.

Pentru fundamentarea teoriei autoimunității din rectocolita hemoragică se așteaptă încă răspunsul la mai multe întrebări.

Deși dovezile sînt incomplete pentru stabilirea participării certe a mecanismelor imune în instalarea și perpetuarea rectocolitei hemoragice, sau pentru etichetarea ei ca „boală cu aberații imunologice", numeroasele modificări imune detaliate în cele precedente justifică intensificarea investigațiilor în această direcție.

Apariția și evoluția rectocolitei hemoragice nu poate fi pusă pe seama exclusivă a unuia din factorii etiopatogenetici amintiți (genetic, infecțios, enzimatic, psihosomatic și imunologic). Există numeroase argumente în favoarea interrelației diferiților factori etiopatogenetici.

Cercetările din ultimii ani favorizează părerea că perturbările imunologice ar deține totuși o importantă pondere în etiopatogeneza rectocolitei hemoragice.

La baza declanșării lanțului de evenimente cu substrat imunologic stau două elemente esențiale: ruperea integrității barierei antigenice a mucoasei colonului și alterarea toleranței imune. Pătrunderea antigenilor în circulație induce un răspuns imun manifestat prin apariția anticorpilor anticolon, care se îndreaptă spre mucoasă, datorită comunității antigenice cu unii determinanți din celulele epiteliului glandular și de suprafață. Procesul este amorsat de endotoxinele bacteriilor gram-negative, care acționează ca adjuvant. Pe de altă parte, antigenii bacterieni de natură lipopolizaharidică, pătrunși în circulație, constituie un puternic „sensibilizant" al limfocitelor T, implicate în reacțiile de hipersensibilitate întîrziată. Este posibil ca perturbarea integrității barierei antigenice a mucoasei și alterarea toleranței imune să apară în urma acțiunii unor bacterii endointestinale din cursul unor infecții digestive nesesizabile și aparent nesemnificative. Se consideră că factorul cel mai important, care duce la diminuarea rolului de „filtru" al mucoasei colonului, este deficitul de IgA secretoare, răspunzătoare de blocarea activă endointestinală a antigenilor de origine bacteriană și alimentară. În aceste condiții se solicită „a doua linie de apărare" de la nivelul mucoasei, reprezentată de anticorpii de tip IgG, stimulați îndeosebi de pătrunderea germenilor anaerobi.

Prin ce mecanism se realizează leziunile mucoasei colonului? Prin anticorpii anticolon, prin limfocitele T sensibilizate sau prin complexe imune antigen-anticorp? Anticorpii anticolon nu acționează prin sine, ei nu sînt autoanticorpi. Limfocitele timodependente intervin în mecanismele patogenetice ale bolii, proces dovedit cu ajutorul testelor de citotoxicitate și inhibiție a migrării macrofagelor.

Posibilitatea participării complexelor imune la instalarea procesului rectocolitic a fost demonstrată în ultimii ani. Activarea complementului de către complexele imune poate declanșa reacții citolitice. Mai probabilă este intervenția mecanismului local, fără participarea complementului, prin complexele imune fixate de celulele care conțin antigenul. Lim-

Scanned with OKEN Scanner

focitele B din corionul mucoasei intestinale se cuplează — prin receptorii pentru imunoglobuline aflaţi pe suprafaţa lor — cu complexele imune (pe determinanţi antigenici disponibili ai anticorpului). Se induce astfel citotoxicitatea limfocitelor B şi, consecutiv, agresiunea celulei ţintă. Infiltratul de celule rotunde din corion, evidenţiat în fazele iniţiale ale rectocolitei, este mărturia afluenţei limfoplasmocitelor la locul leziunii. Di-

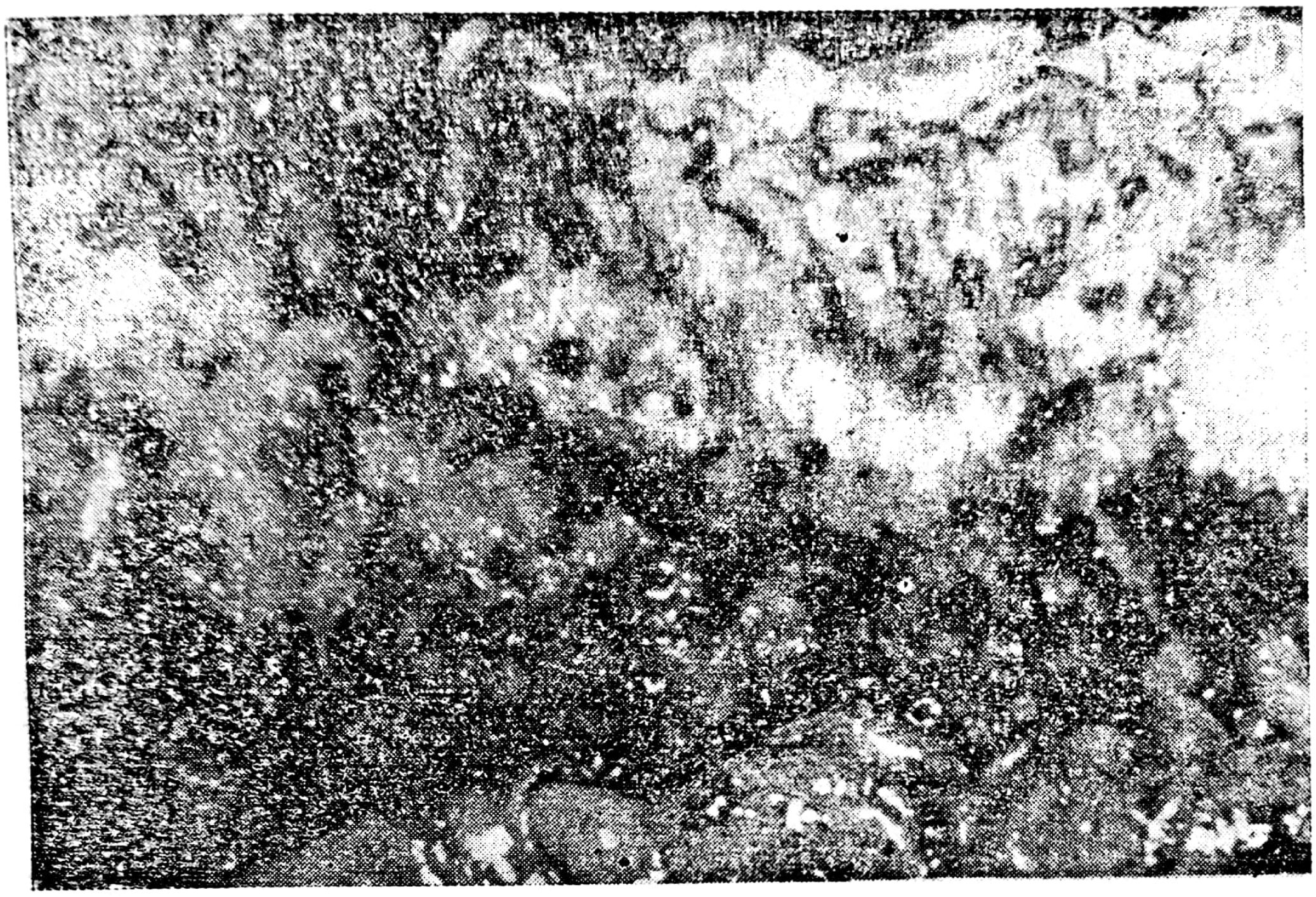

Fig. 6.39. — Rectocolită hemoragică în puseu acut fulminant (piesă operatorie). Se pot vedea ulceraţii extinse şi numeroşi pseudopolipi (Clinica a III-a medicală, Cluj, dr. A. Ban).

latarea şi fragilitatea capilară, degenerarea fibrelor de reticulină ale membranei bazale a epiteliului — manifestările morfologice cele mai timpurii — sînt consecinţa eliberării mediatorilor chimici ai inflamaţiei, ca limfochine, histamina ş.a.

Fenomene de hipersensibilitate imediată, generate de unii antigeni alimentari absorbiţi la nivelul mucoasei, pot fi uneori implicate în constituirea leziunilor inflamatorii sau la accentuarea lor. Se realizează un răspuns de tip reaginic, în care conflictul dintre alergeni şi IgE produce degranularea mastocitelor şi eliberarea histaminei, heparinei, serotoninei şi factorului de permeabilitate capilară. Infiltratul mastocitar, eozinofilic şi concentraţiile mari de histamină din mucoasa rectocolitică sînt stigmatele acestor reacţii de hipersensibilitate imediată.

6.2.6.2. MORFOPATOLOGIE

Aspectul macroscopic al intestinului gros în rectocolita hemoragică pe piese izolate operator sau necroptic, diferă în funcţie de vechimea bolii, de faza evolutivă, şi de complicaţiile ei.

Aspectul macroscopic este dominat de congestia și edemul difuz al mucoasei. Modificările mucoasei diferă după cum boala se află în puseu de activitate sau de acalmie. Hemoragia difuză, friabilitatea și ulcerațiile mucoasei sînt elemente caracteristice în puseul acut și subacut (fig. 6.39). În stadiul cronic mucoasa poate apare netedă, palidă, atrofică sau dimpotrivă mamelonată de pseudopolipii de regenerare. În formele extinse

Fig. 6.40. — Rectocolită hemoragică în puseu acut. În centrul imaginii: infiltrat leucocitar masiv în interstițiu, care îndepărtează glandele. Epiteliul de suprafață este intact. Colorația hematoxilină eozină. ×90 (Clinica a III-a medicală, Cluj, dr. A. Ban).

și vechi se produce scurtarea colonului care devine ca un tub cu lumen îngustat și lipsit de haustre, uneori cu stricturi.

Microscopic, în fazele de activitate este evidentă dilatarea și congestia capilarelor, cu hemoragii difuze, cărora le urmează necroza celulelor epiteliale și depleția celulelor caliciforme. Corionul apare infiltrat cu limfocite și plasmocite (fig. 6.40), iar prin invadarea glandelor profunde de către neutrofile se realizează așa numitele criptabcese (fig. 6.41), factor esențial în formarea ulterioară a ulcerațiilor, întîi superficiale, apoi profunde, cît și a pseudopolipilor. Leziunea inițială constă într-o infiltrație de polinucleare la baza criptelor Lieberkühn cu modificări degenerative a celulelor epiteliale supraiacente, urmată de formarea de criptabcese și necroza epiteliului criptelor.

Leziunile histologice sînt polimorfe și în general lipsite de specificitate. Prezența infiltratului granulocitar în corion este considerată drept marcă a rectocolitei hemoragice active. Ulterior infiltratul conține și limfocite plasmatice, mastocite și eozinofile. De asemenea caracteristică este interesarea exclusivă a mucoasei. Necroza insulară a criptelor glandulare ex-

Scanned with OKEN Scanner

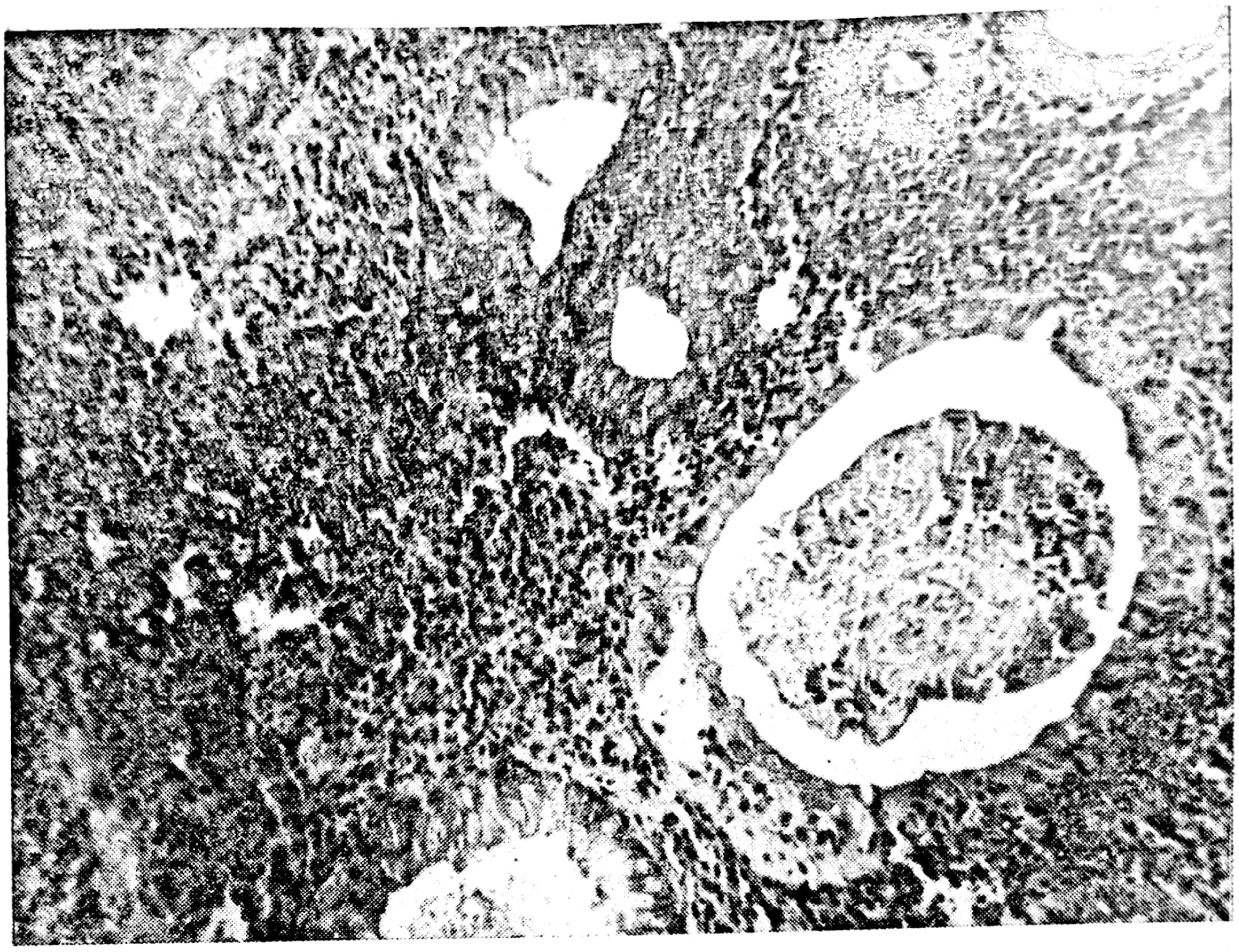

Fig 6.41. — Rectocolită hemoragică în puseu acut. În centrul imaginii: abces criptic. Se observă glandele inegale, deformate, reduse și infiltratul celular masiv. Colorație hematoxilină-eozină. X 90 (Clinica a III-a medicală, Cluj, dr. A. Ban).



Fig. 6.42. — Rectocolită hemoragică în puseu acut. Se observă necroza și ulcerația extinsă și profundă a mucoasei, cu dezorganizarea completă a structurii printr-un infiltrat leucocitar masiv. Colorația hematoxilină-eozină X 90 (Clinica a III-a medicală, Cluj, dr. A. Ban).

Scanned with OKEN Scanner

Fig 6.43. — Rectocolită hemoragică în faza de remisiune. Se observă glandele inegale, deformate, unele prezentînd dilatație microchistică. Infiltrat limfoplasmocitar în interstițiu. Colorație hematoxilină-eozină. X.90.

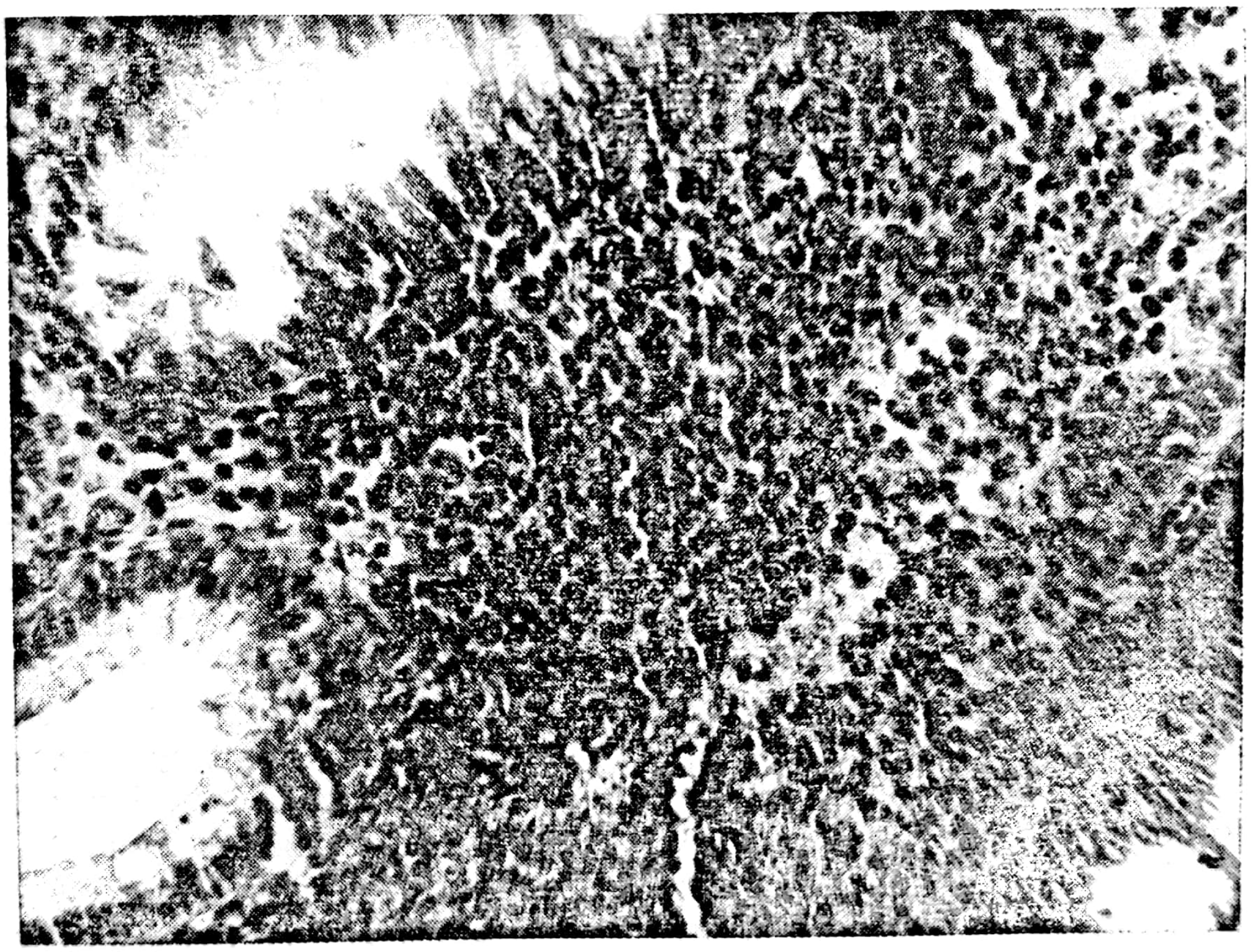

Fig. 6.44. — Rectocolită hemoragică cronică. Infiltrat limfoplasmocitar masiv care disociază glandele cu structură păstrată. Colorația hematoxilină-eozină. X 90 (Clinica a III-a medicală, Cluj, dr. A. Ban).

Scanned with OKEN Scanner

plică apariția hemoragiilor punctiforme de pe suprafața mucoasei, vizibile endoscopic. Însumarea mai multor criptabcese separă mucoasa de lamina proprie și provoacă ulcerații ale mucoasei (fig. 6.42).

Procesul inflamator necrotic se poate întinde la toate straturile peretelui colic afectînd musculatura și celulele nervoase ganglionare, cu rezultat constituirea unui megacolon toxic. Alteori, procesul ajunge pînă la seroasă și poate provoca ulcerații acoperite sau deschise în cavitatea peritoneală.

Pseudopolipii în rectocolita hemoragică sînt de trei tipuri: proeminențe edematoase ale mucoasei care îmbracă un aspect polipoid, polipi formați din țesut de granulație acoperit de un strat de mucoasă și polipi alcătuiți din țesut conjunctiv. Ei reprezintă o modalitate de manifestare locală a bolii, expresie a unui fenomen de „supraregenerare" sau de „regenerare exuberantă" și din punct de vedere histologic se încadrează în leziunile de tip regenerator cu celule incomplet maturizate și funcții enzimatice deficitare.

În circa 50% din cazuri boala este limitată numai la rect (rectită ulceroasă), în 25% din cazuri la rect și colonul stîng, iar în 25% din cazuri interesează întreg colonul. În cazuri mai rare poate fi afectat și ileonul terminal pe o distanță de 15—35 cm.

6.2.6.3. TABLOU CLINIC

Rectocolita hemoragică se manifestă clinic prin simptome digestive, dominate de sindromul rectosigmoidian și prin fenomene generale. În prima categorie de semne se impun ca frecvență scaunele sanguinolente, la care se adaugă durerile abdominale și tenesmele, iar în a doua categorie domină febra și slăbirea în greutate. *Diareea* poate varia de la 2—3 scaune pe zi la peste 15 emisii imperioase cu tenesme. Produsele patologice — sînge, mucus și puroi — apar în cantitate variabilă în funcție de intensitatea și întinderea procesului. Ele sînt intim amestecate cu materiile fecale, cu excepția formelor limitate la rect în care produsele patologice pot succede eliminării acestora. Rectoragia este înregistrată ca prim simptom în peste 40% a cazurilor; frecvența și intensitatea ei crește odată cu evoluția în timp și cu severitatea bolii pînă la 100%. *Durerile abdominale* sînt mai obișnuite în formele severe. De obicei au caracter de colică sau crampe fiind localizate mai ales periombilical și în flancul și fosa iliacă stîngă. Instalarea lor brutală în formele severe febrile poate semnala apariția unei complicații deosebit de grave, aceea a dilatației acute toxice a colonului. *Tenesmele,* uneori foarte supărătoare, sînt mai frecvente în interesarea ano-rectală. În rectocolitele severe inapetența, grețurile și vărsăturile sînt frecvente. Majoritatea bolnavilor aflați în fază de activitate au subfebră și chiar febră de tip septic. Febra și pulsul reflectă de cele mai multe ori severitatea bolii, creșterea și scăderea lor indică de obicei agravarea sau extinderea bolii. Bolnavii sînt în general astenici, deprimați, devin curînd anemici și se emaciază. În formele severe, prelungite se pot dezvolta stări distrofice cu edeme hipoproteinemice.

Scanned with OKEN Scanner

Debutul bolii poate fi acut, subacut sau insidios. Statistic, 46% din bolnavi au o simptomatologie de tip subacut, 26% de tip acut, uneori fulminant, 10% la un nivel intermediar față de primele două categorii, iar 18% au un debut lent insidios. Evoluția este în schimb imprevizibilă, întrucît forme cu debut insidios pot ușor vira în forme acute severe, după cum forme cu debut acut se pot ameliora rapid, spontan sau terapeutic. Simptomatologia clinică, aspectul macroscopic, bioptic și modificările biologice diferă foarte mult de la un bolnav la altul.

Clinico-evolutiv se pot totuși contura 3 forme de manifestare:

— Acută fulminantă cu debut febril dizenteriform, dureri abdominale difuze, urmat rapid de alterarea stării generale, anemie, tulburări hidro-electrolitice, ale metabolismului proteic etc., întîlnită în 5—15% din cazuri.

— Forma cronică continuă, prelungită (tot 5—15% din cazuri) se caracterizează prin persistența mai atenuată a fazei active, scaunele nu se formează, iar aspectul endoscopic de tip activ se menține peste 6 luni.

— Forma cronică intermitentă evoluează cu recăderi și remisiuni care alternează variabil în timp. Este tipul cel mai obișnuit de evoluție a rectocolitei hemoragice.

Factorii declanșatori ai puseelor de rectocolită hemoragică sînt încă insuficient cunoscuți și greu de precizat. Se decelează anamnestic precedînd debutul bolii uneori infecții intermitente, respiratorii sau digestive, tratate cu antibiotice pe cale orală, greșeli de regim alimentar, conflicte psiho-emoționale, folosirea de laxative, intervenție chirurgicală, însă nu se poate face totdeauna o relație directă, convingătoare între acești factori și recăderile de boală.

Examenul clinic nu relevă modificări semnificative în formele ușoare și medii și nu permite o evaluare critică a gradului de gravitate a bolii. În puseele severe impresionează apatia sau dimpotrivă neliniștea și anxietatea bolnavilor, cu paloare, deshidratare și reducerea țesutului celular subcutanat.

La examenul abdomenului se pune în evidență o sensibilitate la palpare însoțită de ușoară apărare musculară, localizată îndeosebi pe colonul stîng. Colonul descendent și sigmoid pot fi palpate ca un cordon rigid. Distensia, îndeosebi a etajului abdominal supraombilical, atrage atenția asupra posibilității instalării dilatației acute toxice a colonului. În acest caz, se constată exagerarea timpanismului, și se percep multe zgomote hidroaerice. O contractură de apărare traduce participarea peritoneului; la bolnavii aflați sub tratament hormonal (ACTH, glucocorticoizi) aprecierea manifestărilor clinice este îngreuiată, tabloul clinic și chiar inflamații acute sau flegmonoase grave fiind mascate de starea de bine relativ pe care o poate induce această terapie. Semnele de majoră importanță pentru orientarea clinico-evolutivă și terapeutică sînt sensibilitatea abdominală, apărarea și distensia abdominală, simptome ce pot fi ușor recunoscute printr-un examen atent și repetat.

Examenul atent al abdomenului trebuie efectuat pentru a detecta toate nuanțele de apărare musculară, dezvoltarea unor rezistențe, apariția unor zone cu sensibilitate crescută constante, de teritorii cu un conținut gazos crescut, de peristaltism crescut. Numai așa se poate recunoaște din timp amenințarea unei perforații.

Scanned with OKEN Scanner

Examenul regiunii anale și tușeul rectal oferă indicații reduse pentru diagnostic, dar primul examinator de obicei lipsit de aparatură endoscopică, trebuie să apeleze la aceste investigații pentru a putea eventual depista existența unui cancer localizat în regiunea anorectală, a hemoroizilor sau a unor leziuni supurative locale (abcese, fistule). Sfincterul anal este adesea spastic datorită în mare parte durerilor provocate de examinare. În rectocolitele severe, sfincterul anal este relaxat sau chiar beant, semn de gravitate.

Examenul general relevează slăbirea bolnavului, anemie, uneori edeme, cîteodată manifestări ale diverselor complicații ale bolii (articulare, oculare, cutanate) sau uneori hipocratism digital. Bolnavul este adesea apatic, anxios, deprimat.

6.2.6.4. EXAMENE PARACLINICE

Diagnosticul rectocolitei ulceroase se precizează cu ajutorul rectosigmoidoscopiei. În puseul de activitate al bolii, biopsia mucoasei are valoare orientativă, deseori ea nefiind obligatorie. În ultimii ani, fibrocolonoscopia oferă date suplimentare asupra extinderii bolii și posibilitatea prelevării materialului bioptic de la orice nivel.

Rectosigmoidoscopia permite de cele mai multe ori precizarea diagnosticului prin punerea în evidență a următoarelor modificări caracteristice ale mucoasei: culoare roșie-purpurie, desen vascular accentuat, friabilitate crescută, sîngerare difuză spontană, denivelare granulară, edem, false membrane, ulcerații, dispariția sau distorsiunea valvulelor Houston, mamelonări polipoide, stricturi (fig. 6.45). Ulcerațiile sînt la început mici și devin mai vizibile după ștergerea ușoară a mucoasei cu un tampon de

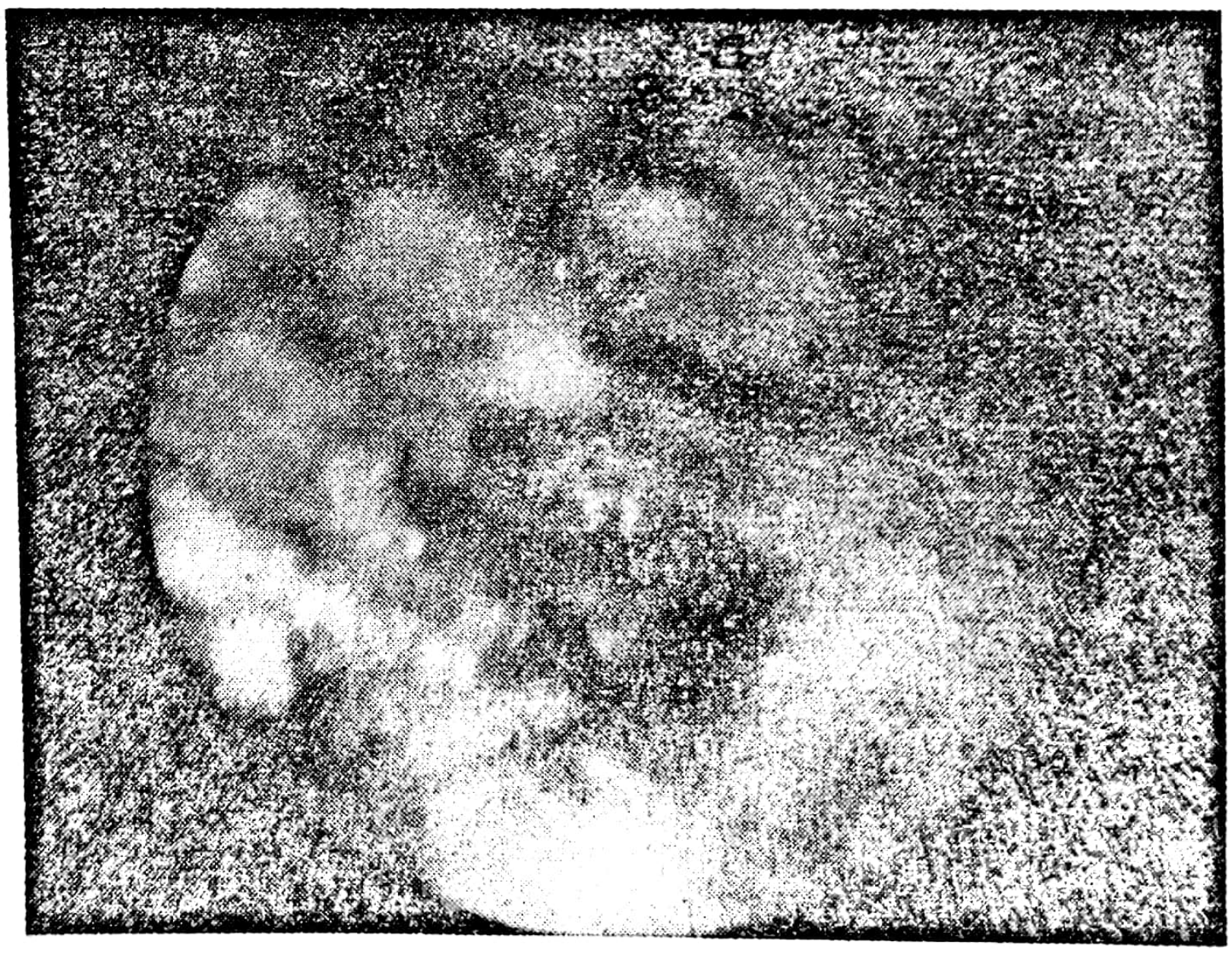

Fig. 6.45. — Rectocolită hemoragică puseu subacut. Imagine endoscopică. Ulcerații, false membrane și hemoragii. (Clinica a III-a Medicală Cluj-Napoca, dr. L. Stănescu).

vată. În lumenul intestinal se pot observa mucus, sînge și puroi, care se scurge continuu din segmentele superioare. Semnele cardinale din faza de activitate a bolii (puseul acut) sînt ușor de recunoscut: friabilitatea mucoasei cu sîngerare difuză spontană sau la atingere ușoară, ulcerații și conținutul mucopurulent intestinal. Modificările mucoasei corespund de obicei ca gravitatea cu gravitatea clinică a bolii. În forma fulminantă a bolii, hemoragii difuze fac rectoscopia dificilă, exudatul mucopurulent este abundent. Se pot decela distrucții ale mucoasei ce lasă submucoasa descoperită. În tabelul 6.V sînt prezentate principalele aspecte endoscopice, în diversele stări ale rectocolitei hemoragice.

Tabelul 6.V

Aspecte endoscopice în diversele stadii ale colitei hemoragice

1. *Stadiul inițial*	Friabilitate crescută a mucoasei edemațiate Hiperemie cu desen vascular accentuat Sîngerare difuză Hemoragii peteșiale Denivelare granulară Sînge, mucus și puroi în lumen
2. *Stadiul florid*	Ulcerații și ulcere multiple confluente Abcese criptice False membrane
3. *Stadiul tardiv*	Atrofia mucoasei Absența haustrației Pseudopolipi

Examenul microscopic al pieselor bioptice ale mucoasei prelevate la rectosigmoidoscopie constituie un mijloc frecvent utilizat pentru completarea diagnosticului rectocolitei hemoragice. Se consideră că aspectul histologic normal al mucoasei rectale exclude diagnosticul de rectocolită hemoragică. În schimb, certitudinea diagnostică nu poate fi stabilită exclusiv pe baza biopsiei rectale, întrucît modificările microscopice nu sînt specifice. Diagnosticul rectocolitei hemoragice este rezultanta corelării datelor clinice cu aspectele endoscopic și bioptic.

Este necesară urmărirea a trei elemente histologice în piesele bioptice prelevate de la rectocolitici:

1. Anomaliile glandulare, care sînt de cel mai mare interes pentru morfopatolog. Se observă neregularitatea dispoziției și formei glandelor, tendința lor de a fi mai mari și de a avea lumen mai larg decît în condiții normale. Bifurcarea sau ramificarea glandelor face ca acestea să apară mai numeroase în straturile profunde decît în cele superficiale ale mucoasei.

2. Abundența infiltratului inflamator de tip cronic, caracterizat prin celule rotunde mici și plasmocite în corion și periglandular.

3. Prezența leucocitelor polimorfonucleare, mergînd pînă la constituirea abceselor din cripte. Această modificare este aproape caracteristică fazelor acute ale rectocolitei hemoragice.

Scanned with OKEN Scanner

Severitatea manifestărilor endoscopice se corelează, în general, cu intensitatea leziunilor histologice.

Biopsii rectale seriate au demonstrat că anomaliile microscopice pot precede recăderile sau pot persista mai multe luni după remisiunea clinică.

Biopsia rectală este adesea utilă pentru precizarea diagnosticului, pentru diferențierea de colita granulomatoasă Crohn și de alte boli inflamatorii ale intestinului gros și este orientativă pentru aprecierea efectelor terapiei și decelarea leziunilor maligne.

Examenul radiologic. Metoda clasică de explorare radiologică a colonului este cea cu substanță de contrast (irigoscopie-irigografie). În ultimii 10 ani se acordă importanță tot mai mare radioscopiei și radiografiei abdominale pe gol, precum și arteriografiei mezenterice selective.

Radioscopia și radiografia abdominală simplă oferă adesea informații valoroase asupra extinderii și severității rectocolitei hemoragice. Se preconizează ca examenul radiologic al rectocolitei să înceapă totdeauna cu această investigație.

Conținutul gazos al intestinului evidențiabil prin radiografia abdominală permite aprecierea conturului, mai ales la nivelul colonului transvers: absența haustrelor, îngroșarea peretelui intestinal uneori imaginea de „pietre de pavaj" care sugerează prezența polipilor inflamatori. Un semn deosebit de important este lărgirea imaginii colonului, îndeosebi la nivelul segmentului transvers, ceea ce indică dilatația acestuia. Valoarea deosebită a examinării radiologice abdominale, fără pregătire prealabilă și fără substanță de contrast, rezidă în faptul că ea permite elucidarea suspiciunii de perforație intestinală și dilatație acută, în ambele situații fiind contraindicată clisma baritată. Bolnavii cu stare generală profund alterată, precum și cei care nu pot reține bariul, constituie, de asemenea, indicații ale examenului radiologic pe gol.

Irigoscopia-irigografia este metoda radiologică mai completă. Există însă contraindicații destul de bine precizate ale administrării prin clismă a substanței de contrast.

Deși semnele irigoscopice în rectocolita hemoragică, sînt considerate tipice, ele variază în funcție de stadiul, vechimea, severitatea și extinderea bolii, de gradul de distrugere a mucoasei și de îngroșare a peretelui intestinal.

Aspectul radiologic dinamic în rectocolita hemoragică poate fi schematizat în felul următor:

— În stadiul de congestie al mucoasei, în prezența semnelor clinice și endoscopice, pînă și în puseele acute fulminante, aspectul irigoscopic poate fi normal. Eventual se poate observa un mulaj imperfect al conturului peretelui intestinal. În stadiul acut se poate constata o dilatație difuză a colonului cu dehaustrare (fig. 6.46).

— O dată cu apariția edemului se constată și primele semne radiologice ale bolii: diminuarea calibrului segmentului de colon interesat, ștergerea haustrelor, relief parietal neregulat.

— Mai caracteristice sînt aspectele observate în stadiul ulcerațiilor mucoasei: spiculi destul de regulați și egali ca formă, contur dințat-neregulat de o parte și de alta a peretelui colic.

— În faza de regenerare consecutivă ulcerațiilor, se pot observa pseudopolipii care dau imagini areolare multiple de mărimi diferite (fig. 6.47). Aceste remanieri hiperregenerative ale mucoasei realizează modificări de contur ale peretelui colic. În acest stadiu dispar imaginile de spiculi, iar relieful mucoasei devine areolar, cu imagini lacunare rotunde sau ovalare, cu aspect de hartă geografică și contur perfect regulat (fig. 6.48). Uneori aceste modificări sînt vizibile numai prin examina-

Fig. 6.46. — Rectocolită hemoragică formă acută (irigografie). Dilatație difuză a colonului, dehaustrare, pseudospiculi pe descendent. (Clinica III Medicală, Cluj-Napoca, dr. G. Badea).

Fig. 6.47. — Rectocolită hemoragică. Irigografie. Multiple imagini areolare (pseudopolipi) (Clinica a III-a Medicală, Cluj-Napoca, dr. G. Badea).

rea cu dublu contrast. De obicei, neregularitățile conturului date de denudarea mucoasei alternează cu insule de hiperplazie insulară. Cînd procesul de regenerare se stabilizează (perioada de remisiune), talia pseudopolipilor diminuează, iar aspectul radiologic devine mai puțin caracteristic.

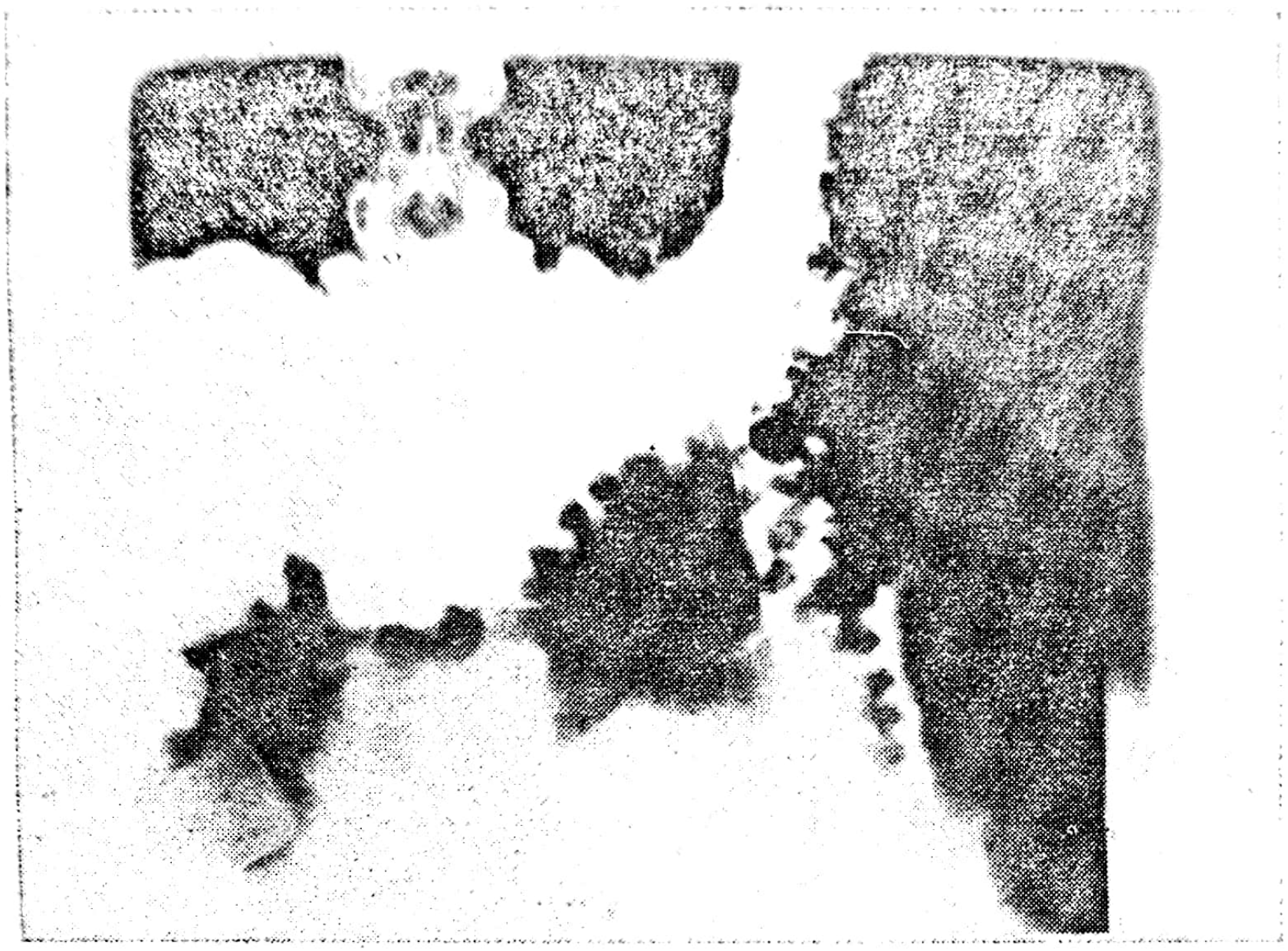

Fig. 6.48. — Rectocolită hemoragică formă acută (irigografie). Colectazie cu aspect în harta geografică. (Clinica a III-a Medicală, Cluj-Napoca, dr. G. Badea).

Fig. 6.49. — Rectocolita hemoragică cronică (irigografie). Dehaustrarea colonului stîng. Accidente de relief marginal (Clinica a III-a Medicală, dr. G. Badea).

— În rectocolitele hemoragice cu evoluție îndelungată relieful mucoasei este șters, haustrele dispar complet (fig. 6.49) dînd colonului un contur linear, calibrul se reduce, distensibilitatea scade mult și unghiurile se rotunjesc, apar uneori stenoze. Aspectul de ansamblu este cel al unui tub rigid cu lumenul strîmtat și scurtat (microcolie).

Examenele hematologice și biochimice. Oferă elemente de valoare redusă pentru stabilirea diagnosticului, dar sînt utile pentru aprecierea evoluției clinice și orientarea tratamentului.

Viteza de sedimentare a hematiilor (VSH) nu este accelerată atît de mult precum ne-am aștepta într-un proces inflamator difuz interesînd o suprafață atît de întinsă ca aceea a colonului. Există însă o oarecare corelație între nivelul VSH și severitatea bolii. Creșterea VSH de la cifre inițial mai scăzute avertizează asupra agravării procesului rectocolitic, mai degrabă decît a extinderii lui.

Leucocitoza lipsește în fazele de remisiune și în puseele ușoare ale bolii. Este întîlnită în puseele acute, dar poate lipsi chiar în formele severe. Cifrele ridicate exprimă de obicei instalarea unei complicații infecțioase, mai ales cînd creșterea se face pe seama neutrofilelor, prognosticul fiind nefavorabil cînd numărul lor depășește 80%. Scăderea pronunțată a elementelor tinere sugerează ameliorarea sau chiar apariția remisiunii. Leucocitele cu modificări de tip toxic (citoplasmă bogată în granule, vacuole și nuclei hipercromi) apar în rectocolitele severe și indică un prognostic grav.

Eozinofilia este semnalată la unii rectocolitici în puseu de activitate. Urmărirea cantitativă periodică a eozinofilelor circulante ar avea valoare în aprecierea iminenței recăderilor, întrucît s-a observat că înmulțirea lor poate preceda puseul cu cîteva zile.

Anemia este de obicei consecutivă rectoragiei acute. Cercetări efectuate cu izotopi radioactivi au demonstrat că se pierd cantități semnificative de sînge, chiar cînd macroscopic nu se remarcă prezența sau, cînd mucoasa rectală nu are aspect hemoragic și chiar cînd bolnavul este asimptomatic. Un factor care nu trebuie neglijat în tratamentul anemiei la rectocolitici este malabsorbția fierului, probabil secundară leziunilor mucoasei intestinului subțire. Constatarea are implicații practice și impune administrarea parenterală a fierului în perioada puseului de activitate. În formele severe intervine și un oarecare grad de inhibiție toxică medulară.

Tulburările de coagulare reprezintă cauza majoră a unor complicații, îndeosebi în formele extinse, severe și mai ales la femei. Există riscul accidentelor tromboembolice favorizate de imobilizarea îndelungată și de deshidratarea cu hipervîscozitatea sanguină consecutivă. La unii bolnavi predispoziția la tromboze se poate pune și pe seama trombocitozei. Numărul trombocitelor este în multe cazuri ridicat, îndeosebi în fazele de activitate ale rectocolitei, paralel cu severitatea puseului.

Proteinele serice prezintă fluctuații în funcție de stadiul evolutiv al bolii. Principala modificare în puseul de activitate este hipoalbuminemia și creșterea alfa$_1$ și alfa$_2$-globulinelor. Creșterea alfa$_2$-globulinelor în timpul remisiunii indică iminența unui nou puseu iar scăderea gamaglobulinelor în puseul de activitate sugerează un prognostic nefavorabil. Constatările acestea justifică efectuarea repetată a proteinogramei, atît

Scanned with OKEN Scanner

în fazele de acalmie, cît și în puseele acute. Dozările proteinelor din artera și vena mezenterică inferioară au demonstrat producția locală, colică a alfa$_2$-globulinelor în puseele de activitate ale bolii.

Electroliții serici se modifică semnificativ numai în formele severe ale rectocolitei hemoragice, dar tulburări moderate ale acestora sînt frecvent întîlnite; hiponatremie la peste 3/4 din bolnavi, hipocloremie la 2/3, hipopotasemie la mai puțin de 1/4 și hipomagneziemie la jumătate din cazuri.

6.2.6.5. COMPLICAȚII

În cursul evoluției bolii se pot dezvolta diverse complicații locale și generale.

Complicațiile locale pot apărea în puseul de activitate al rectocolitei, sau ca urmare a evoluției cronice. În prima categorie se încadrează perforația, dilatația acută toxică a colonului, leziunile perianorectale (abcese, fistule) și hemoragiile masive, iar în a doua categorie pseudopolipoza, stenozele și cancerul.

Perforația colonului constituie cea mai frecventă cauză de deces în rectocolita hemoragică. Incidența este apreciată în jur de 2—3% din cazurile de boală, putînd ajunge în formele severe pînă la 14—30%. Risc deosebit de mare de perforație îl comportă primul puseu de rectocolită, în special formele fulminante și extinse.

Perforația poate apărea în orice porțiune a colonului, însă mai frecvent se semnalează localizarea la nivelul transversului și sigmoidului. Favorizarea perforației prin tratamentul cu corticoizi susținută de unii autori nu impune neadministrarea acestora în cazuri grave în care efectul lor este favorabil, ci supravegherea riguroasă a bolnavilor de două ori pe zi, clinică (puls, temperatură, presiune arterială, examenul abdomenului) și periodic, cu radiografii abdominale pe gol. Adesea dilatația acută a colonului precede perforația. Inițial se produce denudarea mucoasei, urmată de penetrarea submucoasei și, în cele din urmă, de perforarea seroasei. Pe lîngă durere, sau cînd aceasta nu este evidentă, semnele principale sînt reprezentate de agravarea bruscă a stării generale și a simptomatologiei abdominale. Acest fenomen se poate realiza brusc cu durere abdominală violentă, sau lent, insidios. O altă modalitate, mai frecventă la nivelul colonului sigmoid este perforația de dimensiuni mici cu formarea consecutivă a unor abcese paracolice. Cînd perforația interesează colonul transvers se pot dezvolta fistule gastro- sau duodenocolice. Perforația neacoperită are ca urmare o peritonită stercorală gravă.

Dilatația acută toxică a colonului este întîlnită în formele supraacute, fulminante și cunoscută sub diferite denumiri: „colectazie", „colectazie acută", „dilatație acută a colonului", „colită fulminantă cu dilatație acută" sau „megacolon toxic".

Frecvența acestei grave complicații, întîlnită mai frecvent în colita totală cu evoluție acută fulminantă, variază între 0,9% și 13%. Dilatația interesează mai frecvent colonul transvers și în cazuri grave întreg colonul.

De la descrierea sa în urmă cu peste 25 ani, dilatația acută toxică a colonului atinge un număr crescînd de cazuri în toate părțile lumii, pa-

Scanned with OKEN Scanner

ralel cu creşterea frecvenţei formelor severe. Înmulţirea numărului de cazuri cu dilataţie acută toxică a colonului semnalate pretutindeni în ultimii ani, pare să se explice printr-o mai bună recunoaştere clinică a acestei complicaţii.

Etiopatogenia dilataţiei acute toxice a colonului nu a fost încă clarificată, deşi au fost formulate pînă acum numeroase ipoteze. Se cunosc unii factori care pot favoriza sau agrava dilataţia acută a colonului: examenul prin clismă baritată, administrarea masivă de extracte de opiu, antidiareice şi anticolinergice. Este posibil ca factorul principal să fie o lezare locală a muşchilor şi nervilor care menţin tonusul peretelui intestinal.

Problema glucocorticoizilor merită să fie discutată mai pe larg, datorită frecvenţei utilizării acestora în puseele de rectocolită hemoragică. Unii autori consideră că derivaţii cortizonici favorizează instalarea dilataţiei acute toxice a colonului, pe cînd alţii ignorează acest fapt, aducînd date care demonstrează lipsa unei relaţii statistic valabile între apariţia dilataţiei colonului şi administrarea corticosteroizilor. Hipokalemia, invocată de unii autori drept cauză declanşatoare a dilataţiei acute de colon a fost observată la bolnavi la care, nivelurile scăzute ale potasiului seric erau persistente. Nu s-a putut preciza dacă această modificare umorală a preexistat sau a urmat instalării dilataţiei acute toxice a colonului. Rolul nefavorabil al clismei baritate a fost subliniat de numeroşi clinicieni şi nu trebuie neglijat faptul că, la 43% dintre bolnavii urmăriţi dilataţia colonului a apărut la scurt timp după examenul irigoscopic.

Diagnosticul dilataţiei acute toxice a colonului se face pe baza datelor examenului clinic. Începutul este de obicei brusc, cu înrăutăţirea stării generale, căderea tensiunii arteriale, creşterea temperaturii şi intensificarea durerilor abdominale. Scaunele devin mai frecvente, alteori însă numărul lor se reduce mult. Este patognomonică apariţia meteorismului abdominal cu linişte ascultatorie şi a unei stări toxice cu deshidratare şi tulburări psihice (nelinişte sau apatie). În unele cazuri simptomele lipsesc şi simptomatologia formei acute de colită poate să mascheze complicaţia. Deseori diagnosticul se stabileşte prin simpla inspecţie a abdomenului. Examenul radiologic fără pregătire este deosebit de important, radiografia simplă a abdomenului fiind uneori suficientă. Dilataţia colică este evidentă, calibrul ajungînd în medie pînă la 8—10 cm, pe toată lungimea sau numai segmentar. Imaginea în dublu contrast a peretelui colonului transvers, care este constant dilatat, indică iminenţa perforaţiei. Clisma baritată în această situaţie este contraindicată de majoritatea autorilor, deoarece implică un risc mare şi în acelaşi timp este inutilă.

Evoluţia dilataţiei acute toxice a colonului este severă, fiind deseori urmată de perforaţii, hemoragii masive şi septicemie, frecvenţa perforaţiei a fost găsită pînă în 50% din cazuri. Mortalitatea este ridicată, între 20—57%, dar trebuie ţinut seama că dilataţia toxică acută apare de obicei în formele grave, ele însăşi cu o mortalitate mai crescută.

Tratamentul chirurgical în dilataţia acută toxică a colonului se impune şi constă în instalarea unei stomii sau într-o rectocolectomie, după corectarea prealabilă a pierderilor de sînge, apă, electroliţi şi proteine. Problema esenţială este stabilirea momentului cel mai favorabil pentru intervenţie.

Scanned with OKEN Scanner

Hemoragiile masive nu sînt prea frecvente (3,4—12,8%) dar reclamă o atitudine terapeutică promptă. Incidența lor este apreciată în mod diferit, avînd în vedere că rectoragia este un simptom comun în această boală. Hemoragiile prelungite, urmate de anemie severă, nu se încadrează în această complicație, ci numai hemoragiile masive instalate brusc care pun în pericol imediat viața bolnavului. Acest tip de hemoragie apare de obicei cînd boala interesează colonul stîng și cu tot aspectul impresionant, ele nu constituie o indicație chirurgicală de urgență absolută, decît în cazuri extreme, corectarea intensivă a pierderii de sînge putînd asigura tendința la retrocesiune.

Leziunile perianorectale nu constituie o complicație rară. Mai frecvent se întîlnesc abcesele și fistulele perianale și rectovaginale. Incidența lor, cercetată pe grupuri mari de bolnavi, variază între 4—19%. Sînt mult mai rar întîlnite decît în boala Crohn și tratamentul lor este de obicei chirurgical.

Stenozele colonului și rectului, ca și supurațiile perianorectale, sînt mai rar întîlnite (pînă la 15%) în rectocolită decît în boala Crohn. Ne referim la îngustările cicatriceale localizate la un anumit nivel al intestinului gros (stricturi), de obicei pe o distanță de 2—3 cm, deoarece noțiunea de stenoză este înțeleasă diferit și incidența ei este variat menționată. Astfel, în timp ce unii autori semnalează raritatea stenozelor, alții dau, în schimb cifre ridicate. Localizarea este mai frecventă la nivelul rectului și sigmoidului, uneori fiind semnalate stenoze multiple. Raritatea stenozelor la nivelul colonului drept în rectocolita hemoragică are importanță clinică pentru diagnosticul diferențial. Stenoza apărută în această regiune la un rectocolitic este aproape cert de origine malignă. Pe lîngă fibroza submucoasă, o hiperplazie a mucoasei și/sau o hipertrofie a muscularei poate produce o strîmtorare a lumenului. Uneori diagnosticul cu o stenoză malignă este deosebit de dificil și impune adesea o laparotomie.

Pseudopolipoza este cea mai frecventă complicație locală din rectocolita hemoragică, fiind întîlnită între 12,5% (Goligher și colab.) și 64% (Bockus și colab.). S-au precizat cîteva elemente care caracterizează pseudopolipii descriși de Wechselmann. Denumirea de „polipi inflamatori“ sau „polipoză inflamatorie“ este mai adecvată, deoarece indică natura lor. Noi preferăm termenul de „reacție polipoidă“ și am apreciat că pseudopolipii nu trebuie considerați drept complicație a rectocolitei, ci ca o modalitate de manifestare locală a bolii, expresie a unui fenomen de „regenerare în plus“, sau „supraregenerare“ a mucoasei. Ea apare mai frecvent în colitele totale și predominant după pusee acute grave.

Localizarea mai frecventă a pseudopolipilor este la nivelul colonului stîng. Aprecierea extinderii este dificilă prin rectosigmoidoscopie, iar radiologul nu poate sesiza întotdeauna modificările polipoide mici. Colonoscopia și examenul pieselor operatorii arată că extinderea pseudopolipilor este mai mare decît indică examenul radiologic.

Examenul endoscopic dinamic relevă că reacția polipoidă poate să dispară cu timpul. Astfel, la 50% din bolnavi pseudopolipii nu au fost regăsiți la controalele efectuate la diferite intervale de timp. Pseudopolipoza nu reclamă un tratament deosebit. Prezența unei pseudopolipoze într-o colită distală nu îndreptățește per se o colectomie.

Scanned with OKEN Scanner

Cancerul colonului apare de 10—30 de ori mai frecvent și cu 10 ani mai devreme la rectocolitici decît la restul populației.

Localizarea cea mai frecventă a cancerului de colon nu se află la nivelul rectului, porțiune a intestinului aproape constant implicată în rectocolita hemoragică. Dimpotrivă, numai 22,2% din cancerele care apar în această boală interesează rectul, în timp ce numărul cancerelor rectale semnalate la populația generală reprezintă 36—40% din totalitatea cancerelor intestinale.

Se pare că cel mai mare risc pentru dezvoltarea cancerului îl comportă rectocolitele totale. Frecvența neoplasmelor în pancolite este mult mai mare, în timp ce la bolnavii cu localizări distale incidența este apropiată de aceea întîlnită la persoanele indemne.

Un alt factor de risc pentru degenerarea malignă a rectocolitei este reprezentat de evoluția îndelungată a acestei maladii. Procentul cancerizării este de 0,33 la bolnavii cu o vechime a bolii cuprinsă între 0—4 ani, în timp ce la evoluții de peste 20 de ani, cifra se ridică la 5,51%. Dacă se face o corelație între extinderea bolii și vechimea ei, se apreciază că 40% din rectocolitele totale cu evoluție de peste 25 ani dezvoltă cancer de colon. Se consideră că riscul cancerizării apare în general după 10 ani de evoluție a rectocolitei hemoragice.

Corelată cu factorul de risc precedent și dependentă de el este vîrsta la care se instalează rectocolita. Cu cît boala apare la o vîrstă mai tînără, cu atît susceptibilitatea dezvoltării cancerului de colon în anii următori este mai mare.

Severitatea primului puseu de rectocolită hemoragică constituie un alt element de risc.

Una dintre problemele mult controversate în rectocolita hemoragică este relația pseudopolipoză-cancer. Se pune întrebarea dacă polipii inflamatori sînt sau nu o stare precanceroasă, ca și polipii adenomatoși. S-a emis ideea că degenerarea malignă a acestora poate apărea numai în cazul în care adăpostesc focare displazice sau adenomatoase, eventualitate lipsită de frecvență semnificativă.

Complicațiile generale sau sistemice sînt importante prin frecvența și prin implicațiile lor clinico-terapeutice:

Manifestările articulare constituie cea mai frecventă complicație extraintestinală între 1% (Golighar) și 22% (Bockus) și au fost grupate în cinci categorii: artrita periferică de tip reumatoid, spondilita ankilozantă, atralgiile nesistematizate și „artrita acută toxică". Ele apar mai mult în colitele întinse.

În rare cazuri manifestările articulare preced debutul colitei. Durata lor este variabilă, de la cîteva săptămîni pînă la mai multe luni, dar uneori pot avea o evoluție continuă, progresivă, cu recidive. Frecvența spondilitei este de circa 50 ori mai mare decît în populația indemnă, iar prezența ei uneori și la alți membri ai familiei bolnavului sugerează o predispoziție constituțională. Manifestările articulare dispar obișnuit după tratamentul eficace medical sau chirurgical al colitei, cu excepția spondilitei, care poate persista. Asocierea artritei cu irita este după unii autori o indicație pentru o rectocolectomie neîntîrziată.

Hipocratismul digital sau deformarea unghiilor nu sînt frecvente și caracteristice.

Manifestările oculare (conjunctivită, uveită, irită, episclerita și mai rar keratita și retinita) apar la 1—11,8% din rectocolitele hemoragice. Uveita este frecvent însoțită de artrită sacroiliacă, asociere mai frecvent întîlnită la femeile la care rectocolita evoluează de multă vreme. Leziunile oculare sînt apanajul puseelor severe de rectocolită extinsă cu evoluție îndelungată și coexistă adesea cu alte manifestări extraintestinale ale bolii. Modificările rezistente la tratament ascund riscul unei agravări funcționale oculare.

Manifestările cutanate și mucoase sînt frecvent observate în rectocolită, incidențele înregistrate variind între 5—6,2%. Cel mai des întîlnite sînt eritemul nodos și pyoderma gangrenosum, primul fiind de obicei asociat manifestărilor articulare. Pyoderma gangrenosum se întîlnește la 0,6—2,8% din rectocolitici, mai des la cei cu evoluție severă, fiind specifică acestei boli. Este observată în puseele severe și se remite — de cele mai multe ori — concomitent cu manifestările colitice. Manifestările nespecifice includ erupții eritematoase sau urticariene, modificări acneiforme, dermatite de tip herpetiform; uneori apare un eritem nodos sau un eritem polimorf ce poate fi și expresia unei sensibilizări medicamentoase (salazopirină, sulfamide).

Stomatita aftoasă este cea mai frecventă manifestare la nivelul mucoaselor și în multe cazuri se asociază cu moniliaza. Leziunile bucale, observate mai frecvent în formele grave, cedează de obicei odată cu liniștirea puseului, dar sînt adesea recidivante. Ele au fost puse în legătură și cu unele carențe (ariboflavinoze, sideropenie). La unii bolnavi s-a observat că manifestările cutanate și mucoase preced cu săptămîni sau luni începutul bolii sau declanșarea recăderilor.

O serie de tulburări ce pot fi incluse în complicațiile generale sînt consecința nemijlocită a afectării grave intestinale care duce la scădere ponderală, anemii, tulburări electrolitice și de coagulare și mai rar, la tineri, la tulburări de creștere și dezvoltare somatică. Anemia întîlnită frecvent se datorește pierderilor de sînge (pînă la 200 mg fier pe zi), este de tip sideropenic și netratată poate duce la apariția unui sindrom Plummer-Vinson. Cu totul rar au fost citate cazuri de anemie hemolitică, de anemie Biermer și apariția de corpi Heinz. Au fost menționate de asemenea diverse tulburări ale hemostazei: prelungiri ale timpului de sîngerare și coagulare și ale timpului de protrombină (ultima prin deficit de vitamină K și consecutiv de F.VII și X), modificări ale fibrinolizei, creșterea coagulabilității (risc de embolie), trombocitopenii sau trombocitoze, creșterea F.VIII. Complicații tromboembolice au fost citate în 17% din cazuri și reprezintă una din cauzele mortalității.

Alte tulburări de importanță variabilă sînt cele electrolitice, cu scăderi în special ale Na, K și Cl.

În formele fulminante, scăderea magneziemiei poate provoca tahicardii, stări de excitație, fibrilații musculare și tulburări ale senzoriului, ce retrocedează după administrarea de magneziu. Adeseori este prezentă și o hipocalcemie.

Tulburările de nutriție sînt reprezentate de pierderea în greutate ce poate avea cauze multiple (hiporexie, pierderi de alimente și calorii prin diaree și tulburări de resorbție, vărsături, tulburări funcționale hepatice), de deficite de lactază și intoleranță la dizaharide.

Ficatul poate fi frecvent afectat în cursul bolii. Au fost descrise: pericolangite, hepatite reactive și de inoculare, steatoză singură sau asociată cu o hepatită, sindromul colită — ficat prin bacteriemie portală cu colestază, fibroză periportală, și în lipsa tratamentului cu antibiotice ciroză, supurații hepatice, colangită sclerozantă primară. Cauzele acestor afectări hepatice sînt variate: produse toxice intestinale, bacteriemie portală, inoculare virală prin tratament parenteral, tulburări de nutriție, medicamente, mecanisme autoimune. Tratamentul medical eficace și cel chirurgical pot duce la retrocesiunea modificărilor hepatice nefibroase și la oprirea progresiunii celor fibrotice.

Colita hemoragică și sarcina. Influența sarcinii asupra evoluției bolii este variabilă, ea putînd în egală măsură (cîte 1/3 din cazuri) să o agraveze (de obicei în primul trimestru), să o amelioreze sau să nu o modifice. Recidivele bolii după o concepție nu sînt mai frecvente decît recidivele spontane, dar după naștere pot apare recidive greu influențabile pînă în 25% din cazuri.

6.2.6.6. DIAGNOSTIC DIFERENȚIAL

Deși de cele mai multe ori examenul clinic, endoscopic și radiologic aduc elemente de certitudine ale diagnosticului, există situații în care se impune excluderea unor boli care evoluează și ele cu rectoragie și diaree.

Dizenteria bacilară și amebiană au de obicei un început acut, febril. Diagnosticul de certitudine se face prin evidențierea Shigellelor sau Entamoebei histolitice în scaun. Izolarea Shigellelor din exsudatul sanguinolent sau din scaunul recent eliminat este obligatorie pentru diagnosticul dizenteriei. Mai multe culturi negative exclud cu desăvîrșire dizenteria. Din acest considerent este bine ca tratamentul antibiotic sau cu sulfamide să fie precedat de examene bacteriologice. Pentru E. histolitica, frotiul direct cu colorare consecutivă stabilește etiologia bolii mai rapid și mai bine decît reacția de fixare a complementului sau pasajul pe medii de cultură; uneori este însă necesară biopsia rectală.

Hemoroizii se diferențiază greu din punct de vedere clinic de formele terminale ale rectocolitei hemoragice. Tușeul rectal și mai ales rectoscopia lămuresc cu ușurință cauza rectoragiei. Unele dificultăți de diagnostic apar atunci cînd rectite sau rectosigmoidite nespecifice se asociază cu hemoroizii.

Fisurile anale implică aceleași elemente de diagnostic ca hemoroizii, diferențierea fiind posibilă prin examenul endoscopic.

Cancerul colonului și rectului trebuie neapărat avute în vedere la diagnosticul diferențial al rectocolitei hemoragice, după cum sînt și situații inverse. Diagnosticul este precizat cu ajutorul tușeului rectal și a examenului endoscopic, radiologic (clismă baritată) și bioptic. Tușeul rectal nu trebuie omis la nici un bolnav care prezintă produse patologice în scaun sau proctalgie. La un bolnav cu cancer colonic situat mai proximal care evoluează cu hemoragie, se poate observa după îndepărtarea produselor patologice printr-o pregătire adecvată că mucoasa rectosigmoidiană

are desenul vascular păstrat și nu sîngerează la atingere cu rectoscopul. Aceste date sînt valabile și pentru rectita sau rectosigmoidita paraneoplazică. Aspectul endoscopic normal la nivelul mucoasei rectale exclude de obicei rectocolita ulcerohemoragică.

Carcinoamele de căi biliare, deși rare, au fost semnalate cu o frecvență de 10 ori mai mare în colita ulcerohemoragică decît în populația generală.

Boala Crohn a colonului (colita granulomatoasă) are multe asemănări cu rectocolita hemoragică. Sînt însă aspecte clinice, endoscopice, radiologice și morfopatologice, cu ajutorul cărora se poate face diferențierea acestor două boli (v. boala Crohn). Totuși, la 10% din bolnavi, aspectele clinice, endoscopice, radiologice sau bioptice nu pot deosebi rectocolita hemoragică de colita granulomatoasă. În aceste cazuri certitudinea o aduce numai intervenția chirurgicală și examinarea piesei intestinale rezecate.

Colita ischemică evoluează, ca și rectocolita hemoragică, cu scaune sanguinolente, cu sau fără diaree. Durerea abdominală instalată brusc domină tabloul clinic. Suferința intestinală este consecutivă tulburărilor circulatorii — dezvoltate de obicei pe fond aterosclerotic — la nivelul vaselor mezenterice sau colice. Boala apare cu precădere după 50 de ani, leziunile sînt de obicei segmentare, fiind localizate mai ales la nivelul flexurii splenice, uneori a sigmei, și cruțînd întotdeauna rectul.

Infarctul colonic observat uneori în cursul folosirii de contraceptive orale poate simula debutul acut al unei colite fulminante.

Colita ce apare după o iradiere regională (mai des pentru un cancer de uter) poate avea o simptomatologie asemănătoare cu a unei rectite sau rectosigmoidite ulcero-hemoragice. Leziunile inflamatorii sînt de obicei limitate la treimea mijlocie a rectului (la nivelul colului uterin) și predomină pe peretele său anterior. Anamneza contribuie decisiv la precizarea diagnosticului.

Polipoza intestinală evidențiată endoscopic și radiologic creează uneori confuzii de încadrare nosologică. Pseudopolipii din rectocolita hemoragică pot fi uneori considerați ca polipoză familială. Diagnosticul diferențial al rectocolitei hemoragice cu reacție polipoidă și polipoza colică familială este de obicei ușor de făcut. Predominanța polipozei congenitale la copii și prezența acesteia la cel puțin un membru de familie pot constitui importante elemente de orientare diagnostică.

Colonul iritabil se poate manifesta prin dureri abdominale continue sau de tip colicativ și tulburări de tranzit sub formă de diaree intermitentă cu eliminări apoase sau mucoase, dar lipsite de sînge și puroi. Bolnavii se simt obosiți, epuizați, au adesea manifestări anxios-depresive. Endoscopic lipsesc semnele obișnuite din rectocolita hemoragică, iar clisma baritată evidențiază haustre proeminente și foarte numeroase.

Manifestări colitice ce pot pune uneori probleme de diagnostic au fost descrise și în alte afecțiuni: endometrioză rectosigmoidiană (prezența de noduli de consistență inegală și sensibilă în fundul de sac rectovaginal, uneori variabilă în cursul ciclului menstrual), diverticuloză colică, infecții rectale genitale (gonococie, limfogranulomatoză benignă), histoplasmoză, precum și după administrarea de antibiotice.

Scanned with OKEN Scanner

6.2.6.7. EVOLUȚIE. PROGNOSTIC

Datele înregistrate de diferiți autori în ultimii ani nu se suprapun peste acelea obținute cu ani în urmă. Evoluția este imprevizibilă: pot interveni remisiuni îndelungate, de ani de zile, iar alteori apar pusee repetate, la intervale scurte.

Au fost descrise totuși următoarele posibilități de evoluție:

— Formă acută cu remisiune durabilă (4—10% din cazuri).

— Rectită hemoragică, formă mai particulară care în 90% din cazuri are o evoluție recidivantă, cu localizare limitată la rect. Riscul de carcinom în această formă nu este crescut.

— Evoluție cronică intermitentă (60—75% din cazuri) în care sînt posibile:

— pusee ușoare de colită
— pusee de gravitate medie
— pusee grave
— megacolon toxic
— remisiuni

— Forma cronică cu evoluție continuă (5—50%).

Durata puseelor acute de rectocolită, frecvența lor precum și intervalul remisiunilor nu pot fi anticipate.

Se cunosc unii factori care imprimă o anumită particularitate evoluției bolii, cum sînt: caracteristicile primului puseu; extinderea leziunilor; vechimea bolii; vîrsta bolnavului și prezența complicațiilor. Între acești factori există o strînsă corelație, ceea ce face dificilă comentarea unuia fără a ține seama de ceilalți.

Caracteristicile primului puseu și varianta clinico-evolutivă a bolii constituie elemente de orientare pentru aprecierea prognosticului imediat și chiar îndepărtat. Perioada cea mai critică, de care depinde în mare măsură evoluția ulterioară a rectocolitei este primul an de boală. Este decisiv îndeosebi modul de apariție și desfășurare a puseului inițial. Dacă debutul bolii este fulminant, mortalitatea poate fi ridicată, mulți bolnavi fiind supuși colectomiei de urgență. În ultimii ani, formele severe au o evoluție mai bună și se observă remisiuni parțiale sau chiar complete ale puseelor fulminante.

În urmă cu 20 ani, mortalitatea generată de puseele acute severe era cuprinsă între 10% și 26,8%. Nu s-a ajuns la o acceptare unanimă a noțiunii de „etapă chirurgicală“ în tratamentul rectocolitei hemoragice. Momentul indicației operatorii este înțeles și aplicat în mod diferit, ceea ce explică procentele foarte variabile ale mortalității în puseele acute severe. Urgentarea indicației chirurgicale în puseele care nu răspund la tratamentul medicamentos a făcut să scadă mult frecvența deceselor în rectocolita hemoragică. Colectomia rapidă în puseele fulminante a redus mortalitatea.

Deși dispunem de cîteva elemente pentru estimarea prognosticului imediat al rectocolitei la primul puseu, evoluția în continuare a bolii este mult mai greu de prevăzut. Cercetări prospective efectuate prin examinări periodice clinice, endoscopice și bioptice la un număr mare de rectocolitici au relevat date contradictorii privind posibilitatea aprecierii prognosticului. S-a constatat astfel, că bolnavii care fac o formă severă cu leziuni inflamatorii extinse chiar de la puseul inițial, tind să evolueze

Scanned with OKEN Scanner

ulterior nefavorabil, după cum s-a observat și situația inversă în care cea mai mare incidență a puseelor severe a fost întîlnită la bolnavii care la primul puseu au prezentat manifestări exclusiv rectale.

Tipul cronic continuu poate să fie întrerupt la un moment dat de pusee acute, chiar fulminante, după care să evolueze cu alternanță de remisiuni și recăderi. Aspectul mai benign al acestei variante de rectocolită rezidă în posibilitatea stăpînirii bolii prin tratament medicamentos la 40% din bolnavi, adesea în condiții ambulatorii.

Extinderea leziunilor inflamatorii ale colonului reprezintă un alt criteriu de apreciere al prognosticului rectocolitei hemoragice. Rectocolita totală sau pancolita constituie o formă severă de boală. Bolnavii cu leziuni extinse sînt de cinci ori mai susceptibili să facă pusee acute severe. Prognosticul rectocolitelor care interesează exclusiv porțiunea terminală, și anume al rectitelor hemoragice, este mai favorabil decît acela al formelor extinse; puseele acute sînt mai ușoare, rectoragia moderată, remisiunile se instalează mai rapid, răspunsul terapeutic este mai prompt, complicațiile mai rare.

Vechimea bolii constituie de asemenea un indiciu de apreciere al prognosticului. Deși aparent paradoxal, mortalitatea se reduce o dată cu trecerea anilor. Prognosticul puseului acut se stabilește în mod diferit după cum bolnavul se află în primul an de boală sau are o rectocolită mai veche. Dacă mortalitatea în rectocolită este invers proporțională cu vechimea bolii, nu același lucru se întîmplă cu complicațiile bolii care sînt frecvente în caz de evoluție îndelungată.

Vîrsta bolnavului. Rectocolita hemoragică evoluează mult mai sever la bolnavii sub 20 de ani și la cei trecuți de 60. Prognosticul îndepărtat al bolii este nefavorabil la persoanele tinere datorită susceptibilității crescute a acestor bolnavi de a dezvolta cancer de colon după 10—15 ani de evoluție a rectocolitei.

În ultimii ani prognosticul rectocolitei hemoragice la vîrstele extreme s-a îmbunătățit. Explicația constă în ameliorarea mijloacelor de tratament, între care se situează și intervenția chirurgicală efectuată în fază terapeutic utilă.

Complicațiile locale și generale influențează nefavorabil evoluția și prognosticul rectocolitei hemoragice.

La noi în țară evoluția rectocolitei hemoragice s-a modificat în ultimul deceniu. Față de evoluția cronică moderată aproape constant întîlnită în trecut, în anii din urmă se remarcă o incidență crescută a formelor severe însoțite de complicații. Astfel, frecvența dilatației acute toxice a colonului este de 7,2% cifră apropiată de alte statistici efectuate în țări în care incidența rectocolitei este mai ridicată.

6.2.6.8. TRATAMENT

Deși etiologia rectocolitei hemoragice este necunoscută pînă în prezent iar patogenia încă obscură, bolnavii pot beneficia de un tratament eficient. Fiind nespecific, tratamentul trebuie să fie conprehensiv, să aibă în vedere multiplele complicații și agravări posibile, precum și evoluția clinică variabilă, cu exacerbări și remisiuni care apar fără o cauză aparentă.

Tratamentul rectocolitei hemoragice vizează trei obiective principale: scoaterea cît mai rapidă a bolii din puseul de activitate, prevenirea re-

Scanned with OKEN Scanner

căderilor și complicațiilor, în sfîrșit, aprecierea momentului în care este oportună intervenția chirurgicală. Reversibilitatea modificărilor patologice ale colonului este în general posibilă prin tratament perseverent și face posibilă reintegrarea în activitate a bolnavilor.

În ultimii ani au fost realizate progrese considerabile în terapia rectocolitei hemoragice. Ele au la bază următoarele concluzii mai recente: boala este însoțită de infecție și de o stare de hipersensibilitate a mucoasei colonului; rectocolita necomplicată poate fi tratată prin mijloace medicale și unele complicații ale bolii impun intervenția chirurgicală. ACTH-ul, glicocorticoizii, derivatele de sulfasalazină (salazopyrin, azulfidine), imunodepresoarele, medicația psihotropă, reechilibrarea hidroelectrolitică, colectomia efectuată la momentul potrivit, au ameliorat mult prognosticul rectocolitei hemoragice.

În toate fazele clinico-evolutive ale rectocolitei hemoragice se instituie o alimentație de cruțare a colonului și repausul, la care se adaugă — cu diferite nuanțări — tratamentul dereglărilor hidroelectrolitice și nutriționale, a tulburărilor psihoemoționale, a inflamației și infecției intestinale. Principiile generale de tratament se aplică la toți bolnavii. Nu există posibilitatea întocmirii unor scheme standard.

Tratamentul puseului acut. *Repausul la pat* este o măsură terapeutică inițială obligatorie pentru majoritatea bolnavilor și are în vedere limitarea la minimum a cheltuielilor energetice, evitarea factorilor psihogeni negativi din mediul ambiant, în care scop este necesară încurajarea permanentă a bolnavului cu privire la posibilitatea vindecării și, în fine, supravegherea alimentației și a aplicării tratamentului medicamentos. Spitalizarea bolnavului este necesară și în formele acute grave, fulminante; impune tratament și monitorizare intensivă.

Durata repausului la pat depinde de severitatea puseului acut și de gradul de alterare al stării generale. Dispariția febrei, tendința evidentă spre normalizarea scaunelor, revenirea apetitului și restaurarea stării generale vor permite bolnavului să-și reia în mod gradat activitatea.

Alimentația. Multă vreme s-a exagerat cu restricțiile alimentare în fazele acute ale rectocolitei hemoragice, neținîndu-se seama că, la cei mai mulți bolnavi, deficiențele nutritive se pot instala rapid, datorită febrei și pierderilor proteice masive. Dezideratul major al unei alimentații adecvate în fazele acute ale rectocolitei hemoragice constă în cruțarea colonului prin reducerea la maximum a stimulilor chimici, termici și fizici, care pot genera tulburări de motilitate, vascularizație și secreție. Cruțarea colonului este extrem de importantă, întrucît, chiar dacă nu aduce prin sine vreo ameliorare manifestă, evită, în schimb, agravarea bolii.

Alimentația de cruțare a colonului trebuie să fie mai strictă timp de 3—5 zile, perioadă în care apar primele semne de ameliorare. Ulterior regimul alimentar nu trebuie absolutizat, nuanțările fiind necesare, după o anamneză alimentară atentă. Nu se va omite, cu această ocazie cercetarea unei legături între puseul actual și un anumit aliment ingerat, precum și interogarea bolnavului asupra toleranței sale la unii constituenți ai hranei pe care îi cunoaștem nocivi.

Alimentele sărace în rezidii, mai bine tolerate și acceptate de bolnav sînt: supele de carne, carnea de animal tînăr (rasol sau grătar), orezul, pîinea albă, zahărul, ouăle fierte moi, untul. S-a încercat cu rezultate

încurajatoare alimentația micro-cantitativă, similară celei folosite la astronauți, bogată în calorii și săracă în rezidii și în care predomină, pe lîngă proteine, grăsimile sub formă de mono- și digliceride.

Se afirmă că în nici o altă boală nu este mai bine ilustrată colaborarea dintre medic și dietetician, ca în cazul rectocolitei hemoragice.

Mesele vor fi frecvente, fracționate. Meniul se îmbogățește treptat pentru stimularea apetitului și creșterea aportului caloric pînă la 3 000 calorii zilnic. Aportul plastic se sporește de asemenea la 150 g proteine/zi. Adaosul se va face cu cel mult 1—2 produse alimentare noi pe zi, dar numai în eventualitatea ameliorării evidente a sindromului clinic. Se vor introduce treptat cantități mici de legume, la început pasate, suc de legume (roșii) și legume fierte (exceptînd varza, fasolea, țelina, guliile), salată verde tăiată fin, cartofi prăjiți.

Excluderea cu desăvîrșire a laptelui din alimentația bolnavilor în puseu acut este justificată de o serie de observații clinice. Bogăția laptelui în proteine și grăsimi, care nu lasă rezidii este contracarată de intoleranța la lactoză frecvent întîlnită la rectocolitici, mai ales la cei care fac puseuri severe. Se poate încerca laptele praf fără lactoză (produsul comercial „Linda-Lac") inclus cu succes în alimentația bolnavilor care au deficiență lactazică primară sau secundară.

Reechilibrarea hidroelectrolitică și nutrițională este necesară atunci cînd pierderile de lichide, proteine și vitamine consecutive diareelor profuze și febrei sînt atît de accentuate, încît afectează economia generală a organismului. Dacă pofta de mîncare este păstrată și toleranța digestivă bună, se recurge la administrarea orală a alimentelor și lichidelor bogate în proteine ușor digestibile vitamine hidro și liposolubile, săruri de sodiu, potasiu, calciu, magneziu și fier. Cînd bolnavul prezintă anorexie, grețuri, vărsături, se recurge inițial la reechilibrarea parenterală.

Reechilibrarea acido-bazică se va face în funcție de dezvoltarea acidozei (prin diaree) sau alcalozei (prin vărsături). În primul caz, se folosesc soluții de glucoză, dextroză, eventual lactat, NaCl și KCl, care pot să remedieze și tulburările hidroelectrolitice. În alcaloză, se administrează mai mult clor și mai puțin sodiu. Prezența steatoreii necesită administrarea de calciu. Hidrolizatele de proteine cu adaos de polivitamine reechilibrează balanța azotată și suplinesc pierderile vitaminice. În același timp, anabolizantele proteice stimulează apetitul și ameliorează starea psihică a bolnavului.

Cu efecte adesea extrem de favorabile se pot folosi transfuziile de sînge, care reprezintă unul dintre cele mai prețioase adjuvante terapeutice în rectocolita hemoragică. Principalele indicații ale transfuziilor sînt: hemoragii moderate și severe, anemia secundară acestora, stările toxice, slăbirea accentuată și hipoproteinemia, care însoțesc puseele prelungite sau pe cele repetate la intervale scurte. În ultima situație apare justificată și administrarea de gamaglobuline nespecifice. Restaurarea nivelului hemoglobinic se realizează prin transfuzii mici (300 ml sînge), repetate de cîteva ori la 3—4 zile o dată, și nu prin transfuzii masive, zilnice. Se vor administra și preparate de fier parenteral, în ritm și doze individualizate, precum și vitamine: A, complex B, C, K.

Psihoterapia. La un bolnav aflat în remisiune, o traumă psihică poate fi răspunzătoare de declanșarea unui puseu acut. Măsurile de psihoterapie minoră sînt totdeauna utile.

Vom adopta o atitudine afectivă particulară față de acești bolnavi, încurajîndu-i permanent și asigurîndu-i de posibilitatea vindecării bolii. Medicul, ca și restul personalului medical vor fi toleranți față de bolnav și întotdeauna dispuși să răspundă la solicitările acestuia. Uneori este necesară și asocierea unei psihofarmacoterapii cu substanțe psihotrope aplicate strict individual. La pacienții anxioși sînt indicate ataractice de tip Meprobamat, Hidroxizin, Diazepam, sau neuroleptice antidepresive de tip Levomepromazin, Tioridazin.

Tratamentul antiinflamator și antiinfecțios ocupă locul primordial în rectocolita hemoragică. Deși nu s-a depistat încă un agent etiologic specific, existența la nivelul colonului a procesului inflamator difuz, uneori însoțit de frecvente complicații piogene, face necesar un tratament antiinflamator de lungă durată, condus judicios și individualizat în raport cu variatele stadii evolutive ale bolii. Salazopyrina, ACTH-ul și glucocorticoizii sînt cele mai utilizate medicamente care vizează combaterea procesului inflamator colitic. Tot în acest grup de substanțe cu efect antiinflamator se pot încadra și imunodepresoarele.

Salazopyrina (azulfidine), cu nume generic salazolsulfapiridină, ocupă un loc aparte în terapia rectocolitei, fiind dintre cele mai utilizate medicamente în aproape toate fazele și variantele evolutive ale bolii. Salazopyrina este o salicilazosulfapiridină, rezultată din combinarea acidului salicilic cu o sulfamidă, sulfapiridina. Introdusă în tratamentul rectocolitei hemoragice pentru prima dată în 1942, această substanță a fost confirmată ulterior ca valoare terapeutică de numeroase cercetări efectuate pe multe grupuri de bolnavi.

În puseele severe, doza zilnică de salazopyrin poate ajunge pînă la 12 g/zi (24 tablete). Se începe cu cel mult 3 g în prima zi, după mesele principale. Doza zilnică necesară se stabilește prin urmărirea atentă a toleranței digestive și a răspunsului terapeutic. Dacă numărul emisiilor de scaun nu se reduce, produsele patologice persistă, dar bolnavul suportă bine tabletele, se crește treptat cantitatea și ritmul administrării. Se pot administra 3×2 tablete în prima zi, 3×3 în ziua a doua, 4×3 în ziua a treia, 5×3 în ziua a patra, 6×3 în ziua a cincea. Nu rareori bolnavul aflat în puseu acut sever tolerează la început cu greu acest medicament. Pentru acest considerent, ca și pentru altele de ordin patogenetic, se preferă în primele zile administrarea parenterală de ACTH și hidrocortizon, la care se adaugă treptat salazopyrin. Ameliorarea clinică permite reducerea treptată a dozelor. Doza cronică de întreținere se stabilește de obicei la 1,5—2 g/zi, administrînd-o în mod continuu, timp de 3—6 luni sau mai mult, sau discontinuu 2—2,5 g/zi, timp de 10 zile pe lună. Această formă de tratament previne recăderile mai bine decît corticoizii și poate fi utilizată și la bolnavii la care remisiunea a fost obținută prin corticoterapie.

În puseele de intensitate medie și ușoară, doza maximă de salazopyrin este de obicei mai redusă, între 3 și 5 g zilnic. Ameliorarea se poate instala în 2—3 zile prin scăderea frecvenței scaunelor, dispariția sîngelui din fecale și restabilirea toleranței digestive. De asemenea scade febra și

intensitatea durerilor abdominale. Concomitent și progresiv dispar modificările rectosigmoidiene, care se remit total în 1—2 săptămîni.

Utilizarea rectală a salazopyrinei se aplică tot mai des sub formă de microclisme, de obicei concomitent cu cea orală, mai ales în formele limitate la rect și sigmoid. Soluția de salazopyrină se obține amestecînd 3—4 g salazopyrin pisat cu 100 ml apă călduță sau ceai de mușețel, pînă la obținerea unei suspensii omogene. Unii bolnavi tolerează mai bine supozitoarele de salazopyrină, administrate în ritm de 1—3 pe zi, după emisia scaunelor.

Efectele secundare ale salazopyrinei nu sînt neglijabile. Incidența lor este apreciată variabil între 15 și 20%. Mai des apar grețuri, vărsături și cefalee, dureri epigastrice, amețeli, inapetență. Mai severe, dar mai puțin frecvente, sînt manifestările alergice ca febra, erupția cutanată, durerile articulare și musculare, leucopenia, hemoliza, hepatita cu icter. Prima categorie de neajunsuri poate fi stăpînită relativ rapid prin reducerea temporară a dozei, dar în cazul intoleranței majore se întrerupe prompt tratamentul, la jumătate din acești bolnavi administrarea putînd fi reluată mai tîrziu.

Drajeurile cheratinizate de salazopyrin eliberînd drogul în intestin sînt mai bine tolerate decît comprimatele, dovedindu-se de o reală valoare în cazurile care necesită doze ridicate.

Modul de acțiune al salazopyrinei nu este încă complet elucidat. După administrarea orală, sulfasalazina se elimină parțial prin fecale, și parțial prin urină. În organism se scindează în sulfapyridină care se distribuie uniform în toate țesuturile și acidul 5-aminosalicilic care are o afinitate deosebită pentru țesutul conjunctiv. Datele experimentale mai recente au arătat că salazopyrina administrată pe cale orală la șobolani „sterili“ intestinal se elimină exclusiv ca atare, îndeosebi prin fecale, în timp ce animalele convenționale elimină numai metaboliții, și anume sulfapiridina în urină și acidul 5-aminosalicilic în fecale și urină. Deci scindarea salazopyrinului nu se poate face în lipsa florei intestinale. Se poate deduce de aici rolul nefavorabil al administrării intempestive de doze mari de antibiotice cu spectrul larg concomitent cu salazopyrina, aceasta din urmă putînd deveni inactivă. S-a dovedit că salazopyrina servește ca vehicul pentru eliberarea acidului 5-aminosalicilic la nivelul colonului. Concluzia se sprijină pe constatarea că în fecalele șobolanilor la care se administrează medicamentul, pot fi găsite cantități ridicate ale acestui metabolit, în timp ce la animalele la care s-a administrat acidul ca atare, nivelul acestuia este redus.

Cercetări recente au adus dovezi care susțin că acidul 5-aminosalicilic constituie fracțiunea cu efect terapeutic din salazopirină. El a și fost pus la dispoziție sub formă de supozitoare și comprimate cu acțiune întîrziată (Pentasa) pentru investigații clinice. Au fost comunicate de asemenea rezultate bune obținute cu clisme conținînd 4 g acid 5-aminosalicilic, superioare clismelor cu hidrocortizon (Campieri, 1982), această nouă formă terapeutică conturîndu-se ca un pas important în tratamentul bolii active. Salazopirina nu este indicată în formele fulminante de colită ulcerohemoragică.

Antibioticele, de obicei cele cu spectru larg de acțiune, se folosesc pe o perioadă scurtă și niciodată pe cale orală. Utilizarea lor își găsește

Scanned with OKEN Scanner

justificarea doar în puseele acute deosebit de severe, însoțite de febră, precum și în complicațiile septice. Cele mai utilizate sînt tetraciclina și ampicilina. Nu rareori se observă apariția micozelor la bolnavii cu forme severe de rectocolită la care se administrează în mod prelungit cloramfenicolul sau alte antibiotice cu spectru larg.

Corticosteroizii și ACTH-ul au fost utilizați pe scară largă în combaterea puseului de activitate a bolii, începînd cu ultimele 2—3 decade.

Folosirea hormonilor glucocorticoizi a pornit de la observația că simptomele de poliartrită cronică evolutivă și uveită, care complică uneori rectocolita, se atenuează adesea după administrarea corticosteroizilor, precum și că acești hormoni stimulează apetitul, ameliorează starea generală și suplinesc deficitul steroidic al bolnavilor.

Mecanismul prin care ACTH-ul și glucocorticoizii exercită efectele favorabile în rectocolita hemoragică nu este încă lămurit. Se presupune că ei reduc fenomenele vasculare și tisulare ale inflamației și suprimă reacțiile toxice consecutive acesteia, că înlătură fenomenele alergice și autoimune incriminate în patogeneza bolii și inhibă producția de endotoxine bacteriene la nivelul colonului.

Indicațiile administrării orale sau parenterale a glucocorticoizilor și ACTH-ului vizează toate puseele acute severe sau moderate de rectocolită care nu răspund rapid la măsurile igieno-dietetice și la administrarea de salazopyrină.

Datorită neajunsurilor pe care le pot aduce steroizii în unele împrejurări, este absolut necesar să fie cunoscute contraindicațiile administrării lor care sînt: perforația colonului sau iminența acesteia (dilatația acută toxică a colonului), peritonita, fistulele, abcesele și alte complicații piogene, malnutriția severă, anemia, tulburările electrolitice accentuate. Tot contraindicații sînt și cazurile destinate intervenției chirurgicale. Subțierea și friabilitatea colonului observate pe masa de operație constituie modificări frecvent întîlnite la bolnavii tratați cu glucocorticoizi, colectomia devenind în aceste cazuri extrem de hazardată. Dacă se adăugă la cele amintite riscul mascării unor complicații severe care se pot dezvolta silențios sub tratamentul hormonal, se explică prudența și rezerva, unor autori privind corticoterapia în rectocolita hemoragică.

Există variate forme de administrare a ACTH-ului și glucocorticoizilor (hidrocortizon, prednison) în puseele acute de rectocolită, însă nici o schemă nu are pretenția de a fi lipsită de anumite inconveniente. Alegerea unuia sau altuia dintre hormoni, a dozelor și a căilor de administrare, ca și preferința față de asocierile hormonale, depinde în mare măsură de experiența cîștigată de clinician.

În puseele severe ale bolii, ACTH-ul se poate administra concomitent i.v. (în doze de 10—20 U/zi) și i.m. (40—80 U/zi). După 5—7 zile se suprimă perfuziile și se continuă administrarea intramusculară timp de încă o săptămînă după cedarea simptomelor, apoi se scade progresiv doza pînă la 40 U/zi și se substituie treptat cu glucocorticoizi (oral sau injectabil), echivalentul fiind de 2 mg hidrocortizon sau 1 mg prednison pentru 1 U de ACTH înlocuită.

În forma fulminantă a colitei se administrează ACTH 20—40 U în perfuzie la 8 ore interval, asociat eventual și cu cîte 100 ml hemisuccinat

de hidrocortizon și cu supravegherea riguroasă a balanței hidroelectrolitice și dacă nu se obține o ameliorare în 7—10 zile se ia în discuție colectomia.

Pentru stăpînirea puseelor rectocolitice severe sînt necesare cantități relativ mari și îndelungate de ACTH cu depășire considerabilă a dozelor eficiente în alte boli. Pe bună dreptate în această situație se pune întrebarea dacă există vreo diferență între ACTH și derivații cortizonici în ce privește eficiența. Într-adevăr, ACTH-ul s-a dovedit mai activ decît glucocorticoizii, amendarea simptomelor producîndu-se mai rapid. Dacă la primul puseu deosebirile între efectele administrării celor doi hormoni nu reies atît de pregnant, în cazul recăderilor, ACTH-ul este net superior corticoizilor.

În puseele acute și ușoare se folosește Prednisonul într-o doză optimă de 40—60 mg/zi. Cantitățile mai mari de 60 mg/zi sînt rareori justificate dar pot fi utile în formele grave. Se preferă în aceste situații prednisonul ca unic mijloc terapeutic, administrat în doză unică, dimineața pentru a reduce la minimum deprimarea corticosuprarenalei.

În general trebuie manifestată prudență în ce privește corticoterapia la bolnavii care fac pusee moderate, deoarece administrarea acestor hormoni are tendința de a favoriza procesele infecțioase. Pentru acest considerent, în ideea unei terapii complexe, mai eficiente și cu efecte secundare minime, s-a ajuns la asocierea corticoterapiei cu salazopyrina.

S-au înregistrat cele mai bune rezultate în ultimii ani prin tratamentul combinat: în primele zile administrîndu-se hemisuccinat de hidrocortizon sau ACTH, în perfuzii și i.m. După restabilirea apetitului și a toleranței digestive se adaugă doze progresive de salazopyrină, concomitent cu scăderea treptată a dozelor de corticoizi. În funcție de situația clinică, după 10—14 zile se trece la administrarea orală de prednison. Scurtarea duratei de administrare a corticoizilor explică raritatea fenomenelor secundare înregistrate. În general dozele peste 15—20 mg prednison/zi nu trebuie administrate mai mult de 6—8 săptămîni, ele putînd provoca variate reacții adverse: osteoporoză, hipertensiune, diabet, ulcere și hemoragii gastroduodenale, tulburări psihice, inhibarea funcțională a suprarenalelor.

În rectocolitele cu localizare distală (rectite sau sigmoidite) se pot folosi cu rezultate bune derivații hidrosolubili stabili, puțin absorbabili, cum este acetatul de hidrocortizon sau prednison-21-fosfatul pe cale rectală, în clisme, dar de cele mai multe ori se preferă tratamentul combinat, oral și rectal. În felul acesta se mărește eficiența medicației, ceea ce poate permite reducerea dozelor orale sau parenterale, scăzînd incidența efectelor nedorite. Pentru inconvenientul, nu rar întîlnit la unii bolnavi, de a nu putea reține clisma, obișnuim să începem tratamentul local numai după cîteva zile de administrare parenterală sau orală, cînd frecvența scaunelor scade și tenesmele cedează. Clismele se prescriu 1—2/zi, de obicei cu 100—200 mg hemisuccinat de hidrocortizon, mai rar 50 mg acetat sau succinat sodic de metilprednisolon sau 20—40 mg/fosfat de prednisolon. Substanța activă se dizolvă în 30—120 ml apă călduță sau ceai de mușețel puțin încălzit. Tratamentul cu clisme este posibil numai dacă pacientul poate reține clisma 3—4 ore. Steroizii aplicați pe cale locală sînt resorbiți în circulație.

Scanned with OKEN Scanner

Avantajul adus de tratamentul combinat hormonal cu salazopyrină în rectocolita hemoragică este unanim recunoscut, deoarece a redus la jumătate mortalitatea și numărul bolnavilor colectomizați.

În puseele moderate se administrează de la început salazopyrină de obicei 4 g/zi cu sau fără Prednison (20 mg/zi).

În puseele acute ușoare se folosește numai salazopyrin cel mult 4 g/zi.

Tratamentul imunodepresiv. Deși au trecut aproape 30 de ani de la introducerea tratamentului hormonal în rectocolita hemoragică încă nu s-a stabilit în mod cert care este mecanismul principal de acțiune al acestuia. Fără îndoială, pe lîngă efectul principal antiinflamator, intervine și acțiunea imunodepresivă. Dealtfel, unul dintre criteriile de încadrare a rectocolitei hemoragice între bolile cu mecanisme autoimune este și răspunsul favorabil la tratamentul cu corticosteroizi și imunosupresoare.

Evaluarea rezultatelor terapiei imunodepresive în rectocolita hemoragică este dificilă în lipsa unor cercetări efectuate pe loturi comparative de bolnavi.

Evoluția rectocolitei hemoragice este imprevizibilă, remisiunile și recăderile avînd loc la intervale diferite de la un bolnav la altul. Aceasta face ca aprecierea efectelor oricărui mijloc terapeutic să fie îngreuiată. Bolnavul poate fi considerat însă propriul său martor. Dacă diferite medicații folosite îndelungat și în doze potrivite nu reușesc să liniștească puseul de activitate, iar introducerea imunodepresorului aduce după sine o remisiune promptă, evidentă și eventual de durată, se poate vorbi de un efect favorabil, chiar dacă rezultatele nu sînt analizate comparativ cu cele obținute pe un lot de bolnavi martori.

Majoritatea autorilor au recurs la terapia imunodepresivă după epuizarea celorlalte mijloace medicamentoase, și deseori ca ultimă șansă de tratament conservator la bolnavi la care era iminentă colectomia. Numărul bolnavilor care au ajuns la operație s-a redus în mod evident grație efectelor adesea spectaculoase obținute prin imunodepresoare.

Indicațiile tratamentului imunodepresiv, în rectocolita hemoragică sînt sintetizate astfel: formele cu evoluție îndelungată (hipercronice); bolnavii care fac frecvent recăderi ce reacționează incomplet sau pe timp limitat la tratamentul hormonal; formele care reclamă administrarea îndelungată de doze prea mari de hormoni favorizînd apariția complicațiilor; bolnavii la care salazopyrina este ineficace sau nu este tolerată și contraindicațiile tratamentului hormonal. Rectocolitele subacute și cele cu evoluție prelungită constituie o indicație excelentă pentru terapia imunodepresivă. În schimb stadiile incipiente ale puseelor inițiale de rectocolită și formele ușoare nu justifică utilizarea medicației imunodepresive.

Durata tratamentului imunodepresiv în rectocolita hemoragică variază în funcție de preparatul folosit, de toleranța bolnavului, promptitudinea răspunsului terapeutic etc. Majoritatea practicienilor cu experiență în acest domeniu apreciază că durata minimă necesară pentru realizarea unei remisiuni complete și îndelungate este de trei luni.

Asocierea tratamentului hormonal și a salazopyrinei cu imunodepresoare se face frecvent.

Efectele secundare ale terapiei imunodepresive sînt diferit înregistrate de autori. Ele sînt dependente de tipul preparatului, de doza uti-

Scanned with OKEN Scanner

lizată și de toleranța individuală. Grețurile și rareori vărsăturile sînt întîlnite la mulți bolnavi, însă dispar rapid deodată cu sistarea tratamentului sau reducerea dozelor. Adesea bolnavii suportă satisfăcător aceste manifestări. Folosirea concomitentă a metoclopramidei sau metopimazinei înlătură cu succes fenomenele dispeptice.

Leucopenia este frecventă, trombocitopenia și anemia mai rare. Efectele citopenizante au fost observate mai ales la rectocoliticii tratați cu azot-muștar, busulfan, 6-tioguanină și 6-mercaptopurină. Deprimarea medulară nu justifică însă teama unor clinicieni, care, din acest motiv nu folosesc imunodepresoarele sau le sistează administrarea, adesea definitiv, la prima numărare a leucocitelor. Reversibilitatea leucopeniei prin reducerea dozelor îi face pe majoritatea autorilor să considere deprimarea medulară neglijabilă și lipsită de consecințe pentru bolnav.

Pe lîngă efectele imediate amintite, trebuie menționate și unele influențe negative îndepărtate ale imunodepresoarelor — viu controversate în literatură: acțiunea teratogenă și riscul cancerigen. Cu toate acestea, pînă în 1973 nu s-a raportat nici un caz de malformație congenitală consecutivă administrării de azatioprină. De asemenea, sînt citate două femei cu transplant renal care au născut copii normali după un tratament continuu cu imunodepresoare urmat în timpul sarcinii. Dezvoltarea cancerului la bolnavii supuși terapiei imunodepresive este greu de apreciat.

Mecanismul de acțiune al imunodepresoarelor în general și în rectocolita hemoragică în special, suscită un interes nu numai practic dar și teoretic. Astfel, 6-mercatopurina determină inhibiția centrală a hipersensibilității imediate și tardive și a sintezei de anticorpi. Azatioprina inhibă proliferarea celulelor limfoide ca răspuns la antigenii extrinseci, reducînd prin acest mecanism leziunile care ar putea fi provocate de anticorpii sau limfocitele sensibilizate. Se pare că succesul acestora se datorează efectului puternic antiinflamator al unora sau majorității acestor preparate. Deoarece bolile autoimune la om sînt atribuite unor procese inflamatorii declanșate în mod direct sau indirect prin mecanisme imunologice, proprietățile antiinflamatoare amintite constituie o rațiune în plus pentru utilizarea imunodepresoarelor în tratamentul acestor procese, inclusiv al rectocolitei hemoragice.

Alte mijloace terapeutice. Piretoterapia, ca mijloc de modificare a terenului, a dat rezultate satisfăcătoare la unii bolnavi, de obicei tineri, care prezentau pusee ușoare, dar trenante, de asemenea în rectocolitele cronice continue, sau/și pentru prevenirea sau distanțarea recăderilor.

Cromoglicatul disodic (Intal) care oprește reacțiile de hipersensibilitate, administrat pe cale orală a dat în unele cazuri rezultate favorabile.

Tratamentul simptomatic nu se instituie de rutină. Sedativele și antidepresivele se prescriu la bolnavii anxioși sau melancolici, prima categorie influențînd și insomnia. Fenotiazinele, cu deosebire Emetiralul combat în același timp grețurile și vărsăturile însă se evită dozele mari și repetate. Pentru calmarea durerilor se indică antispasmodice din grupa belladonei, de preferință preparatele conținînd și barbiturice, administrate înaintea meselor și la culcare. Efecte favorabile are și fosfatul de codeină 2×30 mg/zi. Anticolinergicele în doze mari și prelungite vor fi evitate pe cît posibil, mai ales la copii și bolnavi în vîrstă, deoarece predispun la dilatația acută toxică a colonului. Cea mai promptă, simplă, inofensivă

Scanned with OKEN Scanner

și eficientă măsură pentru combaterea colonospasmului, și deci a crampelor abdominale, este aplicarea locală de căldură cu diferite mijloace improvizate sau cu pernă electrică. Preparatele antidiareice (în special cele din grupa opiaceelor) pot masca tabloul clinic, motiv pentru care trebuie evitate. Gelul de hidroxid de aluminiu, în doză de 1—2 linguri după mese și la culcare, poate ameliora diareea și exercită o acțiune topică locală. Anemia, de obicei feriprivă, se corectează prin terapie marțială. De obicei asociem vitamine din complexul B, C și P. Uneori sînt necesare microtransfuzii cu sînge izogrup.

Prevenirea recăderilor. Factorii declanșatori ai recidivelor nu sînt previzibili, dar ei pot fi bănuiți pe baza datelor anamnestice: traume psihice, infecții acute digestive sau respiratorii, îndeosebi cele tratate cu antibiotice pe cale orală.

Prevenirea puseelor de rectocolită hemoragică începe o dată cu sfîrșitul puseului acut și se confundă cu ceea ce numim tratament de întreținere. În acest sens nu există o părere unanimă asupra superiorității vreunui mijloc terapeutic, însă salazopyrina și-a cîștigat un merit aparte în ultimii ani. În administrare continuă sau intermitentă ea s-a dovedit un medicament valoros pentru prevenirea recăderilor, deși există puține evaluări pe loturi comparative. Se indică administrarea unor doze intermitente de 1,5—2 g/zi 2—3 săptămîni pe lună timp de 1—2 ani. Dacă în acest răstimp nu apar recăderi, se poate întrerupe administrarea. La bolnavii care fac mai multe pusee pe an, tratamentul intermitent nu dă rezultate satisfăcătoare. Din acest motiv la acești bolnavi se prescriu cure continue de salazopyrină în doză de 1,5 g/zi, care este foarte bine tolerată și dă rezultate evidente în prevenirea recăderilor.

Controlul periodic clinic și endoscopic de 3—4 ori pe an constituie un mijloc eficient dar anevoios, pentru prevenirea recăderilor. Cu această ocazie se notează în fișa de dispensarizare evoluția clinică, datele examenului endoscopic, cît și tratamentul efectuat la domiciliu. Bolnavul este lămurit asupra importanței urmăririi în timp a bolii sale, iar contactul frecvent cu medicul asigură acel climat afectiv atît de necesar pentru cîștigarea încrederii bolnavului în posibilitățile stăpînirii bolii. Criteriile de urmărire în fișa medicală sînt: starea generală, apetitul, intolerantele alimentare sesizate între timp, curba ponderală, somnul, diferite acuze subiective, frecvența și aspectul scaunelor, tratamentul urmat și eventualele efecte secundare semnalate. Se fac cîteva examinări paraclinice orientative pentru aprecierea evoluției bolii: VSH, hemograma completă, proteinograma și examenul endoscopic.

Tratamentul complicațiilor. Reușita tratamentului în rectocolita hemoragică presupune pe lîngă obținerea remisiunii și prevenirea recăderilor, evitarea și tratarea complicațiilor generale și locale ale bolii.

Complicațiile generale sau sistemice se instalează după mai mulți ani de evoluție a rectocolitei hemoragice, cu o frecvență variabilă de la caz la caz.

Complicațiile locale ale rectocolitei hemoragice se pot dezvolta în puseul de activitate — cum sînt supurațiile perianorectale, perforația colonului, hemoragiile masive, dilatația acută toxică a colonului — sau stricturile și cancerul. Unele dintre acestea reclamă intervenția operatorie mai mult sau mai puțin urgentă, în funcție de gravitate. Altele se află la

Scanned with OKEN Scanner

limita dintre tratamentul medical și chirurgical, cum sînt dilatația acută de colon și hemoragiile masive.

Dilatația acută toxică a colonului reprezintă o urgență medico-chirurgicală, „o piatră de încercare" a colaborării între chirurg și internist.

În ultimii ani, tratamentul radical în dilatația acută toxică a colonului a cîștigat teren în mod hotărîtor, întrucît s-a observat că numai rareori aceste cazuri se rezolvă prin tratament medical. Problema esențială este alegerea momentului intervenției chirurgicale. Se apreciază că după stabilirea diagnosticului de dilatație acută, bolnavul trebuie pregătit pentru colectomie, după o reechilibrare preoperatorie susținută și judicios controlată. Datele publicate în literatura de specialitate, cît și observațiile făcute de noi, demonstrează că operația precipitată, precum și expectativa prelungită agravează tabloul clinic. Mortalitatea după laparotomia de urgență practicată pentru dilatația acută toxică de colon este de numai 15% față de 30%, cînd este prelungită expectativa preoperatorie. În prezent procedeul operator considerat drept cel mai adecvat în dilatația acută toxică a colonului este colectomia totală cu ileostomie.

Hemoragia masivă poate fi oprită prin tratament intensiv cu corticosteroizi, salazopyrin, transfuzii de sînge și alte măsuri terapeutice, în raport cu starea bolnavului.

Indicațiile intervenției chirurgicale. Deși mijloacele terapeutice medicamentoase aduc satisfacții considerabile în ultimii 15 ani, asigurînd frecvent combaterea rapidă a puseelor acute, cu realizarea unor perioade mai lungi de acalmie, în prezent se apelează din ce în ce mai des la actul operator.

Se apreciază că „cea mai dificilă problemă în tratamentul bolnavilor cu rectocolită hemoragică este selectarea lor pentru chirurgia radicală". Cînd colectomia se efectuează la timp, mortalitatea este scăzută, prognosticul favorabil, calitatea vieții ameliorată, în timp ce realizarea tardivă a operației este ineficientă sau chiar periculoasă.

Au fost stabilite patru categorii de indicații chirurgicale:

— intervenția de extremă urgență: perforația colonului, dilatația acută toxică a colonului și hemoragia masivă, necontrolabile medical, agravarea stării generale;

— intervenția urgentă: eșecul tratamentului medical în timpul puseului acut sever;

— intervenția electivă: rectocolită cronică invalidantă, complicații locale, complicații generale (cu excepția spondilitei și a cirozei), debilitatea fizică și tulburări în creștere și dezvoltare (la copii și adolescenți);

— intervenția profilactică: rectocolită totală sau subtotală, în rectocolite cu evoluție de lungă durată și la bolnavii cu risc de cancer crescut.

BIBLIOGRAFIE

1. **Almy T. P., Lewis C. M.** — Gastroenterology, 1963, 45, 515.
2. **Almy T. P., Sherlock P.** — Gastroenterology, 1966, 51, 757.
3. **Andersan B., Blomgren H.** — Cell Immunol., 1971, 2, 411.
4. **Arden Jones R.** — Proc. roy. Soc. Med., 1969, 62, 499.
5. **Asherson G. L., Holborow E. J.** — Immunology, 1966, 10, 161.
6. **Asquith P., Kraft S. C., Rothberg R. M.** — Gastroenterology, 1972, 62, 718.

Scanned with OKEN Scanner

7. **Ban A., Stănescu L., Badea G.** — Med. Int., 1967, 19, 1 261.
8. **Bargen J. A.** — Gastroenterology, 1966, 51, 806.
9. **Bernier J. J.** — Actual. hépato-gastroentérol., 1968, 4, A 257 (a).
10. **Bockus H. L., Torh J. L. A., Buchman E., Kalser M., Staub W. R., Finkelstein A., Valdes-Dapena A.** — Gastroenterologia, 1956, 86, 549.
11. **Boicescu L.** — Contribuții la studiul anatomo-clinic ale rectocolitei ulcero-hemoragice. Teză de doctorat, I.M.F. București, 1969.
12. **Brandtzaeg P., Baklein K., Fausa O., Hoel P. S.** — Gastroenterology, 1974, 66, 1 123.
Colitis, Abstr. Wold.
13. **Campieri M.** și colab. — High dosage 5-eminosalicylic acid enemas, New Herpetic way of topical treatment of ulcerative Congress of Gastroenterol, 1982, 499.
14. **De Dombal F. T.** — Acta chir. belg., 1971, 70, 549.
15. **Dejica D., Tănăsescu R., Munteanu P.** — Anticorpii anticolon în rectocolita hemoragică. Cercetări de histoimunofluorescență. Comunic. Inst. Cercet. Med. Acad. R. S. România, Filiala Cluj, 8.V.1969.
16. **Dejica D.** — Imunoglobulinele mucoasei rectale în rectocolita hemoragică. Comunic. Inst. Sănăt. Publ. Cercet. Med. Cluj, 4.II.1971 (a).
17. **Dejica D.** — Cercetări histoimunologice în rectocolita hemoragică. Comunic. Comisia Imunol. Acad. St. Med., București, 5.V.1971 (b).
18. **Dejica D., Goia A.** — Modificările imunoglobulinelor G, A și E rectale sub influența tratamentului cu Imuran la bolnavi cu rectocolită hemoragică, U.S.S.M. Cluj, Sect. Gastroenterol., 11.XI.1971.
19. **Dejica D.** — Cercetări imunologice în rectocolita hemoragică. Teză de doctorat. I.M.F. Cluj, 1972.
20. **Dejica D., Fodor O., Dumitrașcu D., Grigorescu M.** — Med. Int. 1972, 24, 741.
21. **Fodor O., Parău N.** — Rev. Roum. Med. Int., 1967, 4, 175.
22. **Fodor O., Urcan S., Goia A.** — Modificarea transformării blastice a limfocitelor în cursul tratamentului imunodepresiv. A III-a Sesiune Acad. Șt. Med. București, 10.X.1971.
23. **Fodor O., Dumitrașcu D., Radu D., Dejica D., Grigorescu M.** — Gastroenterol. Hepatol., 1974, 10, 377.
24. **Ghetie V., Mata G.** — Immunochemistry, 1973, 10, 839.
25. **Goia A.** — Studiul tratamentului imunodepresiv în boli digestive, hematologice și de colagen. Teză de doctorat, I.M.F. Cluj, 1972.
26. **Goligher J. C., De Dombal F. T., Watts J. McK, Watkinson G.** — Ulcerative Colitis, Baillière Tindall & Cassell, London, 1968, p. 32, 62 și 100.
27. **Jewell D. P., Truelove S. C.** — Brit. med. J., 1972, 1, 709.
28. **Mackay I. R., Wall A. J.** — Amer. J. dig. Dis., 1968, 13, 850.
29. **Marshak R. H., Korelitz B. E., Klein S. H., Wolf B. S., Janowitz B. S., Janowitz H. D.** — Gastroenterology, 1960, 38, 165.
30. **Pena A. S., Truelove S. C.** — Gastroenterology, 1973, 64, 400.
31. **Shorter R. G., Shephard A. E.** — Amer. J. dig. Dis., 1975, 20, 540.
32. **Sommers S. C.** — Gastroenterology, 1966, 51, 841.
33. **Stănescu L., Frățilă G. Munteanu P., Itu I., Badea G.** — Med. Int., 1968, 20, 103.
34. **Stănescu L., Dejica D.** — Med. Int., 1973, 25, 325.
35. **Stănescu L., Dejica D.** — Relația dintre reacția polipoidă și cancer în rectocolita hemoragică. Zilele medicale Cluj, Probleme de oncologie, 24—25.IX.1974, vol. rezumate, p. 207.
36. **Stănescu L., Dejica D.** — Med. Int., 1975, 27, 101.
37. **Stănescu L., Dejica D.** — Med. Int., 1977.
38. **Taylor B., Norman A. P., Orgel H. A., Stokes C. R., Turnar M. W., Shootthill J. F.** — Lancet, 1973, 2, 111.
39. **Truelove S. C.** — Lancet, 1974, 1, 1 067 (a).
40. **Truelove S. C., Jewell D. P.** — The intestine in allergic diseases, în: Clinical Aspects of Immunology (P.G.O. Gell et al., Ed.), 3rd Ed., Blackwell Sci. Publ., Oxford & Edinburgh, 1975, p. 1 441.
41. **Watson D. W., Blot R. J.** — Immune mechanisms and ulcerative colitis, în: Progress in Gastroenterology (G.P.J. Glass, Ed.), vol. I, Grune & Stratton, New York, 1968, p. 391.

Scanned with OKEN Scanner

6.2.7. TUMORILE COLONULUI ȘI RECTULUI

6.2.7.1. TUMORILE BENIGNE

Sînt afecțiuni frecvente ce apar în general după vîrsta de 40 ani (excepție polipozele familiale), au o evoluție strict locală și uneori potențial de malignizare.

Tumorile benigne ale colonului și rectului se clasifică după originea embrionară și structura histologică în tumori derivate din epitelii, din mezoderm și în hamartoame (tabelul 6.VI).

Tabelul 6.VI

Clasificarea tumorilor benigne rectocolonice

Tumori solitare sau multiple	*Epiteliale*	Adenom
		Carcinoid
	Mezodermale	Lipom
		Hemangiom
		Leiomiom
	Hamartoame	Polip juvenil
		Polip Peutz-Jeghers
		Endometrioza
Polipoze colonice > 100 polipi		

Adenomul solitar sau multiplu derivat din epiteliul intestinal se dezvoltă frecvent la nivelul colonului și rectului.

Hamartoamele, mai rare, de obicei sînt multiple și interesează și alte segmente ale tractusului digestiv (stomac, intestin subțire).

Tumorile derivate din mezoderm se întîlnesc cu frecvență scăzută în colon și rect.

Termenul de polip este folosit pentru orice proeminență sesilă sau pediculată a mucoasei intestinale, fără ca el să precizeze dacă aceasta se datorește unei proliferări celulare cu punct de plecare epiteliul mucoasei sau unei malformații localizate în straturile profunde ale peretelui intestinal (mezenchimală) care face să proemine o mucoasă intactă. De aceea descrierea unei leziuni polipoase impune o precizare bazată pe criterii histologice. O clasificare a leziunilor polipoase ale tractusului intestinal este prezentată în tabelul 6.VII.

6.2.7.1.1. TUMORILE EPITELIALE

Adenoamele. Sînt tumori benigne ce apar prin proliferarea în exces a epiteliului mucoasei colonice (epiteliul glandular și de înveliș) precum și a stromei conjunctive vasculare.

Adenomul papilar rezultă din proliferarea celulelor epiteliale de la baza criptei glandei, iar adenomul vilos din cea a celulelor epiteliului de înveliș.

Scanned with OKEN Scanner

Tabelul 6.VII

Clasificarea leziunilor polipoase ale tractusului intestinal (12 a)

Tipuri de polipi	Singulari	Multipli (polipoză)
1. Polipi neoplastici	1.1. Adenoame tubulare	1.1. Adenomatoza (polipoza) familiară a colonului 1.2. Adenomatoza (polipoza) întregului tub digestiv 1.3. Sindromul Gardner 1.4. Sindromul Turcot (polipoză+glioame) 1.5. Sindromul Zanca
	1.2. Adenoame viloase 1.3. Forme mixte (polipi adeno-viloşi, adenoame papilare sau tubulo-viloase)	
2. Polipi hamartomatoşi	2.1. Polipi juvenili 2.2. Polipi Peutz-Jeghers	2.1. Polipoza juvenilă 2.2. Sindromul Peutz-Jeghers
3. Polipi neclasificabili	Polipi hiper(meta) plastici	Polipoza hiperplastică
4. Polipi inflamatori	4.1. (pseudo)polipi inflamatori în colita ulceroasă 4.2. Polipi limfoizi benigni	

Celulele glandulare criptice proliferate care migrează spre suprafaţă şi celulele epiteliale superficiale proliferate nu se maturizează, element ce permite diferenţierea de polipii hiperplazici. Aceeaşi imaturitate este caracteristică şi pentru ţesutul conjunctiv din structura adenomului. Adenomul conservă structura epitelială conjunctivă şi vasculară similară cu a mucoasei. Adenomul nu depăşeşte muscularis mucosae.

Morfopatologie — clasificare. În 1976 (World Health Organisation Commitee — secţiunea pentru tumorile intestinale) s-a propus următoarea clasificare în funcţie de structura histologică:

a. — *Adenomul tubular* (glandular, polip adenomatos) compus din glande tubulare proliferate, cu tendinţă de ramificaţie, care conţin celule mature secretoare de mucus. Atipiile celulare sînt frecvente (fig. 6.50).

Fig. 6.50. — Adenom tubular.

b. — *Adenomul vilos* (papilar, tumoră viloasă) este alcătuit din țesut conjunctivo-vascular al laminei proprii proliferat, deseori cu aspect digitiform cu ramificații, acoperit de un singur strat de celule epiteliale ce nu conțin glande (fig. 6.51).

c. — *Adenomul tubulovilos* are structura mixtă (fig. 6.52).

d. — *Adenomatoza colonică* definită prin existența a mai mult de 100 adenoame la nivelul colonului și rectului (fig. 6.53).

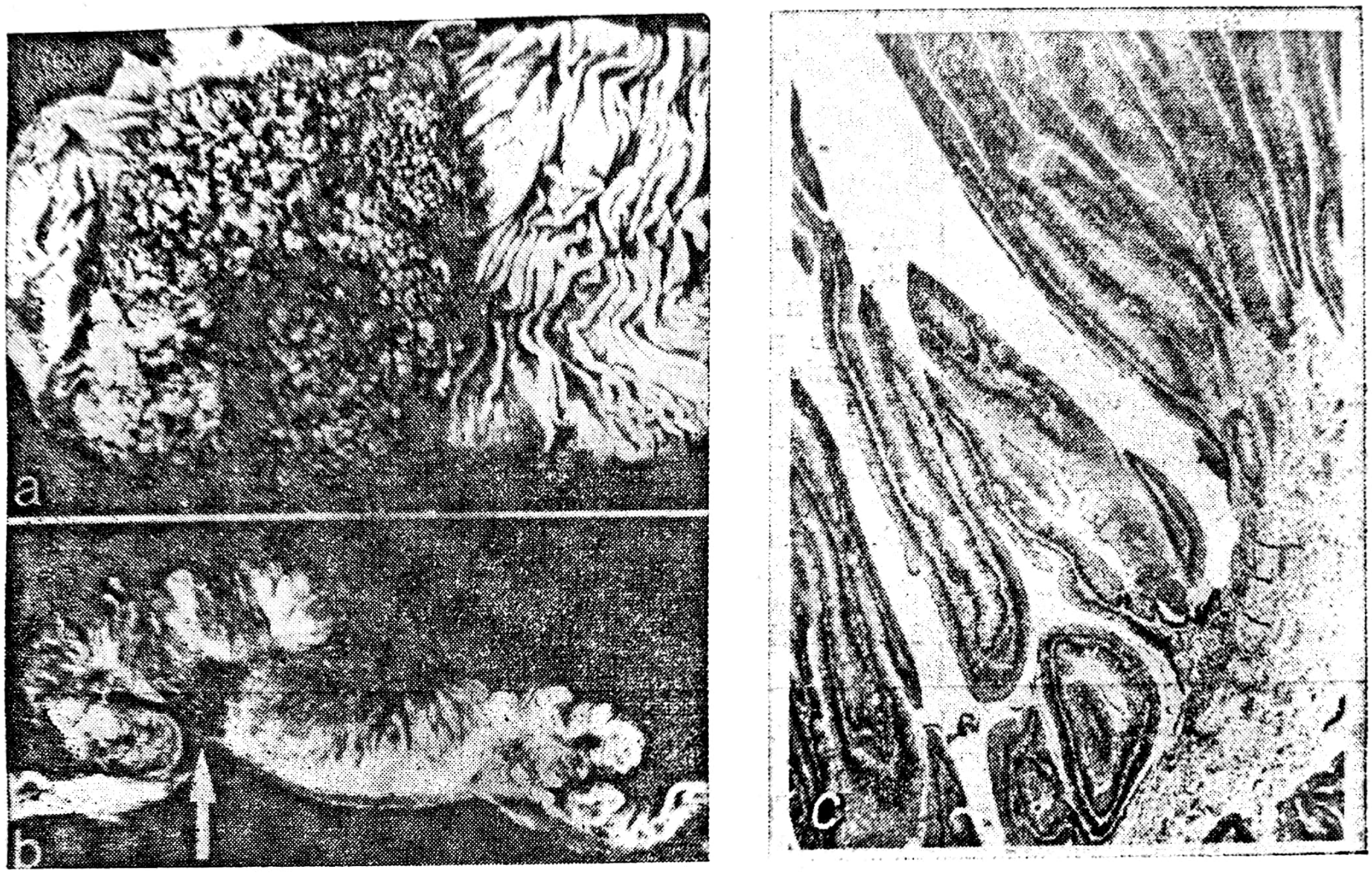

Fig. 6.51. — Adenom vilos.

a) aspect macroscopic; *b*) secțiune cu infiltrația tuturor straturilor peretelui (reprodus după H. F. Otto 12a); *c*) aspect microscopic.

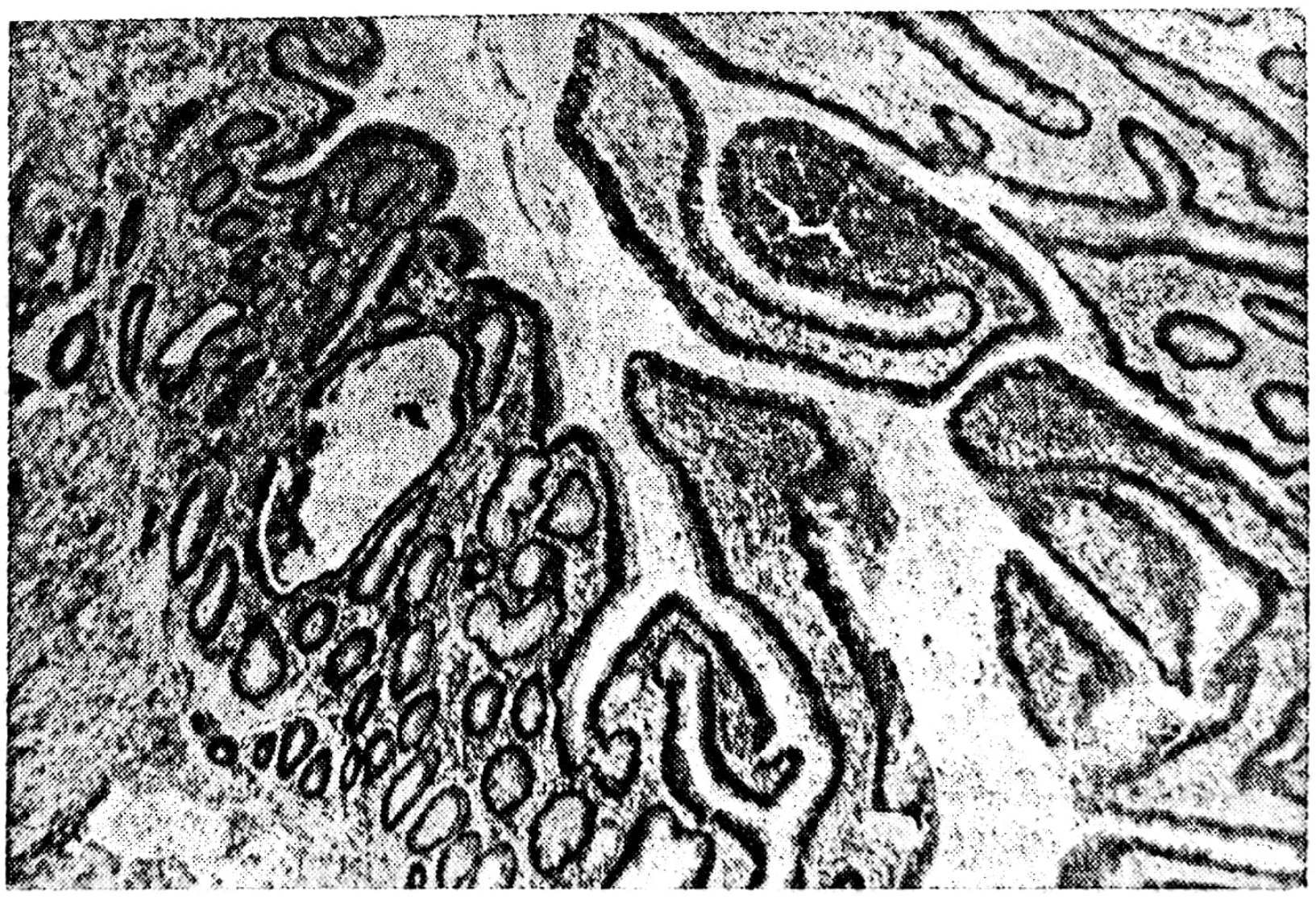

Fig. 6.52. — Adenom tubulovilos.

Adenoamele sînt tumori benigne cu potențial de malignizare, ele constituind o veritabilă etapă precanceroasă în carcinogeneza colorectală. Argumente în favoarea secvenței adenom-carcinom sînt multiple, proba evidentă constituind-o izolarea reziduurilor de adenom din marginea carcinomului în 10—15% din cazuri.

O serie de argumente indirecte sînt de asemenea de reținut:

Argumente indirecte: — Aceeași distribuție la nivelul colonului (Ekelund, 1974).

— La pacienții cu carcinom care prezintă și adenoame asociate, cancerul metacron este mai frecvent decît la cei fără adenom (Bussey, 1967).

— La bolnavii cu carcinoame sincrone, adenoamele asociate sînt mai frecvente decît la cei cu carcinom solitar (Heal și Bussey, 1975).

— La cei asimptomatici vîrsta medie pentru carcinom este de 57 ani iar pentru adenom de 50 ani (Enterline, 1976).

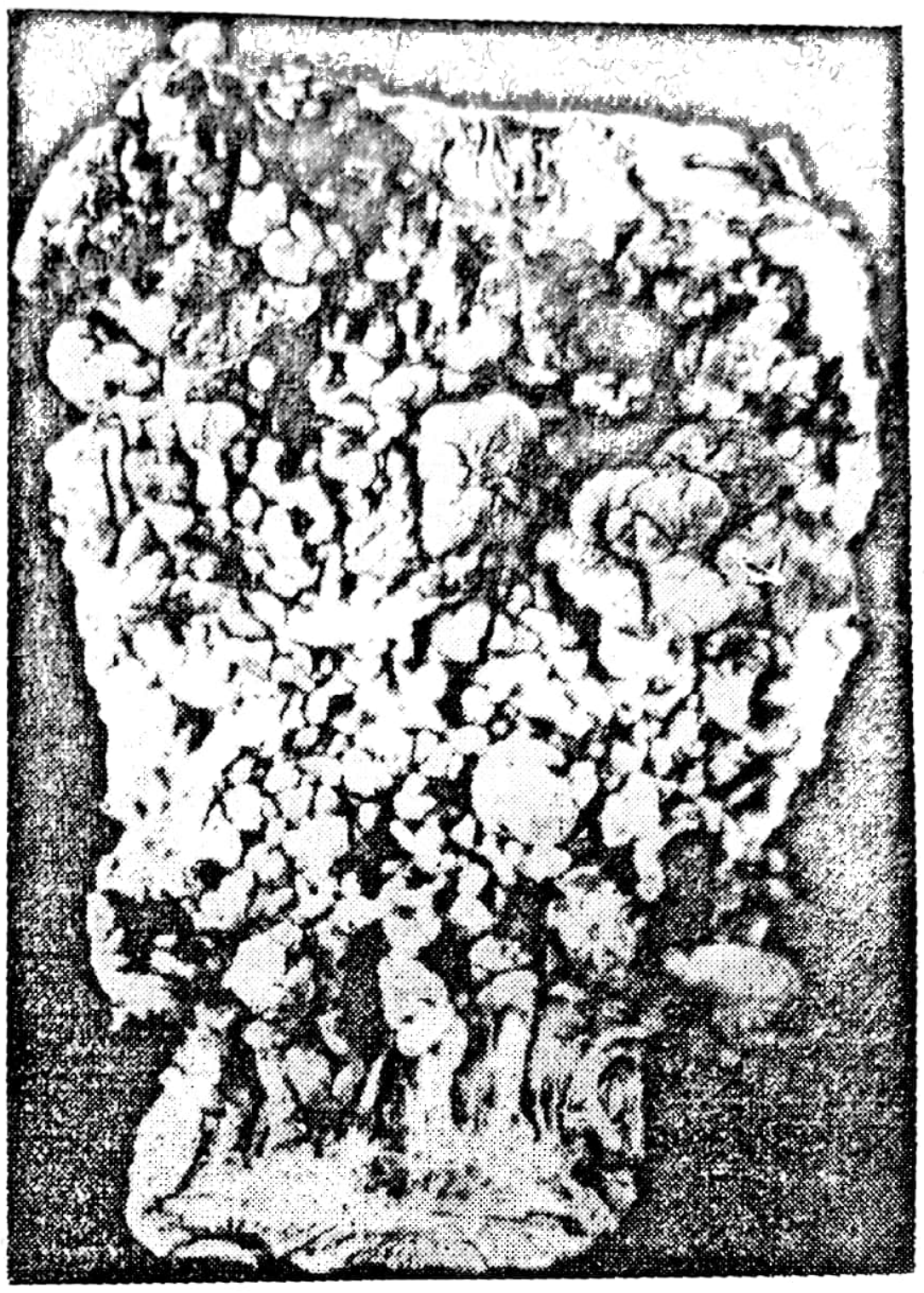

Fig. 6.53. — Polipoză (adenomatoză) rectală; polipi deși de diverse mărimi; în partea dreaptă și stîngă a treimii superioare apare un carcinom polipos ulcerat (după Jansen H. H., Leber, Magen, Darm, 1974 (4, 122).

— Creșterea incidenței adenoamelor este paralelă cu creșterea incidenței carcinoamelor (Hill, 1980).

— În zonele geografice cu frecvență mare a adenoamelor, carcinomul este de asemenea mai frecvent (Hill, 1980).

În carcinomatoza experimentală se observă toate etapele intermediare adenom-carcinom (Filige, 1975; Cole, 1978).

Stadializarea mai veche a secvențelor procesului de malignizare consideră următoarele etape:

I. Adenom cu atipii celulare fără modificarea desenului glandular.

II. Carcinom in situ — adenom cu atipii plus modificări ale desenului glandular.

III. Carcinom intramucos — carcinom dezvoltat pînă la nivelul muscularis mucosae.

IV. Carcinom invaziv — carcinom ce depășește mucoasa și invadează submucoasa.

Cunoștințe mai noi precizează unele particularități ale mucoasei rectocolonice (spre deosebire de cea gastrică) și anume că proliferarea atipică nu metastazează decît cînd invadează submucoasa; deci numai pentru aceste faze se poate folosi termenul de carcinom. Cu alte cuvinte, nu este adecvată terminologia de carcinom *in situ* și carcinom intramucos.

Scanned with OKEN Scanner

În procesul de carcinogeneză rolul cheie îl deține agitația celulară (atipia) prin care mucoasa adenomului diferă de cea normală; principalele ei caractere sînt:

a. — Hipercromie și pleocromie nucleară.

b. — Raport Nc/citoplasmă favorabil pentru nucleu.

c. — Reducerea secreției de mucus.

Atipia este frecvent întîlnită în adenoame, în diverse grade: ușoară, medie, severă. Atipia severă asociază și importante modificări ale configurației glandelor (distorsiuni etc.).

Morson propune utilizarea termenului de displazie pentru modificările structurale ale desenului glandular (ramificații, zone cribriforme, distorsiuni), rezervînd termenul de atipie severă numai pentru modificări importante ale celulelor.

Se admite astăzi următoarea stadializare în evoluția atipie-carcinom sau displazie-carcinom:

1. — Adenom cu atipie, prima etapă în carcinogeneză.

2. — Proliferarea glandulară cu atipie severă penetrantă prin muscularis mucoasae în zona submucoasei, constituie deja un carcinom dezvoltat în adenom, sau adenom cu carcinom.

3. — Dezvoltarea carcinomatoasă ulterioară distruge ultimele resturi din adenomul benign generînd o formațiune polipoasă — carcinomul polipoid.

Aspect macroscopic. Adenomul tubular are aspect de polip cu diametrul variabil, suprafață netedă, este unic sau multiplu, de regulă pediculat, dar poate fi și sesil. Polipii mici sînt hemisferici, sesili, cu mucoasa colorată roșu mai închis decît restul mucoasei, iar cei mari sînt pediculați, cu suprafața lobulată, rareori erodați, de culoare roșie închis.

Adenomul vilos este o tumoră cu aspect conopidiform de dimensiuni variabile, putînd atinge aproximativ 6 cm, moale, friabilă, localizată preferențial rectal.

Adenomul tubular este întîlnit frecvent (în 70% din necropsii) mai ales în rect și sigmoid.

Adenomul vilos, mai rar decît adenomul papilar (3,4—9,8% din tumorile rectale polipoide) este mai frecvent la bărbați între 60—70 ani.

Tablou clinic. Cel mai frecvent, adenoamele evoluează asimptomatic. Tulburările de tranzit intestinal nespecifice nu pot fi considerate ca fiind generate de tumoră, decît dacă dispar după excizia ei.

Dintre simptomele specifice sîngerarea rectală este mai frecventă. Polipii adenomatoși generează un sindrom ocluziv incomplet și intermitent cînd ating dimensiuni mai mari și pot produce invaginație.

Tumora viloasă — prezintă uneori simptome caracteristice generate de secreția importantă de mucus cu pierdere de proteine, edeme și sindrom de deshidratare, cu pierdere de electroliți (în special potasiu). Fiind de consistență moale, ea scapă de obicei tușeului rectal.

Examene paraclinice. Irigoscopia și radiografiile cu dublu contrast evidențiază în 90% din cazuri tumora benignă. Polipul apare ca un defect de umplere bine delimitat, care nu modifică peretele colonic (fig. 6.54, fig. 6.55). Tumora viloasă își modifică aparent dimensiunile la manevrarea coloanei de bariu.

Scanned with OKEN Scanner

Examenul endoscopic precizează și completează datele examenului radiologic. Pe cale endoscopică se procedează și la extirparea polipilor cu examen histologic.

Examenul histopatologic al tuturor tumorilor este obligatoriu deoarece aspectul macroscopic nu este caracteristic și nu poate conferi garanții asupra naturii maligne sau benigne.

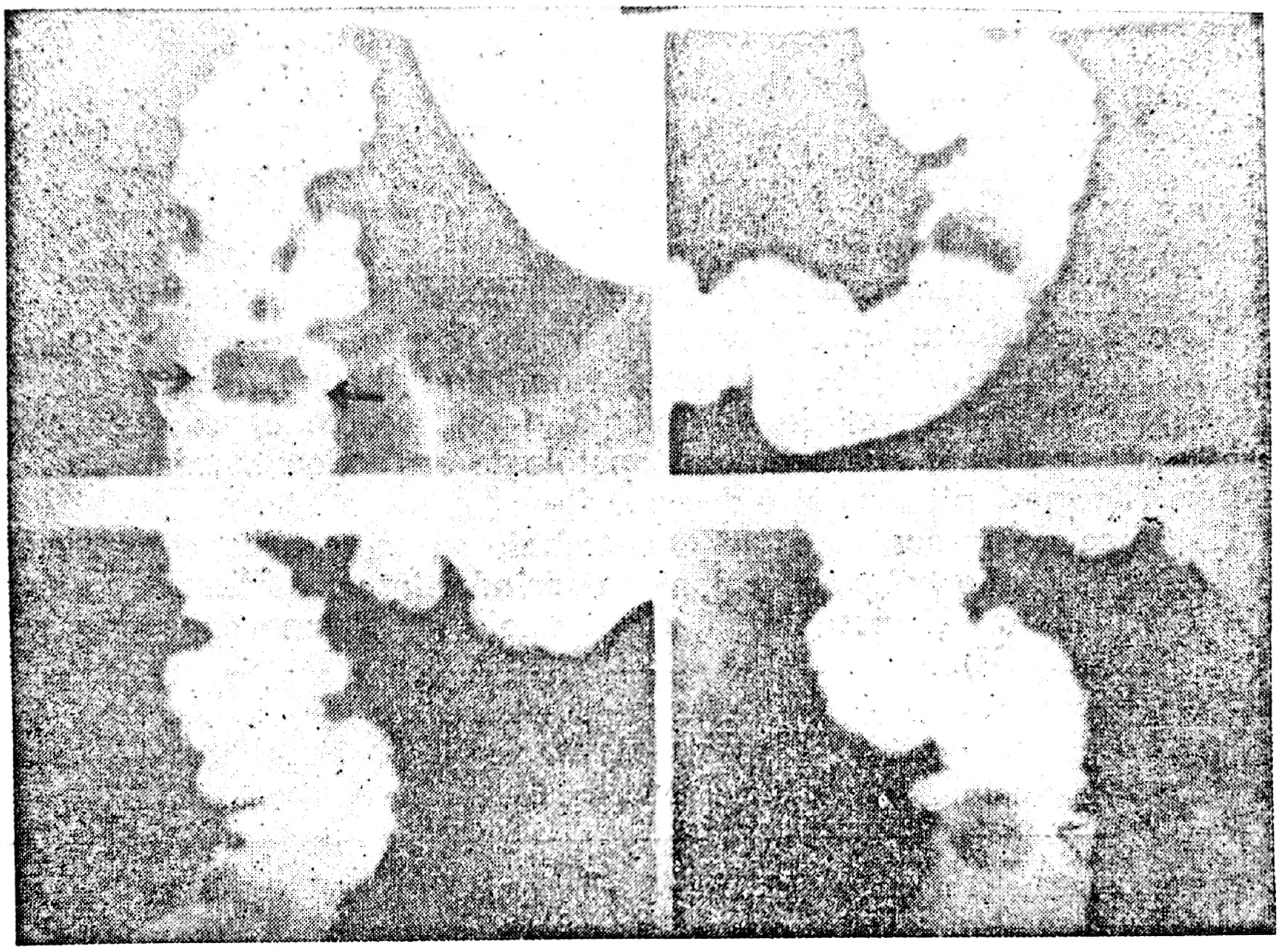

Fig. 6.54. — Polip al sigmoidului.

Fig. 6.55. — Polip la joncțiunea sigmoid — rect.

Scanned with OKEN Scanner

Diagnostic. La subiecții simptomatici, diagnosticul poate fi sugerat de prezența sîngerării sau tulburării de tranzit și este stabilit prin practicarea rectosigmoidoscopiei și a irigografiei cu dublu contrast și colonoscopiei.

La subiecții asimptomatici în jurul vîrstei de 45 de ani, diagnosticul se realizează prin practicarea testului hemoragiilor oculte și rectosigmoidoscopiei. Dacă aceasta este pozitivă, se vor completa investigațiile cu irigoscopia și eventual colonoscopia. Toate formațiunile polipoase vor fi extirpate și examinate histologic. Astfel se realizează o depistare precoce a neoplasmului colonic cît și un tratament preventiv (prin ablația sistematică a polipilor adenomatoși). Extirparea polipului pînă în țesut sănătos este indispensabilă pentru ca anatomopatologul să poată face distincția între un adenom simplu, un adenom cu atipii celulare importante, sau un adenom cu carcinom invaziv (care depășește muscularis mucosae).

Diagnostic diferențial. Adenoamele pot fi confundate cu neoplasmele sau cu alte tumori benigne (lipoame, leiomioame, hemangioame).

Criteriile de ordin clinic, radiologic și endoscopic oferă o orientare aproximativă; numai examenul histopatologic are valoarea reală în diferențierea formațiunii tumorale descoperite.

Noțiunea de tumoră benignă nu trebuie să se confunde cu cea de polip. Formațiunile polipoase colonice cuprind, alături de tumori benigne, polipii inflamatori și metaplazici, cît și unele neoplasme cu aspect polipos (tabelul 6.VIII).

Tabelul 6.VIII

Formațiuni polipoase colorectale

A. Tumori benigne și maligne		
B. Polipi inflamatori	Granuloame inflamatorii specifice	Amebiaza Schistosomiaza Tbc, lues
	Pseudopolipii din colite ulceroase	
	Granuloame reactive	Oleoame Granuloame de $BaSO_4$
	Sindrom *Cronkhite-Canada*	
C. Polipii metaplastici (hiperplazia polipoidă — focală simplă)		

Diagnosticul diferențial cu polipii metaplazici se bazează pe faptul că aceștia sînt alcătuiți din celule epiteliale hipermature, spre deosebire de adenom în care există un grad important de imaturitate celulară. Polipii inflamatori provin din proliferarea inflamatorie specifică sau nespecifică a straturilor submucoasei. După unii autori, sindromul Cronkhite-Canada este o polipoză cu polipi inflamatori distribuiți la nivelul stomacului, intestinului subțire și colonului, care regresează spontan sau prin tratament cu antibiotice și corticoizi.

Scanned with OKEN Scanner

Tratament. Cunoştinţele mai noi privind carcinogeneza au modificat o serie din atitudinile terapeutice care impuneau polipectomia pentru tumori solitare mai mari de 2 cm în cazul asocierii a mai mult de 2 polipi indiferent de dimensiuni, a tumorii viloase, a polipilor apăruţi după rezecţiile după carcinom, considerînd aceste situaţii cu risc de mare malignitate. Toate formaţiunile polipoase trebuie extirpate şi examinate histologic. Polipectomia pe cale endoscopică a dobîndit un loc important, limitînd mult indicaţiile chirurgicale în tratamentul tumorilor benigne. Practic, toate formaţiunile polipoase vizualizate în timpul examenului endoscopic vor fi extirpate, cu excepţia leziunilor sesile şi mai mari de 4 cm, în aceste condiţii efectuîndu-se laparotomia cu colotomie. Se practică intervenţia chirurgicală şi atunci cînd prin colonoscopie nu s-a putut vizualiza leziunea aparentă la examenul radiologic, sau cînd leziunea este suspectă a fi malignă, datorită mărimii, cît şi caracterelor endoscopice.

Dacă nu se poate practica colonoscopia, atitudinea diferă în funcţie de dimensiunile polipului. Cînd diametrul acestuia este mai mare de 1 cm, se practică laparotomia (posibilitate de leziune malignă). Dacă polipul este mai mic de 1 cm examenul irigoscopic se repetă după 3—6 luni, pentru a constata dacă polipul a crescut, aceasta însemnînd suspiciunea de malignizare şi necesitatea laparotomiei. Dacă dimensiunile formaţiunii polipoase nu s-au modificat, tumoarea este probabil, benignă. Practic asemenea bolnavi pot fi urmăriţi timp indefinit.

Prognostic. Bolnavul căruia i s-a extirpat un polip este susceptibil să genereze şi alţi polipi (în 25% din cazuri); dacă la prima examinare s-au decelat mai mulţi polipi ce au fost extirpaţi, la o a doua examinare cu mare probabilitate se vor găsi mai mulţi polipi.

Concluziile unanime pe loturi de bolnavi cărora li s-a practicat polipectomia endoscopică şi au fost urmăriţi timp de 5 ani, demonstrează că intervenţia scade riscul de neoplasm colorectal, fiind astfel un mijloc de tratament preventiv foarte important al acestuia.

Carcinoidul. Este o tumoră de origine epitelială provenită din proliferarea celulelor enterocromafine de la baza glandelor Lieberkuhn. Macroscopic, poate prezenta aspect polipoid, este de consistenţă dură şi de culoare galbenă pe secţiune. Se localizează frecvent în apendice, cec şi ascendent, cît şi în rect. Tumorile rectale sînt de dimensiuni mici, aproximativ 1 cm, cele colonice pot avea dimensiuni mari, aproximativ 5 cm. Microscopic, tumoarea este constituită din celule epiteloide mici, aglomerate sau aliniate, disociate de ţesut fibros. Uneori se pot întîlni şi insule de adenocarcinom. Toate tumorile carcinoide au tendinţă infiltrativă indiferent de aparenţa lor benignă. Un studiu pe 475 de cazuri de carcinoid rectal a permis stabilirea unei corelaţii între malignitate şi dimensiuni. Carcinoidul mai mic de 1 cm este probabil benign; carcinoidul cu diametrul de 1—2 cm este în 85% din cazuri benign; din tumorile mai mari de 12 cm, 12% sînt maligne. Pe acelaşi lot s-a constatat, la unul din 12 bolnavi cu carcinoid, asocierea şi a altor tumori colorectale (adenom sau adenocarcinom).

Există o serie de particularităţi ale carcinoidului rectal care îl deosebesc de cel intestinal şi extraintestinal (bronşic, gastric, ovarian, pancreatic) ce decurg din diferenţe de natură embriologică:

Scanned with OKEN Scanner

a. — Spre deosebire de carcinoidul intestinal, carcinoidul rectal nu se colorează argentafin și nu prezintă reacția diazo pozitivă.

b. — Carcinoidul rectal nu secretă substanțe biologice active, așa încît sindromul carcinoid clasic lipsește, acesta fiind foarte evident în alte localizări digestive inclusiv colonul.

c. — Carcinoidul rectal malignizat metastazează la nivelul oaselor și tegumentelor, fapt foarte rar întîlnit în carcinoidul colonic.

Tratamentul constă în excizia tumorii.

6.2.7.1.2. TUMORILE MEZODERMALE

Lipoamele. Sînt tumori alcătuite din țesutul adipos al submucoasei proliferat și bine diferențiat, înconjurat de o stromă conjunctivă. Se dezvoltă de regulă la nivelul cecului și colonului ascendent spre lumenul intestinal, ating uneori dimensiuni mari și pot genera un sindrom ocluziv.

Leiomioamele. Sînt tumori alcătuite din proliferarea muscularis mucosae, se dezvoltă spre lumen și pot genera un sindrom ocluziv.

Hemangioamele sînt rareori localizate pe colon și rect. S-au descris hemangioame cavernoase, care, de regulă sînt multiple și au fie aspect de polip, fie de tumoră extinsă. Simptomul cel mai frecvent clinic este hemoragia (2/3 din cazuri) și ocluzia intestinală. Diagnosticul este greu de stabilit, imaginile radiologice și endoscopice ne fiind caracteristice. Angiografia este foarte utilă pentru evidențierea hemangioamelor. Uneori calcificările fleboliților de la nivelul tumorii sînt vizibile radiologic și sugerează diagnosticul. Examenul bioptic este riscant, putîndu-se complica cu hemoragii. Tumorile se pretează la excizie sau cauterizare. Unele tumori sînt radiosensibile.

6.2.7.1.3. POLIPOZELE FAMILIALE

Sînt afecțiuni ereditare cu mod de transmitere genetic autosomal. Ele asociază manifestări extradigestive foarte specifice ce ajută la stabilirea diagnosticului. Unele polipoze posedă un potențial de malignizare, reprezentînd stări precanceroase. Recunoașterea acestor afecțiuni foarte rare dealtfel, este importantă deoarece permite prevenirea neoplasmului atît la rudele bolnavului, cît și la purtătorul depistat printr-o urmărire sistematică. Din punct de vedere histologic s-au descris 3 tipuri de polipi:

1. — Polipul adenomatos — alcătuit din mucoasă hiperplazică, cu pierderea arhitecturii. Polipul este alcătuit din tubi glandulari ramificați, al căror epiteliu secretă mucos. Submucoasa este normală.

2. — Polipul Peutz-Jeghers — este un hamartom ce conține toate elementele normale ale mucoasei intestinale, cu structură intens distorsionată. Centrul său este alcătuit din muscularis mucosae, care este foarte mult ramificată (arborizată).

3. — Polipul juvenil — este tot un hamartom, alcătuit din țesut conjunctiv bogat în care se află multiple chiste glandulare dilatate, pline cu mucus și este acoperit cu epiteliu superficial de aspect normal. Conține zone inflamatorii cu infarctizări cît și hemoragii, datorită torsionării pediculului. Apare la orice vîrstă, dar este mai frecvent la 4—25 ani.

Scanned with OKEN Scanner

În polipoza juvenilă au fost descrise două forme:

1) forma nefamilială, combinată în 1/3 din cazuri cu diverse malformații congenitale (cardiace, malrotație, porfirii, amiotonie);

2) forma familială, ereditară, cu transmitere probabil autosomal recesivă, fără malformații congenitale.

Tablou clinic. Cea mai frecventă manifestare este sindromul diareic cronic cu rectoragii. Sindromul ocluziv intermitent apare frecvent în polipoza tip Peutz-Jeghers. Sindromul enteropatiei cu pierdere proteică și edeme este foarte caracteristic polipozei juvenile cu cașexie, cît și în sindromul Gardner. În polipoza juvenilă generalizată și în formele cu localizare colonică ale polipozei juvenile, deseori se pot evidenția fragmente tumorale eliminate în scaun.

Examenul fizic sugerează diagnosticul pozitiv prin semnele extradigestive foarte patognomonice fiecărui tip de polipoză. Astfel, în sindromul Gardner coexistă tumori osoase, tumori desmoide, leziuni ale dinților, tumori de țesut moale (fibroame, lipoame), chiste sebacee, tumori maligne (fibrosarcoame, carcinoame de tiroidă, suprarenală, vezică urinară). În sindromul Turcot se descriu tumori ale sistemului nervos central (glioame, meduloblastoame). În sindromul Peutz-Jeghers apare hiperpigmentare peribucală și perianală, cît și la nivelul mucoaselor buconazale. În sindromul Cronkhite-Canada există alopecie, hiperpigmentare difuză și distrofii ale unghiilor. În sindromul Zanca adenomatoza colică este asociată cu exostoze multiple cartilaginoase.

Diagnosticul de polipoză se stabilește prin irigoscopie, rectoscopie, colonoscopie, iar tipul histologic este determinat prin examenul histopatologic pe piesele prelevate bioptic.

Tratamentul constă în colectomie cu ileostomie sau ileorectoanastomoză cu extirparea tumorilor rectale restante sau recidivante, pentru polipoza colonică și variantele ei (adenomatoza multiplă a tractusului digestiv, sindrom Gardner, sindrom Turcot), forme ce se malignizează frecvent.

În polipoza Peutz-Jeghers și polipoza juvenilă multiplă, cu cele 4 variante ale sale (polipoza juvenilă colonică, polipoza generalizată juvenilă, polipii juvenili cu cașexie, sindromul Cronkhite-Canada) leziunile elementare fiind hamartoame și respectiv polipi juvenili cu risc nul de malignizare, se tratează chirurgical numai complicațiile, adică sîngerarea masivă sau sindromul ocluziv.

Polipoza familială colonică — se manifestă clinic de obicei la vîrsta adolescenței ca sindrom diareic cronic cu rectoragii. Dealtfel, polipii lipsesc la naștere. Adenomatoza însă poate apare și după 50 ani (Bussey). Colectomia se practică în jurul vîrstei de 20 ani, apreciindu-se că după această vîrstă malignizarea este frecventă. Cercetările lui Bussey arată că malignizarea apare în medie la 6 ani de la primele simptome și la 3 ani după stabilirea diagnosticului. S-au descris 3 variante (sindrom Gardner, polipoza gastrointestinală, sindrom Turcot) în funcție de manifestările extradigestive.

Sindromul Peutz-Jeghers — este o polipoză a cărui leziune elementară, hamartomul, interesează stomacul, intestinul subțire și colonul. (v. tumorile intestinului subțire).

Polipoza juvenilă multiplă — cuprinde 4 sindroame distincte care clinic se manifestă cu diaree, enteropatie cu pierdere proteică și edeme cu

cașexie (sindromul Cronkhite-Canada, polip juvenil), sau cu diaree, rectoragii și eliminări de fragmente tumorale prin rect (polipoza juvenilă colonică și polipoza juvenilă generalizată).

Tabelul 6.IX

Polipozele colonice familiale

Tipul histologic	Sindromul	Extensie	Sindrom digestiv	Simptome extra-digestive	Malignizare	Tratament
Adenom	Polipoză familială colonică	Colon	Diaree cu rectoragii	—	Da	Colectomie cu ileostomă sau ileorecto-anastomoză
	Sindrom *Turcot*			Tumori sistem nervos central		
	Sindrom *Gardner*			Tumori osoase, tumori țesut moale, malf. dent.		
	Polipoză generalizată gastro-intestinală	Colon stomac, intestin subțire		—		
Polip Peutz-Jeghers	Sindrom Peutz-Jeghers	Colon stomac, intestin subțire	Rectoragii, melene, sindrom oclusiv intermitent	Hiperpigmentare peribucală	Nu	Numai pentru complicații
Polip juvenil	Polipoza juvenilă colonică	Colon	Diaree cu rectoragii eliminări de polipi	—		
	Sindrom *Cronkhite-Canada*		Diaree Sindrom enteropatic cu pierderi de proteine Edeme	Distrofii de unghii Alopecie Hiperpigmentarea tegumentelor		
	Polip juvenil cu cașexie					
	Polipoză generalizată multiplă	Colon stomac, intestin subțire	Diaree cu sînge Eliminări de polipi	—		

Scanned with OKEN Scanner

Tratamentul este conservator și intervenția chirurgicală este rezervată cazurilor complicate.

Tabelul 6.IX sintetizează principalele aspecte ce caracterizează polipozele familiale și permite diagnosticul diferențial.

6.2.7.2. TUMORILE MALIGNE ALE COLONULUI ȘI RECTULUI

Tumorile maligne ale intestinului gros sînt afecțiuni cu frecvență în creștere, caracterizate printr-o evoluție lentă.

Progresele realizate prin studii epidemiologice au precizat o serie de date privind carcinogeneza. Pe de altă parte, perfecționările tehnicilor exploratorii îndeosebi prin introducerea colonoscopiei cresc șansa diagnosticului pozitiv precoce și deci a tratamentului curativ. Cea mai frecventă tumoră malignă este adenocarcinomul.

Epidemiologie: factori socioeconomici. Carcinomul colonic este frecvent întîlnit în țările Europei de Vest, în S.U.A. și Anglia (30/100 000 locuitori) și foarte rar în Africa și America de Sud (5/100 000 locuitori), diferențe ce sînt legate de gradul de industrializare și de factorii de mediu geografic. El se află pe locul 2 ca frecvență între toate cancerele. Se apreciază că fiecare al 30-lea bărbat și fiecare a 25-a femeie au riscul de a dezvolta un carcinom colorectal.

În favoarea acestei afirmații pledează date epidemiologice ce demonstrează la emigranții din țări cu frecvență joasă a neoplasmului de colon creșterea incidenței pentru a o egala pe cea a locuitorilor țării unde emigrează. Alte date statistice arată că la populația cu risc mare, leziunile neoplazice sînt mai frecvente la bărbați și localizate pe sigmoid, iar la populația la care neoplasmul este endemic leziunea este mai frecventă la femei pe colonul drept (fenomen descris de Haenszel). Frecvența cancerului de colon și rect este în continuă creștere.

Sex și vîrstă. Sub 60 de ani repartiția cazurilor de neoplasm este egală pe sexe, iar peste 70 de ani neoplasmul colonic predomină la bărbați.

Etiopatogenie. Apariția neoplasmului colonic se poate schematiza pe mecanisme generale ale carcinogenezei.

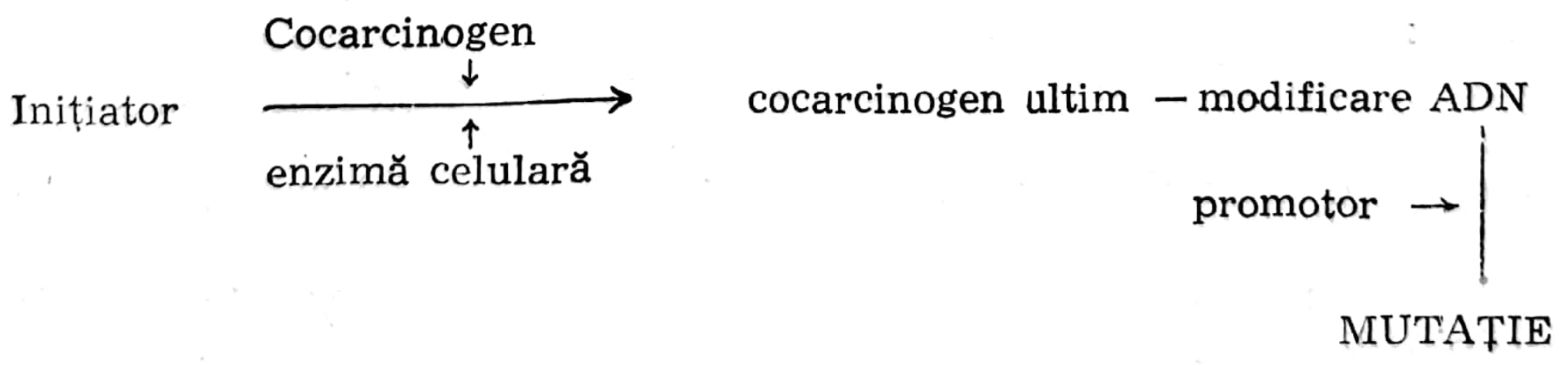

Inițiatorul este o substanță mutagenă (radiații ionizante, un factor microbian) care se transformă în cocarcinogen ultim sub acțiunea unui factor cocarcinogen și unei enzime celulare.

Cofactorul este reprezentat de vîrstă, sex, stare hormonală, alimentație, floră intestinală.

Scanned with OKEN Scanner

Promotorul este foarte greu de identificat; posibil sărurile biliare, factori alimentari, floră intestinală.

Factorii genetici și imunologici pot interveni la orice nivel al lanțului.

În concluzie, în carcinogeneza colonică intervin o multitudine de factori ce acționează succesiv sau concomitent (tabelul 6.X).

Tabelul 6.X

Clasificarea factorilor cu rol în carcinogeneza colorectală

Factori intrinseci	locali (colonici)	Stări precanceroase	Colita ulceroasă Polipii adenomatoși Polipozele familiale
		Sărurile biliare Amoniacul Flora intestinală	
	generali	Factori genetici Factori imunitari Factori hormonali	
Factori extrinseci		Alimentari Toxice chimice Radiații	

I. **Stări precanceroase.**

A. Afecțiunile inflamatorii colonice. 1. Colita ulceroasă prezintă potențial malign pentru formele cu debut înainte de 25 ani, cele cu evoluție cronică continuă, cele cu interesare severă a întregului colon și cele cu un istoric mai mare de 10 ani. Frecvența cu care apar neoplasmele este de 10—30 ori mai mare decît la martori; este vorba de cancere multifocale și cu evoluție foarte rapidă. Circa 20% din carcinoamele colonice apar înainte de al 10-lea an de boală.

2. — La bolnavii cu ureterosigmoidostomie apar frecvent sigmoidite prin iritația generată de urină și neoplasm sigmoidian grefat pe inflamație.

B. *Polipii colonici adenomatoși și viloși.* Mulți autori consideră polipul adenomatos ca precursorul obișnuit al cancerului rectocolic. Malignizarea este corelată cu:

— dimensiunile polipului (diametru $>$ 2 cm = malignizare în peste 40% din cazuri).

— timp de evoluție: după aproximativ 20 de ani malignizarea este completă.

— tip histologic: tumora viloasă degenerează în peste 40% din cazuri; zonele de atipie din tumorile adenomatoase sînt punct de plecare pentru dezvoltarea cancerului.

Secvența adenom-carcinom susținută de argumente morfopatologice, epidemiologice și experimentale impune practic extirparea tuturor polipilor de la nivelul colonului.

C. *Polipozele familiale colonice cu polipi adenomatoși.* În adenomatoza familială colonică, polipoza generalizată gastrointestinală, sindromul Gardner, sindromul Turcot, malignizarea este regula evoluției.

Scanned with OKEN Scanner

II. **Sărurile biliare.** Implicarea sărurilor biliare în carcinogeneză a pornit de la observația că acizii biliari, în special cei secundari, pot influența creșterea și morfologia fibroblaștilor în culturi și țesuturi și că aceeași acizi biliari au efect mutagen adăugați la un carcinogen; experimental s-a obținut inducția carcinomului de colon la șobolani cu ajutorul acidului chenodezoxicolic.

Studii pe loturi mari de bolnavi cu neoplasm de colon au evidențiat în fecalele acestora concentrații crescute de colesterol și săruri biliare. Colesterolul cît și sărurile biliare primare sînt substanțe precancerigene, care sînt transformate sub influența 7-alfa-hidroxilazei (enzimă secretată de germenii intestinali) în săruri biliare secundare (dezoxicolat, litocolat, 7-ketolitocolat) ce au rol cancerigen sau cocarcinogen; dezoxicolatul se transformă în 20-metilcolantren — substanță cancerigenă.

III. **Amoniacul** a fost incriminat în carcinogeneză pornind de la observația că la nivelul sigmoidului unde neoplasmul e foarte frecvent localizat, amoniacul se găsește într-o concentrație maximă. Pe culturi de țesut s-a demonstrat că amoniacul favorizează proliferarea celulelor mucoasei colonice, sinteza acizilor nucleici și creșterea celulelor canceroase.

IV. **Flora intestinală.** La bolnavii cu neoplasm colonic este caracteristică concentrația crescută a anaerobilor în fecale. Dehidrogenaza secretată de clostridium anaerobis modifică nucleul steroid al sărurilor biliare generînd metilcolantren, care este un carcinogen colonic.

V. **Factorii genetici.** Intervenția lor este probată de existența familiilor cu neoplasme colonice (Lynch), cît și de frecvența neoplasmelor la bolnavii cu polipoze familiale. În așa numitul sindrom de cancer familial colic, modul ereditar de transmisie pare să fie autosomal dominant; în acesta, la bărbați carcinomul este localizat pe colon, pe cînd la femei carcinomul este localizat în uter și în colon.

VI. **Factorii imunitari.** Existența unui teren imun deficitar explică apariția neoplasmelor colonice la bolnavii cu grefe renale, sau la cei ce sînt în tratament îndelungat cu chimioterapice pentru alte neoplazii. Studierea cazurilor cu neoplasme colonice multiple sau cu neoplasme intrafamiliale a evidențiat anomalii imune, îndeosebi ale sistemului macrofagic.

VII. **Factorii hormonali** au rol evident în carcinogeneză pentru unele tumori. Astfel, observații efectuate asupra unor cazuri de melanoame maligne au condus la supoziția că melanomul este o tumoră hormonodependentă (androgenodependentă), deoarece timpul de supraviețuire după metastaze este mai mare la femei, iar timpul de dublare al metastazelor pulmonare este mai lent la femei. În asemenea cazuri s-a utilizat cu bune rezultate terapia antiandrogenică și orhiectomia.

VIII. **Dieta.** Cancerul de colon, ca și cel de sîn este considerat o boală a civilizației, indusă de factori ce acționează în civilizațiile hiperindustrializate. Dintre aceștia, dieta joacă un rol primordial. Alimentația populației din zonele industrializate este foarte bogată în grăsimi și proteine, carențată în hidrați de carbon și foarte săracă în fructe și vegetale și deci în fibre alimentare. După unii aceste fibre ar capta sărurile biliare, sustrăgînd astfel mucoasa acțiunii lor carcinogene.

Wynder-Shiguematsu (1967) consideră excesul de acizi grași alimentari drept factorul care induce proliferarea florei intestinale ce metaboli-

Scanned with OKEN Scanner

zează sărurile biliare în substanțe cancerigene, iar Burkitt (1975) susține că dieta bogată în zaharuri rafinate și săracă în fibre vegetale prelungește timpul de tranzit intestinal și induce proliferarea florei bacteriene, sporind riscul cancerigen. Unele studii au arătat că purtătorii de cancere colono-rectale consumă mai puține legume crucifere (varză, conopidă); antioxidanții de tip indol din aceste legume inhibă carcinogeneza indusă la rozătoare prin hidrocarburi policiclice.

Numeroase studii asupra mecanismului de acțiune a fibrelor vegetale în carcinogeneză au dus la concluzia că acestea scurtează timpul de tranzit și deci și timpul de contact între substanțele cancerigene și peretele colonic.

Alte cercetări au demonstrat rolul favorizant al pH-ului alcalin în geneza substanțelor concerigene din sărurile biliare și colesterol. Ori fibrele vegetale modificate de germenii intestinali care sintetizează acizii grași cu lanț scurt pot acidifia mediul intraluminal și împiedică astfel carcinogeneza.

IX. **Factorii infecțioși.** Ipoteza virotică este admisă pentru limfomul Burkitt. În 1978 s-a izolat virusul citomegalic din colonul bolnavilor cu neoplasm colonic, fără a putea interpreta prezența sa ca o infecție virotică primară cu rol patogen, sau ca un fenomen secundar, supraadăugat.

X. **Factorii toxici chimici.** Prototipul substanțelor carcinogenetice pentru neoplasmul de colon îl constituie dimetilhidrazina. S-au implicat o mulțime de substanțe, ca azoximetan, metilazoximetanol acetat, metilnitrozureea întîlnite în industriile de coloranți, uleiuri minerale, conservanți alimentari (metilcolantren, nitrozamine). O serie de minerale (Fe, Ni) sînt cancerigene pentru lucrătorii din industriile extractive sau prelucrătoare.

Dietele sărace în seleniu sînt cancerigene.

XI. **Radiațiile ionizante** intervin în carcinogeneza colorectală. Astfel, după iradieri pelviene pentru neoplasm de uter sau sîn apar frecvent neoplasmele colonice.

Clasificarea tumorilor maligne colorectale. Neoplasmele colorectale se clasifică în tumori derivate din epitelii și tumori cu structură mezodermală (tabelul 6.XI).

Tabelul 6.XI

Clasificarea tumorilor maligne colorectale

Epiteliale	Adenocarcinom	
	Carcinom cu celule scuamoase	
	Carcinom cloacogen	
	Carcinoid malign	
Mezenchimale	Melanoblastom	
	Sarcoame	Leiomiosarcom
		Liposarcom
		Hemangiosarcom
		Limfangiosarcom
		Limfoame maligne

Scanned with OKEN Scanner

Morfopatologie. Un studiu al distribuţiei neoplasmului colonic, efectuat pe 15 000 cazuri relevă o frecvenţă maximă în colonul distal, ce scade în sens proximal, pentru a creşte în cec. Sigmoidul este zona cea mai frecvent interesată, urmată de rect, probabil datorită condiţiilor anatomice ce favorizează staza (fig. 6.56).

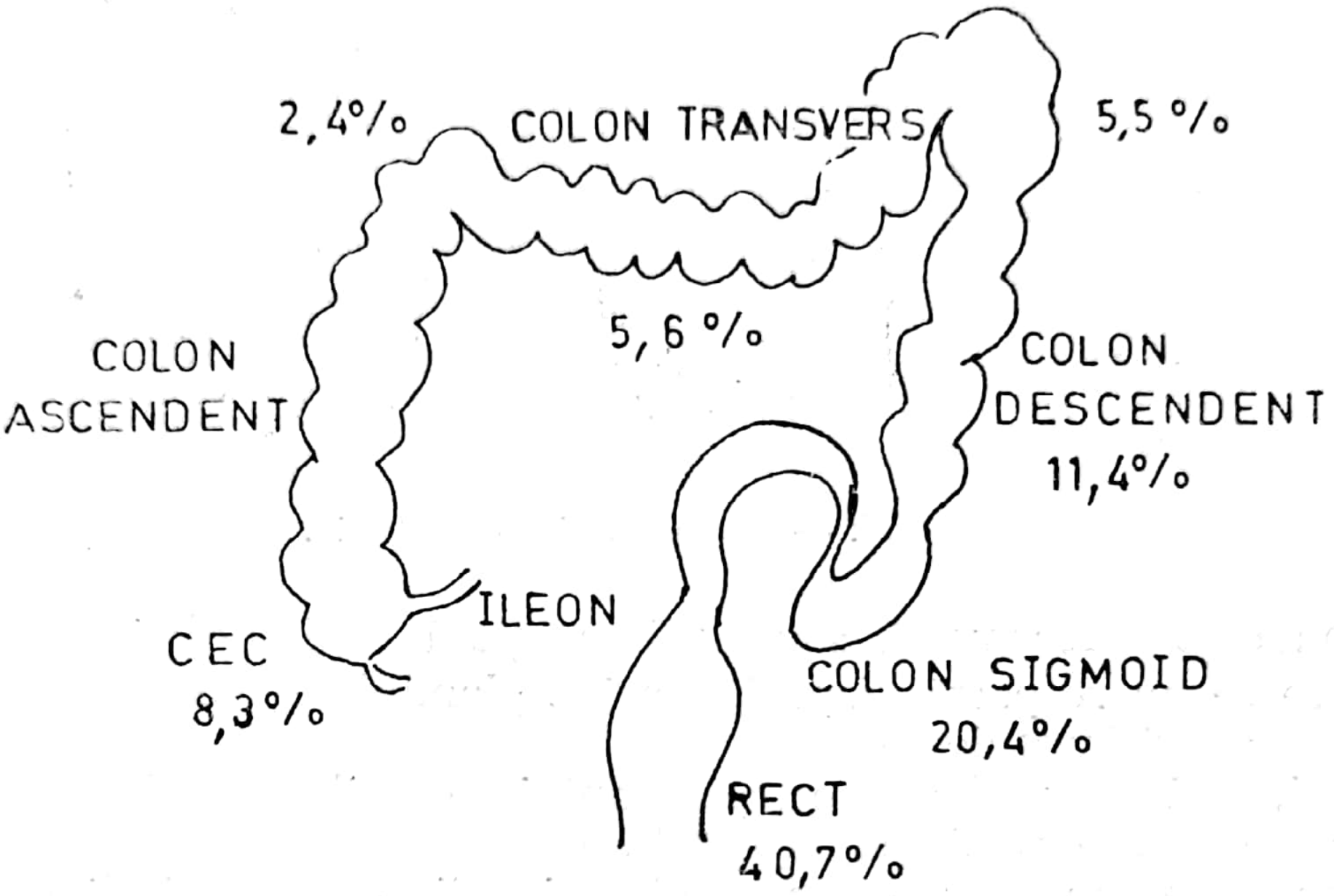

Fig. 6.56. — Distribuţia neoplasmului colonic şi rectal.

La nivelul colonului se pot dezvolta neoplasme multiple (în 3,7% din cazuri) sincrone sau metacrone. Se pot însă dezvolta concomitent şi neoplasme în diverse segmente ale tubului digestiv; carcinomul colic reprezintă deci un risc şi pentru alte localizări digestive. Şi frecvenţa unor procese maligne mamare, ale vezicii urinare şi endometrului este mai crescută în acest caz.

Aspect macroscopic. Se descriu mai frecvent 4 forme:

1. Forma nodulară sesilă, cu dezvoltare spre lumenul colonului; se ulcerează şi suprainfectează frecvent, poate fistuliza şi perfora şi este mai des întîlnită pe colonul stîng şi sigmoid.

2. Adenocarcinomul vilos este o tumoare moale, friabilă, cu franjuri la suprafaţă foarte fine, localizată mai frecvent la rect.

3. Adenocarcinomul coloid este de consistenţă moale, gelatinoasă, friabil, deseori sîngerează, conţine celule ce secretă mucus şi este situat mai ales în colonul ascendent şi rect. În ganglionii limfatici regionali şi metastazele hepatice, se pot deseori evidenţia microcalcificări vizibile radiologic.

4. Adenocarcinomul schiros este o tumoră dură dispusă circumferenţial ce îngustează lumenul colonic şi în care predomină ţesutul fibros.

Aspect microscopic. Se descriu forme diferenţiate şi slab diferenţiate. Adenocarcinomul diferenţiat este alcătuit din celule neoplazice dispuse în cripte glandulare şi care se deosebesc de cele normale printr-o citoplasmă mai întunecată (fig. 6.57).

Scanned with OKEN Scanner

Fig. 6.57. — Adenocarcinom colonic.

Forma slab diferențiată sau nediferențiată este alcătuită din celule neoplazice ce nu respectă dispoziția acino-glandulară, cu numeroase dezvoltări inegale și imperfecte.

Uneori, în interiorul adenocarcinomului se întîlnesc celule acinare cît și celule scuamoase, realizînd aspectul de adenoacantom.

Adenocarcinomul este o tumoră alcătuită din celule epiteliale colonice. Dacă domină celule secretoare de mucus, se poate vorbi de un carcinom mucinos; dacă sînt în exces elementele desmoplastice, carcinomul are caracteristici de schir — carcinom schiros.

Ritm de creștere. Rata de dublare a tumorii este între 120—400 zile, ritm lent față de alte neoplasme. Welin studiind creșterea neoplasmelor colonice, ajunge la concluzia că diametrul se mărește cu 0,003—0,025 mm/zi. Figiel constată că sînt necesari 2—4 ani pentru ca un carcinom polipoid de 1 cm să ajungă inelar. Față de alte carcinoame, creșterea este deci foarte lentă. Duke, ulterior Asler și Coller au propus o clasificare în raport cu creșterea și extensia adenocarcinoamelor colorectale (Fig. 6.58).

Se cunosc 4 modalități de extensie a adenocarcinomului:

1. extensie directă, cu invadarea organelor vecine prin contiguitate (uter, vezică urinară, uretere);

2. extensie prin permeație și embolizare în vene. Ficatul are rol de a distruge celulele neoplazice ce ajung în sistemul port dar devine și sediul principal al metastazelor;

3. extensia prin permeație și embolizare limfatică;

4. implantare la nivelul seroaselor. După ce au penetrat întreg peretele colonic, prin exfoliere, celulele neoplazice ajung în cavitatea peritoneală și se fixează în spațiul rectovezical sau rectouterin.

Creștere și evoluție. Tumorile colonice și rectale produc antigeni ce acționează asupra sistemului imun al gazdei, generînd anticorpi circulanți și reacții imediate celulare.

Mecanismele imune alterate de prezența tumorii au rol important în evoluția ulterioară, influențînd ritmul de dezvoltare și extensie al tu-

Scanned with OKEN Scanner

morii și supraviețuirea gazdei. Este posibil ca reacții imune foarte eficiente să explice cazurile de neoplasm colonic cu perioada de supraviețuire neobișnuit de îndelungată.

În relația tumoră-gazdă contează evident gradul de malignitate al tumorii, astăzi apreciat mai corect după anomaliile celulare (4 grade).

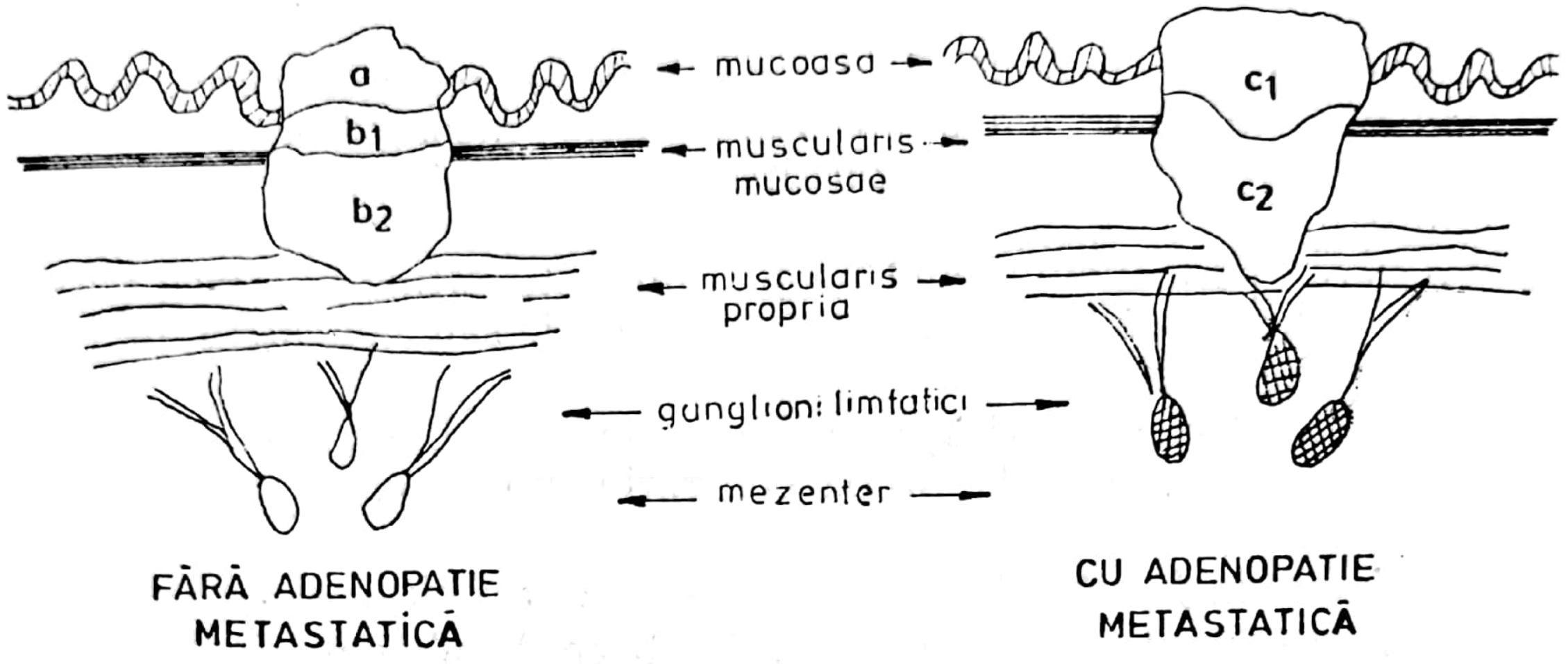

a - Leziune limitată la mucoasă

b1 - Leziune extinsa pîna la muscularis mucosae

b2 - Leziune ce penetreaza muscularis mucosae

c1 = lez similară cu b1 și b2.

c2 = lez extinsă la tot peretele colonic

Fig. 6.58. — Extensia adenocarcinomului colorectal (după Duke, Asler și Coller).

Autorii care au cercetat reacția stromei tumorale, ganglionii limfatici și metastazele ganglionare rețin următoarele modificări morfologice ce se corelează cu o reacție imună eficientă:

a. absența metastazelor ganglionare,

b. hiperactivitatea zonei T și a sinusurilor limfatice,

c. infiltrația bogată a stromei cu limfocite și mastocite,

d. prezența de mastocite în ganglionii limfatici.

Îndeosebi această ultimă modificare este expresivă și denotă efectul protector al mastocitelor, cu funcție locală de inhibare a creșterii tumorale.

Tabloul clinic este necaracteristic pînă în fazele avansate, așa încît depistarea precoce presupune tratamentul sistematic al stărilor precanceroase (polipii adenomatoși, polipoza familială, boli inflamatorii colonice). Tumora simptomatică reprezintă un stadiu avansat, în care deseori cura radicală este imposibilă. Intervalul dintre apariția primelor simptome și inițierea tratamentului este de 6—10 luni.

Principalele manifestări clinice sînt:

A. *Simptome digestive* — ce se datorează extensiei tumorii, ulcerării cu sîngerare, obstrucției, necrozei cu suprainfectare, afectării seroasei cu inducția de tulburări motorii secundare.

Scanned with OKEN Scanner

a. *comune și frecvente pentru orice localizare:*

— hemoragia colonică poate fi unicul simptom și rezultă prin ulcerarea tumorii. Sîngerările tumorilor colonului stîng se exteriorizează în scaun, pe cînd hemoragia din colonul ascendent și cec nu se poate vizualiza datorită amestecului cu conținut intestinal. Martorul hemoragiei este anemia hipocromă feripriva; sîngerarea este mai frecventă în carcinomul rectal;

— tulburări de tranzit intestinal generate de creșterea formațiunii tumorale: neregularități ale scaunului, ocluzie incompletă (diaree) sau ocluzie completă intermitentă (constipație), apar mai frecvent în cancerul colonului stîng;

— durerea permanentă, cînd neoplasmul este extins la întreg peretele colonic și interesează nervii somatici senzitivi, sau colicativă în cadrul sindromului subocluziv.

Sîngerările și neregularitățile de scaun la un subiect peste 40 ani trebuie să suspecteze, pînă la proba contrarie, un carcinom de colon sau rect.

b. *variabile în funcție de localizarea neoplasmului:*

Adenocarcinomul de colon stîng. Sindromul subocluziv este precoce deoarece lumenul sigmoidului este îngustat și se obstruează ușor. Constipația este și ea precoce. Tumora se ulcerează și sîngerează, în scaun apar elemente patologice (mucus, sînge). Durerea este precoce și persistentă, are caracter colicativ și este calmată de eliminarea de gaze și materii fecale, fiind datorată obstrucției. Cînd leziunea se extinde cuprinzînd peretele colonic,. durerea devine permanentă, uneori iradiată posterior.

Adenocarcinomul de colon drept. Tumora este tardiv simptomatică deoarece lumenul larg al colonului ascendent permite creșterea, fără apariția obstrucției. La acest nivel concură și faptul că materiile fecale sînt fluide. Nu prezintă sindrom ocluziv cu constipație, ci mai degrabă diaree. Anemia este foarte frecventă, tumora fiind hemoragică, dar nu se vizualizează sînge în scaun. Durerea localizată în flancul drept crește în intensitate cînd neoplasmul se extinde la întreg peretele colonic și cînd se suprainfectează. Durerea este accentuată de mers și mișcările abdominale; uneori îmbracă un caracter acut, simulînd o colică apendiculară.

Adenocarcinomul rectal. Simptomatologia cancerului rectal este influențată de localizarea tumorii. Tumorile din ampula rectală sînt asimptomatice în fazele inițiale, cancerul localizat la joncțiunea rectosigmoidiană și anorectală produce simptome mai precoce. Neoplasmul rectal se manifestă prin: sîngerare rectală, modificări ale senzației de defecație, modificări ale aspectului scaunului, alterarea tranzitului intestinal (diaree, constipație, alternanță de diaree cu constipație) și dureri.

Cel mai frecvent simptom este hemoragia rectală ce apare la 3/4 din bolnavi. De obicei se elimină sînge proaspăt la începutul defecației, sau odată cu materiile fecale. Rectoragia este deseori atribuită hemoroizilor secundari. De aceea, orice adult cu rectoragii va fi investigat complet prin tact rectal, rectosigmoidoscopie și irigoscopie, pentru a nu neglija un neoplasm rectal incipient. Rectoragiile prin repetiție pot genera anemie ferипrivă.

Bolnavii cu neoplasm rectal elimină deseori mucozități, cu sau fără sînge (sputele rectale). În adenocarcinomul vilos se elimină cantități apreciabile de mucus cu deperdiție hidroelectrolitică și proteică secundară.

Modificările aspectului scaunului datorate compresiei tumorale (scaun în panglică sau scaun creionat) au fost descrise ca patognomonice pentru neoplasmul rectal, deși apar frecvent în colopatiile funcționale spastice.

Unii bolnavi acuză dischezie, descrisă ca o constipație progresivă. Alți pacienți au falsă senzație de defecație, impresia de corp străin intrarectal, plenitudine rectală și defecație urgentă. După evacuarea scaunului însă senzația de defecație persistă.

Leziunile din mucoasa ampulei rectale sînt puțin dureroase. Cînd tumora invadează plexul pelvian, apar dureri referite la perineu, sacru sau coapse. Leziunile localizate în vecinătatea sfincterului anal produc tenesme rectale.

Simptomele urinare (tenesmele vezicale) apar tardiv prin invazia pelvisului și interesarea peretelui vezical, deși uneori sînt secundare compresiei realizate de rectul destins.

B. *Simptome extracolonice:* a) hipoproteinemie și edeme, secundare pierderii de mucus la suprafața tumorii, sîngerării, transvazării de lichid interstițial și pierderilor prin exsudatul inflamației supraadăugate;

b) anemie hipocromă microcitară feriprivă datorată sîngerărilor repetate;

c) sindrom de deshidratare cu pierdere de electroliți (Na, Cl și îndeosebi K), cu hipotensiune arterială, astenie intensă, frecvent în tumorile viloase care secretă 3—4 litri/zi. Uneori se adaugă azotemie extrarenală și alcaloză cu hiperaldosteronism secundar ce accentuează hipokaliemia și mimează clinic boala Addison sau sindromul Zollinger-Ellison;

d) sindroame paraneoplazice — sînt importante de cunoscut deoarece incită la căutarea sistematică a neoplasmului:

1. Endocrine — sindrom Cushing, hiperparatiroidism cu constipație intensă, hipercalcemie, tulburări psihice.
2. Cardiovasculare — sindromul Raynaud însoțește unele neoplasme de colon. Asupra naturii paraneoplazice atrage atenția rezistența la tratament. Tulburările cedează după cura tumorii.
3. Neurologice — interesarea SNC cu confuzie, ataxie sau neuropatie senzitivo-motorie.
4. Articulare — osteopatia pneumică hipertrofiantă cu elemente de periostită este o manifestare rară. Artrita reumatoidă asociată cu neoplasmul colonic prezintă unele particularități ca: asimetria interesărilor, debutul acut, prinderea metatarsului, a gleznelor și articulațiilor genunchilor.
5. Acanthosis nigricans mai frecventă în neoplasmul gastric, se poate întîlni și în neoplasmul colonic, cînd tumora secretă un polipeptid melanofor ce stimulează hormonul.

e. Semne generale: slăbirea este frecventă, de obicei pronunțată în stadiul mai tardiv; febra poate fi uneori prezentă.

Semne obiective. În fazele inițiale nu sînt semne specifice sugestive pentru diagnosticul de neoplasm. Sînt importante de reținut semnele extradigestive patognomonice polipozelor digestive colonice — stări precanceroase, cît și sindromul paraneoplazic caracteristic neoplasmului de

Scanned with OKEN Scanner

colon, care uneori apar mai precoce. În fazele avansate, tumora colonică sau rectală se palpează, după cum se palpează și metastazele hepatice (hepatomegalia) sau ganglionare (adenopatia supraclaviculară sau inghinală).

Prin tactul rectal se poate stabili diagnosticul în 15% din cazurile de neoplasm rectal.

Examenele paraclinice relevă o serie de anomalii secundare modificărilor de la nivelul tumorii:

a. — sîngerarea tumorii se exprimă prin hemoragii oculte pozitive și anemie hipocromă microcitară feriprivă; hemoragiile oculte pot constitui și un test de depistare sau de detecțiune (nu obligator precoce) a carcinomului, dar dau un procent mare de rezultate fals negative;

b. — inflamația supraadăugată generează leucocitoză, creșterea VSH și a fibrinogenului;

c. — sindromul de deshidratare cu pierderea electroliților datorat hemoragiei, transvazării produse la suprafața tumorii se exprimă prin creșterea hematocritului, modificarea ionogramei;

d. — hipoproteinemie cu hiposerinemie.

Metastazele hepatice se însoțesc de creșterea fosfatazei alcaline și a transaminazelor, iar cele medulare de leucotrombocitopenie și hipercalcemie.

Modificări imunologice. În serul bolnavilor cu neoplasm de colon a fost pus în evidență antigenul carcinoembrionar (ACE) care a fost inițial considerat specific și deci, un bun test pentru diagnostic; ulterior însă, s-a constatat că este nespecific, însoțind și alte neoplasme digestive sau extradigestive (pulmon, sîn, ovar, vezica urinară, prostată). În unele afecțiuni neneoplazice, ca pancreatitele alcoolice, cirozele hepatice, colitele ulceroase, diverticulozele colonice, ACE este de asemenea pozitiv. La marii fumători s-a evidențiat de asemenea prezența ACE în ser.

ACE este pozitiv la 100% din bolnavii cu metastaze și în 50—60% din cazurile cu neoplasm operabil (deci fără metastaze). Procentul pozitiv ACE în ser diferă în funcție de stadiul în care se găsește tumora. Astfel, este prezent în 18—20% în stadiul Duke A, 40% în stadiul Duke B, 50—60% în stadiul Duke C, deci în funcție de mărimea și extensia tumorii așa încît nu poate constitui un veritabil test diagnostic.

După rezecția tumorii colonice, ACE se negativează, pozitivîndu-se numai în caz de recidivă. În concluzie, cercetarea CEA în ser este utilă mai ales ca mijloc de urmărire a stării postoperatorii. Un titru crescut de ACE trebuie normal să scadă după îndepărtarea tumorii — o creștere a sa postoperatorie indicînd apariția de metastaze sau recidive. Totuși 10—30% din operați au o recidivă cu un titru normal de ACE. Aprecierea stării imunitare prin studiul transformării limfoblastice a limfocitelor în prezența fitoaglutininei a arătat adesea o corelație între intensitatea absenței aglutinării și stadiul carcinomului, riscurile sale de recidivă și metastazare.

Irigoscopia cu radiografii cu metoda dublului contrast permite stabilirea diagnosticului în 89—90% din cazuri. Nu se vizualizează optim neoplasmele rectale și cele de la nivelul cecului. Aspecte radiologice mai sugestive sînt: defectul de umplere și alterarea desenului mucoasei, ambele trebuind să persiste în aceeași zonă (fig. 6.59, 6.60, 6.61, 6.62, 6.63).

Scanned with OKEN Scanner

Fig. 6.59. — Tumoare stenozantă recto-sigmoidiană.



Fig. 6.60. — Tumoare malignă cu stenoză „în manşon" situată pe colonul descendent.

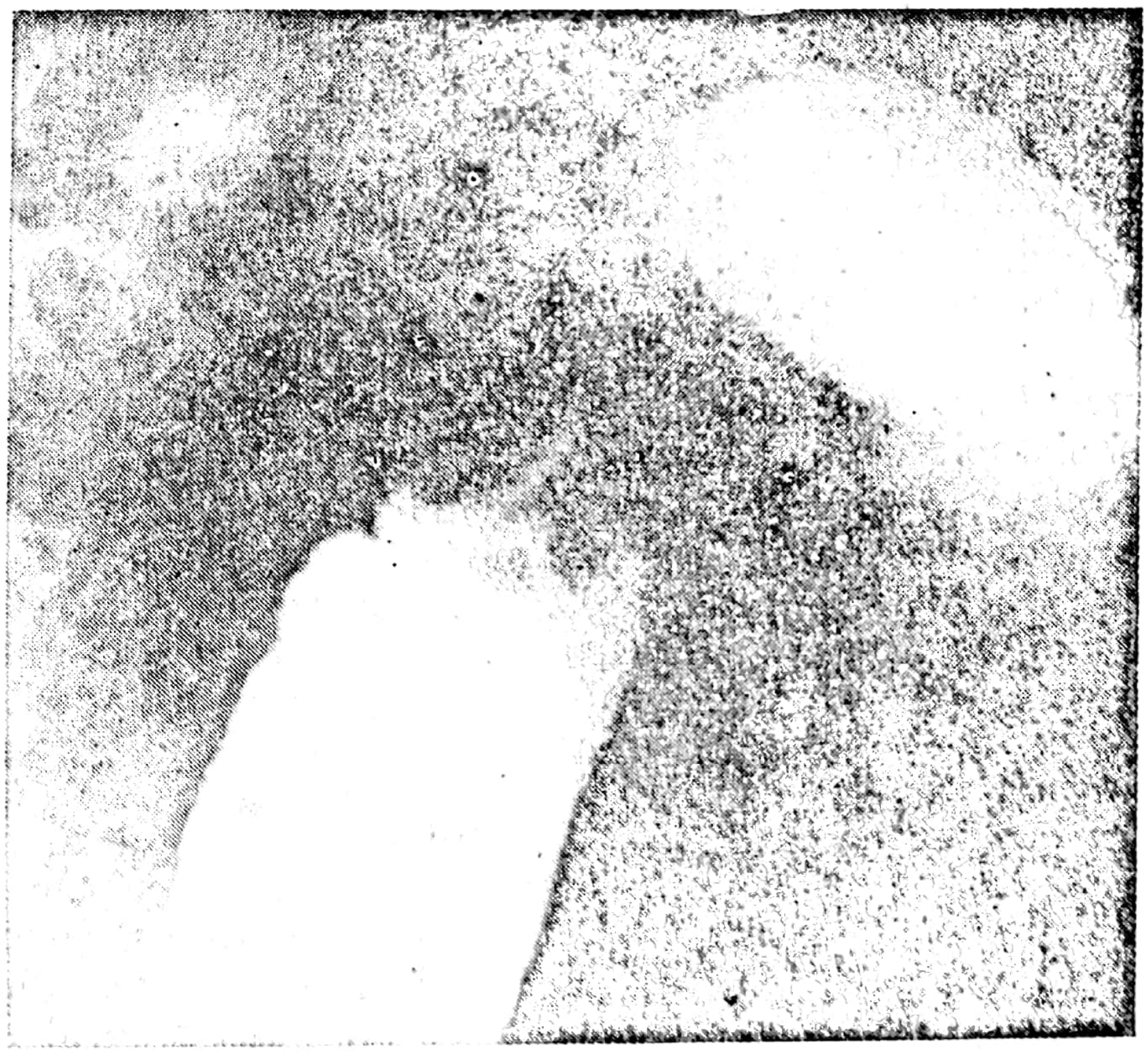

Fig. 6.61. — Neoplasm stenozant al colonului transvers situat în vecinătatea unghiului splenic.

Scanned with OKEN Scanner



Fig. 6.63. — Neoplasm de colon descendent cu aspect în „miez de măr".

Fig. 6.62. — Neoplasm cecal.

Mai caracteristice sînt aspectul de „miez de măr" sau „manșetă". Nu există criterii radiologice absolute pentru benignitatea sau malignitatea tumorii, deși s-au adoptat, pentru orientare, următoarele criterii:

a. — leziunile cu pedicul sînt probabil benigne;
b. — leziunile dispuse circumferențial sînt probabil maligne;
c. — leziunile mai mari de 5 cm deseori sînt maligne;
d. — leziunile cu suprafața regulată sînt probabil benigne.

Tactul rectal, obligator în toate cazurile cu suferințe anorectale, descoperă neoplasmele situate pînă la 10 cm. În forma infiltrativă rectul este îngustat, cu peretele rigid. De obicei, tumora se dezvoltă pe unul din pereți, este dură, nedureroasă, imobilă. Traumatismul prin tușeu produce sîngerare. Tactul rectal permite detectarea a 10—15% din carcinoamele rectale.

Rectosigmoidoscopia este un examen esențial în diagnosticul tumorilor rectale și sigmoidiene (fig. 6.64).

Colonoscopia este indicată cînd examenele radiologice sînt fie nesugestive fie negative, deși clinica și anamneza furnizează semne de suferință colonică ce poate fi de natură neoplazică. Coloscopia completează datele examenului radiologic prin vizualizarea directă a formațiunii tumorale și permite extirparea cu examen histopatologic care va stabili dacă este vorba de o tumoare benignă sau malignă. Neexistînd criterii absolute de benignitate a polipilor, polipectomia este conduita actuală în fața oricărei formațiuni tumorale rectocolonice. Aportul colonoscopiei în diagnosticul precoce al neoplasmului colonic este important, deoarece cu ajutorul ei pot fi vizualizate toate segmentele colice pînă la nivelul joncțiunii ileocecale. Pentru formațiunile ce nu pot fi extirpate este important a selecta locul de unde se va preleva biopsia pentru ca fragmentul să fie concludent. Utilizarea colonoscopiei a limitat mult laparatomiile exploratorii cu colotomii. Ea permite de asemenea descoperirea unei a doua tumori

Scanned with OKEN Scanner

sincrone, întîlnită în unele cazuri (cca. 4%). Asemenea carcinoame duble pot avea sedii alăturate sau la distanță unul de altul. Pentru depistarea individuală colonoscopia este metoda de elecție.

Izotopii (P^{32}) se utilizează în diagnosticul neoplasmului rectal folosind proprietatea de a se fixa selectiv în submucoasă, unde sînt detectați. Prin această metodă se poate determina extensia neoplasmului și selecta

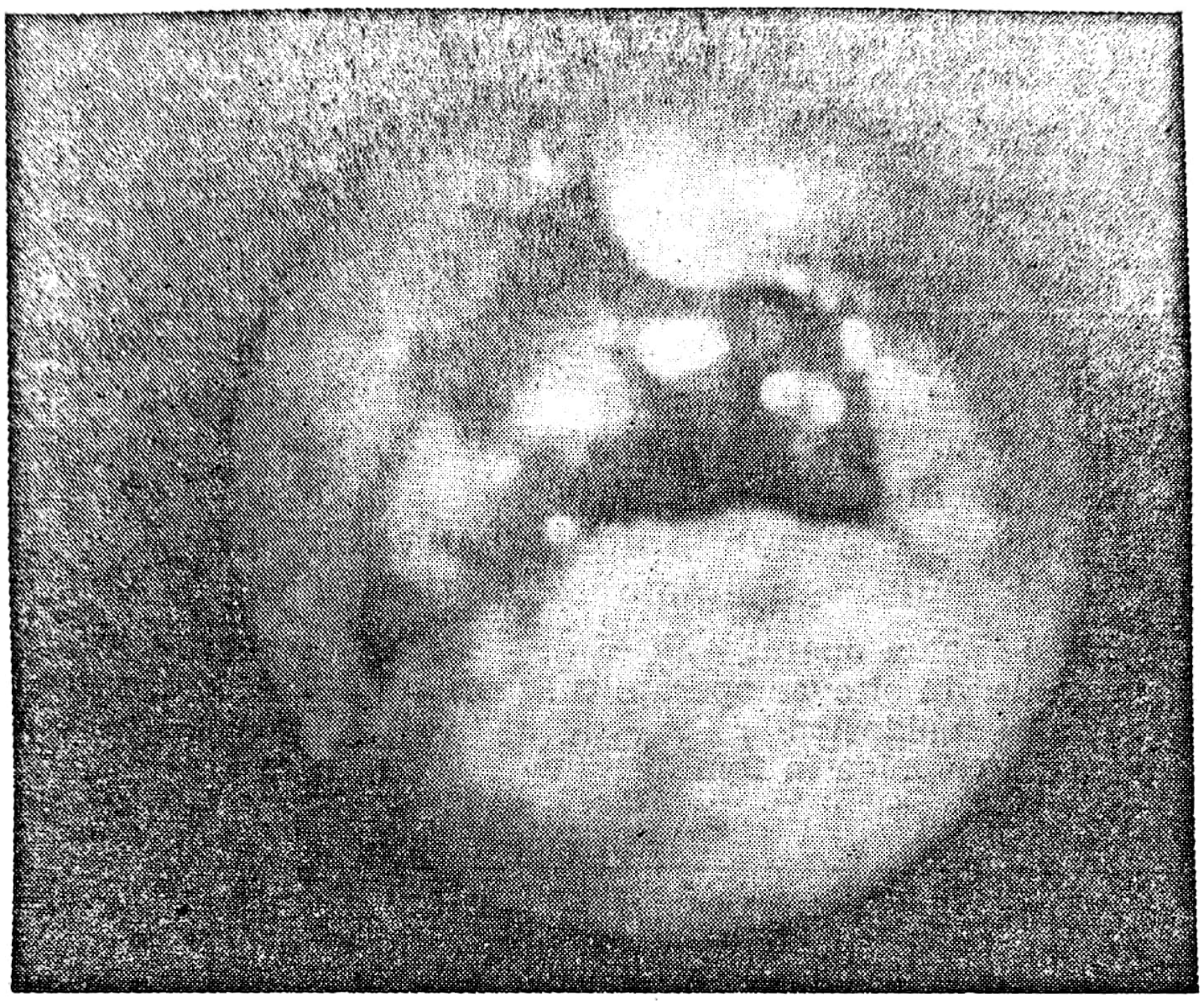

Fig. 6.64. — Neoplasm rectal — aspect endoscopic.

zona optimă de biopsie. Tehnica este utilă pentru diagnosticul diferențial al inflamației de neoplazie. În polipoza difuză, cît și în tumora viloasă, metoda este de asemenea utilă permițînd stabilirea zonei degenerate malign.

Alte examene de rutină sînt: examenul radiologic gastrointestinal și urografia în caz de carcinom de colon.

Examenul radiologic gastrointestinal permite a stabili raporturile neoplasmului cu organele vecine (neoplasm de colon transvers cu stomacul, neoplasm cecal cu ileonul terminal), relații importante pentru orientarea tratamentului chirurgical.

Urografia este necesară pentru a preciza starea căilor urinare, deseori interesate prin compresie sau invadare de către tumoră.

În cancerul rectal examinarea se completează cu *cistoscopie* și *examen ginecologic*, pentru a stabili extensia locală a tumorii.

Ecografia și scintigrafia hepatică sînt necesare pentru depistarea metastazelor.

Diagnosticul pozitiv. Este necesar a stabili un diagnostic precoce pentru ca tratamentul să fie radical. Depistarea precoce se face urmărind sis-

Scanned with OKEN Scanner

Scanned with OKEN Scanner

tematic, prin examene radiologice și endoscopice populația cu risc mare de malignizare, adică:

1. — Afecțiuni precanceroase
2. — Subiecți cu neoplazii colonice în familie
3. — Bolnavi cu cancer colonic operat
4. — Femeile iradiate pelvian pentru cancer uterin sau de sîn
5. — Lucrătorii din industriile extractive sau prelucrătoare a substanțelor carcinogene.

În tabelul 6.XII sînt prezentate afecțiunile precanceroase și grupele cu risc crescut.

Tabelul 6.XII

Afecțiuni precanceroase și grupe cu risc în carcinomul de colon și rect

		%
Adenomatoza colică familială		pînă la 100
Adenom polipos	< 10 mm	~2
	> 20 mm	~18
Colita ulceroasă		40
Bolnavi cu cancer de colon operat	recidivă (5 ani)	10—27
Bolnave cu cancer de sîn și ovar operate		10
Bolnavi cu uretero-sigmoidostomie		10
Subiecți cu neoplazii colonice în familie		10
Populația normală		5

Diagnosticul precoce se referă și la depistarea în masă la populația asimptomatică în jurul vîrstei de 45 ani, prin cercetarea sistematică a hemoragiilor oculte, prin teste de screening cum este în primul rînd testul Haemoccult (pentru detectarea hemoragiilor oculte), tact rectal, rectosigmoidoscopie la interval de 3—5 ani. Cazurile selectate, cu modificări, vor fi examinate complet prin irigoscopie și colonoscopie.

În ceea ce privește bolnavii simptomatici, depistarea precoce presupune utilizarea tuturor mijloacelor diagnostice în ordinea menționată, pentru a preciza exact cauza simptomelor, ce poate fi un neoplasm.

Diagnosticul diferențial se referă la eliminarea unor afecțiuni care, clinic sau radiologic, mimează neoplasmul. Folosirea colonoscopiei cu posibilitatea de a exciza pe cale endoscopică orice formațiune tumorală, cu examen histologic complet, a limitat mult supozițiile diagnostice. Astfel, sîngerarea colonică se întîlnește și în tumorile benigne, în afecțiunile inflamatorii colonice (colita ulceroasă, colita ischemică, boala Crohn), în diverticuloza colonică, în endometrioza rectosigmoidiană. Examenul baritat dar mai ales colonoscopia pot preciza dacă hemoragia este datorată uneia din afecțiunile menționate ce pot dealtfel asocia neoplazii, sau unui neoplasm colorectal. În endometrioza pelvină, care poate mima un neoplasm colonic, vîrsta, sexul și relația rectoragiei cu menstrele orientează diagnosticul.

Cînd clinic sau prin examen radiologic apar semne obstructive, se impune diagnosticul diferențial cu o serie de condiții patologice ca afecțiuni inflamatoare colorectale (colita ulceroasă, boala Crohn), colita post ira-

diere pelviană pentru neoplasm genital, stricturile inflamatorii secundare unor procese de vecinătate (anexite acute sau pancreatite), stricturile secundare colitelor ischemice. Cu rezerva că tabloul clinic, anamneza, examenul de laborator pot sugera un diagnostic sau altul, este de reținut că examenul colonoscopic cu biopsie este singurul în măsură să precizeze natura unei stricturi și deci conduita de adoptat.

Imaginea polipoasă vizualizată radiologic este de asemenea foarte dificil de interpretat, practic putînd fi vorba de orice tumoră benignă sau de fecaloame. Îndepărtarea formațiunii pe cale endoscopică și examenul ei histopatologic va preciza diagnosticul.

Schistosoma Japonicum (boală foarte rară) generează o inflamație colonică localizată preferențial la sigmoid și rect, iar radiologic mimează carcinomul anular sau polipoid. Diagnosticul pozitiv se stabilește prin detectarea ouălor și serologia pozitivă. Sugestia diagnostică este dată de eozinofilia sanghină.

Amoebiaza colonică generează stricturi multiple elongate. Diagnosticul pozitiv se stabilește evidențiind formele vegetative în scaun și prin serologia specifică.

Tuberculoza ileorectală sau colonică, forma hiperplastică mimează strictura neoplazică. Diagnosticul se stabilește prin colonoscopie cu biopsie.

Actinomicoza ileocecală poate mima la examenul fizic și radiologic un neoplasm al regiunii respective. Coloscopia cu biopsie poate preciza diagnosticul.

Evoluție, complicații. Evoluția cancerului colonic este lentă, în comparație cu a altor neoplazii digestive. Dezvoltarea locală a tumorii este urmată de apariția complicațiilor la nivelul colonului și în organele învecinate.

Metastazele la distanță apar prin diseminare limfatică și venoasă (ficat, pulmon, ganglioni).

Tumorile cu structură nediferențiată au potențial malign mai mare decît cele bine diferențiate.

Neoplasmul colonic apărut la subiecți tineri evoluează mai rapid decît la vîrstnici.

Formele vegetante și polipoase au o evoluție mai lentă decît neoplasmul ulcerat.

Neoplasmul dezvoltat pe un colon anterior afectat (rectocolită ulceroasă sau polipi colonici) se dezvoltă local foarte rapid și metastazează precoce.

O problemă deosebită o reprezintă tumorile colonice și rectale izo- sau metacrone, datorite unui proces de degenerare care survine multicentric, agravînd evoluția și impune tactici operatorii adecvate. Multiplicitatea concomitentă se datorește în peste 50% din cazuri unei polipoze colon rectale. Carcinoamele duble (metacrone) pot fi diagnosticate în special printr-un minuțios examen colonoscopic.

Principalele complicații sînt:

1. — Hemoragia și obstrucția care fac mai degrabă parte din evoluția normală a procesului tumoral.

2. — Obstrucția completă apare în 11,6% din neoplasmele colonice. Din ocluziile acute colonice 1/3—1/2 sînt de natură malignă.

3. — Infecţia secundară poate evolua spre perforaţie cu pericolită, abcese pericolice, sau peritonită.

4. — Perforaţia cu formarea fistulelor este frecventă la nivelul tumorilor colonului transvers (fistule gastrocolice, duodenocolice, gastrojejunocolice) şi neoplasmului rectal (fistule rectovaginale, rectovezicale).

5. — Invazia ureterului poate genera hidronefroză şi pielonefrită.

6. — Colonul adiacent neoplasmului este inflamat şi uneori prezintă ulceraţii datorită stazei din lumen, cît şi scăderii irigaţiei sanghine, procese ce generează necroza mucoasei. Acest tip de leziune este frecvent la nivelul colonului stîng.

Prognosticul este în general sever. Mortalitatea globală a carcinoamelor colonorectale la 5 ani este în jur de 50%, variind în funcţie de stadiul în care este operată tumoarea: 0% pentru adenocarcinoamele *in situ* şi Duke A, de 14,5% pentru Duke B, de 63% pentru Duke C şi 91% la 2 ani, pentru Duke D. Prognosticul este mai grav la bolnavii cu metastaze hepatice, mortalitatea ajungînd la 75%, după 6 luni (10 a).

Tratament. *A. Tratamentul preventiv* este o noţiune nouă în terapia adenocarcinomului colonic, care s-a conturat secundar cunoştinţelor privind carcinogeneza şi progreselor colonoscopiei.

Prevenţia primară se referă la utilizarea unei diete sărace în grăsimi şi calorii şi cît mai bogate în fibre vegetale, la utilizarea redusă a hidroxidului de Al (care s-a dovedit a creşte secreţia de săruri biliare), cît şi la controlul dozei substanţelor carcinogene industriale şi alimentare.

Profilaxia secundară constă în ablaţia de regulă a oricărei leziuni polipoase pe cale endoscopică. Polipectomia pe cale endoscopică va fi obligator completată cu tratamentul chirurgical în următoarele circumstanţe:

— leziunea este sesilă;

— examenul histopatologic decelează un neoplasm ce depăşeşte muscularis mucosae;

— există o embolie limfatică în pedicul;

— neoplasmul este slab diferenţiat;

— secţiunea trece prin zona malignă.

Gilbertsen (1974) pe 1 800 bolnavi cu polipectomie recto-sigmoidoscopică (cu 85 000 examinări repetate) a putut scădea rata carcinoamelor ce erau de aşteptat, de la 75—80 la 11.

B. *Tratamentul curativ* este chirurgical (colectomia). Pentru carcinomul sigmoidian, de colon stîng şi cel localizat pe jumătate stîngă a transversului se practică hemicolectomia stîngă, pentru carcinomul colonului transvers colectomia transversă, pentru tumorile cecale, ale colonului ascendent, cît şi cele localizate în jumătatea dreaptă a transversului hemicolectomie dreaptă cu includerea ileonului terminal.

La femeile în climax se practică şi castrarea chirurgicală profilactică, deoarece pot exista micrometastaze ovariene. În carcinomul rectal, cînd leziunea este situată sub 6 cm, intervenţia de elecţie este rezecţia abdominoperineală, iar pentru leziunile între 7—8 cm rezecţia anterioară.

Tratamentul complicaţiilor sau urgenţelor (perforaţii sau obstrucţia) presupune 2 timpi: colonostomia de decompresiune şi ulterior rezecţia. Intervenţiile de urgenţă au un prognostic mai sever deoarece obstrucţia colică a modificat flora bacteriană şi i-a înlesnit proliferarea, iar vascu-

Scanned with OKEN Scanner

larizaţia intramurală a colonului destins este scăzută favorizînd infecţia locală; în cancerele perforate infecţia este generalizată (peritonită).

Neoplasmele rectale mici limitate la mucoasă pot fi excizate sau electrocoagulate.

C. *Tratamentul paleativ* (rezecţia) urmăreşte controlul simptomelor (rectoragii, obstrucţia, incontinenţa) şi se practică chiar în prezenţa metastazelor hepatice şi pulmonare. Extirparea concomitentă a metastazelor hepatice solitare sincrone este indicată. Supravieţuirea pacienţilor astfel trataţi este de 40% după 5 ani şi de 28% după 10 ani (Attich, 1978).

Neoplasmele inoperabile pot fi electrocauterizate pe cale endoscopică.

Rezultatele tratamentului chirurgical se apreciază evaluînd rata supravieţuirii la 5 ani.

Un studiu pe 1 000 de colectomii a permis conturarea parametrilor de care depinde supravieţuirea:

1. — Tipul de operaţie: supravieţuirea pentru rezecţia curativă este de 75%, pentru rezecţia paleativă este de 8%.

2. — Extensia tumorii: în stadiul Duke A — 60%, în stadiul Duke B — 35—45%, în stadiul Duke C — 20—25%.

3. — Relaţia cu locul tumorii: tumorile rectale în stadiul C au fost mult mai agresive decît cele colonice (60% supravieţuitori pentru colon, 46% pentru rect).

Depistarea precoce a tumorii şi a recidivelor prin endoscopie, progresele în pregătirea preoperatorie (antibiotice, anticoagulante), în reanimarea pre- şi postoperatorie cît şi cele chirurgicale sînt pe cale să amelioreze considerabil prognosticul general şi cel postoperator al carcinoamelor colono-rectale.

D. *Tratamentul radioterapic* — Nu există un consens privind locul radioterapiei în tratamentul neoplasmului colorectal. Iradierea cu 3 000—4 000 r este utilizată cu bune rezultate în tratamentul postoperator al limfoamelor dacă intraoperator se decelează o adenopatie.

În tumorile rectale, iradierea postoperatorie în doze de 4 500—5 000 r scade rata recurenţelor de la 52% la 24% şi este indicată cînd intraoperator tumorile sînt mai extinse decît se aprecia.

Sînt opinii care susţin că radioterapia preoperatorie în neoplasmul rectal ameliorează prognosticul. Singură sau asociată cu polichimioterapia constituie o metodă adjuvantă chirurgiei. O telecobaltoterapie preoperatorie cu 3 000—4 000 r în curs de 3 săptămîni ar scădea remarcabil rata recidivelor locale.

S-a constatat că iradierea preoperatorie scade mărimea tumorii şi aderenţa la ţesuturi şi reduce riscul metastazării ganglionare. Dacă pentru tumorile la limita operatibilităţii iradierea preoperatorie este încă discutabilă, în adenocarcinomul rectal inoperabil iradierea se practică sistematic. Uneori această iradiere preoperatorie poate transforma o tumoră inoperabilă în tumoră rezolvabilă chirurgical, însă în marea majoritate a cazurilor radioterapia are doar rol paleativ, urmărind să reducă simptomele şi să crească durata supravieţuirii (5—30%).

Radioterapia este singurul tratament practicabil în recidivele postoperatorii.

Scanned with OKEN Scanner

E. *Tratamentul chimioterapic.* 5-Fluorouracilul și mitomicina sînt citostaticele utilizate în tratamentul neoplasmului de colon și rect, care induc regresia tumorii, dar nu cresc durata de supraviețuire.

5-Fluorouracilul este indicat în tratamentul paleativ al neoplasmului de colon cu metastaze, în 10—20% din cazuri inducînd regresia tumorii mai evident pentru tumorile cu creștere locală mare sau cu invazie peritoneală, decît la tumorile cu metastaze hepatice.

Rata remisiunilor totale sau parțiale crește prin combinarea 5-Fu cu alte citostatice, în diverse scheme terapeutice (13 a):

5-Fu+Metil-CCNU dă o rată de remisiuni de cca 30%.

5-Fu+BCNU+DTIC+Vincristin dă o rată de remisiuni de cca 43%.

5-Fu+Metil—CCNU+Vincristin dă o rată de remisiuni de cca 37—43%.

Efectul antitumoral al citostaticelor este adesea tranzitoriu. Din acest considerent și datorită efectelor secundare utilizarea citostaticelor este limitată. Deoarece neoplasmul rectal are prognostic mai rezervat postrezecție decît cel colonic, s-a încercat asocierea iradierii preoperatorii și a polichimioterapiei cu 5FU 60 mg/m^2/24 ore, timp de 4 zile, cu mitomicina C 10 mg/m^2/24 ore timp de o zi obținîndu-se o creștere a ratei de supraviețuire. Astfel, citostaticele alături de iradiere sînt considerate azi mijloace de tratament adjuvant pentru neoplasmul de rect.

În tratamentul limfomului malign se utilizează corticoterapia+citostatice (polichimioterapia cu ciclofosfamidă, alcaloizi de Vinca, clorambucil, thiotepa).

Bolnavii operați trebuie urmăriți în continuare pentru a decela apariția de recidive sau de carcinoame metacrone, adesea susceptibile de a fi tratate chirurgical, cît și pentru a contribui la rezolvarea problemelor psihosociale pe care le pun în special purtătorii de anus artificial.

Alte tumori maligne. 1. Carcinomul cu celule scuamoase. Se localizează la nivelul rectului, provine din proliferarea malignă a celulelor canalului anal și a epiteliului perianal.

Este o tumoră rară (3,9% din tumorile canalului anal). Apare la vîrste mai tinere decît adenocarcinomul rectal și este mai frecvent la femei. Simptomatologia este necaracteristică, cu excepția adenopatiei locoregionale care poate ajunge la dimensiuni mari.

Rectoscopia uneori evidențiază o ulcerație.

Tratamentul ține cont de localizarea leziunii; pentru tumorile situate sub linia pectineală se practică excizia locală, iar pentru cele ce depășesc linia pectinată, rezecția abdominoperineală.

2. **Carcinomul cloacogen.** Este o tumoră rară (3—7% din tumorile anorectale). Se dezvoltă din epiteliul de tranziție al regiunii anorectale avînd o structură identică cu a colului vezical și a uretrei posterioare. Simptomele sînt nespecifice, diagnosticul se stabilește bioptic, iar tratamentul constă în excizia radicală a rectului (rezecție abdominoperineală).

3. **Leiomiosarcomul.** Este o tumoră derivată din mușchii netezi rectali, rară (0,01—0,1% din tumorile rectale), care evoluează de obicei cu extensie locală întinsă și metastazare hepatică.

4. **Limfoamele.** Sînt tumori ce pot fi solitare sau multiple, cu localizare mai frecventă în cec și rect și reprezintă cca 1,7% din toate tumorile gastrointestinale. Uneori mimează clinic rectocolita ulceroasă.

Tratamentul chirurgical (excizia) este completat cu iradiere și polichimioterapie asociată cu corticoterapie.

5. **Melanoblastomul.** Este o tumoră ce reprezintă 0,1% din cancerele anorectale, are o evoluție rapidă și prognostic foarte sever. Tumora anală nu este pigmentată dar metastazele au deseori culoare neagră. Nu este radiosensibilă.

BIBLIOGRAFIE

1. **Adenis L., Duval G., De Maille M. C.** — Lille medical, nr. 8, vol. XXIV, 1979, 649.
2. **Anders A., Winter J.** — Colo-proctology, vol. nr. 6, 1981, 361.
3. **Berk J.** and **Haubrich W.** — Gastroenterology, Ed. Bockus H., 1976, cap. 72, vol. II, 954.
4. **Berk J.** and **Haubrich W.** — Gastroenterology, Ed. Bockus H. L., vol. II, 1976, cap. 73, 989.
5. **Boulis S., Wassif W. C. J.** — Colo-proctology, vol. 2, nr. 5, 1980.
6. **Bournoville, Triboulet J. P.** — Lille medical, nr. 9, vol. XXV, 1980, 526.
7. **Enterline H. T.** — Current topics in pathology; pathology of the Gastrointestinal Tract, Ed. C. Morson, 1976, 113, 119, 120.
8. **Heal J. M.** and **Schein P.** — Med. Clin. of North Amer., vol. 61, nr. 5, 1977, 991.
9. **Hermanek P.,** — Colo-proctology, vol. 4, nr. 1, 1982, 57.
10. **Lowenffeles A. B.** — Lancet, July, 29, 1978, 239.
10\. a. **Merlini M., Besson A., Saegesser F.** — Traitement et pronostic du cancer colorectal; étude de 1 357 cas, Méd. et Hyg., 1983, 41, 266—273.
11. **Micholis R. J.** — London, Great Britain 7th Kromberg Coloproctology Meeting, 1981, 6—8 March, Kromberg, R. F. Germany in Colo-proctology, vol. nr. 3, 1981, 170.
12. **Oproiu Al., Oproiu Carmen, Apăteanu G., Constantinescu M., Stănescu D., Cociașu S., Pop A., Petrescu R.** — Med. Internă nr. 4, 1971, 319.
12 a. **Otto F. H.** — Pathologie der Darmschleimhautpolypen, Ther. Woche, 1978, 28, 4 948—4 952.
13. **Papillon J.** — Colo-proctology, vol. 3, nr. 1, 1981, 57.
13 a. **Queisser W.** — Medikamentöse Behandlung des Dikdarm Karzinoms, Ther. Woche, 1978, 28, 3 210—3 214.
14. **Rampen F. H. J. and Mulder J. H.** — Lancet, vol. 15, 1980, 562—564.
15. **Scott Jones R., Marvin** — Gastrointestinal Disease, Ed. M. H. Sleissenger John F., Fordtram, 1973, 108, 1 445.
16. **Sherlock P.** and **Winawer S.** — In Disorders of gastrointestinal tract, disorders of the liver nutritional disorders, Ed. by John M. Dietschy, 1976, 170.
17. **Smith A. H.** — Colo-proctology, vol. 2, nr. 5, 1980, 327.
18. **Spârchez T.** — Med. Internă, red. A. Moga și I. Bruckner, vol. II, 1967, 158—166, Ed. didactică și pedagogică, București.
19. **Stănescu M.** — Med. Internă, vol. II, red. I. Bruckner, 1980, 156, Ed. Medicală, București.
20. **Stauffer J.** — In Gastrointestinal Disease, Ed. M. H. Slessissenger, John F. Fordtram, 1973, 107, 1 432.
21. **Syrjänen K. J.** — Colo-proctology, vol. 3, nr. 1, 1981, 8.
22. **Thornton J. R.** — Lancet, 1, 1981, 1 081—1 082.
23. **Trede M.** et all. — Diagnostik und chirurgische Behandlung des Kolon und Rektumkarzinoms, Ther. Woche, 1979, 29, 1 768—1 780.
24. **Waye J. D.** — Med. Clin. of North Amer., vol. 62, 1978, 211.

Scanned with OKEN Scanner

6.2.8. DIVERTICULOZA COLONICĂ

Diverticulii colonici sînt pungi de dimensiuni, în general, reduse, constituite din mucoasa intestinului gros, care herniază, *prin pulsiune,* în grosimea peretelui intestinal, pe care apoi reușesc să-l străbată. Apărînd numai în condiții patologice, dobîndite, diverticulii colonici sînt, prin urmare, *falși diverticuli*. Cu totul excepțional solitari, acești diverticuli sînt de regulă multipli (3), ceea ce constituie *diverticuloza colonică,* care poate evolua fără complicații sau se poate complica. Stadiul prediverticular ar putea fi reprezentat de etapa care precede apariția pungilor diverticulare, în care se produce numai deteriorarea armăturii musculare colonice (8).

Incidență. Diverticuloza colonică este destul de rară la noi. Sînt statistici care semnalează, în alte țări, cifre ridicate (18% din normali) (9). Pe pacienții examinați irigografic, pentru diferite afecțiuni colonice, Derbay găsește o proporție de 10,6% (4). Autopsiile dau cifre între 18% (17) și 45% (7). Observațiile noastre (bazate pe irigografii) ar indica o proporție de numai 1,5% (din afecțiunile colonice studiate). Diverticulii predomină la persoanele în vîrstă (60—80 ani) (3).

Morfopatologie. Pungile diverticulare, rezultînd din invaginarea mucoasei colonice, sînt constituite din mucoasa propriu-zisă, corionul acesteia și muscularis mucosae. Ele străbat peretele colonului prin „zonele slabe" care apar între fibrele musculaturii circulare netede și care nu sînt altceva decît orificiile, lărgite patologic, de pătrundere ale ramificațiilor, stîngi și drepte, ale arcadelor vasculare mezenterice. Musculatura netedă, atît circulară cît și a teniilor din vecinătatea „zonelor slabe orificiale" sînt în numeroase cazuri hipertrofiate și/sau hiperplaziate. În majoritatea cazurilor (95%) diverticulii sînt multipli (8), fiind situați mai ales la nivelul sigmoidului. Rectul nu este niciodată atins (1). Diverticulii colonului proximal sînt foarte rari și, de obicei, asociați unei diverticuloze sigmoidiene. Dimensiunea pungilor diverticulare variază de la 1—2 mm la 5—6 mm. Numărul diverticulilor poate fi relativ redus (cîțiva) sau foarte mare (cîteva zeci). Diverticulii vizibili irigografic nu pot fi depistați întotdeauna și operator. Diverticulita este o complicație în care apare un proces inflamator în peretele (corionul) pungii diverticulare, la care se asociază proliferarea țesutului limfoid din submucoasă. Pot apare abcese disecante, care fistulizează (abcesele peridiverticulare), cu grave consecințe. În zona hernierii, diverticulii se pot asocia cu alte leziuni colonice (polipoză, cancer, rectocolită ulceroasă, colită granulomatoasă Crohn).

Etiopatogenie. Factorul principal care determină apariția diverticulilor este presiunea intraluminală colonică (fig. 6.65) (2, 6, 11). De aceea diverticuloza colonică predomină la nivelul sigmoidului, care are un lumen mai mic decît restul colonului (presiunea crește invers proporțional cu raza lumenului conform ecuației lui Laplace, $P=T$, în care P=presiunea intraluminală, T=tensiunea elastică a peretelui și R=raza lumenului). Hiperplazia și/sau hipertrofia musculaturii netede colonice favorizează același fenomen. Totodată sigmoidul este și sediul unei segmentări funcționale importante care servește și la transportul conținutului și la retenția acestuia. În cursul unor segmentări se poate ajunge la unii subiecți chiar la constituirea de camere sigmoidiene complet închise, în care se dezvoltă presiuni intraluminale enorme (pînă la 100 mmHg, față de

Scanned with OKEN Scanner

10 mmHg cît se măsoară la normal), ce pot duce în zone cu rezistență scăzută la o herniere a mucoasei. Cauza acestei tulburări de motilitate este necunoscută. Factorul emotiv are aceleași consecințe și explică frecventa asociere a diverticulozei colonice cu colonul iritabil. Alimentația săracă în fibre alimentare necesită un spor de efort peristaltic (5). De altfel, în zona de apariție a diverticulilor se poate demonstra electromanometric o hiperpresiune intraluminală segmentară (8, 16). În raport cu prezența sau absența hipertrofiei și/sau hiperplaziei musculaturii netede, se distinge o *diverticuloză colonică spastică (Myochosis)*, frecvent asociată colonului iritabil și o diverticuloză *simplă*, acuminată, „în *masă*“, fără procesul muscular amintit (6). O dată cu înaintarea în vîrstă se produce și deteriorarea progresivă a texturii peretelui colonic.

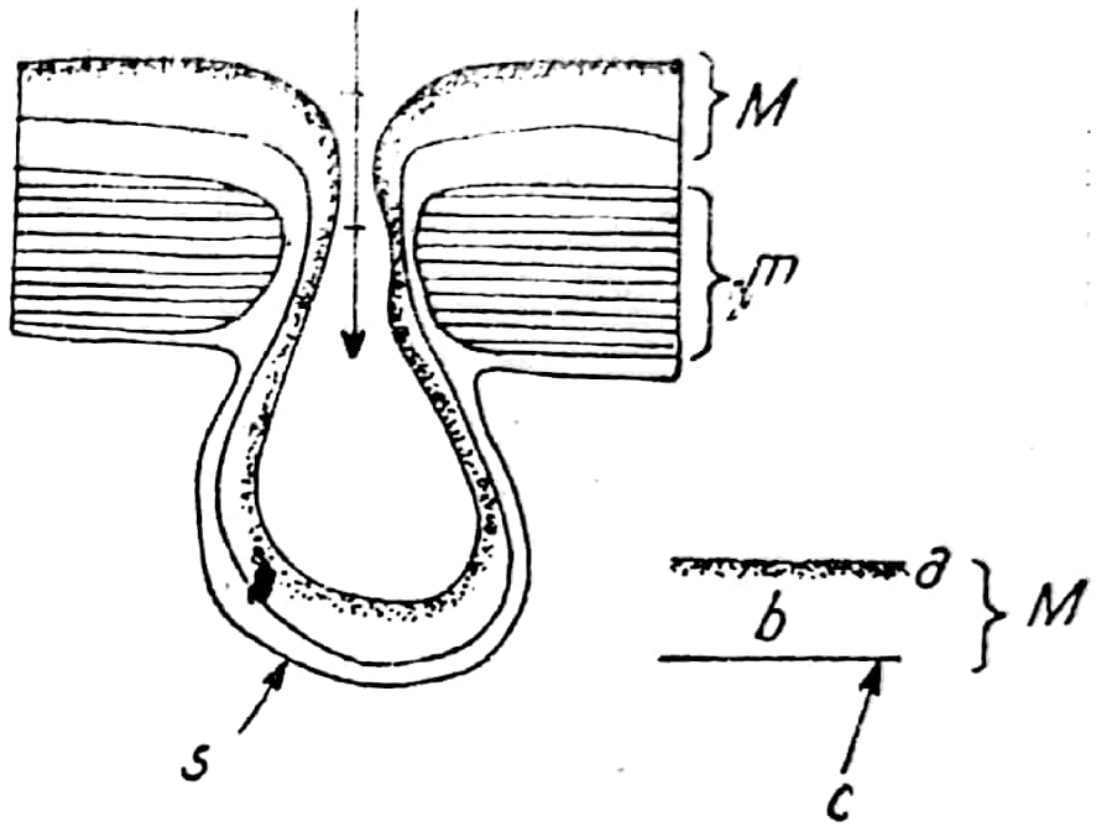

Fig. 6.65. — Schema unui diverticul colonic:

M = mucoasa colonică (a = stratul epitelial și zona glandulară; b = corionul mucoasei; c = muscularis mucosae) (detaliile în subschema din dreapta); m = musculatura peretelui colonic; s = seroasa colonică. Comunicarea cu lumenul colonic; segmentul delimitat prin barele orizontale = coletul diverticulului.

Tablou clinic. Diverticuloza colonică necomplicată este de obicei asimptomatică (15).

Pacienții pot acuza, cu toate acestea, dureri abdominale joase, mai ales în fosa iliacă stîngă, sau tenesme. Uneori apar colici zgomotoase, cu caracter subocluziv. Tulburările menționate se dezvoltă pe fondul unei constipații alternînd cu diaree. Evacuarea scaunului care poate conține mucus sau sînge, calmează durerile abdominale. Examenul fizic poate evidenția, prezența unei coarde colice, sigmoidiene (indurația ansei cu diverticuli printr-un proces de hipertrofie musculară a peretelui); mobilitatea ansei poate fi limitată printr-un proces de perisigmoidită, ambele elemente pretînd la confuzie cu cancerul colonic distal. Abdomenul destins de gaze, ampula rectală este umplută cu materii fecale, zgomotele intestinale se percep în limite normale sau sînt chiar ușor exagerate. Dacă apare diverticulita, pacienții prezintă, adesea frisoane, febră, colicile abdominale sînt mult mai intense, abdomenul se poate balona, prezentînd semnele unei subocluzii. La palpare, poate fi simțit un plastron de tip apendicular („apendicită acută stîngă“). Diverticulita poate fistuliza (apar abcese paracolice, fistulizări în vezica urinară, vagin, micul bazin). În această situație, ileusul dinamic este evident, cu oprirea scaunului și gazelor, febră septică, alterarea stării generale. Dacă perforația pungilor (sau a unei singure pungi) se produce în marea cavitate peritoneală, apare o stare de șoc septic, cu semnele peritonitei generalizate (apărare musculară, rigiditatea peretelui muscular, pneumoperitoneu, ileus vizibil radiologic).

Examene paraclinice. Examenul radiologic al abdomenului (fără bariu) este util în cazul complicațiilor, cînd celelalte tehnici de explorare sînt riscante sau inabordabile. Pot fi evidențiate, astfel, pneumoperito-

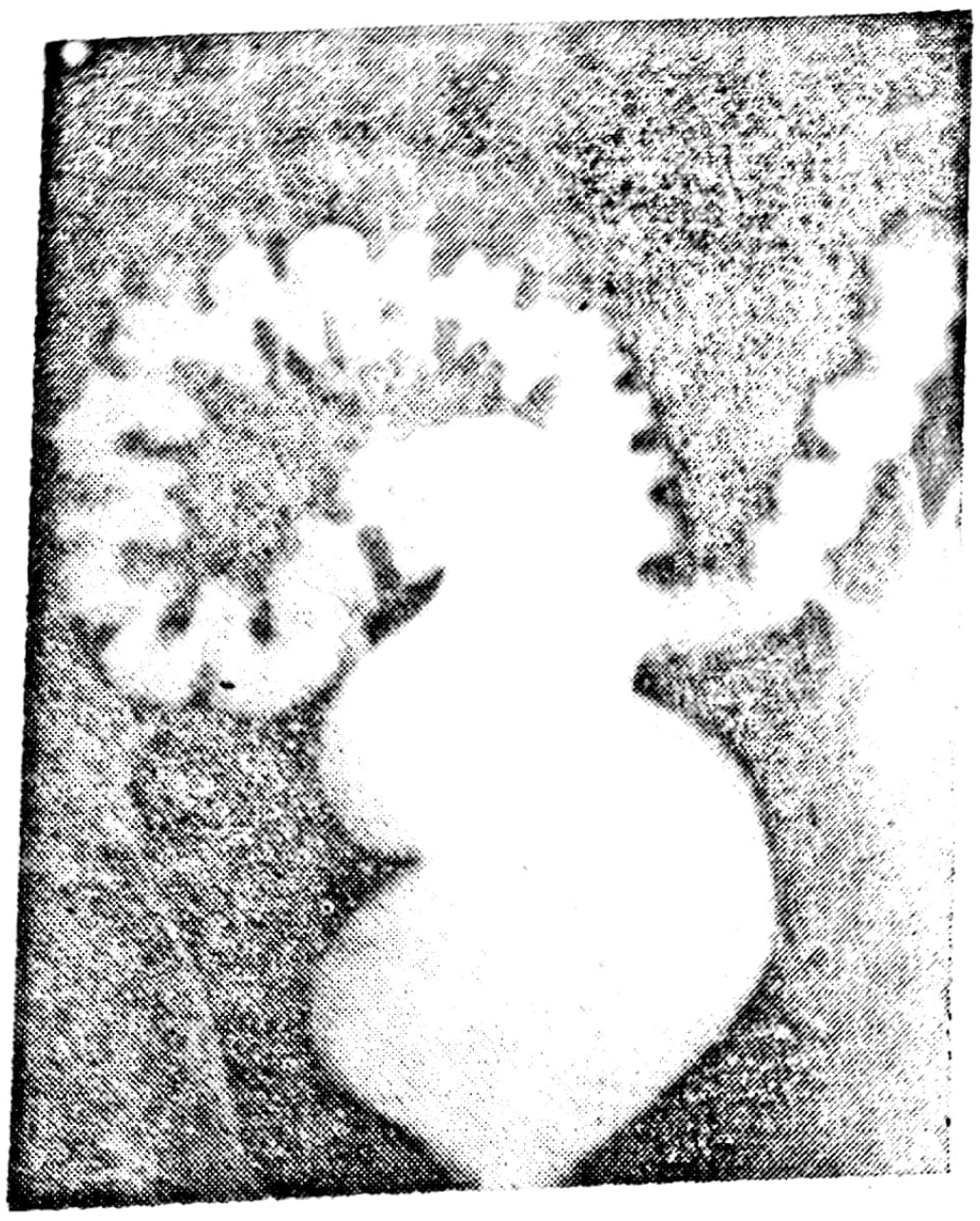

Fig. 6.66. — Diverticuli sigmoidieni multipli (irigografie). Imagine centrată pe ansa sigmoidiană. Se observă, totodată, calibrul mai mare al ampulei rectale, distinsă de clisma baritată.

Fig. 6.67. — Megadolicosigmoid cu numeroase pungi diverticulare de dimensiuni variabile. Unele dintre acestea sînt mai mari și au un contur mai neregulat (diverticulită). De notat zone spasticizate pe descendent, sugerînd colonul iritabil (irigografie).

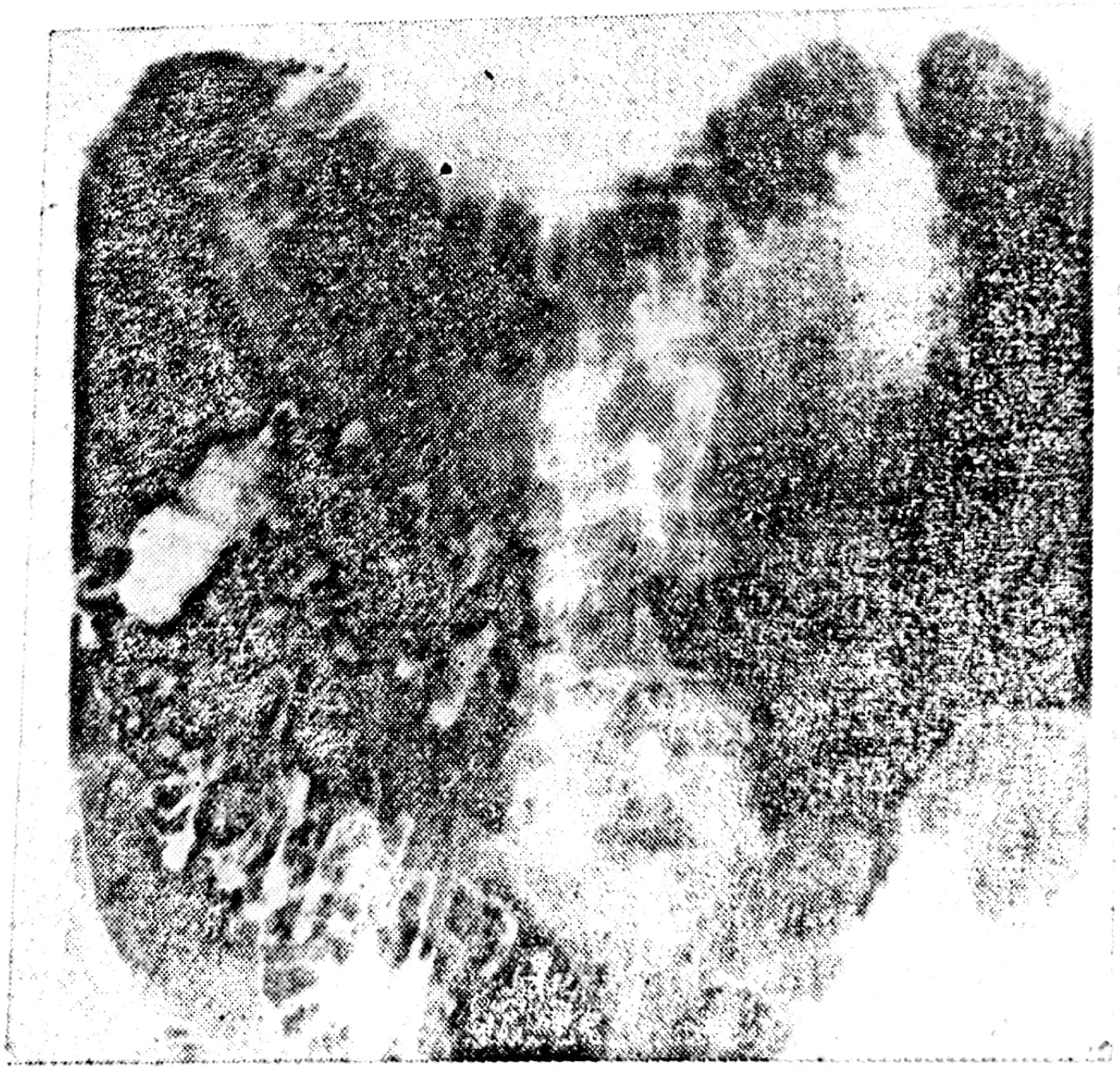

Fig. 6.68. — Aspect după evacuare a cazului din fig. 6.66. Pungile diverticulare au rămas umplute cu bariu, fapt care le permite astfel o bună vizualizare.

neul, imagini hidroaerice paracolonice în abcesele parasigmoidiene, imagini hidroaerice jejunale în cazul ileusului dinamic sau mecanic. Pneumaturia semnifică fistulizarea abcesului diverticular în vezica urinară (8, 18).

Examenul baritat colonic descendent (per oral) poate evidenția, cu o anumită dificultate, saculațiile inserate pe marginea externă a colonului (cel mai adesea a sigmoidului). Acest examen este și mai sugestiv, dacă pacientul este examinat după 48—72 ore, cînd, după eliminarea bariului, pungile diverticulare apar pline de bariu, izolate, flancînd un lumen colonic gol, gazos.

Fig. 6.69. — Aspectul după evacuarea clismei baritate într-un caz de diverticuloză multiplă a colonului (pînă la unghiul hepatic); pungile diverticulare vizualizate prin retenția bariului, în contrast cu restul lumenului, care apare gol.

Clisma baritată evidențiază mult mai amănunțit diverticulii, care apar *ca pete rotunde sau ovalare,* unele cu mic pedicul, avînd un contur regulat (fig. 6.66, 6.67). Topografia acestora este cea semnalată mai sus; relațiile evidente cu lumenul colonic, plin cu bariu, fac ca diverticulii să fie destul de ușor de identificat și mai ales de radiografiat (uneori sînt necesare incidențe selecționate sub control radioscopic). La examenul colonului în evacuare, diverticulii continuă să rămînă umpluți cu bariu, ceea ce permite ușoara lor reperare (fig. 6.68, 6.69). Insuflația cu aer a colonului trebuie efectuată cu multă prudență. Ea este necesară (cu menajamentele menționate), pentru a evidenția fistulizările sau caracterul organic al unor stenoze. Pliurile sigmoidiene, în zonele de protruzie a diverticulilor, pot fi îngroșate, iar conturul colonic să apară neregulat, datorită hipertrofiei musculaturii netede. Instalarea unei sigmoidite produce defecte lacunare de umplere, cu pliuri întrerupte în zona respectivă, simulînd cancerul. Substratul acestor modificări este edemul inflamator peridiverticular. Perisigmoidita se traduce prin formarea unor abcese paracolonice (imagini hidroaerice) sau după remanierea fibroasă, prin tracțiuni fibroase, tendință la stenozare incompletă, zimțarea marginii antimezenterice. Examenul radiologic permite uneori și descoperirea unui carcinom colonic (mai des sigmoidian) (fig. 6.71).

Examenul endoscopic trebuie efectuat cu mare prudență. Colonoscopia este contraindicată, deoarece manevrarea aparaturii cu o oarecare duritate și mai ales insuflarea aerului pot perfora diverticulii friabili. Imagi-

Scanned with OKEN Scanner

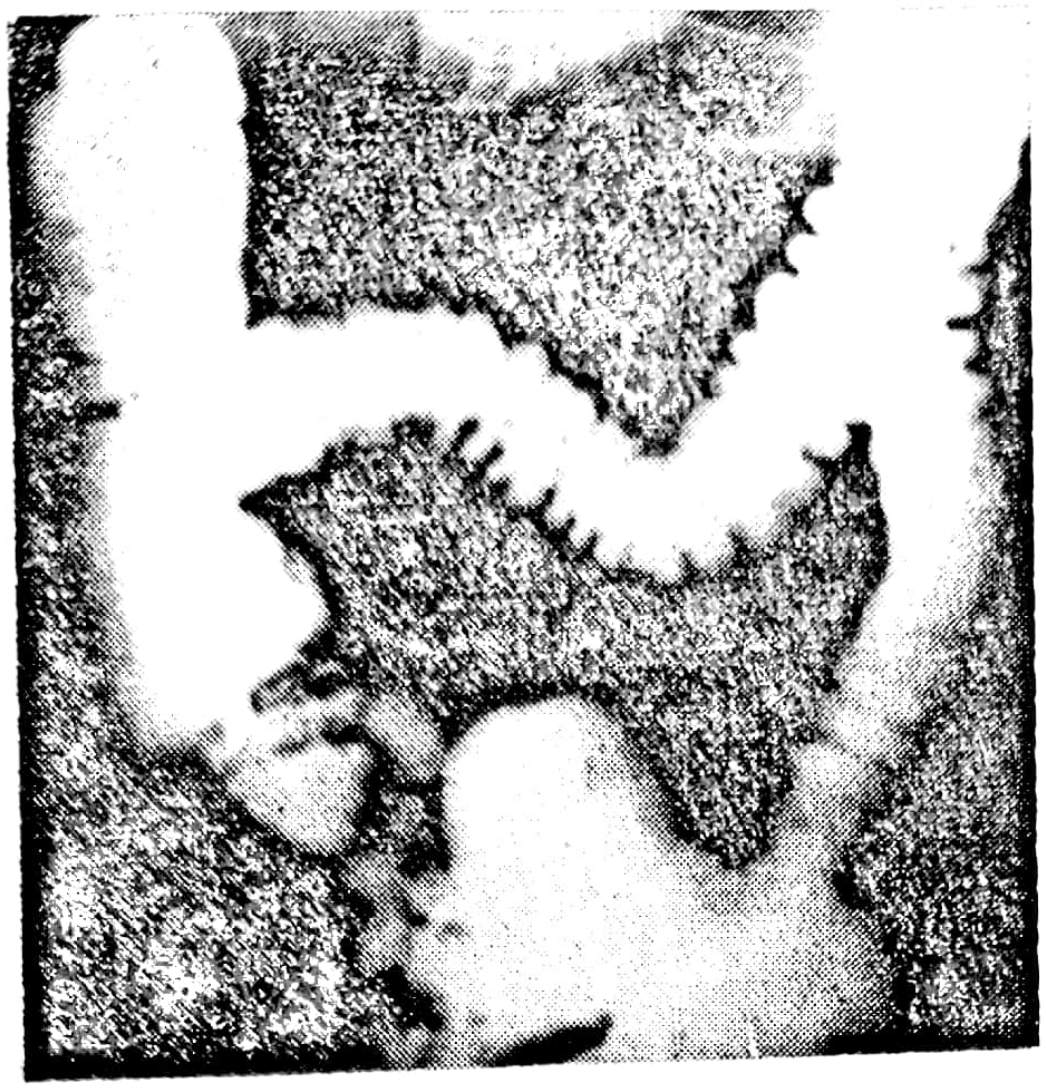

Fig. 6.70. — Diverticul cecal unic (irigografie).

Fig. 6.71. — Cancer sigmoidian asociat cu diverticuloză.

nile radiologice dubioase trebuie, totuși, elucidate cu ajutorul rectosigmoidoscopiei (folosind fie rectoscopul rigid, fie rectosigmoidoscopul flexibil cu fibre de sticlă). În cazul diverticulozei necomplicate, orificiile intraluminale ale pungilor diverticulare pot fi reperate cu dificultate.

Complicații. În diverticuloza colonică pot apare hemoragii digestive inferioare (cel mai frecvent rectosigmoidoragii). Acestea sînt de obicei mici și cedează spontan. Adesea ele pot fi microscopice, generînd o anemie sideropenică, care în absența unor tulburări colonice evidente, pare greu explicabilă. În cazul unor hemoragii abundente (13), care nu se opresc, este necesară intervenția chirurgicală, care, de altfel, elucidează și cauza exactă a rectoragiei utilizînd o sigmoidotomie longitudinală (sau o secțiune similară pentru o altă zonă afectată). În condiții tehnice adecvate, angiografia selectivă poate pune diagnosticul topografic al hemoragiei preoperator, cu o mare acuratețță (pînă la 90% din cazuri) în mîinile unor exploraționiști avizați. Subliniem, în sfîrșit, că această complicație, nu presupune coexistența necesară a unui proces inflamator diverticulitic.

Diverticulita a cărei simptomatologie a fost amintită, se poate solda cu abcese paracolice, fistulizări, dintre care cele mai trenante sînt în arborele urinar, peritonite generalizate sau localizate, în micul bazin cel mai adesea. O altă complicație poate fi obstrucția intestinală inflamatorie cu ileus sau subileus.

Diagnostic diferențial. Îngroșarea pereților ansei cu diverticuli, ca și prezența unor dureri abdominale (cel mai frecvent inferioare) mai accentuate sînt posibile în diverticuloza necomplicată. Diverticulita presupune, dimpotrivă, apariția febrei, leucocitozei, împăstarea regiunii afectate, prezența unui plastron pericolonic (abcedare, fistulizare).

Cancerul colonic produce, de obicei, rectoragii (posibile și în diverticuloza complicată și necomplicată). Indurația ansei afectate, imobilitatea sa, aspectul lacunar sau stenoza, decelabile irigografic, caracteristice cancerului, pot fi întîlnite și în diverticulita complicată. Sigmoidoscopia, dacă

permite abordarea leziunii vizibile irigografic, elucidează diagnosticul (tumoarea proemină în lumenul ansei și poate fi biopsiată). Colița granulomatoasă Crohn prezintă modificări radiologice ale reliefului colonic (pe o arie mai întinsă) cu aspect de „pietre de pavaj" (cobblestoning areas) ca și zimțarea conturului colonic (10).

Colita ulcerohemoragică se însoțește de scaune lichide sau moi ce conțin sînge, mucus și puroi.

Colita ischemică, în sfîrșit, produce mai ales rectoragii, are o localizare înaltă (unghiul splenic al colonului, îndeosebi), însoțindu-se de un evident context aterosclerotic (sufluri vasculare abdominale, modificări tensionale).

Probleme de diagnostic diferențial pot să mai apară cu apendicita acută, colita de iradiere, dizenteria amebiană, tuberculoza.

Tratamentul medical al diverticulozei constă dintr-o alimentație bogată în reziduuri celulozice (fibre), care poate fi suplimentată cu mucilagii (hemiceluloză), pentru creșterea volumului cu micșorarea concomitentă a durității fecalelor, spre a favoriza defecația. În scopul creșterii fibrelor alimentare din regim se adaugă 15—20 g/zi tărîță de grîu. În formele dureroase ale diverticulozei alimentația va fi, dimpotrivă „netedă", fără reziduuri, pentru a combate spasticitatea ansei bolnave. Sînt indicate atropinice, anticolinergice de sinteză, la nevoie pentazocin (Fortral), (nu însă morfină). *Diverticulita* impune repaus la pat, alimentație parenterală bine echilibrată, sondă de aspirație nazo-gastrică (în cazul vărsăturilor), antispastice, antibiotice cu spectru larg (ampicilină, kanamicină, gentamicină sau tetraciclină injectabilă pentru bacteroizi), pungă cu gheață pe abdomen și dacă este cazul abordarea chirurgicală a pacientului (rezecția ansei afectate, drenaj, toaleta peritoneului etc.). Intervenția este indicată în caz de fistulizare, peritonită, ileus, hemoragie, recidive frecvente. Hemoragiile grave (prin volum sau persistență) sînt, de asemenea, de competența chirurgiei. Se preconizează, totodată, intervenții de corecție a diverticulozei necomplicate (intervenții preventive) ca: rezecția ansei patologice cu anastomoză termino-terminală sau miotomia longitudinală. O chirurgie profilactică ar putea fi proiectată și în cazul: 1) crizelor dureroase repetate; 2) suspiciunea unei asocieri lezionale maligne; 3) fenomene subocluzive nete; 4) antecedente rectoragice grave (12, 14).

BIBLIOGRAFIE

1. **Abraham F.** — La maladie diverticulaire du côlon; anatomopathologie de la diverticulose colique. Rev. méd. Liège, 1980, **35** (2), 36.
2. **Almy T. P.** — Diverticular disease of the colon. The new look, Gastroenterology, 1965, **49**, 109.
3. **Brassinne A.** — Etiologie et pathogénie de la diverticulose colique, Rev. méd. Liège, 1980, 35 (2), 33.
4. **Debray C., Hardouin J. P., Besançon F., Ramboult J.** — Fréquence de la diverticulose colique selon l'âge, Sem. Hôp. Paris, 1961, **37**, 1 743.

5. **Findlay J. M., Smith A. N., Mitchell W. D., Anderson A. J. B., Eastwood M. A.** — Effects of unprocessed bran on colon function in normal subject and diverticular disease, Lancet, 1974, I, 146.
6. **Fleischner F. G.** — Diverticular disease of the colon. New observations and revised concept, Gastroenterology, 1971, 60, 316.
7. **Huges L. E.** — Postmortem survey of diverticular disease of the colon, Gut, 1969, **10**, 326.
8. **Loeb P. M., Sleisenger M. H.** — Diverticular disease of the colon in Gastrointestinal disease; Sleisenger, M. H., Fordran J. S., Edit. Saunders Comp., 1973, 1 415.
9. **Manousos O. N., Truelove S. C., Lumsden K.** — Prevalence of colonic diverticulosis in general population of Oxford area. Brit. med. J., 1967, III, 762.
10. **Marschak R., Janowitz H. D., Present D.** — Granulomatous colitis in association with diverticulitis, New Engl. J. Med., 1970, **283**, 1 080.
11. **Painter N. S., Truelove S. C.** — The intraluminal pressure pattern in diverticulosis of the colon, Gut, 1964, **5**, 201.
12. **Parks T. G., Connell A. M.** — The outcome in 455 patiens admitted for treatment of diverticular disease of the colon, Brit. J. Surg., 1970, **57**, 775.
13. **Rosenberg J. K., Rosenberg B. F.** — Massive hemorrhage from diverticula of the colon with demonstration of the source of bleeding, Ann. Surg., 1964, **159**, 570.
14. **Rosenberg R. A., Dawson J. L., Yeo R.** — Emergency resection in treatment of diverticular disease of the colon complicated by peritonitis, Brit. Med. J., 1968, III, 465.
15. **Ruyters L.** — Aspects cliniques et complications de la maladie diverticulaire Rev. méd. Liège, 1980, **35**, (2), 39.
16. **Slack W. W.** — Bowel muscle in diverticular disease, Gut, 1966, **7**, 668.
17. **Slack W. E.** — The anatomy, pathology and some clinical features of diverticulitis of the colon, Brit. J. Surg., 1962, 50, 185.
18. **Vosse-Matagne G.** — Diagnostic radiologique et endoscopique de la maladie diverticulaire du côlon, Rev. méd. Liège, 1980, **35** (2), 43.

6.2.9. DISPLAZIILE VASCULARE COLONICE

Displaziile vasculare colonice sînt afecțiuni rar întîlnite în patologie, dar a căror existență nu trebuie omisă deoarece se pot complica cu hemoragii colonice și rectale severe. În etiologia hemoragiilor colonice, displaziile vasculare intervin cu frecvență variabilă între 2—26%.

Displaziile vasculare sînt leziuni ce se pot întîlni la nivelul oricărui segment al tubului digestiv, dar sînt mai frecvente în peretele intestinului subțire (40%), gastric (31%), colon și rect (26%).

Morfopatologie. Din punct de vedere al structurii histologice displaziile pot fi de tip tumoral sau netumoral (tabelul 6.XIII).

— *Displaziile tumorale* sînt constituite din proliferări ale elementelor vasculare, capilare (hemangiom capilar), artere și vene (hemangiom cavernos).

Canalele vasculare neoformate conțin sînge și sînt delimitate de endoteliul ce este de regulă unistratificat și alcătuit din celule plate, sau pluristratificat — din celule rotunde care pot obtura lumenul. Cînd proliferarea elementelor endoteliale este marcată, tumoarea este de tip hemangiendoteliom.

Leziunile proliferative sînt de obicei localizate în submucoasă, dar prin creștere invadează musculara și mucoasa, generînd complicații, ca hemoragia și invaginația, cu ischemie adiacentă.

Displaziile netumorale — mai frecvente sînt hamartoamele, telangiectaziile și angiodisplazia colonică a vîrstnicilor.

Scanned with OKEN Scanner

Scanned with OKEN Scanner

Tabelul 6.XIII

Clasificarea displaziilor vasculare colonice

Tumorale	1. Hemangioame	Capilare mixte (capilare cavernoase)	
		Cavernoase	— flebectazii multiple — polipi circumscriși — forma difuzinfiltrativă
	2. Hemangiomatoza difuză a tractului digestiv		— expansivă — singulară — multiplă
	3. Hemangioendoteliom		
	4. Sarcom Kaposi		
Netumorale	a. Genetice	1. Hamartoame (malformații arterio-venoase) 2. Telangiectazii (boala *Rendu-Osler*)	
	b. Dobîndite. Angiodisplazia colonică		

Hamartoamele, alcătuite din structuri arteriovenoase dezvoltate în exces și dispuse dezordonat, au caracter de malformații pe de o parte, dar și tumoral pe de altă parte.

Telangiectaziile sînt dilatații localizate ale unor vase capilare fără componentă proliferativă, din peretele cărora lipsesc stratul muscular și elastic. Telangiectaziile colonice constituie o localizare rară în cadrul sindromului Rendu-Osler.

Spre deosebire de hamartoame și telangiectazii, *angiodisplazia colonică* propriu-zisă este o leziune dobîndită, apare la vîrstnici și este localizată aproape exclusiv la nivelul colonului ascendent și cecului. Histologic nu sînt malformații arteriovenoase, ci lacuri vasculare submucoase dilatate, alcătuite din artere și vene (fig. 6.72 A și B). Spațiile vasculare sînt uneori separate de lumen numai printr-o singură pătură de endoteliu. Datorită bolii ischemice colonice se produce o perfuzie ineficientă a mucoasei, asociată cu formarea de fistule arteriovenoase submucoase.

Patogenia angiodisplaziei colonice nu este cunoscută. Pentru explicarea ei au fost emise două ipoteze: prima, consideră angiodisplazia ca termenul final al unei ischemii cronice a mucoasei colonului, iar a doua susține că leziunea este rezultatul final al unei obstrucții intermitente a venelor ce drenează cecul la nivelul unde ele străbat stratul muscular.

Tablou clinic. Simptomatologia poate fi evidentă la orice vîrstă, cu excepția angiodisplaziei secundare colitei ischemice care este apanajul vîrstnicilor. De regulă, manifestările clinice apar în jurul vîrstei de 30 de ani — ca hemoragie digestivă evidentă, scaune cu sînge roșu, sau pierderea abundentă de sînge pur prin rect. Dacă hemoragiile sînt mici și repetate, bolnavii prezintă doar anemie hipocromă — feriprivă. Formațiunile tumorale ce evoluează spre seroasă, pot sîngera în afara lumenului intestinal producînd un hematom retroperitoneal și uneori șoc hemoragic.

Formele tumorale ale displaziilor vasculare colonice pot provoca și un sindrom de obstrucție colonică ce se dezvoltă acut și recurent, sub

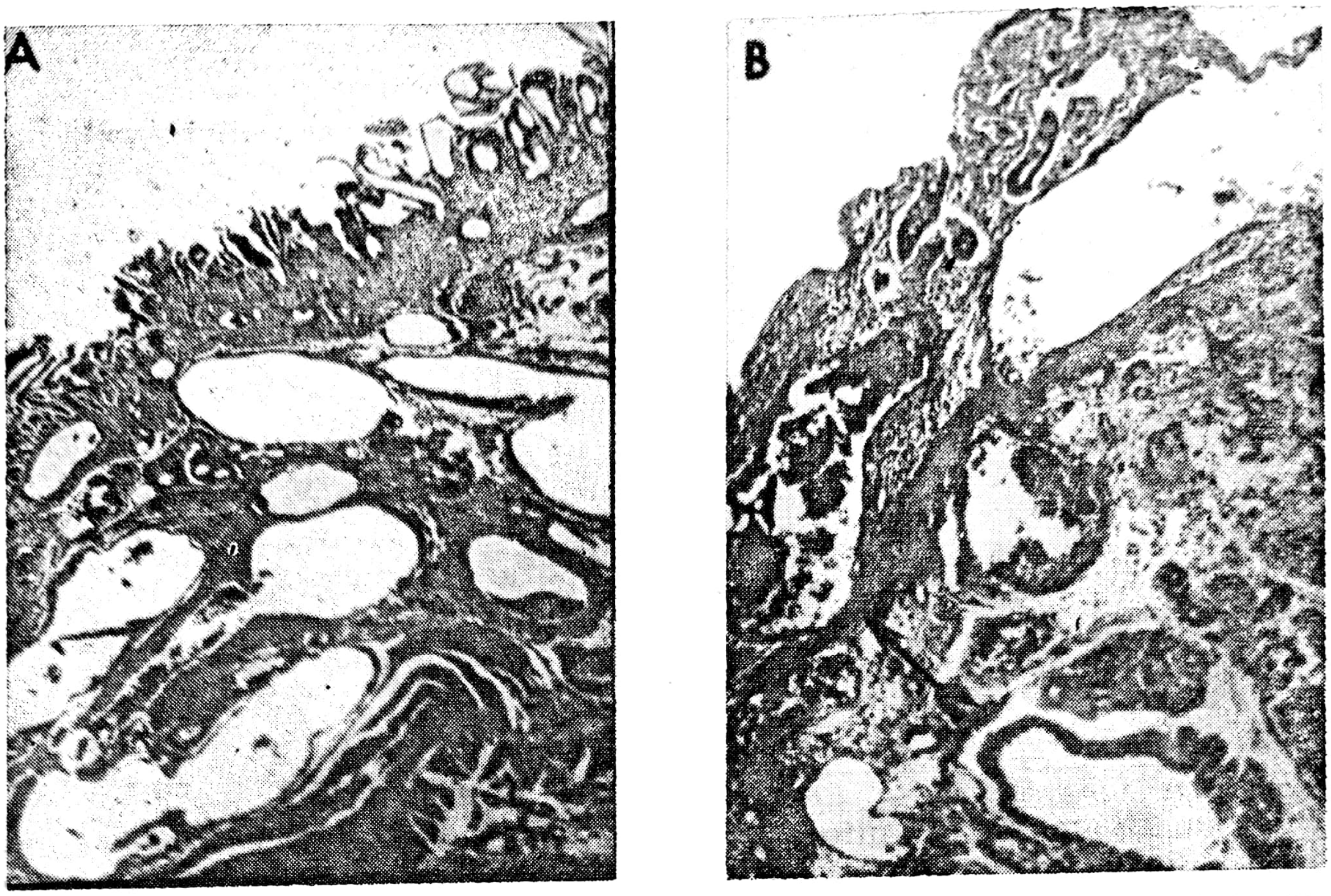

Fig. 6.72. — Secțiuni histologice prin peretele cecal cu leziuni de angiodisplazie (1). *A:* spații vasculare cu perete subțire în submucoasă; *B:* spații vasculare ectatice în submucoasă și mucoasă; săgețile indică muscularis mucosae.

forma invaginației, sau cronic cînd îngustarea lumenului are loc progresiv și lent.

Anamneza minuțioasă cu consemnarea unor episoade hemoragice cît și lipsa simptomelor unor afecțiuni ce evoluează cu sîngerare colonică, ridică suspiciunea de angiodisplazie colonică.

Examenul clinic este, în majoritatea cazurilor, sărac în date ce pot sugera diagnosticul.

La bolnavii cu sindrom Rendu-Osler se pot observa telangiectazii perioronazale caracteristice.

Telangiectaziile sînt frecvente în sclerodermie și variantele ei (sindrom calcinosis cutis+sclerodactilie+telangiectazie=S.C.S.T.) sau acestea asociază și ciroza biliară primitivă (CBP).

Aspectul semiologic caracteristic acestor sindroame trebuie să trezească suspiciunea unei telangiectazii colonice, mai ales dacă există o anemie hipocromă sau sîngerare colonică fără explicație evidentă. Nu trebuie omis faptul că în asemenea cazuri hemoragia digestivă poate fi datorată și altor afecțiuni, ca diverticuloza colonică, hernia hiatală sau varicele esofagiene, condiții frecvent întîlnite în sclerodermie și CBP.

La vîrstnici, prezența simptomelor de ateroscleroză cerebrală, coronariană, a arterelor membrelor inferioare, alături de datele anamnestice caracteristice colitei ischemice, sugerează posibila coexistență a angiodisplaziei colonice.

Frecventa asociere a leziunilor valvulare aortice cu angiodisplazia gastrointestinală (stomac, duoden, colon drept) face ca decelarea unei leziuni

aortice la examenul clinic să poată semnala prezența angiodisplaziei colonice. Această asociere este importantă de reținut, deoarece examenul aortic nu trebuie să lipsească din bilanțul complet preoperator al cazurilor de angiodisplazie complicată.

Angiodisplazia poate fi prezentă și la subiecți care nu au avut hemoragii digestive inferioare.

Examenul radiologic — irigoscopic furnizează deseori date normale sau aspecte total necaracteristice, mai ales în formele tumorale.

Uneori la examenul abdominal pe gol se pot evidenția calcificări la nivelul ectaziilor venoase.

Imaginile caracteristice colitei ischemice cronice trebuie să atragă atenția asupra existenței posibile a angiomatozei colonului drept.

Progrese diagnostice s-au realizat cu ajutorul angiografiei mezenterice selective. Timpii arteriografiei pot fi modificați izolat sau asociat (timp arterial, capilar, venos). S-au descris o serie de aspecte sugestive în angiodisplazii, din care frecvente sînt colecția unei mari cantități de substanță radioopacă în vase neregulate cu umplere venoasă precoce, sau accentuarea numai a desenului capilar cu stază evidentă la nivelul malformației. În anomaliile izolate masive patul capilar este foarte extins, artera este dilatată, iar vena de drenaj bine vizualizată. Uneori se evidențiază numai dilatarea arborelui arterial mezenteric și umplerea precoce și masivă a venei mezenterice superioare, fără modificări ale peretelui capilar.

Modificări angiografice similare apar și în alte formațiuni tumorale bine vascularizate, ca leiomioame, carcinoid, adenocarcinom vilos al colonului; numai coroborarea lor cu endoscopia și biopsia poate preciza diagnosticul.

Arteriografia permite și stabilirea sediului hemoragiei prin vizualizarea zonei unde substanța de contrast extravazează în lumenul colonului, element important de diagnostic, deoarece leziunea poate fi extinsă sau difuză, iar hemostaza trebuie făcută la locul hemoragiei. S-au limitat astfel colectomiile extinse practicîndu-se colectomii și rezecții segmentare.

Endoscopia cu biopsie este de un real ajutor pentru precizarea diagnosticului, a varietății histologice, a sediului hemoragiei cu condiția ca aceasta să nu fie masivă pentru a permite un examen corect.

Biopsia se va efectua cu atenție, existînd pericolul sîngerării.

Diagnosticul este dificil de stabilit, de cele mai multe ori angiografia coroborată cu examenul endoscopic și examenul histologic putînd furniza relații complete. Sugestia diagnosticului trebuie să apară în fiecare caz cu hemoragie colonică de etiologie obscură, cu caracter recurent.

Diagnosticul diferențial trebuie făcut cu o serie de afecțiuni ce evoluează cu hemoragii colonice:

— Diverticuloza colonică se complică frecvent cu hemoragii mai ales la nivelul colonului drept. Diverticulozei i se pot asocia, la vîrstnici, leziuni angiodisplazice colonice, ca și telangiectazii care pot de asemenea sîngera. Angiografia și endoscopia stabilesc asocierile și care din leziuni sîngerează, elemente necesare pentru individualizarea tratamentului.

— Tumorile colonice de etiologie nevasculară dar bogat vascularizate (leiomiom, carcinoid, adenom vilos) sîngerează mai frecvent decît cele slab vascularizate. Diagnosticul se stabilește endoscopic.

Scanned with OKEN Scanner

— Bolile inflamatorii colonice evoluează de asemenea cu hemoragii, prin leziuni ulcerative ale mucoasei. Aspectele endoscopice, bioptice și radiologice sînt caracteristice.

— Varicele mezenterice și mai rar colonice din sindromul de hipertensiune portală, carcinoidul cu reacție desmoplastică la nivelul mezenterului, o tumoră pancreatică ce invadează vena mezenterică pot fi cauza de sîngerare. Angiografia revelează dilatațiile venoase și circulația colaterală, aspect diferit de cel din angiodisplazii.

— Colitele ischemice prezintă tabloul clinic și imagini radiologice caracteristice arteriografic și irigoscopic (penuria vaselor, ulcerații, stenoze).

— Ulcerul solitar al rectului și hemoroizii sînt condiții ce se pot diagnostica prin examen rectoscopic.

Prognostic. După o sîngerare, bolnavii devin de regulă asimptomatici dar recidivele sînt frecvente și asociate cu anemie hipocromă feriprivă.

Tratament. După practicarea angiografiei care stabilește sediul hemoragiei, se introduce un cateter intravascular și se infuzează epinefrină 12—20 mg/minut în hemoragiile arteriale, sau pitresină 0,3—0,1 unit/minut în hemoragiile venoase. Tratamentul conservator a dat bune rezultate deoarece sistează hemoragia, evitînd riscurile unei colectomii, mai ales în hemoragiile masive.

Pericolul recidivei există, deoarece capilarele și venulele din submucoasă se pot recanaliza și sîngera din nou.

Tratamentul chirurgical constă în colectomie de obicei dreaptă sau rezecție segmentară, după localizarea exactă a sediului hemoragiei cu ajutorul angiografiei.

În unele cazuri ce evoluează cu sîngerare mică și limitată (mai ales în telangiectazii) se poate folosi electrocoagularea pe cale endoscopică. În acest procedeu recidiva este însă regula, impunînd ulterior intervenția chirurgicală.

BIBLIOGRAFIE

1. **Athanasoulis Ch. și colab.** — Angiodysplasia of the intestinal tract as a cause of recurent bleeding, în Progress in Gastroenterology, vol. 3 (Jerzy Glass B. Ed.), 1977, 857—871, Grune and Stratton New York.
2. **Baum S., Athanasoulis Ch.** — Gastroenterology, Ed. Bockus H., Saunders Co., 1976, vol. II, cap. 80, pag. 866.
3. **Math R., Sequlin J., Weitzman F., Birkett D., Williams L.** — Amer. J. Surg., 1981, p. 478—481.
4. **Nemir Jr. P.** — in Gastroenterology, Ed. Bockus H., Saunders Co., 1976, vol. IV, cap. 161, p. 359.
5. **Rogers I. A., Bernstein St.** — „The Science and practical of clinical Medicine", Ed. Dietschy, M. J., vol. I, 1976, p. 125.

6.2.10. ULCERUL SOLITAR COLONIC

Afecțiune de o extremă raritate, ulcerul solitar al colonului, cunoscut și descris încă din anul 1832, îndeosebi pe cazuri studiate necroptic, este o leziune crateriformă asemănătoare ca aspect ulcerului gastric, unică, ce poate apare în diverse segmente ale colonului (cec, sigmoid, rect). De obicei are o evoluție cronică (1, 2, 4).

Scanned with OKEN Scanner

Morfopatologie. Leziunea are o formă rotundă, cu un diametru variind între 5 mm — 5 cm. Marginile craterului ulceros sînt puțin reliefate (ca și cînd pierderea de substanță ar fi fost obținută cu ajutorul unei substanțe). Țesuturile vecine sînt normale ca aspect și structură microscopică. Ulcerul pătrunde pînă în submucoasă sau poate ajunge pînă la nivelul seroasei, în cele din urmă fisurîndu-se. La baza ulcerației, țesutul colonic este infiltrat cu limfocite, plasmocite, fibroblaști. Proliferarea conjunctivă crește progresiv cu cronicizarea leziunii. Vasele din submucoasă pot fi obstruate prin procese de tromboză. În unele cazuri inflamația este exuberantă și ulcerul pare situat în centrul unei mase pseudotumorale. Perforarea ulcerului determină o peritonită septică difuză.

Etiologia nu se cunoaște. Ipoteza infecțioasă (virală sau bacteriană) nu s-a dovedit a fi exactă. Este posibilă ulcerarea unor arii cu mucoasă colonică heterotropică (leziuni chistice, care ulterior se ulcerează).

Tablou clinic. Afecțiunea se întîlnește între 40—50 ani, mai frecvent la bărbați, exceptînd ulcerul solitar al rectului, care predomină la vîrste tinere (în medie 20 ani, fără relație cu sexul).

Ulcerul solitar al cecului poate evolua cu o simptomatologie acută sau cronică. În prima eventualitate, care este și cea mai gravă, pacienții au febră, dureri în fosa iliacă dr., constipație, tulburări care simulează apendicita acută. La palpare se poate simți o împăstare localizată (plastron), cînd leziunea interesează, prin efracție, peritoneul pericecal.

Ulcerul solitar sigmoidian evoluează cu constipație și dureri în fosa iliacă stîngă. Sensibilitatea locală poate fi uneori accentuată. Simptomele sugerează uneori o diverticulită, iar dacă apar mici rectoragii repetate, diagnosticul virează către neoplasm. Sigmoidoscopia pune însă în evidență prezența ulcerului cu caracterele descrise mai sus.

Ulcerul solitar al rectului are tendința la evoluție cronică și se manifestă cu dureri joase abdominale, rectale, legate de defecație, la care se asociază apariția unei rectoragii trenante. În unele cazuri afecțiunea evoluează cîțiva ani, ca atare. Rectoscopia pune în evidență leziunea crateriformă caracteristică. Biopsia se efectuează cu dificultate, deoarece marginile craterului ulceros sînt puțin ridicate și, prin urmare greu de abordat, fără riscul perforației (3).

Examene paraclinice. Examenul radiologic al rectocolonului cu ajutorul clismei baritate poate evidenția dar cu dificultate, prezența unei imagini rotunde (defect de umplere), situată către marginea antimezenterică a uneia din porțiunile, menționate mai sus, ale colonului. Leziunea nu este totdeauna vizibilă. Colonul poate prezenta la acest nivel un spasm accentuat, ca semn indirect.

Leziunea poate fi pusă în evidență, cu mai mare precizie coloscopic (sau rectoscopic, pentru ulcerul solitar al rectului). De asemenea, cu ajutorul acestei ultime explorări se pot face eventual examene bioptice.

Evoluție — tratament. Localizările la nivelul cecului sau sigmoidului, avînd tendința la penetrare profundă și perforație, impun, în general intervenția chirurgicală. Leziunea rectală are un caracter mult mai atenuat, staționar, fapt care permite un tratament local (endoscopic) constînd din cauterizări, la care se pot asocia clisme medicamentoase. Rezolvarea chirurgicală, cînd este necesară, implică amputarea rectului, intervenție cu consecințe funcționale adesea redutabile.

Scanned with OKEN Scanner

BIBLIOGRAFIE

1. **Butsch J. L., Dockerty M. B., McGill H. D., Judd E. S.** — Solitary nonspecific ulcer of the colon — Arch. Surg., 1969, 98, 171.
2. **Madigan M. R., Morson B. C.** — Solitary ulcer of the rectum Gut, 1969, 10, 871.
3. **Earnest D. L., Sleisenger M. H.** — Other diseases of the colon and rectum (în Gastrointestinal Disease) — Sleisenger şi Fordtran — Saunders Comp. 1973, 1 510.
4. **Haţieganu I.** — Ulcerele intestinale (în Medicina Internă) — Tratat, vol. II, 1956, 312, Ed. Medicală, Bucureşti.

6.2.11. AFECŢIUNI ACUTE ŞI CRONICE ANALE ŞI PERIANALE

Pacienţii care se adresează medicului pentru suferinţe în regiunea anală, afirmă, de obicei, că au „hemoroizi“. În acest „diagnostic“ se includ însă diverse afecţiuni cu simptome asemănătoare: prurit, sîngerări, secreţii, modificări de culoare, adesea dureri, prezenţa de diverse formaţiuni, tulburări ale consistenţei sau frecvenţei scaunului şi tulburări de continenţă. Marea diversitate a afecţiunilor anale şi perianale care evoluează cu simptomele menţionate, variază de la simple şi benigne foliculite, pînă la boli grave şi rare, cum este tuberculoza subcutanată fistuloasă. Regiunea perianală este sediul a numeroase *afecţiuni ale pielii:*

— Dermatoze: intertrigo, psoriasis vulgar, lichen ruber, pemfigus, dermatoză cortizonică.

— Infecţii: foliculite, micoze, condiloame, lues (stadiul I şi II), herpes genital, scabie, pediculoză.

— Alergii: eczeme de contact, alergice sau toxice, eczeme microbiene.

— Tulburări pigmentare: vitiligo, acanthosis nigricans benignă sau malignă.

— Tumori benigne: fibrom, leiomiom; şi maligne: carcinom cu celule plate, boala Bowen.

Din afecţiunile pielii menţionate, vor fi prezentate succint cîteva mai frecvent întîlnite:

Micozele produse de infecţii cu Candida albicans şi mai rar cu Candida torulopsis sau parapsilosis, apar mai frecvent la copii, obezi şi la persoane cu boli consumptive, sau cu transpiraţii abundente. Imaginea de coleretă constituită din încreţituri solzoase întoarse spre centrul zonei de micoză este caracteristică.

Diagnosticul este precizat prin culturi pe medii pentru ciuperci, din solzi şi din scaun.

Tratamentul constă în aplicaţii externe în primele 5 zile cu sol. Castellani cumcolore şi paste cortizonice cu Vioform şi apoi 10 zile cu soluţie verde brillant 1% şi cu Nystatin 100 000 u/g într-o pastă sau unguent, şi în administrare perorală, de la început, de Nystatin.

Eczemele perianale, acute sau cronice, sînt adesea un simptom, sau o consecinţă a hemoroizilor, care prin staza venoasă şi edemul perianal favorizează constituirea unei eczeme de stază. Secreţii de durată, în rectite, anite, fistule rectale, pot provoca sau întreţine o eczemă. Alteori eczema este de natură alergică, prin alergeni conţinuţi în diverse preparate me-

Scanned with OKEN Scanner

dicamentoase aplicate local, hîrtie igienică sau prin abuz de laxative (eczeme de contact), ori prin alergeni alimentari. O micoză perianală poate juca un rol primar, alteori apare secundar. Simptomele eczemelor perianale sînt reprezentate de prurit, roșeață, edem, papulo-vezicule, uneori mici cruste, leziuni de grataj, infecții secundare. În formele acute apar secreții, pe cînd în cele cronice pielea este uscată, îngroșată, hiperkeratozică. Precizarea diagnosticului etiologic se obține prin anamneză, teste cutanate și eventual determinarea IgE sau căutarea alergenului în cauză prin RAST.

Tratamentul vizează cauzele eczemei. Aplicarea de pomezi cu corticoizi simpli (Locacorten), sau asociați cu Vioform (Locacorten-Vioform), cînd eczema este infectată, ameliorează rapid semnele locale. Cînd pielea este intens inflamată, băile de tărîțe pot fi utile. Uneori un tratament sclerozant al unor hemoroizi prezenți influențează favorabil afecțiunea. Decelarea și înlăturarea factorilor cauzali (alergeni de contact, medicamente, micoză etc.) este obligatorie.

Condiloamele acuminate sînt tumorete multiple hiperkeratozice, ușor ascuțite, alb-roșietice, de etiologie de obicei virală. Ele se însoțesc de prurit, adesea de o secreție rău mirositoare, iritantă și uneori de dureri. Ele sînt susceptibile uneori de retrocedare spontană, alteori se transformă în condiloame mari necrotice sau în proliferări întinse distructive.

Condiloamele gigante (tumori Bushke-Löwenstein) sînt variante clinice mai maligne ale condiloamelor acuminate, avînd toate criteriile histologice ale unei tumori benigne. Ele se însoțesc de o inflamație cronică importantă a țesuturilor subiacente care evoluează cu disfuncții, proliferare conjunctivă, formare de fistule și uneori degenerare malignă.

Ca tratament, în condiloamele mici se folosesc atingeri cu soluție alcoolică 20%, podofilină și acoperirea zonelor vecine cu o pastă sau aplicații timp de cîteva luni de Dermatol pudră, iar pentru condiloamele mari se practică electrocauterizarea. Uneori aplicări de Dermatol pulbere timp de cîteva luni duce la dispariția lor. Condiloamele au deseori tendințe la recidive, și pot degenera malign; potențialul lor malign pare să crească, dacă sînt prezente și fisuri anale. În condiloamele gigante se practică excizia chirurgicală largă.

Condiloamele late, cu o culoare arămie și miros fetid particular, sînt de natură luetică (sifilide în stadiul II).

Tromboza/perianală considerată uneori în mod eronat ca hemoroizi externi trombozați, „criză hemoroidară acută", sau cu un hematom perianal acut, este de fapt o tromboză acută în unele din spațiile venoase largi ale plexului hemoroidal inferior (sau extern), care este acoperit de anoderm și piele, ambele posedînd numeroase fibre senzitive din nervul rușinos.

Pe lîngă unii factori favorizanți (eforturi la naștere sau la defecație, stat îndelungat pe scaun sau pe suprafețe calde ori reci), tromboza poate apare și spontan.

În curs de una sau cîteva ore se constituie un nodul de dimensiuni variabile (bob de mazăre — ou de găină) de culoare roșu-vînăt, extrem de dureros la atingere, situat sub piele, în vecinătatea anusului sau pătrunzînd sub anoderm pînă la linia dentată. Trombusul se resoarbe în cîteva săptămîni și lasă în loc o plică cutanată numită *mariscă*. În caz de

Scanned with OKEN Scanner

tromboze recidivante, se poate constitui o coroană de marisce care favorizînd inflamații locale, pune probleme de igienă deosebită a regiunii anoperianale.

Tratamentul poate fi conservator, cînd nodulul este mai mic și mai puțin dureros și constă în aplicarea de unguente cu heparină sau heparinoid (Lasonil) și cu anestezice (Nupercainal). Dacă nodulul este mai mare, se practică sub anestezie locală o incizie și se excizează o zonă în formă de romb din piele și anoderm, împreună cu trombusul situat dedesubt. După o săptămînă, cu băi de șezut cu mușețel și tratament local, plaga se cicatrizează.

6.2.11.1. HEMOROIZII

Definiție. Hemoroizii sînt dilatații ale plexului venos hemoroidal submucos situate în canalul anal. Ei pot fi asimptomatici, sau provoca diverse simptome, care realizează „suferința“ sau boala hemoroidară. Frecvența lor variază între 60—80% din populația adultă.

Noțiuni anatomice. Plexul hemoroidal situat submucos, sub linia anorectală (linia dințată) este o formațiune turgescentă, cu structură arteriovenoasă, denumită și „corpul cavernos al rectului“. El este asigurat arterial de terminațiile arterei hemoroidale superioare în număr de trei, una stîngă și două drepte, care abordează plexul în trei puncte ce corespund topografic, la examenul rectoscopic, orelor 3, 7 și 11, acestea fiind și locurile unde se formează hemoroizii. Participarea sîngelui arterial explică culoarea roșie deschisă a sîngelui în hemoragiile hemoroidare. Plexul comunică prin colaterale supra-, trans- și subsfincteriene cu plexul hemoroidal inferior, situat sub anoderm și subcutan perianal și prin turgescența sa asigură, împreună cu sfincterul intern, continența fină a anusului pentru gaze și lichide.

Etiologie — patogenie și fiziopatologie. În producerea hemoroizilor participă atît un aport crescut de sînge arterial cît și o tulburare a circulației sîngelui venos. Primul factor este activ după mese abundente, consum de alcool, în menstră și graviditate, prin creșterea circulației de cauză hormonală, iar al doilea în constipația cronică, abuzul de laxative, hipertensiunea portală, în spasme sfincteriene, sedentarism (1). În alte cazuri, formațiuni apărute în micul bazin, tumori recto-sigmoidiene, procese inflamatorii alergice, pot provoca congestii și duce la formarea de hemoroizi.

Un rol important are contracția spastică a sfincterului intern, care împiedicînd circulația sîngelui venos (care se face de sus în jos, spre plexul hemoroidal inferior și în mare parte prin venele ce traversează sfincterul), conduce la stază și dilatații în „corpul cavernos al rectului“ și cu timpul la hiperplazii și hipertrofii ale acestuia, care sînt hemoroizii. Sfincterul intern este hiperactiv la unii bolnavi cu hemoroizi, fapt demonstrat prin manometria anală în repaus. Contracția sa spastică în diverse situații (mai ales în constipație), care comprimă venele transsfincteriene și are ca urmare distensia „corpului cavernos rectal“, este de o importanță majoră pentru constituirea hemoroizilor.

Factori heredo-familiali și hormonali sau o deficiență a țesutului conjunctiv sînt mai puțin importanți, deși uneori se constată prezența la mai

Scanned with OKEN Scanner

mulți membri ai familiei (sau la aceeași persoană) de varice, varicocel, hernii, ptoze sau prolapsuri de organe.

Tablou clinic. Nu toți hemoroizii provoacă suferințe. În producerea și evoluția hemoroizilor au fost descrise trei stadii cu simptomatologie corespunzătoare.

În primul stadiu, hemoroizii apar sub forma uneia sau mai multor proeminențe nodulare sub mucoasa anală, la nivelul liniei dentata. Ei nu sînt palpabili, ci numai vizibili endoscopic prolabînd în lumenul endoscopului. La această hiperplazie a corpului cavernos rectal, mușchiul canalului anal răspunde printr-o hipertrofie progresivă pentru a opri căderea hemoroizilor în jos. Singurul simptom în acest stadiu este o sîngerare cu sînge roșu-deschis, arterial, ce apare la suprafața fecalelor.

În al doilea stadiu, nodulii hemoroidari măriți de volum, ajung să prolabeze intermitent, mai ales la defecație, sub mucoasa foarte sensibilă a canalului anal, provocînd adesea dureri vii, care simulează o inflamație. Defecația este dureroasă și hemoroizii care prolabează se retrag totdeauna spontan. Uneori evacuarea scaunului este incompletă. Datorită prolabării și retragerii repetate a hemoroizilor, mucoasa se fibrozează, ceea ce face ca sîngerările să fie mai rare. În acest stadiu se întîlnesc frecvent prurit, secreții și eliminări de mucus.

În al treilea stadiu, hemoroizii mult măriți de volum, cad ireversibil în canalul anal; se produce astfel un prolaps anal, iar hemoroizii de aspect albastru-vînăt, care se exteriorizează prin anus la diverse eforturi (defecație, tuse), la început mai pot fi reintroduși manual, pentru ca în final să prolabeze permanent, și să dea senzația falsă a nevoii de defecație și senzația de corp străin. Eroziunile frecvente întrețin spasme ale sfincterului anal.

La bătrîni, cu tonusul sfincterian scăzut, apare un prolaps spontan la mers, uneori cu incontinență aproape completă de fecale. Arhitectura anală este complet alterată și mecanismul angiomuscular de continență, serios afectat, tonusul sfincterian este scăzut și canalul anal adesea deschis. Ca urmare, apar secreții mucoase, eczeme și prurit anal.

Dimensiunile hemoroizilor nu sînt obligatoriu proporționale cu intensitatea simptomelor pe care le provoacă. Dacă tonusul și musculatura sfincteriană rămîn încă puternice, prin comprimarea venelor transsfincteriene produc oprirea circulației, cu stază ce favorizează apariția de tromboze și tromboflebite cu dureri extrem de vii.

Uneori, prin sîngerări mici, adesea neobservabile dar continuu repetate, se produce o anemie hipocromă, a cărei cauză poate rămîne obscură sau fi eronat interpretată.

O constipație cronică este adesea prezentă și prin eforturile de defecație accentuează suferința hemoroidală, realizîndu-se un adevărat cerc vicios.

Alte complicații ale hemoroizilor sînt anita, perianita și tromboza hemoroidară.

Simptomele hemoroizilor sînt adesea deșteptate sau intensificate de diverși factori: consum de alcool, condimente, diaree, abuz de laxative, alergii intestinale.

Diagnosticul hemoroizilor se realizează prin inspecția regiunii anale, examenul digital și endoscopic. Punînd pacientul să-și contracte mușchii

Scanned with OKEN Scanner

abdomenului, se obține o exteriorizare a hemoroizilor situați în canalul anal, iar printr-o contracție maximală poate apare și un prolaps rectal mucos, parțial sau complet, care odată cu încetarea contracției revine la locul său. Este o greșeală să se creadă că hemoroizii pot fi depistați prin tact digital în canalul anal. Ei devin palpabili numai cînd sînt fibrozați sau trombozați. O precizare diagnostică a formațiunilor găsite la palpare nu se poate obține decît prin examenul endoscopic. În cursul acestuia, dacă pacientul se contractă, hemoroizii se congestionează și devin mai vizibili, sau proemină, în special către orele 2, 5 și 9 în poziția genu-pectorală. Examenul endoscopic al ampulei rectale este necesar în fiecare caz, iar dacă se suspectează un proces situat mai proximal, se recurge și la un examen sigmoido- sau colonoscopic.

Examenul endoscopic este singurul care permite constatarea și evaluarea stadiului hemoroizilor, necesare pentru o terapie corectă.

Hemoroizii trebuie diferențiați de alte formațiuni anorectale, uneori interpretate greșit ca „hemoroizi externi“: tromboze perianale, marisce, fibroame anale prolabante, condiloame acuminate.

Tratament (tabel 6.XIV). Tratamentul hemoroizilor nu va fi început fără o rectoscopie prealabilă și numai după ce vor fi excluse alte afecțiuni anorectale. În toate cazurile sînt necesare unele măsuri generale:

— Regim alimentar în raport cu intoleranțele bolnavului ce rezultă din anamneză. Este indicată oprirea alcoolului, cafelei, ciocolatei, condimentelor.

— Combaterea constipației și regularizarea scaunului, prin mijloace naturale, evitîndu-se, pe cît posibil, laxativele. Se evită eforturile mari de defecație care produc mai curînd o închidere a canalului anal și favorizează prolapsul hemoroizilor. O diaree prezentă va fi tratată. Constipația

Tabelul 6.XIV

Tratamentul hemoroizilor (după Arnold K. [1])

	Tonus sfincterian: Normal	Tonus sfincterian: Crescut
Stadiul 1		
	Sclerozare Coagulare cu lumină infra-roșie	
Stadiul 2		Dilatație sfincteriană Sfincterotomie
	Ligatură Operație	
Stadiul 3		

Scanned with OKEN Scanner

și diareea provoacă și întrețin reacții inflamatorii în plexul hemoroidal și mucoasa anală.

— Igiena atentă a regiunii anale, prin spălarea regiunii cu un burete moale cu apă fără săpun (substanțe alcaline sau sintetice pot irita pielea anală) la temperatura mai bine tolerată de bolnav.

— Exerciții de închidere și relaxare a sfincterului anal (de 2—3 ori pe zi cîte 30—40—80, în ritm de o contracție pe secundă și o relaxare pe secundă). Ele ameliorează circulația, evitînd staza și tonifică funcția slăbită a aparatului sfincterian.

Tratamentul conservator constă în:

— Tratament topic prin măsuri care se adresează complicațiilor locale: supozitoare simple (Hemorsal) sau supozitoare și unguente cu corticoizi (Hemorzon) ameliorează sau înlătură complicațiile acute și inflamatorii (anite, rectite, eczeme). Pentru a fi eficace supozitoarele trebuie ținute în canalul anal cel puțin 5 minute. Folosirea mai îndelungată (peste 2 săptămîni) a preparatelor cortizonice poate avea efecte negative (atrezia mucoasei, risc de infecție cu Candida).

Efecte favorabile simptomatice au și unguente cu anestezice (Nupercainal) sau heparinoizi (Lasonil) care au acțiune antiinflamatorie, antitrombotică și de resorbție a edemelor.

— Tratament sclerozant, indicat pentru hemoroizii în stadiul 1 și 2 cu tonus sfincterian normal și care sîngerează mult, cu injecții de fenol 5% în oleu de arahide, strict submucoase, repetate la 4 săptămîni interval. Tratamentul poate fi util și la hemoroizii care prolabează intermitent (la mers, efort), ușor reductibili, sau în cazurile cînd operația este contraindicată (bătrîni) (3). O metodă de sclerozare mai eficace este propusă de Blond cu 0,5—1 ml sol. Chinină 20%, care însă necesită o stăpînire perfectă a tehnicii (2). Sclerozarea este contraindicată în cursul sarcinii, în sindroamele hemoragice și în stările inflamatorii sau trombozante ale plexului cavernos. O complicație rară constă în apariția de necroze localizate și mai rar extinse ale mucoasei rectale, a căror cauză poate fi un proces imunologic de tip fenomen Arthus.*

— Criocoagularea poate fi aplicată ambulator, dar plăgile restante provoacă dureri mari și se vindecă greu.

Coagularea prin lumină infraroșie, introdusă recent (Nath) dă rezultate bune. Ea se realizează simplu, prin aplicarea de lumină infraroșie cu un aparat mic pe plexul hemoroidal, în mai multe ședințe; ea este eficace și lipsită de complicații.

— Ligatura cu gumă a nodulilor hemoroidali, după Blaisdell-Barron, este de asemenea eficace, mai ales pentru hemoroizii mai mari din stadiul 2, evitînd adesea o operație necesară. Ea constă în aplicarea la baza nodulului prolabat a unui inel strîns de gumă; nodulul hemoroidal strangulat se necrozează și după 10—12 zile cade. Procedeul se aplică la hemoroizii în stadiul 1—2.

---

* Prin sclerozare se obțin vindecări în pînă la 60% din cazuri și ameliorări în 30%.

Hemoroizii asimptomatici nu necesită tratament ci numai măsurile generale amintite. Dacă bolnavii care suferă se adresează cît mai curînd medicului, procedeele conservatoare rezolvă majoritatea situațiilor.

Tratamentul chirurgical rămîne indicat mai ales pentru hemoroizii din stadiul 3, cu sîngerări și secreții supărătoare.

La pacienții mai tineri, cu tonus sfincterian puternic, cu hemoroizi care sînt la limita între stadiul 2 și 3, o dispariție a suferințelor hemoroidale poate fi obținută fie printr-o dilatație maximală după Lord, fie printr-o sfincterotomie laterală a sfincterului intern (2).

Pentru înlăturarea hemoroizilor din stadiul 3, care corespund unei hipertrofii pure a corpului cavernos rectal, este indicată metoda de ligatură — excizie Milligan-Morgan, simplă și rapidă.

În cazurile cu prolaps hemoroidal și anal, în care este necesară reconstituirea canalului anal îmbrăcat cu anoderm sensibil, pe lîngă hemoroidectomia submucoasă după Parks, care dă numai rezultate parțiale, s-a dovedit eficace tehnica Fansler (1).

6.2.11.2. FISURA ANALĂ

Definiție. Fisura anală este un ulcer linear al mucoasei canalului anal, care penetrează pînă la sfincterul intern. Se disting, în raport cu cauza, fisuri primitive sau secundare și în raport cu evoluția, fisuri acute și cronice. Denumirea este necorespunzătoare, deoarece este vorba de un adevărat ulcer, de obicei longitudinal, în a cărui bază se găsesc fibre musculare sfincteriene și numeroase terminații neurosenzitive descoperite, a căror excitație provoacă durerile caracteristice.

Fisura anală este situată totdeauna sub linia dentata, în 90% din cazuri la nivelul comisurii posterioare, în 9% din cazuri anterior și numai rareori lateral, cînd este de obicei secundară și trebuie să sugereze posibilitatea unei boli specifice (carcinom anal, colită ulceroasă, boală Crohn, tuberculoză, lues, boli tropicale), sau a unor traumatisme. Fisura se întîlnește la orice vîrstă, mai rar la copii și cu precădere între 30—50 de ani.

Etiologie și patogenie. În unele cazuri, cînd fisura este situată în vecinătatea unei cripte sau a unei papile anale, acestea pot fi considerate ca pregătitoare a producerii fisurii. În cazul unor criptite sau papilite, secreția lor inflamatoare macerează anodermul, care apoi este fisurat la eforturi de defecație și trecerea de scibale dure. Alteori tromboze perianale ale plexului hemoroidal inferior favorizează, prin tulburarea de circulație și edemul însoțitor, necrozarea mucoasei anale friabile, care se perforează spontan; după evacuarea trombusurilor, plaga restantă se poate constitui ca o fisură tipică. Asemenea fisuri postromboză perianală se găsesc frecvent la baza unei marisce (mariscă sau hemoroid „santinelă"). Alteori, fisura se poate constitui prin eforturi forțate de defecație împotriva unui sfincter hiperton sau spastic, sau poate avea o origine traumatică. Localizarea aproape stereotipă la nivelul comisurii posterioare se datorează structurii anatomice a zonei respective, cu caracter de rafeu conjunctiv și elasticitate redusă.

Tablou clinic. Fisura se manifestă prin dureri extrem de vii, însoțite de o contractură intensă a sfincterului anal, care apar la cîteva minute

Scanned with OKEN Scanner

după defecaţie şi persistă ore sau mai mult. Durerea iradiază uneori şi spre coapsă, vezică, prostată şi se poate însoţi şi de un efort de tuse sau de mers. Adesea este prezentă şi o sîngerare variabilă, care în stadiul cronic poate genera o anemie hipocromă. Dacă după cîteva săptămîni sau luni fisura nu se vindecă spontan sau prin tratament, ea trece în stadiul cronic, în care deşi durerile sînt mai puţin intense, prin repetarea lor chinuitoare după fiecare defecaţie contribuie la instalarea unei constipaţii cronice prin evitarea voită a defecaţiei şi produc slăbire, indispoziţie şi uneori stări nevrotice. Uneori, plecînd de la fisură, se constituie o fistulă internă incompletă, intrasfincteriană. Examenul local descoperă prin întinderea pliurilor anale fisura. În fisura cronică, situată uneori la baza unei marisce, marginile sînt îngroşate, torpide şi ţesuturile adiacente adesea edemaţiate. La palpare fisura este dureroasă şi sîngerează uşor.

Fisurile acute se pot vindeca spontan, dar adesea se cronicizează, din cauză că spasmul şi tonusul crescut al sfincterului anal intern asociat şi expunerea constantă la infecţii îngreuiază vindecarea. Existenţa, deşi rară, a unor fisuri secundare, simptomatice, impune un examen atent clinic şi paraclinic, pentru a îndepărta sau descoperi diverse boli care pot produce o fisură.

Tratament. În fisura acută, înlăturarea spasmului sfincterian cu unguente sau supozitoare anestezice şi antiflogistice lipsite de corticoizi şi eventual o dilataţie anală, sînt suficiente adesea pentru vindecarea ulcerului. În fisura cronică operaţia cu excizia fisurii şi sfincterotomie internă la baza fistulei, sau mai ales laterală, după Parks, este de neînlăturat. După sfincterotomie presiunea sfincteriană crescută preoperator revine la normal.

Tratamentul va fi completat cu acel al eventualelor procese care favorizează sau întreţin fisura (hemoroizi, criptite). În fisurile secundare tratamentul se adresează afecţiunii cauzale.

6.2.11.3. ABCESELE ŞI FISTULELE ANORECTALE

Regiunea perianală poate fi, datorită structurii sale anatomice şi posibilităţilor crescute de infecţie, sediul unor supuraţii sau fistule. Abcesele pot fi, ca situaţie, submucoase, subcutanate, anorectale (de obicei complicaţii ale unor hemoroizi, fisuri anale, infecţii locale, sau mai rar, de natură tuberculoasă), pelvirectale sau ischio-rectale.

Fistulele anorectale sînt traiecte neregulate, îmbrăcate cu un ţesut de granulaţie cronică, ce realizează comunicări patologice între mucoasa rectală şi suprafaţa cutanată perianală. Mai rar, fistulele stabilesc comunicări între intestinul subţire sau colon şi pielea perianală (fistule entero-cutanate).

Se disting diferite tipuri: fistule interne şi externe, complete şi incomplete, subcutane şi submucoase, intra-, inter- şi transsfincteriene şi cu punct de plecare deasupra ridicătorului anal (fig. 6.73).

Precizarea tipului de fistulă este utilă pentru tratament.

Fistulele situate deasupra ridicătorului anal nu trebuie deschise pe traiectul lor, aceasta avînd ca urmare pierderea continenţei şi necesită, pentru rezolvare, intervenţii mai complexe. Unele fistule transsfincteriene

ajung în groapa ischiorectală, unde se poate constitui un abces cu simptomatologie săracă (fluctuația nu se poate percepe), dar care poate fi bine palpat prin tact rectal.

Uneori traiectul fistulei este ramificat, cu unele colaterale deschise la exterior și altele închise (oarbe).

Etiologie și patogenie. Cauzele cele mai frecvente ale fistulelor sînt reprezentate de abcese sau microabcese regionale, cu punct de plecare

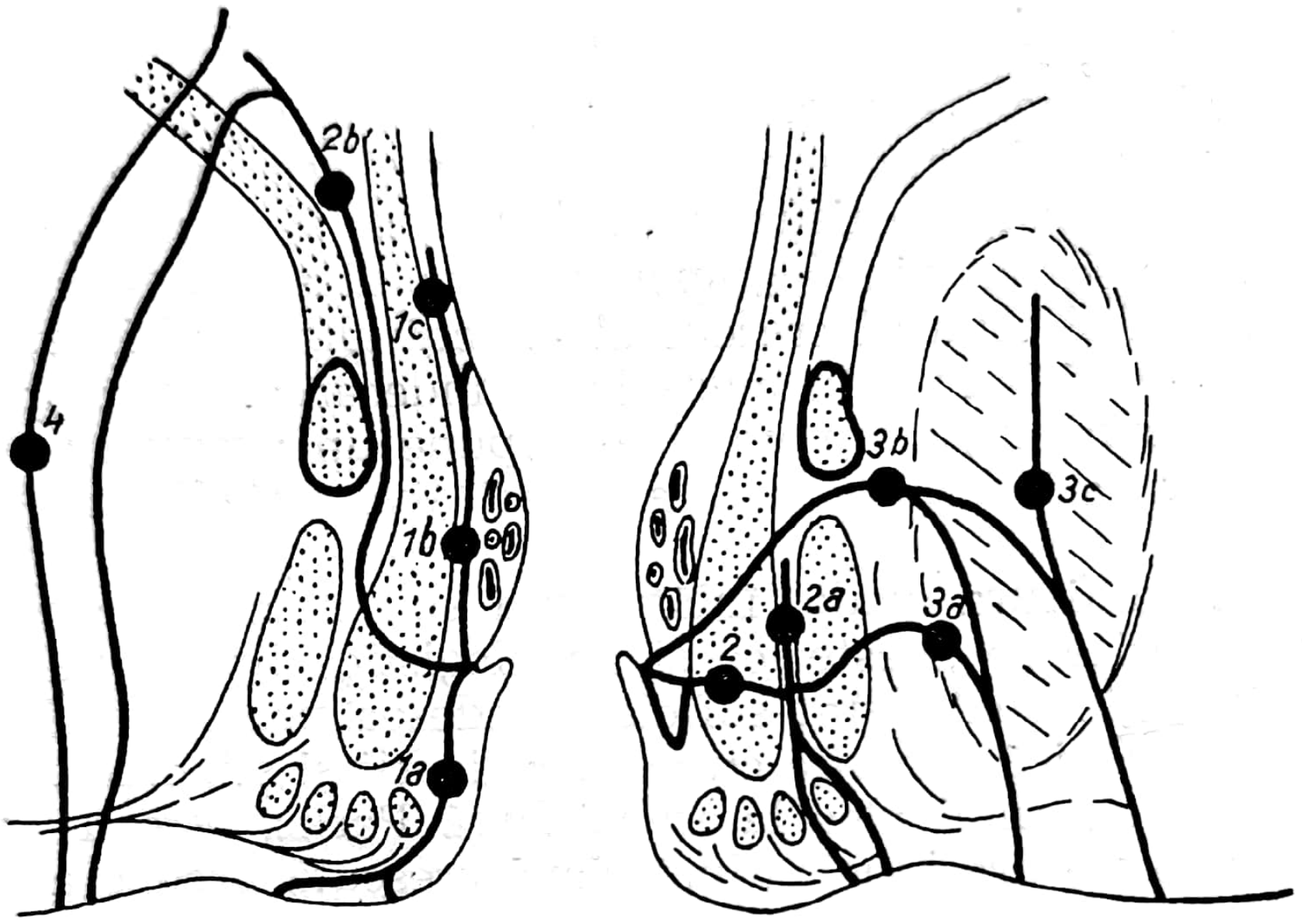

Fig. 6.73. — Diverse tipuri de fistule anale. Schemă (după 11):

1. Fistule intrasfincteriene: *a*) subcutanată; *b*) submucoasă; *c*) submucoasă incompletă.
2. Fistule intersfincteriene: *a*) incompletă; *b*) cu extensie deasupra ridicătorului anal (numită și fistulă suprasfincteriană), cu drenaj transischiorectal (rară).
3. Fistule transfincteriene: a) traiect tipic; b) variantă înaltă; c) sistem cavitar restant ischiorectal.
4. Fistulă rectală pelvi-rectală (deasupra ridicătorului).

hemoroizi trombozați, criptite, glande ano-rectale. Uneori însă, infecția evoluează cronic și fără simptome, astfel că deschiderea fistulei pare spontană. În unele cazuri fistula este precedată de o fisură anală.

Cauze mai rare sînt: tuberculoza (1—2%), luesul, gonococia, limfogranulomul inghinal, cancerul anal sau rectal, boala Crohn, colita ulceroasă, diverticulita cronică, actinomicoza, infecții cronice ale prostatei, corpi străini.

Tablou clinic. Principalul semn clinic este o secreție purulentă sau fecaloidă care se scurge prin orificiul fistulei. Acesta se poate închide și redeschide intermitent. Traiecte sau cavități restante rău drenate pot provoca dureri surde la presiunea regiunii, sau în poziție șezîndă și dau uneori naștere la supurații perirectale. Fistulele intersfincteriene incomplete, insuficient drenate provoacă o contractură a sfincterului anal, cu o simptomatologie dureroasă, dar cu dureri mai tardive după defecație, amintind pe cea a fisurilor anale. Secrețiile pot provoca adesea prurit, iritații, eczeme, micoze, macerații ale pielii sau polipi în regiunea anală.

Rareori în fistule se poate dezvolta un carcinom coloid (Dukes) sau tumori mai benigne mucosecretante.

Diagnosticul se precizează prin descoperirea orificiului perianal al fistulei și decelarea prin tact rectal a orificiului intern, cu conturul indurat. Sondarea fistulei nu este necesară. Rectoscopia permite adesea observarea unei zone mai vascularizate, corespunzătoare criptei responsabile, din care prin presiune din afară se scurge puroi.

Diagnosticul trebuie să precizeze și cauza fistulei, care dacă este secundară unei alte boli (colită ulceroasă, boala Crohn etc.) impune măsurile terapeutice de rigoare.

Tratament. Tratamentul medical constă în menținerea unei igiene corecte a regiunii, cu băi de șezut, iar pentru îngrijirea pielii se pot folosi intermitent paste de tipul următor: Rp. Xeroform, acid boric aa 0,6 g, Ultralan unguent 10 g, oleu de măsline 3 g, pastă de zinc moale ad 30 g. Cum fistulele nu se vindecă decît rareori spontan, sau prin tratament conservator, vindecarea radicală nu se obține decît chirurgical, prin descoperirea și excizia întregului traiect fistulos, împreună cu orificiul său intern, care dacă este lăsat, expune aproape sigur la recidivă.

Pentru aceasta este necesară uneori și traversarea, cu secțiuni ale sfincterului anal, care poate fi sacrificat pînă la 4/5 din masa sa, fără a produce tulburări de continență. Suprafața operatorie chiar dacă este mare, se vindecă repede, evitîndu-se cu grijă producerea de retenții sau pungi cu secreții, care favorizează recidivele.

6.2.11.4. TUMORILE ANALE

Canalul anal și regiunea perianală pot fi sediul unor tumori benigne (fibrom, lipom, polipi) și maligne (carcinom, melanom). Polipii anali tipici provin din papile anale hipertrofiate și sînt net delimitați de linia dințată, pe care nu o depășesc în sens proximal. Ei se pot torsiona sau prolaba, provocînd dureri vii. Asemenea formațiuni trebuie îndepărtate, de obicei prin excizie cu ansă diatermică, prin rectoscop. Polipii mai mici care nu dau tulburări vor fi controlați periodic.

Carcinomul anal, cu punct de plecare canalul anal sau pielea perianală, reprezintă ca frecvență 1 din 50 carcinoame ale intestinului terminal și este mai des întîlnit la femei.

Morfopatologie. Cum epiteliul mucoasei canalului anal prezintă în sens cranio-caudal diverse tipuri de celule, au fost descrise mai multe forme de carcinom, în raport cu tipul de celule de la care a pornit malignizarea (fig. 6.74). La nivelul zonei de trecere recto-anale, care corespunde coloanelor lui Morgagni, epiteliul cilindric rectal se continuă cu un epiteliu plat cu celule bazale cuboide care acoperă criptele și conductele excretoare ale glandelor anale, constituite dintr-un epiteliu glandular mucosecretor, după care — distal de linia dințată — epiteliul devine pluristratificat necornos și acesta se continuă la nivelul limitei dintre mucoasă și piele cu epiteliul pavimentos cornos al pielii. În practică, diversele tipuri histologice sînt considerate ca variante ale carcinomului cu celule plate, folosindu-se împărțirea în carcinoame cu celule epiteliale

Scanned with OKEN Scanner

plate bazaloide și cornoase. Alte clasificări deosebesc carcinoame ale canalului anal și carcinoame ale marginii anale (linia de separare fiind, după unii, linia dințată, după alții zona muco-cutanată), sau carcinoame perianale, ultimele fiind mai frecvente la bărbați. Uneori condiloamele gigante pot degenera malign. Melanomul malign este rar întîlnit.

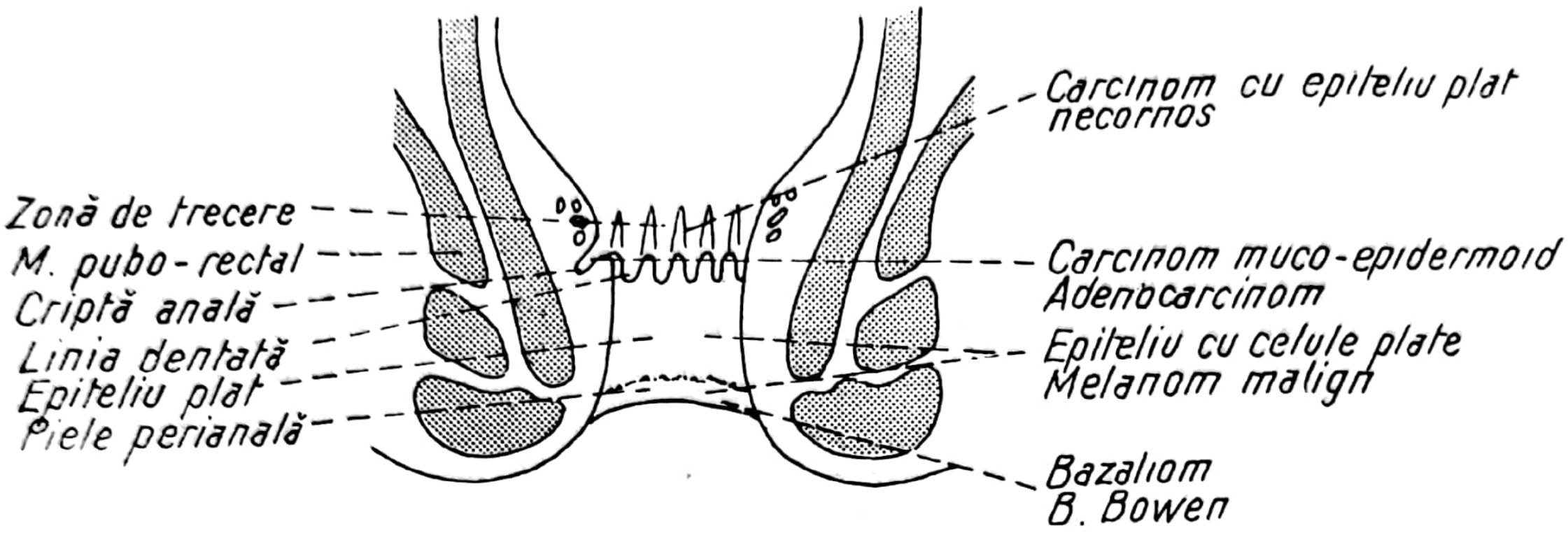

Fig. 6.74. — Puncte de plecare posibile pentru diverse tipuri de carcinom anal [după (6)].

Tablou clinic. La început asimptomatic, carcinomul se manifestă apoi prin hemoragii de intensitate variabilă, dureri surde și continui în regiunea anală, exacerbate de defecație, prurit și în stadii înaintate incontinență sfincteriană, datorită infiltrației tumorale a sfincterului. Fecalele sînt uneori deformate.

În stadiul incipient tumoarea poate semăna cu afecțiuni benigne ale regiunii (polip, fisură, plagă postchirurgicală care nu se cicatrizează), ceea ce impune o excizie de țesuturi pentru examen histologic.

În cursul *evoluției,* tumoarea se poate extinde în rect, poate invada musculatura sfincteriană și ridicătorul anal, septul rectovaginal și ajunge în vezica urinară, prostată sau vagin. Metastazele limfatice interesează ganglionii inguinali (în carcinoamele perianale și ale porțiunii distale a canalului anal), ganglionii hipogastrici, presacrați și rectali, iar cele hematogene apar mai frecvent în ficat și mai rar în plămîn, rinichi, oase.

Diagnosticul, stabilit prin inspecție, tact rectal, anorectoscopie și verificat prin biopsie, impune tratamentul chirurgical care poate fi curativ sau paleativ, în carcinoamele inoperabile.

Intervențiile chirurgicale curative constau de obicei în excizia locală, indicată pentru carcinoamele situate distal de linia dințată, fără metastaze ganglionare, sau în amputația rectală abdomino-perineală, indicată în carcinoamele care au depășit linia dințată, în cele cu metastaze ganglionare inguinale, sau cînd, prin excizia locală, nu se poate asigura continența. În cazurile cînd musculatura sfincteriană este infiltrată superficial, se poate practica excizia locală urmată de radioterapie.

Recidivele, în raport cu situația lor, necesită fie o excizie locală urmată de radioterapie, fie amputația rectală abdomino-perineală.

În carcinoamele primar inoperabile (circa 25%) se practică de obicei o colostomie urmată uneori de radioterapie.

6.2.11.5. PROCTALGIA FUGAX

Este o afecțiune rar întîlnită, caracterizată prin dureri ce apar sub formă de accese în regiunea anorectală, lipsite de un substrat organic.

Etiologia este necunoscută, dar factorii neuropsihici și vegetativi joacă un rol important.

Clinic afecțiunea se traduce prin accese de dureri vii, uneori violente, cu caracter colicativ în regiunea ano-rectală ce survin de obicei noaptea, trezind bolnavul din somn, cu durată de pînă la 15—20 minute. Durerile sînt ameliorate prin aplicații de căldură sau presiune masivă pe regiunea anală. Accesele se repetă la intervale de săptămîni sau luni și nu au nici o cauză organică. Uneori sînt prezenți hemoroizi, care fără a putea fi puși direct în cauză, trebuie tratați, fapt care ameliorează uneori evident proctalgia.

Deși supărătoare, afecțiunea nu prezintă gravitate.

Tratamentul constă în psihoterapie asociată cu neuroleptice, spasmolitice (Tioridazin, Levomepromazin+Scobutil).

BIBLIOGRAFIE

1. **Arnold K.** — Therapeutische Möglichkeiten bei Hämorrhoidalleiden, Ther. Woche, 1980, 30, 3 888—3 896.
2. **Bailey R. V.** și colab. — Lateral interne sphincterotomy, Dis. Col. Rect., 1978, 21, 584—586.
3. **Chabanon R., Mar R.** — Le traitement des hémorrhoides. Cah. Medic., 1980, 5, 1963—1966.
4. **Gamstätter R.** — Das Analkarzinom Klinik Therapie Leber, Magen, Darm, 1977, 7, 123—129.
5. **Hansen H. H.** — Der Kontinenzorgan und die Hämorrhoiden, Ther. Woche, 1979, 29, 1 753—1 767.
6. **Harrison E. G. și colab.** — Anal and perianal malignant Neoplasm. Dis. Col. Rect., 1966, 9, 255—261.
7. **Müller-Lobecj H.** — Hämorrhoiden, Ther. Woche, 1981, 31, 3 776—3 778.
8. **Păun R.** — Terapeutica medicală vol. III, 1982, Ed. Medicală, București.
9. **Schultz-Amling W.** — Dermatologische Probleme is der Proktologie, Ther. Woche, 1981, 31, 3 769—3 775.
10. **Schultz Amling W.** — Proktologie in der Praxis, Ther. Woche, 1980, 30, 6 236—6 247.
11. **Winkler R.** — Analfissuren und Analfisteln, Ther. Woche, 1981, 31, 3 779—3 784.

6.2.12. SECHELE TARDIVE DUPĂ OPERAȚIILE PE INTESTINUL GROS (RECT ȘI COLON)

Ca și celelalte operații majore pe tubul digestiv, operațiile pe colon și pe rect pot avea o serie de urmări nefavorabile imediate sau precoce, grupate sub numele generic de complicații acute intra- și postoperatorii. Hemoragiile digestive, intraperitoneale sau parietale, dehiscențele și fistulele suturilor anastomozelor intestinale, peritonitele difuze sau localizate, supurațiile parietale sînt cele mai cunoscute dintre aceste complicații, a căror depistare și corectare este de resort pur chirurgical. În cele ce urmează au fost omise în mod deliberat aceste complicații acute ale opera-

Scanned with OKEN Scanner

țiilor, prezentîndu-se doar principalele modificări și tulburări tardive, cronice, care pot apare după intervențiile pe intestinul gros. Aceste tulburări, de regulă compatibile cu o supraviețuire îndelungată a operatului, sînt în majoritate legate de pierderea parțială sau totală a funcțiilor colonului și rectului (sumarizate în tabelul 6.XV).

Tabelul 6.XV

Funcțiile intestinului gros (colon-rect)

— Motilitate specifică	Transportul conținutului intestinal Rezervor fecal Actul defecației
— Resorbție	Apă, electroliți (Na^+, Cl^-) Săruri biliare Compuși organici (aminoacizi, glucide, acizi grași, vitamine) Produși de descompunere microbiană
— Secreție	Electroliți (K^+, CO_3H^-) Mucus Imunoglobuline (IgA)
— Rezervor bacterian	Sinteze vitaminice (K, complex B) Deconjugarea și dehidroxilarea sărurilor biliare Stimularea sistemului imunitar

Afectarea funcțiilor intestinului gros este pe de o parte proporțională cu lungimea segmentului digestiv rezecat sau scurt-circuitat, modificările postoperatorii fiind firești mai importante după colectomiile totale decît după rezecțiile segmentare (tabelul 6.XVI). Dar ceea ce contează foarte

Tabelul 6.XVI

Tipuri de operație pe intestinul gros

— Colectomii totale	Colectomie totală/subtotală Rectocolectomie	
— Colectomii parțiale	Hemicolectomie dreaptă Transversectomie Hemicolectomie stîngă Sigmoidectomie	
— Operații rectale	Rezecție abdominală rectosigmoidiană Rezecție abdominoendoanală cu coborîrea transanală a colonului Amputația abdomino-perineală cu anus iliac definitiv	
— Operații paliative de derivație	Derivație externă	Colectomie/sigmoid Cecostomie/transvers
	Derivație internă	ileocolostomie colocolostomie

mult este menținerea sau dispariția prin operație a mecanismului de continență de la începutul colonului (valva ileo-cecală) și mai ales a dispozitivului sfincterian anal. Există în acest sens diferențe evidente între tulburările care apar după operațiile pe colonul drept și cele care apar după operațiile care interesează rectul și anusul. Dacă rezecția limitată de colon nu a interesat nici joncțiunea ileocecală și nici rectul, adaptarea postoperatorie este de cele mai multe ori perfectă, așa cum se întîmplă în colectomiile segmentare de transvers sau de sigmoid.

În geneza tulburărilor postoperatorii și în posibilitățile compensării lor trebuie de asemenea ținut seama de faptul că majoritatea operațiilor pe colon și rect se fac la oameni vîrstnici, ale căror reacții de adaptare sînt lente și uneori ineficiente. Fondul patologic creează și el de multe ori un handicap pentru recuperarea funcțională, deoarece foarte des cauza intervențiilor este boala neoplazică, uneori în stadii avansate și complicate, cu anemie, hipoproteinemie, deficit imunitar, deficite enzimatice diverse. În fine contează indiscutabil pentru posibilitățile de adaptare postoperatorie calitatea funcțională preoperatorie, constituțională, a intestinului: un om care a avut toată viața tendință la diaree va suporta mai greu desființarea funcției resorbtive și de rezervor a colonului decît un constipat cronic.

6.2.12.1. „SINDROMUL DE CONTAMINARE BACTERIANĂ"

Denumite și „sindrom de ansă oarbă" tulburările de acest tip sînt determinate de colonizarea masivă a intestinului subțire cu flora bacteriană de tip colonic. Se produce astfel o schimbare cantitativă a germenilor intestinali (populația microbiană jejunală ajunge de la 10^4 germeni/ml conținut intestinal, cît este normal, pînă la 10^8 și chiar mai mult), dar și o modificare în compoziția florei, în care ajung să predomine anaerobii.

Contaminarea bacteriană este în principiu secundară operațiilor care includ îndepărtarea sau scurt-circuitarea valvei ileocecale, respectiv hemicolectomiile drepte sau derivațiile interne de tip ileocolonic. Staza în intestinul subțire contribuie de asemenea la invazia bacteriană, așa cum se întîmplă în derivațiile chirurgicale și în ansele intestinale defuncționalizate, scoase în afara circuitului digestiv (de unde și denumirea „ansă oarbă"). Alți factori favorizanți ai populației microbiene sînt anaciditatea gastrică și scăderea nivelului seric al IgA.

Germenii proliferați masiv în intestinul subțire consumă și descompun elementele nutritive ale conținutului intestinal. Consecințele cele mai frecvente sînt fenomenele de malabsorbție care interesează în special grăsimile și vitamina B_{12}, mai puțin glucidele și proteinele.

Malabsorbția grăsimilor se datorează modificărilor în metabolismul sărurilor biliare; sub acțiunea anaerobilor se produc săruri biliare secundare neconjugate, incapabile de a emulsiona grăsimile. Ca urmare apare steatoreea, totdeauna însoțită și de tulburări în absorbția vitaminelor liposolubile (A, D, E, K). Eliminarea masivă de săruri biliare deconjugate în colon datorită zonei scurte de resorbție din ileon atrage o secreție de apă și electroliți care duce la diareea apoasă (sindromul pierderii de acizi biliari). Inhibînd mecanismul de transport al aminoacizilor și al glucidelor,

acizii biliari deconjugați sînt responsabili și de tulburări de resorbție ale proteinelor (la care participă și dezaminarea aminoacizilor produsă de bacterii) și ale monozaharidelor.

Deficitul de vitamină B_{12} se datorește consumului competitiv al vitaminei de către bacterii, dar și absorbției scăzute ca urmare a necombinării cu factorul intrinsec: rezultatul este o anemie megaloblastică tratabilă prin substituție parenterală.

Diagnosticul sindromului de contaminare bacteriană a intestinului subțire poate fi bănuit în prezența unui sindrom de malabsorbție asociat cu anemie macrocitară. Certificarea invaziei bacteriene în intestinul proximal necesită o determinare cantitativă și calitativă (anaerobii) a florei bacteriene din intestinul proximal, eventual o confirmare a prezenței sărurilor biliare deconjugate în conținutul intestinal.

Profilaxia sindromului de ansă oarbă constă în evitarea operațiilor care creează un segment stazic în intestinul subțire pus în legătură directă cu colonul. Chirurgia neoplasmelor de colon nefiind însă electivă nici în indicațiile ei și nici în modalitățile operatorii, acest deziderat teoretic este irealizabil. În practică sindromul de colonizare bacteriană se vede foarte rar după hemicolectomiile drepte care constituie prototipul operației care suprimă valva ileo-cecală. Mai des poate apare acest sindrom după derivațiile interne paliative în cancerele inoperabile, dar în aceste situații inconvenientele colonizării bacteriene a intestinului sînt intricate ca și secundare față de semiologia evoluției neoplasmului restant.

Tratamentul curativ chirurgical ar putea fi luat în considerare doar în cazul unor afecțiuni benigne și constă în suprimarea montajului operator care a dat naștere sindromului; de exemplu, desființarea unei derivații ileocolice, care nu mai este necesară, sau îndepărtarea unei „anse oarbe". De obicei însă tratamentul contaminării bacteriene este medical și constă în administrarea orală de antibiotice cu acțiune pe flora anaerobă (Tetraciclină, Metronidazol) concomitent cu un tratament substitutiv cu vitamina B_{12}, Calciu, vitamine liposolubile, grăsimi cu lanțuri de lungime medie. Diareea secundară neabsorbției sărurilor biliare în intestin și eliminării lor în colon poate fi combătută prin colestiramină, care favorizează conjugarea lor și prin medicamente care încetinesc motilitatea intestinală, de tipul Metoclopramidei (Primperan, Reglan).

6.2.12.2. DIAREEA ADEVĂRATĂ ȘI FALSA DIAREE

Emisiunea frecventă de scaune neformate, lichide, în cantitate medie (de pildă, peste 3—4 scaune lichide, fiecare mai mari de 250—300 g în 24 de ore) constituie o diaree adevărată. La oamenii neoperați pe colon diareea poate apare cînd intestinul subțire evacuează în colon o cantitate de lichid care depășește capacitatea resorbtivă normală a acestuia pentru apă (se apreciază la un maximum de 2,5 litri/zi), așa cum se întîmplă în bolile inflamatorii acute sau chiar cronice ale jejuno-ileonului. De asemenea poate apare diareea cînd funcția de resorbție activă a intestinului gros pentru Na^+ este scăzută, ceea ce aduce ca urmare o scădere a resorbției active de apă.

Scanned with OKEN Scanner

După operațiile pe intestinul gros urmează o restrîngere a funcției resorbtive proporțională cu lungimea de colon rezecată, dar și cu sediul rezecției, deoarece resorbția este normal mai activă în colonul drept. De regulă însă, dacă rezecția a fost doar segmentară, colonul restant compensează pierderea funcțională rezultată prin rezecție, astfel încît după cîteva săptămîni sau luni de la operație, tranzitul devine identic cu cel din perioada dinainte de intervenție. Se întîmplă chiar ca unii operați cu rezecții de colon stîng — sigmoidectomii sau hemicolectomii — să semnaleze o stare de constipație cronică, necesitînd un anumit regim alimentar și administrarea de laxative sau tărîță de grîu.

În unele cazuri însă, cînd rezecția a fost foarte întinsă — colectomie totală sau subtotală — sau cînd capacitatea resorbtivă a colonului restant este redusă, poate apare o diaree adevărată. De asemenea poate apare o diaree postoperatorie la bolnavi cu tulburări gastrointestinale preexistente, dar compensate pînă la operație prin funcția resorbtivă a colonului; odată cu îndepărtarea chirurgicală a rezervei funcționale a colonului, diareea apare brutal. Un caz tipic pentru ilustrarea unei asemenea situații este bolnavul care a suferit în prealabil o operație gastrică prin care s-a desființat barajul piloric și uneori chiar a fost modificată întreaga fiziologie digestivă: rezecție gastrică sau vagotomie asociată cu piloroplastie sau cu alt tip de drenaj al stomacului; bine tolerată inițial, rezecția gastrică asociată cu rezecția colonului poate duce la diaree persistentă.

O diaree masivă și continuă poate determina tulburări hidrice și ionice, cu hipokaliemie semnificativă și chiar cu manifestări clinice ale hipovolemiei, uneori dramatice (lipotimii, astenie accentuată, tulburări cardiocirculatorii) care impun un tratament energic de refacere a volemiei și a electrolitemiei și o medicație care să reducă eficient tranzitul intestinal.

În diareele masive cantitatea mare de lichid care ajunge în ampula rectală poate depăși capacitatea adaptativă, de rezervor, a acesteia, învingînd rezistența sfincterului intern. Deoarece durata contracției voluntare a sfincterului extern nu depășește 1 minut, se pot produce scaune lichide involuntare, care invalidează bolnavul.

Posibilitățile de adaptare în timp ale fiziologiei tubului digestiv sînt foarte mari. Chiar și după colectomia totală, cu ileorectoanastomoză, după o perioadă de diaree de cîteva luni, cu emisie de scaune involuntare, se poate înregistra o revenire la 3—4 scaune zilnice, parțial formate, controlate satisfăcător prin continența anală. Ameliorarea se datorește adaptării intestinului subțire care poate prelua în parte funcția resorbtivă și de transport a colonului pierdut.

Diareele adevărate trebuie deosebite de *diareele false sau paradoxale*, caracterizate prin eliminarea de scaune dese, lichide, dar în cantitate mică, urmînd de multe ori unei perioade de constipație accentuată. Cauza acestor false diaree este o stenoză pe colonul inferior, în zona unei anastomoze care devine nefuncțională prin recidivă tumorală, mai rar printr-o stenoză benignă, intrinsecă sau de compresiune extrinsecă. Prin creșterea presiunii deasupra acestui obstacol incomplet se produce o hipersecreție de lichid apos bogat în Na^+ care diluează scaunele formate ce nu pot depăși stenoza. Examenul radiologic prin irigografie (niciodată prin tranzit baritat care poate precipita ocluzia prin solidificarea conținutului intestinal!) și examenul endoscopic pot stabili cauza

Scanned with OKEN Scanner

acestor false diaree. Tratamentul implică o corectare chirurgicală a stenozei, cu restabilirea corectă a tranzitului local sau cu o derivație externă sau internă.

6.2.12.3. TULBURĂRILE CONTINENȚEI ANALE

Operațiile care păstrează o parte din rect împreună cu dispozitivul sfincterian, respectiv rezecțiile rectosigmoidiene abdominale, pot afecta într-o măsură continența anală, dacă bontul rectal rămas este scurt, avînd o lungime sub 6—7 cm. Se poate produce o incontinență anală relativă, cu pierderi involuntare de scaune (de volum redus) și de gaze. De multe ori această incontinență este pasageră, fiind înlocuită în timp (cîteva luni) de o continență acceptabilă, printr-o adaptare a tonusului postural al rectului restant, poate și a colonului coborît la rect.

Probleme încă mai delicate ale continenței se ridică după operațiile care păstrează numai dispozitivul sfincterian, eliminînd în totalitate rezervorul rectal, cum este — tipic — rezecția rectosigmoidiană abdomino-endoanală cu coborîrea transsfincteriană a colonului. În această situație evacuarea necontrolată a scaunelor este frecventă în primele luni după operație, deoarece pe lîngă incapacitatea sfincterului extern de a asigura o continență de durată, există și inaptitudinea colonului coborît de a înregistra senzațiile barice care asigură controlul efectiv al continenței și al actului defecației. Cu toate acestea, se constată de cele mai multe ori cu timpul o revenire a continenței la un nivel considerat de bolnav ca acceptabil, rămînînd eventual o incontinență relativă pentru gaze și pentru scaunele lichide.

Uneori însă bolnavul operat nu se poate adapta la noile condiții, incontinența anală se menține supărătoare. Se va propune operatului alternativa unei colostomii abdominale, în genere greu acceptată, dar totuși preferabilă unei invalidități evidente.

6.2.12.4. TULBURĂRILE URINARE

Rapoartele strînse ale rectului cu organele urinare și genitale sînt la baza apariției destul de frecvente a unor tulburări urinare și sexuale după amputațiile și rezecțiile rectale. Vom lăsa și aici deoparte leziunile directe ale vezicii urinare, ale uretrei și ale ureterelor, care sînt complicații urinare intra- și postoperatorii imediate, depistate și tratate de chirurg. Mai interesante și mai des întîlnite sînt tulburările urinare care apar ca urmări indirecte ale leziunilor operatorii ale plexurilor nervoase autonome, sau sînt secundare reacțiilor inflamatorii și aderențiale locale. De asemenea amputația rectului poate duce la modificări de poziție ale vezicii urinare, cu consecințe în evacuarea urinii.

Toate operațiile pe rectul inferior se execută în prezența unei sonde de cateterism uretero-vezical care rămîne pe loc 3—4 zile după intervenție, pentru a preveni retenția temporară de urină, foarte frecventă după acest tip de operații, din cauza durerii locale care nu permite relaxarea sfincterului. Persistența retenției de urină dincolo de acest interval poate impune reinstituirea drenajului vezical pentru alte cîteva zile, cu toate precauțiile necesare pentru a evita infecția urinară.

Scanned with OKEN Scanner

Tulburările micționale se pot însă croniciza, mai des sub formă de retenție incompletă de urină și disurie, mai rar sub formă de incontinență. Cauzele cele mai frecvente ale defectului de evacuare sînt modificările posturale ale vezicii (retropoziție, retroflexie), precum și leziunile ganglionului și plexului hipogastric. Mai rar disfuncția vezicală se datorește unei dilatații excesive a vezicii prin nefuncționalitate intra/postoperatorie a cateterului, sau stricturilor uretrale produse prin cateterism.

Tulburările micționale postoperatorii sînt de obicei reversibile, sub un tratament de stimulare a contracției vezicale (Hydergin-Miostin) și drenaj temporar al vezicii. Nereluarea micțiunilor normale după cîteva săptămîni de la operație este efectul unei leziuni nervoase definitive, care necesită o intervenție corectoare, indicată cel mai devreme după 3 luni de la operația primară.

6.2.12.5. TULBURĂRILE SEXUALE

Leziunile operatorii ale plexului nervos pelvin, ale nervilor erectori și ale nervului rușinos pot provoca tulburări de erecție, iar leziunile plexului hipogastric dau tulburări de ejaculare. Toate operațiile rectale pot fi urmate de impotență, care apare la mai mult de jumătate din operații cu amputație și ceva mai rar după rezecția de rect (cca 25%) care produce mai ales tulburări de ejaculare. Deficitul funcției sexuale poate fi uneori temporar, amendîndu-se după cîteva luni de la intervenție.

6.2.12.6. COMPLICAȚIILE ILEO- ȘI COLOSTOMIILOR

Numeroase operații ale rectului se termină printr-o colostomie, adică un anus abdominal definitiv. Chirurgia colonului se soldează într-o proporție mai mică decît cea rectală cu instituirea unei colostomii; în anumite cazuri ablația completă a intestinului gros este urmată de un anus abdominal pe intestinul subțire, adică o ileostomie definitivă.

Orice stomă abdominală ridică o serie de probleme, care diferă însă substanțial în raport cu localizarea anusului pe tubul digestiv. În linie generală, toleranța crește pe măsură ce sediul anusului artificial se apropie de partea terminală a colonului, în care bolul fecal este în genere format și evacuările sînt periodice.

Ileostomia este urmarea colectomiilor totale, indicate pentru boli inflamatorii ale intestinului gros de tipul rectocolite ulcerohemoragice, sau pentru boli tumorale ca, de pildă, polipoza rectocolică difuză, cu sau fără transformare canceroasă.

Situată de regulă în cadranul inferior drept al abdomenului, ileostomia poate fi executată după mai multe variante tehnice. Cea mai obișnuită este tehnica Brooke care asigură protruzia stomei la cîțiva cm de suprafața cutanată *(ileostoma prominens)*, ca un mic prolaps ce ușurează protezarea stomei. Pentru a evita inconvenientul emisiunilor permanente de conținut intestinal, Kock a realizat construcția unui rezervor din anse intestinale, care trebuie golit anticipat de cîteva ori pe zi cu ajutorul unui cateter. Deși continența și evacuarea dirijată reprezintă un

avantaj, ileostomia „continentă“ este rar folosită din cauza execuției tehnice complexe, a lungimii de intestin care se pierde la construcția rezervorului (cca 50 cm), precum și a frecvenței complicațiilor inflamatorii secundare stazei.

Adaptarea metabolică a purtătorului de ileostomie poate fi o problemă, pentru că intestinul subțire nu poate compensa în totalitate pierderea funcției absorbtive a colonului. La început pierderile de apă prin ileostomie sînt de 1 000—2 000 ml/zi, dar cu timpul ele se stabilizează la 500—700 ml. Odată cu apa se elimină cantități importante de Na^+ (60—100 mEq/24 ore) și mai mici de K^+ (7—12 mEq/zi). Pierderile trebuie înlocuite printr-un aport enteral corespunzător care asigură homeostazia, cu condiția ca să nu se adauge pierderi suplimentare printr-o disfuncție renală. Dacă substituția alimentară este insuficientă apare deshidratare de hiponatremie: ingestia de cantități prea mari de sare (peste 200 mEq/zi) este nerecomandabilă deoarece intestinul nu poate resorbi sodiul în exces, care atrage o diaree apoasă cu un plus de deshidratare. În fapt, mulți ileostomizați se află constant în stare de ușoară deshidratare, manifestată subiectiv prin sete; urinile sînt concentrate și există o tendință la litiază urinară.

Ileostomia poate crea și o serie de *probleme locale*. Cel mai des apar *iritații ale pielii* dimprejurul stomei, mergînd pînă la macerație și ulcerații. Aceste complicații supărătoare, deși nu grave, pot fi în oarecare măsură prevenite prin tehnica confecționării anusului și prin folosirea unor mijloace de protezare de bună calitate (pomezi și pulberi protectoare, dispozitive colectoare) care asigură o protecție a pielii.

Stenoza parțială a ileostomiei este de obicei secundară unor aderențe, dar poate avea și alte cauze, ca recidiva inflamatorie sau tumorală. Stenoza produce dureri colicative și o falsă diaree (1—2 l apă/zi) asociată cu eliminări crescute de Na^+. Stenoza necesită un tratament chirurgical de ridicare a obstacolului.

Retracția ileostomiei, posibil asociată cu o stenoză, este un fenomen destul de frecvent, consecutiv căruia evacuarea conținutului intestinal direct pe piele determină iritații cutanate și, eventual, stenozarea secundară a orificiului cutanat. Și în acest caz se indică de asemenea corectarea chirurgicală.

Prolapsul stomal, singular sau asociat cu o *eventrație parastomală* este o complicație mai rară, care poate îngreuia apareiajul ileostomiei. Intestinul prolabat se poate strangula, după cum se poate strangula și o eventrație mare parastomală. De aceea este indicată o reintervenție care va consta în rezecția excesului de intestin și în refacerea peretelui eventrat.

Cu toate problemele și complicațiile sale, ileostomia are o toleranță în general bună, mai ales dacă situația postoperatorie se judecă în comparație cu tulburările infinit mai mari produse de bolile inflamatorii ale colonului sau de amenințarea gravă a degenerării maligne, aproape de regulă a unei polipoze difuze rectocolice.

Colostomia se efectuează de cele mai multe ori pentru un cancer de colon sau de rect, mai rar pentru afecțiuni benigne. Cele mai multe anusuri abdominale sînt *definitive,* cum este cazul, de pildă, în amputațiile rectului pentru tumori maligne, sau în colostomiile paliative exe-

cutate pentru rezolvarea unor ocluzii produse de tumori inoperabile. Se fac însă și colostomii *temporare* executate de obicei ca prim timp operator pentru tumori maligne complicate prin ocluzie ori perforație, sau pentru afecțiuni benigne (volvulus de sigmoid, de exemplu). Spre deosebire de anusurile abdominale definitive, care sînt de regulă terminale și situate cel mai des pe colonul sigmoid, adică în fosa iliacă stîngă, colostomiile temporare sînt deschideri laterale și pot fi așezate oriunde pe cadrul colonic, eventual chiar și pe cec (anus cecal sau cecostomie).

Funcționalitatea colostomiilor depinde considerabil de sediul lor, adică de distanța între anus și valva ileo-cecală. O cecostomie evacuează scaune lichide și pune probleme întrutotul asemănătoare unei ileostomii, cu diferența că aceasta din urmă este definitivă, în timp ce anusul cecal este doar o etapă în rezolvarea chirurgicală a unui obstacol situat undeva în aval. O colostomie pe sigmoid elimină scaune cvasi-normale, două-trei, uneori unul singur pe zi, deoarece colonul fiind păstrat aproape în întregime funcția resorbtivă nu este afectată. La mijloc, un anus pe transvers evacuează scaune păstoase conținînd aproximativ 300—500 ml apă și 25—50 mEq Na^+ pe 24 de ore. Efectul metabolic al colostomiei va fi nul pe stînga, accentuîndu-se pe măsură ce anusul se apropie de cec. Contribuie evident la accelerarea tranzitului și la posibilitatea unor consecințe metabolice (deshidratare, hiponatremie) disfuncția intestinului subțire, care poate fi constituțională sau datorată unor boli cronice ale intestinului. Într-o asemenea situație colostomia va evacua scaune lichide, frecvente, colonul restant neputînd compensa disfuncția resorbtivă a intestinului subțire. Va fi nevoie de o medicație de întîrziere a tranzitului și de tratamentul eventualelor boli enterale.

Din punctul de vedere al *problemelor locale*, colostomiile care funcționează corect sînt mult mai bine tolerate decît ileostomiile. Iritațiile cutanate peristomale se întîlnesc rar și sînt ușor corectabile prin măsuri simple de protecție, mai ales sub formă de pulberi sau pomezi absorbtive (gelatină, pectină, celuloză). Valoarea tehnică a apareiajului de protezare a colostomiei contează foarte mult pentru confortul bolnavului și există foarte multe variante ale dispozitivelor folosite în acest scop: aparat cu centură sau care aderă la piele, pungi care se folosesc o singură dată, sau pungi care se golesc și se spală, dispozitive speciale de etanșare cu diverse modalități tehnice. Pînă și mirosul intestinal al gazelor și scaunelor emise prin colostomie poate fi neutralizat, prin ingestia de comprimate de clorofilă.

Pentru a preveni emisiunile necontrolabile ale scaunelor, unii purtători de colostomie recurg la golirea dirijată a intestinului prin clisme zilnice, astfel încît în cele 12—24 ore următoare clismei să nu mai apară nici scaune și nici gaze. Metoda poate fi aplicată în cazurile cînd tranzitul nu este prea rapid, prezentînd însă pericolul serios al perforației colonului.

Existența unui anus abdominal poate crea o serie de probleme *psihice*, a căror importanță diferă după gradul de cultură, după vîrstă și chiar după sexul bolnavului: în general femeile acceptă mai ușor ideea și neajunsurile colostomiei. Trauma psihică a colostomiei poate întrucîtva fi amendată prin schimburi de experiență între bolnavii purtători de anus artificial.

Între complicaţiile tardive ale colostomiilor trebuie amintite stenoza, prolapsul stomal şi eventraţia. *Stenoza* se întîlneşte rar şi este de obicei consecinţa unui defect de tehnică la confecţionarea anusului, care s-a retractat permiţînd astfel îngustarea orificiului cutanat. Ca şi în cazul ileostomiei, stenoza poate determina o falsă diaree şi necesită neapărat o corecţie chirurgicală, prin refacerea unei stome adecvate. *Prolapsul*

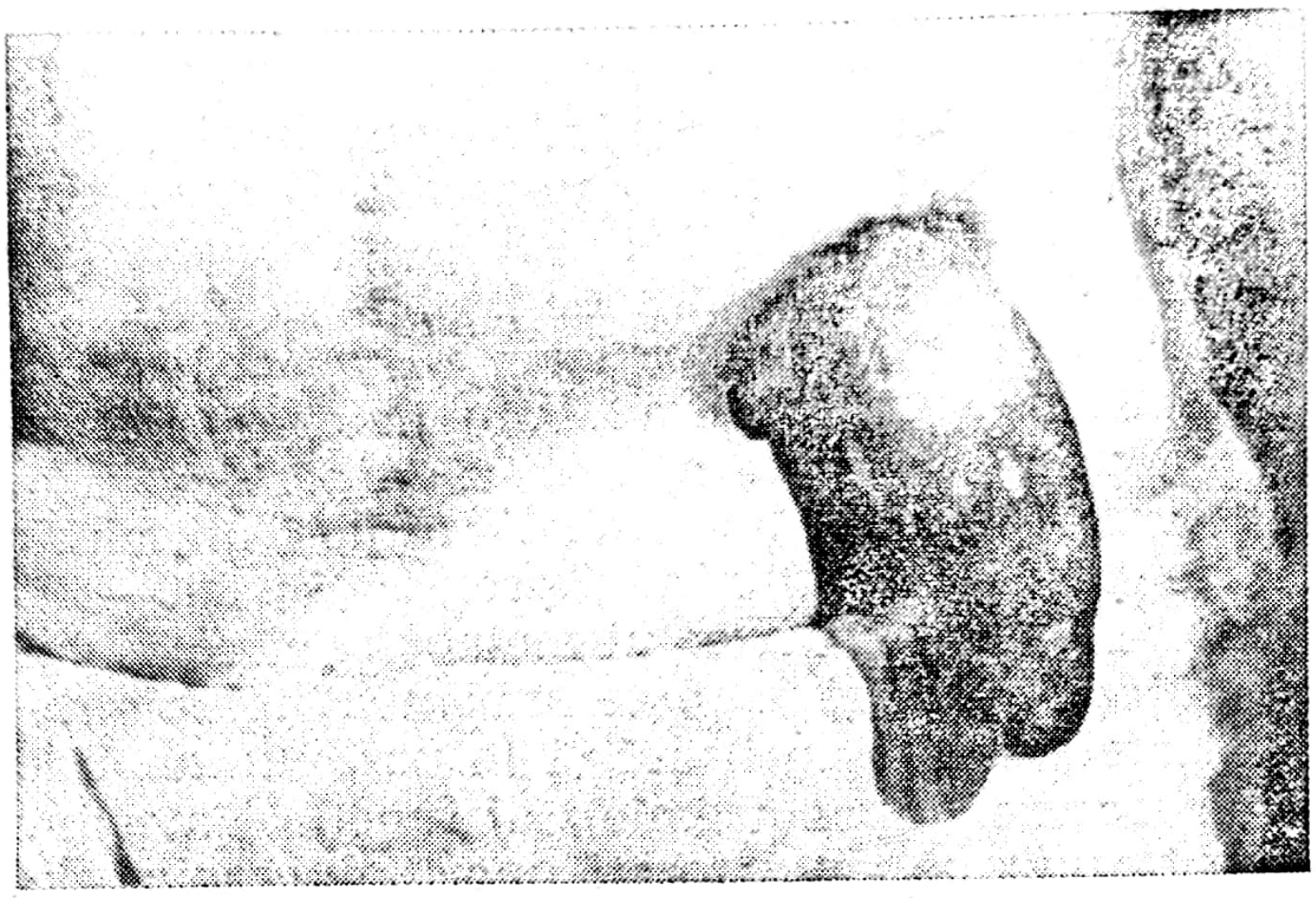

Fig. 6.75. — Prolaps (15 cm!), complicaţie a unei colostomii.

colostomiei, destul de frecvent, poate fi uneori impresionant, ajungînd la o lungime de 10—20 cm (fig. 6.75).

Anusul colonic prolabat funcţionează defectuos, îngreuiază protezarea, se poate inflama şi este susceptibil de strangulare, cu necroză şi complicaţii peritoneale severe. Va fi totdeauna nevoie de o reintervenţie care constă în rezecţia segmentului prolabat, cu o nouă fixare la perete şi la piele. Un caz particular îl reprezintă prolapsul asociat cu o *eventraţie paracolostomie,* care de altfel se poate întîlni şi izolat, în afara prolapsului. În eventraţii indicaţia operatorie depinde de mărimea eventraţiei, defectele parietale mici fiind de obicei bine tolerate; cele mari jenează funcţionalitatea stomei şi a dispozitivului de protezare, avînd în plus riscul deloc neglijabil al unei strangulări. Va trebui deci executată o operaţie de refacere a zonei slabe de perete, asociată cu rezecţia prolapsului dacă cele două complicaţii coexistă. Trebuie notat însă că atît eventraţia parastomală cît şi prolapsul stomal pot fi prevenite printr-o tehnică operatorie îngrijită şi atentă la timpul de confecţionare a colostomiei în operaţia primară.

6.2.12.7. EVOLUŢIA NEOPLAZIEI

Foarte multe din operaţiile pe intestinul gros se fac pentru cancer sau pentru boli încă benigne dar care au o legătură cu cancerul constituind un teren predilect pentru dezvoltarea acestuia (colita granulomatoasă Crohn, rectocolita ulcero-hemoragică, polipii şi polipoza rectocolică). Aceşti operaţi trebuie urmăriţi în evoluţia lor tardivă pentru a putea sur-

Scanned with OKEN Scanner

prinde semiologia reapariţiei neoplaziei, a cărei depistare în timp util permite unele gesturi cu certă valoare terapeutică pentru prelungirea vieţii sau cel puţin pentru îmbunătăţirea calităţii vieţii lor.

Bolnavii operaţi pentru polipi rectali sau tumori viloase trebuie controlaţi rectoscopic la intervale de 6 luni — 1 an, pentru că există posibilitatea recidivei locale sau regionale în aceeaşi formă histologică, sau chiar în forme malignizate.

La fel trebuie examinat rectul restant după colectomiile totale pentru rectocolită ulcerohemoragică sau pentru polipoză rectocolică difuză, riscul apariţiei unei tumori maligne pe acest teren fiind foarte mare.

Cancerele de colon şi de rect operate cu intenţie radicală au o supravieţuire medie de 5 ani în jur de 40%; luînd în considerare numai leziunile operate în stadii precoce, fără adenopatii şi extensie tumorală, rezultatele sînt însă mult mai bune.

Evoluţia postoperatorie a unui neoplasm se poate manifesta în variate modalităţi, cărora le corespund diferite posibilităţi terapeutice. Recidivele locale au sediul pe anastomozele colice şi sînt uneori tratabile chirurgical printr-o nouă rezecţie, dacă nu există metastaze hepatice sau/şi peritoneale difuze, care din păcate însoţesc des recidivele locale. Recidivele pelvine după amputaţia rectului pot fi tratate prin iradiere şi chimioterapie, cu rezultate uneori surprinzătoare. Metastazele solitare, fie la nivelul seroasei peritoneale, putînd da stări ocluzive, fie la nivelul ficatului, fie chiar în plămîn, se pot rezolva, prin rezecţia segmentului de tub digestiv stenozant, prin hepatectomie atipică sau prin rezecţie pulmonară reglată. Am operat asemenea bolnavi de cîte 4 şi 5 ori, pînă la evoluţia finală a unei carcinomatoze care a survenit abia după 3—4 ani de la operaţia primară.

O formă evolutivă particulară neoplasmului de colon şi rect este cancerul metacron sau succesiv, cu localizare situată la distanţă de sediul tumoral iniţial. Apărînd uneori la mulţi ani după tratamentul chirurgical al localizării iniţiale, cancerele metacrone sînt indicaţii categorice de reintervenţie, cu bune şanse de supravieţuire.

BIBLIOGRAFIE

1. **Gracey M.** — The contaminated small bowel syndrome; a review. Mikroökologie und Therapie, 1978, 8, 66—72.
2. **Juvara I., Rădulescu D., Vereanu I., Necula Tr.** — Cancerele colice multiple: simultane şi succesive. Chirurgia, 1978, 27, 321—327.
3. **Juvara I., Rădulescu D., Gavrilescu S., Dragomirescu C., Petrescu R.** — Atitudinea chirurgicală în cancerul de colon complicat, Viaţa Medicală, 1979, vol. 26, 309—315.
4. **Thielemann-Jonen I.** — Probleme nach chirurgischen Eingriffen am Dickdarm, Leber Magen Darm, 1982, 12, 64—73.
5. **Wright H. K.** — Postoperative disorders of the gastrointestinal tract. Grune and Stratton, New York—London, 1973.

7.

UNELE PROBLEME SPECIALE DE PATOLOGIE DIGESTIVĂ

7.1. HEMORAGIILE DIGESTIVE

Reprezintă manifestări clinice și complicații a foarte variate tipuri de leziuni gastrointestinale care produc extravazarea sîngelui în lumen. Sub aspect nosologic este vorba de un sindrom, cu multiple posibilități de expresie. Trebuie făcută delimitarea față de sîngerări digestive cu origine extragastrointestinală. În acest grup intră hemoragiile din *căile respiratorii superioare* (epistaxis, hemoptizii) sau cavitatea bucofaringiană, cu deglutiția sîngelui și exteriorizarea într-un al doilea timp prin vărsătură sau scaun. De asemenea și sîngerările din sistemul canalicular al organelor digestive anexe: hemobilia (traumatisme hepatobiliare, calculi, tumori, leziuni inflamatorii sau parazitare, anevrisme vasculare), hemoragii pancreatice (pancreatite, calculi, tumori). Ocazional au fost semnalate și *hemoragii digestive artificiale* (sindrom Münchausen) la bolnavi psihiatrici (histerie, psihopatii, schizofrenie) care au simulat tablouri hemoragice prin instilarea intradigestivă de sînge autogen sau prelevat din flacoane de transfuzii.

Manifestări clinice. În contextul aparent al unei boli de bază sau cu aspect autonom (uneori prezentîndu-se sub forma „hemoragiei inaugurale", revelatorie pentru boli ignorate) sînt prezente oricare din următoarele manifestări, fără relație specifică etiologică și indicînd doar sediul și gravitatea hemoragiei.

1. *Hematemeza* este vărsătura cu sînge. Poate avea conținut de sînge roșu rutilant (sîngerări recente, în curs) sau de culoare neagră („în zaț de cafea"). Acest aspect presupune stagnarea sîngelui intragastric un timp suficient pentru transformarea hemoglobinei în hematină, fie de acidul clorhidric (situație mai obișnuită) fie de flora bacteriană la aclorhidrici. Prezența sîngelui este de regulă evidentă la prima vărsătură cu excepția sindromului Mallory-Weiss în care vărsătura este în doi timpi: primul nehemoragic, al doilea hemoragic. Culoarea lichidului eliminat poate simula hemoragia în condițiile ingestiei de medicamente sau alimente colorate, mai frecvent după cafea sau, prilej frecvent de confuzie,

în condițiile refluxului biliar intragastric (cu transformarea pigmenților biliari în biliverdină). Reacția Greggersen este evident, negativă. Sîngerarea poate fi provocată și prin sondajul de explorare practicat la un bolnav digestiv: survine în cursul examinării, mai ales după aspirații insistente, la bolnavi cu fragilitatea mucoasei gastrice, sau după stimulări farmacologice.

Originea hematemezei se poate localiza de la esofag pînă la unghiul duodenojejunal, uneori coborînd chiar pînă la prima ansă jejunală.

2. *Melena* este scaunul cu sînge digerat: culoare neagră și aspect lucios („de păcură"), cu consistență păstoasă sau semilichidă, aderentă la vas, miros fetid de putrefacție. Pentru realizarea unei melene sînt necesare: sîngerare de minimum 50—60 ml, tranzit gastrointestinal de 6—8 ore, prezența unei flore bacteriene active. Volumul variază cu gradul hemoragiei. Sîngerările mici generează modificările caracteristice de culoare, dar consistența poate rămîne normală („micromelenă"). Sîngerările grave („fulminante") cu ritm rapid, se exteriorizează prin sînge roșu rutilant („enteroragie"), consecință a tranzitului accelerat.

Colorația neagră se datorește transformării hemoglobinei de către enzimele digestive și bacterii. Sînt posibile confuzii cu modificările de culoare produse de unele alimente (preparate de ficat și sînge în primul rînd, afine, sfeclă roșie etc.) și medicamente (fierul și cărbunele produc o colorație neagră, de aspect mat, cu reacția Greggersen negativă, bismutul o colorație brun închisă, verzuie).

Originea melenei se situează de la esofag la unghiul drept al colonului. Deseori melena succede hematemezei, realizînd timpul doi al unei hemoragii digestive superioare. Poate rămîne însă izolată în cazul unei sîngerări înalte mai reduse sau al sîngerărilor enterocolice. Hemoragiile cu sînge modificat de la nivelul colonului sînt cunoscute și ca „pseudomelenă". Melena continuă 3—4 zile după oprirea sîngerării, ca expresie a evacuării conținutului stagnant în colon. Reacția Greggersen se menține pozitivă chiar pînă la 3—4 săptămîni.

3. *Rectoragia* și *anoragia* constau din pierderi de sînge roșu rutilant în cursul defecației sau independent de evacuarea scaunului. Se asociază în general cu elementele subiective ale sindromului rectosigmoidian și anorectal.

4. *Scaune hemoragice cu caracter mixt* rezultă din coexistența sau alternanța de fracțiuni melenice și fracțiuni de sînge roșu. Se observă în tumori ileocolice sau în diverticulul Meckel.

5. *Hemoragia digestivă ocultă* este detectată prin reacții chimice: Greggersen, Weber, Adler (cantitatea minimă 5 ml sînge). Examenul privește fie sucul gastric, fie scaunul. Se impune pregătitor excluderea alimentelor cu conținut de hemoglobină și mioglobină (preparate de sînge, toate varietățile de carne roșie) și a medicamentelor cu risc hemoragic (aspirină și cortizon în primul rînd). O testare screening privind hemoragiile oculte s-a dovedit utilă în detectarea cancerului colorectal latent (tehnica „Haemocult", care folosește benzi de hîrtie de filtru impregnate cu guaiac).

6. *Sindromul anemic* se poate instala fie brusc (anemie acută, eventual cu șoc hemoragic), fie cronic (în sîngerările moderate, trecute cu vederea sau oculte). Anemia poate premerge exteriorizarea sîngelui din

tractul digestiv cu mai multe ore, pînă la intervale de 12—24 ore, ceea ce poate ridica serioase probleme diagnostice.

După *sediul hemoragiei* se diferențiază:

— ***hemoragii digestive superioare:*** exteriorizate în mod specific prin hematemeză, dar adesea numai prin melenă;

— ***hemoragii digestive inferioare:*** exteriorizate prin rectoragii, scaune hemoragice mixte dar posibil și exclusiv prin melenă (pentru leziunile de pe cec-ascendent);

— ***hemoragii digestive intermediare:*** exteriorizate prin melenă și prin rectoragii sau scaune mixte. Corespund leziunilor de pe ileon și colon drept.

După *gradul hemoragiei* se diferențiază:

— hemoragii ușoare (moderate), sub 500 ml: lipsesc simptomele subiective și modificările hemodinamice. Uneori sînt posibile, în funcție de reactivitatea individuală dar și de factorul psihic corelat cu exteriorizarea sîngelui, amețeli, astenie, transpirații, palpitații, uneori hipotensiune și chiar lipotimii;

— hemoragii medii, de 500—1 000 ml: sindrom anemic evident, tahicardie, hipotensiune arterială, amețeli și posibil lipotimii la ridicarea în ortostatism. Pulsul rămîne bine bătut. Tabloul clinic poate deveni dramatic în condițiile unei reactivități vegetative crescute;

— hemoragii severe, peste 1 500 ml: anemie exprimată, stare de șoc, sete intensă, astenie accentuată, agitație și anxietate, obnubilare pînă la pierderea cunoștinței. Unele corelații indică schematic hemoragia de peste 1 litru pe baza următoarelor modificări: tensiune sistolică sub 10 cm Hg, puls peste 100/minut, hemoglobină sub 11 g/100 ml, azot ureic peste 40 mg/100 ml. Pierderile de peste 2 litri evoluează constant cu stare de colaps, absența pulsului, dispnee accentuată, risc crescut de exitus. Severitatea ține nu numai de gradul pierderii, ci și de ritmul acesteia. O importanță mare revine terenului, prin vîrstă și boli asociate.

Decesul se poate produce nu numai prin hemoragia însăși, ci și prin boala de bază (agravată de acest accident, cum este cazul insuficienței hepatice care se dezvoltă la cirotici) sau prin complicații (cardiace, pulmonare, renale, nervos centrale, septice). Pot fi incriminate și reacțiile adverse la medicamentele administrate și evident, complicațiile chirurgicale. Riscul devine maxim la vîrstnici și bolnavii cu afecțiuni preexistente ale principalelor viscere.

Etiologie. Cauzele principale ale hemoragiilor digestive sînt reprezentate de:

1. Leziuni esofagiene: varice rupte (ciroză, tromboză splenică), esofagită corozivă și exulcerativă (deseori de reflux), ulcere, tumori benigne și maligne, traumatisme (inclusiv postendoscopice), rupturi esofagiene spontane (de fapt post-emetice: sindromul Boerhaave și sindromul Mallory-Weiss). Riscul de ruptură al varicelor esofagiene este mai mare cînd varicele sînt voluminoase și presiunea venoasă suprahepatică depășește 12 mmHg.

2. Leziuni gastrice: ulcer acut și cronic, gastrită hemoragică și exulcerativă, eroziuni, rupturi ale mucoasei în sindromul Mallory-Weiss (cointeresînd obișnuit și cardia), tumori benigne și maligne, boala Rendu-Osler, traumatisme (prin corpi străini, bezoari, postendoscopice), hernie

hiatală, volvulus, fistule vasculare, prolaps transpiloric al mucoasei, pancreas heterotopic, leziuni inflamatorii circumscrise (tbc, lues, Crohn) angiodisplazii gastroduodenale.

3. Leziuni duodenale: ulcer bulbar și postbulbar, bulbita și duodenita difuză hemoragică și exulcerativă, parazitoze, ampulom vaterian, boala Crohn, malformații, heterotopii pancreatice și de mucoasă gastrică. Ulcerul gastric și duodenal produce hemoragii prin eroziuni arteriale, arteriolare sau venoase. Varice ale intestinului subțire (în teritoriul venos mezenteric) sînt rare (97 cazuri comunicate pînă în 1982, din care 60 în duoden și restul în jejun și ileon) (7 a).

4. Leziuni jejunoileale: tumori benigne și maligne, ulcer jejuno-peptic postoperator, invaginație jejuno-gastrică în rezecția Billroth II, ulcer primitiv și medicamentos, telangiectazii Rendu-Osler, ansă oarbă, enterită acută infecțioasă, necrotică și ulceroasă, enteropatie glutenică, boala Crohn, tbc, diverticuloză, diverticul Meckel, varice, invaginații, infarct, leziuni postintubație și postbioptice, tromboză portală.

5. Leziuni colorectale: tumori benigne și maligne, diverticuloză colică, hiperplazie limfoidă, rectocolită hemoragică, colită granulomatoasă, varice, angiodisplazii, colită ischemică, colită parazitară, ulcere primitive, stercorale și suprastenotice, traumatisme, endometrioză rectosigmoidiană, hemoroizi. Cum dezvoltarea unui carcinom exacerbează hemoroizii, o hemoragie hemoroidară masivă poate constitui un indiciu pentru un carcinom situat mai sus. Tumorile maligne colonice sîngerează de circa 10 ori mai frecvent decît tumorile intestinului subțire. În diverticuloză circa o treime din hemoragii sînt grave (în tumori numai 3—8%).

6. Boli generale cu sindrom hemoragic: coagulopatii, trombocitopatii, vasculopatii.

Septicemiile cumulează multiple mecanisme: alterarea coagulării, rezistenței vasculare, trombocitopatie și leziuni hemoragic-exulcerative gastrointestinale. Bolile sistemice cu interesare digestivă pot răspunde de unele leziuni hemoragice: colagenoze, amiloidoză, limfoame etc. Boli cardiovasculare cu insuficiență cardiacă severă, accidente tromboembolice, șunturi arteriovenoase, arteriopatii inflamatorii și degenerative cu dilatări anevrismale, teleangiectazii, flebectazii. Insuficiența respiratorie și renală, stările de șoc, pot evolua cu leziuni hemoragice și exulcerative la orice nivel al tractului digestiv.

7. Hemoragii digestive medicamentoase pot surveni în foarte numeroase condiții. Cauze frecvente: antireumatice (aspirină, fenilbutazonă, indometacin), cortizonice, anticoagulante. Cauze rare: citostatice, rezerpină, antibiotice și sulfamide, tiazide și acid etacrinic. Asocierile potențează riscul hemoragiei. Substratul constă din gastroduodenite și enterite hemoragice sau exulcerative. Cauza poate fi și utilizarea unei substanțe farmacologice într-o explorare funcțională: histamină, Histalog (betazol), pentagastrină.

8. În bolile hepatobiliare și pancreatice pot surveni și veritabile hemoragii digestive, de tip superior sau inferior, prin variate mecanisme: hipertensiune portală, gastroduodenită hemoragică, invadări canceroase, fistule duodenale sau colice etc. La acestea se adaugă hemobilia și pancreatoragia cu exteriorizare digestivă secundară. Tumorile vateriene evoluează cu melene puțin abundente anemii hipocrome, icter. Hemoragiile

de origine pancreatică sînt produse sau prin hipertensiune portală segmentară (carcinom) sau prin Wirsungoragie (pseudochist, pancreatită cronică).

Frecvența cauzelor menționate este inegală. Se diferențiază practic leziuni hemoragice „frecvente“ și „rare“, strategia diagnostică orientîndu-se cu prioritate spre primul grup. Pe prim plan se situează ulcerul gastric și duodenal, gastroduodenita hemoragică și exulcerativă, varicele esofagiene și tumorile. Pentru hemoragiile digestive inferioare principalele cauze sînt hemoroizii (45—60%) carcinoamele colonorectale (10—15%), rectocolita ulcerohemoragică (8—15%), polipii, în special adenoamele viloase (5—10%), diverticuloza, rectita postiradiere.

Cauzele mai rare sînt prezentate în tabelul 7.I.

Tabelul 7.I

Cauze mai rare ale hemoragiilor digestive inferioare
(după 11)

Inflamatorii	
	Rectită gonoroică
	Boli tropicale
	Parazitoze
	Febră tifoidă
Neoplazice	
	Hemopatii maligne
	Limfoame maligne
	Carcinoid
	Tumori extracolice
Displazice	
	Angiodisplazie
	Endometrioză
	Diverticuli colici solitari
Degenerative	
	Prolaps rectal
	Prolaps de mucoasă
	Ulcer rectal simplu
Cauze diverse	
	Hemoragie tardivă după rezecție de colon
	Colostomie
	Invaginare a colonului
	Ciroză hepatică
	Fistule arterio(aorto)enterice

O proporție foarte variabilă de cazuri rămîne încadrată ca „hemoragie de cauză neprecizată“. Cifra a variat în era preendoscopică între 10—35%. După introducerea fibroendoscopiei de urgență a scăzut însă mult, pînă la 5—10% și chiar mai jos, în funcție de strategia adoptată.

Diagnosticul impune rezolvarea mai multor probleme:

1. **Recunoașterea hemoragiei digestive.** Criteriul de certitudine este exteriorizarea sîngelui prin vărsături sau scaun, criteriul de probabilitate este instalarea unui sindrom anemic acut sau cronic, fără cauză evidentă.

Erori în exces pot rezulta din neglijarea posibilității ingerării de sînge în hemoragiile respiratorii superioare și orofaringiene. Pozitivitatea reacției Gregersen asigură diferențierea față de colorațiile nehemoragice ale produselor evacuate. Erori în minus survin cu deosebire în prima fază a hemoragiei, pînă la exteriorizare. Pentru certificarea diagnosticului se recurge sistematic la tușeul rectal (cu examinarea materiilor intrarectale) și eventual la tubajul gastric (metodă care contribuie în plus și la diagnosticul topografic). Examenul chimic are valoare numai dacă reacția este intens pozitivă, ținînd seamă de lipsa unei diete restrictive corespunzătoare (cu excluderea cărnii și preparatelor de ficat sau sînge). Feroterapia nu pozitivează testul, care este dependent de prezența nucleului porfirinic și nu a moleculei de fier.

2. **Precizarea topografiei.** Diferențierea între hemoragiile digestive superioare și inferioare este în general realizabilă clinic. Tipul intermediar rămîne cu încadrare provizorie. Sînt posibile și sedii multiple ale sîngerării, cu deosebire în diatezele hemoragice. Nu rareori bolnavii prezintă leziuni bipolare cu risc hemoragic (de exemplu, varice esofagiene și rectale, polipi gastrici și colorectali etc.). Se înțelege de ce clarificarea problemei rămîne uneori dependentă de explorarea gastrointestinală completă. Pînă la efectuarea acesteia, distincția păstrează doar caracterul de probabilitate: hemoragie „de tip superior“ (melena) și „de tip inferior“ (eliminarea de sînge roșu, în lipsa semnelor clinice de suferință esogastroduodenală). La bolnavii cu ciroză hepatică și hipertensiune portală este utilă o endoscopie esogastroduodenală, deoarece la circa 25% din aceștia sursa hemoragiei este alta decît varicele esofagiene (ulcer gastric sau duodenal, sindrom Mallory-Weiss).

3. **Evaluarea gravității.** Diferențierea hemoragiei moderate, medii și severe se face cu deosebire pe criterii clinice: paloarea, răcirea extremităților, tahicardia, căderea TA și evoluția hemoragiei sub perfuzie sanguină. Un indiciu prețios îl oferă însuși volumul sîngelui pierdut. Evaluarea rămîne însă orientativă (amestec cu secreția gastrobiliară și masa de fecale), avînd în schimb semnificație exactă în condițiile eliminării de sînge rutilant. Scăderea presiunii venoase centrale (p.v.c.) este un semn fidel de hipovolemie, iar în cursul reanimării absența creșterii p.v.c. peste 5 cm H_2O exprimă o umplere venoasă insuficientă. În lipsa unei observații clinice obiective, corecte, criteriul principal este — așa cum se întîmplă de cele mai multe ori — gradul anemiei și modificările hemodinamice (absența sau prezența șocului). Și acestea sînt influențate de reactivitatea psihică și vegetativă individuală. Dintre criteriile biologice, hematocritul are o valoare redusă atîta timp cît hemodiluția este incompletă, el însă poate servi de referință, ca și hemograma. Ritmul sîngerării este de asemenea deosebit de important pentru amploarea reacției hemodinamice. În plus, gravitatea sindromului este dependentă nu numai de hemoragia în sine, ci și de boala de bază, de tarele viscerale cardiace respiratorii sau renale și de vîrstă. Diagnosticul de gravitate presupune totodată și o evaluare prognostică: hemoragii cu risc crescut sau redus, sub aspectul perspectivei de evoluție și al letalității. La vîrstnici riscul este crescut la dublu în majoritatea cazurilor. Recidiva hemoragică crește riscul prin leziunea de bază. Visceropatiile preexistente se pot com-

Scanned with OKEN Scanner

plica și grevează astfel și ele prognosticul (insuficiență cardiacă, hepatică, renală etc.).

4. **Diagnosticul etiologic.** Stabilirea bolii de bază constituie de fapt problema cea mai complicată și solicită variate explorări, uneori de înaltă specializare, greu accesibile în practică. Șansa clarificării problemei este maximă în primele 24—48 ore și cu deosebire dacă investigația se face chiar în plină hemoragie. Cu distanțarea de la momentul activ crește proporția hemoragiilor „de cauză neprecizată". Clinica permite următoarele ierarhizări:

— cauză certă: sindrom hemoragic cunoscut, circumstanțe generatoare de gastroduodenite hemoragice și exulcerative (șoc chirurgical, infecțios, arsuri, consum recent de medicamente „ulcerogene" etc.), recidive hemoragice în condițiile unei boli digestive cunoscute (ulcer, polipoză, ciroză hepatică etc.), complicații hemoragice în boli digestive anterioare cu potențial hemoragic (Crohn, diverticuli, rectocolită hemoragică), ulcere de stress apărute la cîteva ore pînă la cîteva zile după arsuri, traumatisme, operații;

— cauză probabilă: ne orientăm după antecedentele patologice, inclusiv uzul de medicamente pentru diverse boli, și după simptomatologia actuală revelatorie pentru anumite cauze. De exemplu, arsurile și durerile epigastrice de foame sînt sugestive pentru ulcerul duodenal, degradarea stării generale și vîrsta de risc maxim sugerează un neoplasm gastric sau colic, consumul de aspirină face probabilă o gastrită hemoragică etc. Probabilitatea scade în condiții patologice caracterizate prin risc hemoragic polivalent, ca în ciroza hepatică, unde hemoragia poate rezulta din ruptura varicelor eso gastrice, eroziuni ale mucoasei, gastrită hemoragică, ulcer gastric, sindrom Mallory-Weiss sau diateză hemoragică (coagulopatie, trombocitopenie). Un examen obiectiv metodic trebuie să caute eventuale teleangiectazii cutaneomucoase (boala Rendu-Osler), hemangioame cutanate, steluțe vasculare, purpură Schönlein-Henoch, neurofibroame (boala Recklinghausen), pigmentări lenticulare periorale (polipoză Peutz-Jeghers), fibroame cutanate asociate cu osteoame și chisturi epidermoide (polipoză tip Gardner), prezența de *pseudoxanthoma elasticum* (coexistînd cu fragilitate vasculară) etc., care sugerează modificări corespunzătoare hemoragice la nivelul mucoasei intestinale, existența unei circulații colaterale abdominale. Examenul abdomenului inventariază puncte dureroase, hepatosplenomegalii, manifestări stenotice, sufluri vasculare, și evident, formațiunile tumorale. Tușeul rectal permite identificarea leziunilor distale;

— cauză posibilă: în absența unor indici de tipul celor menționate, se stabilește șansa de posibilitate în funcție de frecvență statistică și grupă de risc (vîrstă, sex, boli asociate, antecedente eredocolaterale ș.a.).

Explorarea paraclinică se adresează în egală măsură gradului hemoragiei și cauzei. Examenul hematologic presupune un inventar complet: număr de eritrocite, cantitatea de hemoglobină, reacție leucocitară, hematocrit. Datele sînt fără valoare în primele ore, întrucît volemia necesită un timp pentru corecție, astfel încît hemodiluția apare mai tîrziu (devine maximă la 24 ore). Leucocitoza (pînă la 20 000/mm^3) crește la 2—5 ore în hemoragiile mari, concomitent cu trombocitemia. Formele severe și cu deosebire în prezența șocului, evoluează cu hiperazotemie (creșterea

ureei de obicei cu creatinină normală), acidoză metabolică, tulburări electrolitice, hiperglicemie, hiperbilirubinemie și urobilinogenurie (eventual subicter), mai rar hipertransaminazemie. Reticulocitoza poate oferi indicii asupra ritmului și amplitudinii regenerării eritrocitare (parametru util de monitorizare). Explorarea coagulabilității poate identifica diatezele hemoragice. VSH-ul crește prin hemodiluție, proteinograma prezintă modificări reactive (hiperalfa$_2$). În condițiile insuficienței renale, hepatice, respiratorii, la cardiaci, diabetici etc. se vor adăuga toate investigațiile de profil.

Efortul de explorare principal se adresează detectării cauzei. Șansa diagnosticului etiologic a crescut mult cu dezvoltarea tehnologiei și cu adoptarea unei strategii de urgență.

Examenul radiologic se situează în centrul explorării intestinului subțire și a colonului proximal. În majoritatea centrelor continuă să rămînă singura explorare anatomică a tractului digestiv. În lipsa unor indicii clinice topografice, se recurge la succesiunea irigoscopie-tranzit baritat. Urmărirea dinamică și studiul reliefului mucoasei aduc informații privind defectele de umplere tumorale, stenozele, diverticulii. Valoarea metodei este foarte redusă în diagnosticul hemangioamelor și nulă pentru teleangiectazii. Vizualizarea diverticulului Meckel este accidentală, diagnosticul acestuia fiind dificil. Depistarea varicelor esofagiene reușește doar în proporție de 75%, șansa diminuînd după hemoragie, datorită colapsului venos. Examenul cu substanță de contrast se practică de regulă după încetarea hemoragiei și restabilirea hemodinamică. În plină hemoragie se poate evidenția prin radiografia pe gol a abdomenului, bule radiotransparente rezultate din acumularea de cheaguri sanguine și aer în stomac sau intestin, atunci cînd hemoragia este masivă. Se obține astfel o indicație topografică de orientare. Locul radiologiei a diminuat mult după extinderea endoscopiei.

Endoscopia de urgență s-a impus ca explorarea cea mai valoroasă pentru detectarea leziunilor hemoragice proximale și distale. Aparatura de ultimă generație a deschis perspective și pentru enteroscopie. Metoda se pretează la utilizarea în cursul hemoragiei active și chiar în condiții de șoc. Nu obligă la mobilizarea bolnavului și este neagresivă. Eficiența ei se reduce doar în prezența unor mari cantități de sînge care acoperă leziunea, situație cînd examinarea se repetă după spălătură. Contraindicațiile țin de boli asociate, respiratorii sau cardiace. Aportul endoscopiei de urgență este multiplu. Ea permite un diagnostic precoce și orientează deci decizia terapeutică. Pentru hemoragiile severe a dus în acest fel la scăderea importantă a mortalității, încurajînd intervenția chirurgicală, condiționat de leziunile detectate (cifra a scăzut de la 25 la 8% pentru bolnavii cu risc crescut). Prin vizualizarea directă a leziunilor, este singura metodă care precizează sediul sîngerării la bolnavii cu multiple procese care au potențial hemoragic (ulcer și eroziuni difuze, varice și ulcer etc.). Detectează de asemenea alterații care nu pot fi vizualizate radiologic, prin lipsa modificărilor de relief (esofagită, gastrită, duodenită, rectosigmoidită hemoragică) sau care pot scăpa acestui examen (sindromul Mallory-Weiss, varice esogastrice, ulcer superficial, cancere incipiente ș.a.). În hipertensiunea portală poate decela alte cauze a sîngerării decît varicele. Eficiența este evaluată la 95% în urgență și scade la 80% dacă

se practică tardiv. În sfîrșit, endoscopia asigură și aplicarea unor valoroase mijloace terapeutice.

Esogastroduodenoscopia de urgență rezolvă imperativul diagnosticului și posibil, pe cel al hemostazei, în hemoragiile superioare. Ea obiectivează în peste 90% din cazuri leziunea(ile) responsabilă. Este procedura care a revoluționat dealtfel conduita în acest tip de hemoragii. Rectosigmoidoscopia, permite la rîndul său explorarea de urgență în hemoragiile distale din aria accesibilă ei (pînă la 15—20 cm). Aici se cantonează dealtfel majoritatea leziunilor răspunzătoare de hemoragiile din acest grup. Colonoscopia, care extinde aria vizibilă pînă la cec, este încă puțin accesibilă; ea s-a impus ca metodă electivă de detectare a ectaziilor venoase (frecvente la vîrstnici), a ulcerelor de colon, a leziunilor inflamatorii și a leziunilor tumorale mici. Asigură explorarea zonelor „oarbe" pentru irigoscopie, în condițiile flexurilor colice suprapuse și greu disociabile. Colonoscopia de urgență va permite, prin extinderea ei, depășirea impasului actual care face din hemoragiile colonului una din problemele cele mai greșit interpretate.

Aportul endoscopiei este esențial pentru precizarea caracterului activ al hemoragiei sau al hemostazei realizate. Stigmatele de sîngerare certă sînt: jetul sanguin, cheagurile aderente, echimozele și fragilitatea mucoasă cu sîngerare în cursul investigației. Prezența leziunilor cu risc hemoragic în absența sîngelui aparent oferă doar un diagnostic cauzal de probabilitate, fără a se exclude sîngerările din altă zonă. Unele criterii permit și aprecierea riscului de recidivă: ulcere cu vase vizibile, varice cu perete atrofic etc.

Arteriografia selectivă și supraselectivă celiomezenterică constituie o metodă de mare sensibilitate și acuratețe pentru recunoașterea topografiei în hemoragiile din zone profunde, inabordabile endoscopic. Poate fi salvatoare prin informațiile aduse dacă este vorba de hemoragii fulminante. Instilarea substanței de contrast prin cateter poate vizualiza extravazarea în jet a fluidului sanguin, ușor detectabilă în hemoragiile arteriale mari (ulcer, diverticuli, fistule arteriale). Hemoragiile venoase (varice rupte) se recunosc doar prin semne indirecte (lacuri opace intraluminale). Se impune cateterizarea supraselectivă. Hemoragiile capilare (gastrită erozivă, exulcerații) sînt deseori omise, debitul lor fiind mai redus. Sînt detectabile în principiu pierderi de peste 0,5 ml/minut. Metoda permite în același timp instalarea de substanțe hemostatice (vasoconstrictive sau embolizante).

Scintigrafia abdominală cu substanțe radioactive (hematii marcate cu ^{99m}Tc-albumină sau ^{99m}Tc-sulf coloidal, injectate i.v.) evidențiază acumularea anormală a produsului radioactiv într-o anumită zonă. Localizarea hemoragiei poate fi sugestivă și pentru diagnosticul cauzal și în orice caz, orientează eventuala intervenție chirurgicală. Se detectează sîngerări de 0,05—0,1 ml/minut. Metoda este simplă, practică și accesibilă. Asocierea cu arteriografia îi crește mult aportul diagnostic. În hemoragiile din diverticulul Meckel se asociază o premedicație cu cimetidină, care sensibilizează metoda prin prelungirea retenției substanței radioactive în mucoasa gastrică ectopică de la nivelul diverticulului (anomalie constantă în toate hemoragiile care se produc aici).

Scanned with OKEN Scanner

Laparotomia exploratoare rămîne ultima resursă diagnostică pentru o parte din cazuri, mai ales acelea în care caracterul fulminant și abundența hemoragiei nu permit ancheta etiologică. Indicația ei aparține cu deosebire hemoragiilor severe, care prin riscul vital impun hemostaza chirurgicală. Intraoperator se cercetează cu prioritate ariile de probabilitate maximă, se caută prezența sîngelui în tractul intestinal (cu localizarea limitei superioare) și după necesități, se practică gastro și duodenotomii. Performanța crește prin utilizarea transiluminării, care evidențiază hemangioamele și teleangiectaziile enterale. Endoscopia intraoperatorie (cu fibroscop) rămîne perspectiva cea mai sigură, care va fi în măsură să clarifice pe viitor aproape toate cazurile operate în cursul hemoragiei.

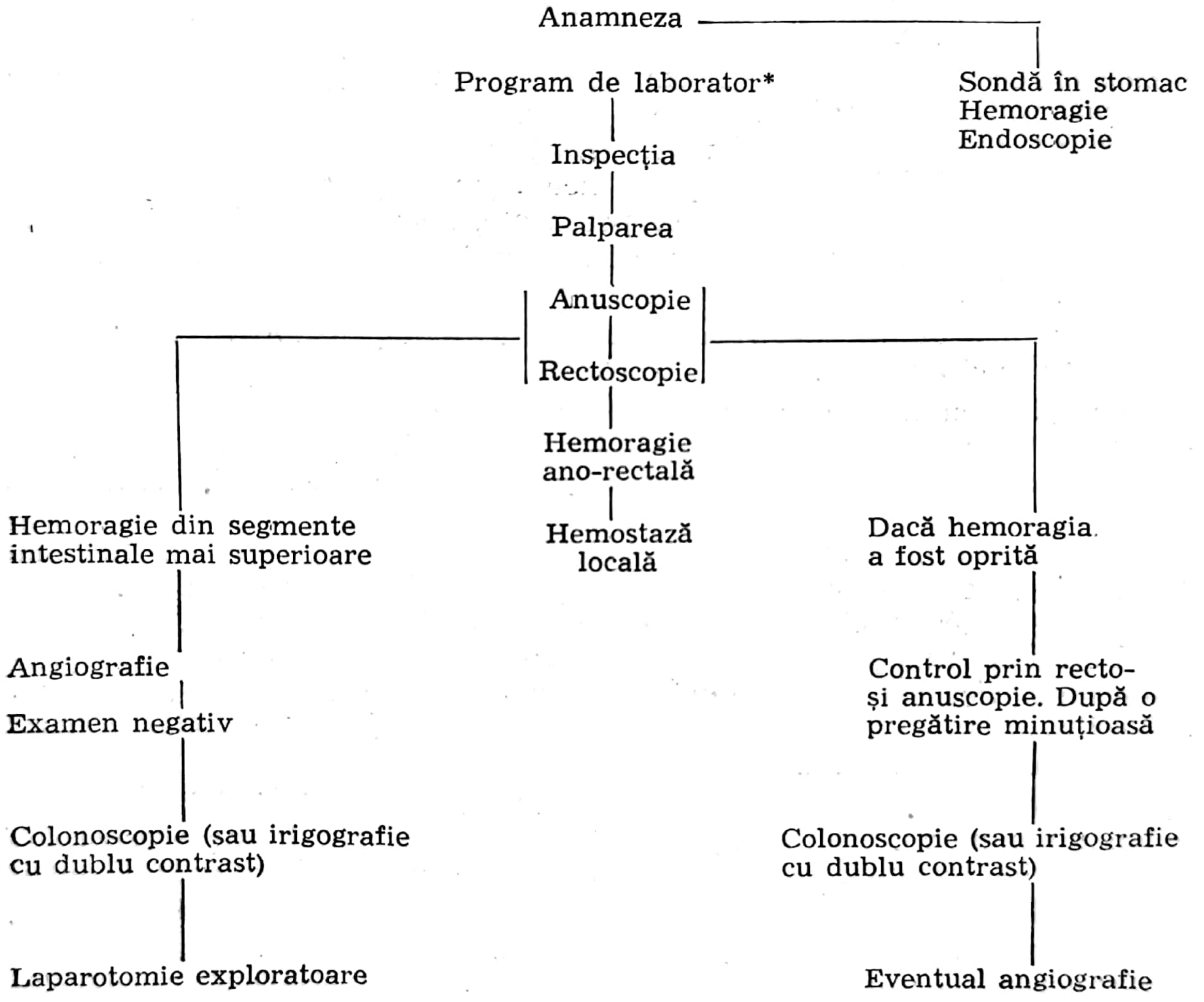

* Program de laborator: Hemogramă (Hb, HT din 2 în 2 ore), teste de coagulare, electroliți, uree, creatinină, grupa sanguină (cu pregătire a 4—6 flacoane).

Fig. 7.1. — Conduita diagnostică în, respectiv, după hemoragie inferioară (după 11).

În hemoragiile digestive inferioare succesiunea explorărilor este prezentată schematic în fig. 7.1.

Tratament. Majoritatea hemoragiilor digestive se rezolvă fără probleme deosebite, soldîndu-se totuși cu recidive în proporții variabile, condiționat de leziunea cauzală. O parte reprezintă însă urgențe extreme, altele implică o gravitate prin terenul cu risc crescut. Letalitatea se im-

Scanned with OKEN Scanner

pune de aceea ca o posibilitate, nu totdeauna previzibilă. Asistența hemoragiilor digestive a tins de aceea în permanență spre optimizare și eficiență sporită. O primă condiție este asigurarea unui cadru organizat: serviciu de urgență cu caracter interdisciplinar, care să asigure cooperarea internistului, endoscopistului, terapeutului intensiv și a chirurgului. Se creează astfel un circuit operațional de maximă securitate, care poate rezolva cele mai dificile și grave situații cu minimum de risc. Întrucît momentul cel mai dramatic este decizia „a opera sau a nu opera", grevat de evaluarea risc-beneficiu, se acceptă în prezent că cea mai bună asociere de specialiști în echipă cuprinde „un internist mai îndrăzneț și un chirurg mai prudent", la care participă și terapeutul intensiv eficace. Problema rămîne în toate cazurile de domeniul urgențelor primare, avînd în vedere posibilitatea agravării și repetării hemoragiei, chiar în cazuri inițial neînsemnate.

Internarea se impune ca normă generală, preferabil într-un serviciu de terapie intensivă, sub observația internistului și chirurgului și cu instalarea unei supravegheri (monitorizări) care include criterii clinice, curba pulsului și TA, diureza, presiunea venoasă centrală, aspectul scaunelor, numărul de unități de sînge perfuzate, hemograma și hematocritul. Imobilizarea la pat este obligatorie chiar în formele ușoare, pînă la oprirea hemoragiei.

Din momentul internării bolnavului este indispensabil să se aplice o serie de măsuri urgente:

— Instalarea unui cateter vizibil radiologic într-o venă centrală (jugulară, subclaviară), pentru determinarea presiunii venoase centrale.

— Determinarea grupei sanguine și a ionogramei, ureei, creatininei, glicemiei, protrombinei, Hb și hematocritului.

— Restaurarea volemiei prin perfuzii de sînge izogrup, izoRh, sau pînă la determinarea grupei sanguine de soluții macromoleculare.

— Asigurarea unei oxigenări corecte, încălzirea bolnavului, decubitus dorsal cu capul mai jos, libertatea căilor respiratorii.

— Instalarea eventual a unei sonde vezicale pentru colectarea urinei.

— Uneori introducerea unei sonde nasogastrice, pentru spălătură gastrică și aspirarea sîngelui.

Formele severe necesită prelungirea clinostatismului pînă la restabilirea hemodinamicii. Alimentația poate fi permisă în formele ușoare și medii: regim lactat-hidric, la temperatura camerei, fracționat, pentru prima zi. În zilele următoare se permit: brînza dulce, smîntînă, făinoase, apoi treptat, unt, ouă, carne slabă, supe, sucuri de fructe. Ne orientăm după toleranța bolnavului și boala de bază. În șoc se asigură necesarul hidroelectrolitic exclusiv pe cale parenterală, cu adaosul nutrițional de glucoză acizi aminați. Ingestia apei reci și a bucăților de gheață este mai de mult prohibită. Aplicarea clasică a pungii de gheață nu s-a dovedit necesară, singurul avantaj recunoscut fiind doar disciplinarea bolnavilor agitați sau nevrotici; efectul ei vasoconstrictiv nu a fost probat.

Hemostaza constituie principalul obiectiv terapeutic. Ea se poate realiza spontan și în orice caz, prin tratamentul leziunii cauzale atunci cînd este posibil (gastroduodenită și rectocolită hemoragică, ulcerații gastroduodenale de stress, ulcer peptic etc.). Pentru hemoragiile superioare din

Scanned with OKEN Scanner

acest grup, antiacidele în doză suficientă pentru a asigura un efect tampon bun și cu ritm adecvat (la 1—2 ore) sînt cele mai bine verificate. Anticolinergicele pot fi utile prin efectul lor clorhidrodepresor, dar sînt contraindicate în hemoragiile mari (tahicardie secundară). La bolnavii cu vărsături se recomandă aspirația gastrică prin sondă nasogastrică. Crioterapia, recomandată mai de mult în hemoragiile gastrice (Wangensteen) a fost părăsită din cauza eficienței discutabile și a complicațiilor produse. Recent au fost comunicate rezultate favorabile în hemoragiile ulceroase și din varicele esofagiene obținute prin perfuzii i.v. de secretină sau administrarea de somatostatină care inhibă nu numai secreția gastrică și gastrina, dar are efect și asupra hemodinamicii splanchnice.

Substanțele vasoconstrictoare au efecte terapeutice sigure în administrare regională, prin cateterizare arterială (vasopresina, adrenalina). Acțiunea este însă tranzitorie, încetînd după oprirea instilării, dacă nu regresează leziunea hemoragică sau dacă nu s-a făcut o hemostază stabilă. O metodă simplă și accesibilă, cu bune rezultate în hemoragiile gastritice, ulceroase și chiar în varicele esofagiene (aici cu durată limitată) este administrarea de soluție de adrenalină 2 mg/200 ml repetat. Ar acționa prin arteriolo- și capilaroconstricție, cu diminuarea circulației intramucoase. Pe cale generală se recurge în practică la Adrenostazin.

Hemostaticele sînt utile în prezența unei coagulopatii. Leziunile mucoasei digestive par să beneficieze în mică măsură de efectul lor „hipercoagulant", discutabil în clinică pentru dozele uzuale. La hepatici poate fi utilă vitamina K, a cărei indicație prioritară rămîne hemoragia prin carența acestei vitamine, sau după cumarinice. Vitamina C este recomandabilă în gastropatiile hemoragice.

Hemostaza endoscopică cunoaște un moment de rapidă proliferare a mijloacelor. Experiența unor centre propune astfel, în arsenalul de acest tip, metode ca: pulverizarea de factori coagulanți (trombină și fibrinogen, cu realizarea unui coagul de fibrină), scleroterapia în varicele esofagiene, fotocoagularea cu LASER ș.a. Rezultate bune au fost comunicate recent de autori japonezi (1982) prin injectare pe cale endoscopică exact la locul sîngerării a unei soluții hipertonice saline de adrenalină (625—1 250 mEq/l Na și adrenalină 0,05 mg/ml).

Compresiunea prin balon tip Blakemore în hemoragiile esogastrice varicoase este mult controversată, datorită rezultatelor inegale și complicațiilor la care expune. Tamponamentul gastric prin sondă Linton-Nachlas este și mai mult discutată din cauza riscului de leziuni mecanice secundare. Metodele rămîn totuși utile pentru sîngerările abundente, dacă lipsesc alte resurse terapeutice de securitate mai ridicată.

Administrarea cronică de Propranolol, în doze variind între 80 și 360 mg/zi, suficiente pentru a reduce cu 25% alura ventriculară, scade semnificativ presiunea parțială (măsurată indirect prin gradientul dintre presiunile suprahepatice blocată și liberă) și a fost propus de Lebrec (1980) pentru prevenirea hemoragiilor prin varice esofagiene. Pe două grupuri de bolnavi tratați timp de un an, unul cu Propranolol și altul cu placebo, procentul recidivelor de hemoragii gastrointestinale a fost 4% în grupul tratat cu Propanolol față de 50% în grupul tratat cu placebo. Această nouă terapie se află încă în verificări de control.

Scanned with OKEN Scanner

Continuarea tratamentului conservator este justificată în următoarele situații:

— Hemoragia a putut fi oprită în curs de 24 ore.

— Absența unei recidive hemoragice; recidiva ce apare încă în cursul spitalizării are o mortalitate de 3—4 ori mai mare decît prima hemoragie.

— Condițiile hemodinamice sînt stabilizabile prin transfuzii cu nu mai mult de 500 ml sînge pe oră.

— Sediul și tipul hemoragiei permit să se întrevadă oprirea hemoragiei.

— Existența la dispoziție a unor cantități suficiente de sînge pentru transfuzie (condiție greu realizabilă pentru bolnavii cu grupuri sanguine rare).

Măsurile conservative pot fi prelungite peste 24 de ore la bolnavii sub 40 de ani, dacă hemoragia poate fi sigur controlată.

Tratamentul conservator se efectuează în servicii de terapie intensivă sub supraveghere continuă. În raport cu vîrsta bolnavului, localizarea și gradul de gravitate al hemoragiei, răspunsul la tratament conservator și boala (lile) de bază se va stabili de la caz la caz, împreună cu chirurgul, dacă este indicată continuarea tratamentului medical sau tratamentul chirurgical.

Hemostaza chirurgicală se impune ca maximă urgență în toate hemoragiile severe și repetate, după deșocarea bolnavului sau, la necesitate, chiar în șoc, ca principală măsură antișoc. Dacă beneficiul este neîndoielnic pentru majoritatea leziunilor circumscrise, letalitatea ridicată de peste 50% în hemoragiile prin varice rupte la cirotici impune o rezervă serioasă în cazul acestora. Aici se optează pentru hemostază conservatorie și intervenție cu titru profilactic (șunt portocav). Servituțile acesteia și eficiența limitată în timp sînt însă bine cunoscute. Au mai fost propuse și alte tehnici, încă insuficient verificate, cum este terapia oclusivă venoasă prin embolizare cu ajutorul unui cateter portal transhepatic. Ligatura de varice poate fi pentru moment eficientă, perspectiva de viață rămîne însă nemodificată din cauza recidivelor. Embolizările arteriale prin cateter (coaguli de fibrină, mase plastice) sînt în studiu.

Combaterea șocului hemoragic cuprinde un program complex de urmărire și măsuri terapeutice, care se adresează restabilirii volemiei și masei eritrocitare (transfuzii de sînge în primul rînd sau de soluții macromoleculare și electrolitice), corectării tulburărilor hemodinamice, inclusiv a celor microcirculatorii, restabilirii funcției principalelor viscere (insuficiență respiratorie, cardiacă, renală, hepatică), reechilibrării metabolice, asigurării unei oxigenări eficace.

Profilaxia rămîne un deziderat de maximă importanță, care se adresează cu precădere recurențelor bolii de bază (ulcer, gastroduodenită etc.). Prevenirea hemoragiilor din cursul cirozelor beneficiază de terapia cronică cu propranolol, în doze care să scadă frecvența pulsului cu 20—25%, care pare să diminue hipertensiunea portală, ca și de medicația antiacidă-mucoprotectoare (mai ales sub cortizonoterapie).

În hemoragiile digestive superioare, care pun cel mai frecvent și cele mai multe probleme de tratament, atitudinea terapeutică este în general următoarea, în funcție de principalele lor etiologii:

1. *Ulcer gastric și duodenal:*

— Măsurile uzuale de reanimare

— Tratament conservator cu antiacide (hidroxid de Al și Mg) de preferință sub formă de geluri coloidale (Phosphalugel).

Cimetidina inițial i.v. apoi per os 1 g/zi (sau Ranitidin sau Gastrozepin), este eficace în circa 90% din cazuri. După oprirea hemoragiei se continuă cu Cimetidin, Ranitidin sau Gastrozepin 4—6 săptămîni.

În ulcerul gastric este necesar un examen gastroscopic cu biopsie.

— Tratament chirurgical, indicat în hemoragiile masive fulminante (de urgență), sau în cele care persistă sau recidivează sub tratamentul medical. În ulcerul gastric se practică gastrectomie $\frac{2}{3}$, iar în ulcerul duodenal, mai frecvent gastrectomie $\frac{2}{3}$, sau vagotomie tronculară asociată cu sutura sau excizia ulcerului și cu piloroplastie sau antrectomie.

— La bolnavii inoperabili s-au obținut uneori rezultate bune cu intervenții mai puțin uzuale: electrocoagulare, embolizare, fotocoagulare cu laser. Laserul YAG poate controla cea mai mare parte din hemoragiile arteriale de apariție primară (Rutacerts).

— La bolnavii peste 60 de ani momentul intervenției va fi grăbit, dacă nu se observă tendința de oprire a hemoragiei cu tratamentul conservator. Profilaxia hemoragiei recidivante ulceroase este îndoielnică. Unele studii care pledează pentru efectul favorabil al Ranitidinei în ulcerul gastric și duodenal sînt încă neconvingătoare.

2. *Hipertensiunea portală* (varice esofagiene):

— Măsurile uzuale de reanimare.

— Încercarea de oprire a hemoragiei prin sonde cu balonaș compresor (Blakemoore, Linton), menținute dacă sînt eficace nu mai mult de 48 ore (complicații posibile: eroziuni sau rupturi ale esofagului, asfixie prin compresiunea traheei).

— Tentativa de reducere a hipertensiunii portale prin perfuzie i.v. de vasopresină (20 u în 100 ml sol. fiziologică salină sau glucozată, 20—30′ și repetate la 1—2 ore) sau de somatostatină.

— Prevenirea encefalopatiei portale (evacuarea intestinului, antibiotice neresorbabile: Negamicină).

Uneori hemostaza se face spontan (20—40% din cazuri).

— Tratamentul chirurgical paleativ: ligatură sau clipsare a varicelor sîngerînde; s-au propus și sclerozarea parțială endoscopică a esofagului sau sclerozarea selectivă transhepatică a venei coronare gastrice (5a). Pentru prevenirea recidivelor hemoragice se practică decompresiunea sistemului port prin shunturi porto-cave, după o prealabilă reechilibrare nutrițională a bolnavului și o ameliorare a funcției hepatice.

Criterii folosite pentru alegerea momentului intervenției de șunt sînt: serumalbumina > 3 g%, timpul de protrombină < 17″ (m=13″), retenția BSP < 20%, bilirubina totală < 3 mg%.

În hemoragiile digestive inferioare, tratamentul este diferit în raport cu cauza hemoragiei și situația locală.

În hemoragiile provocate de tumori metoda de elecție este rezecția intestinului a cărei întindere este dictată de condițiile locale. În tumorile mici ale intestinului subțire un ajutor util îl poate oferi endoscopia intra-

operatorie (cu endoscopul introdus ca pentru gastroduodenoscopie și apoi condus de operator în intestinul subțire) care poate descoperi tumori ce nu mai sîngerează în timpul operației. În hemoragiile produse de polipi colonici este uneori posibilă numai polipeptomia endoscopică.

Tratamentul hemoragiilor consecutive bolilor inflamatorii este diferențiat în funcție de intensitatea hemoragiei: chirurgical în hemoragiile masive ce amenință viața și conservator (cel puțin inițial) în cele mai puțin grave. Ultimul constă în observație medico-chirurgicală 24—48 or- alimentație parenterală exclusivă, eventual sondă gastrică, perfuzii de sînge sau de albumină, protecție cu antibiotice; dacă starea se ameliorează se continuă tratamentul conservator, dar dacă acesta se dovedește ineficient, sau dacă starea se agravează, se intervine chirurgical.

Hemoragiile diverticulare pot fi oprite prin tratament conservator în 70—80% din cazuri; acesta constă în substituție sanguină, vasopresină, alimentație parenterală. Unii au atribuit un efect terapeutic și clismei cu bariu făcută în scop diagnostic, dar care nu este indicată în hemoragiile mai abundente.

Indicațiile tratamentului chirurgical al hemoragiei diverticulare sînt: pierderea primară de volum peste 2 500 ml în 24 de ore, eșecul tratamentului conservator, hemoragie persistentă peste 500 ml pe zi, hemoragia cronică cu anemie și hiposideremie. Cînd hemoragia masivă impune intervenția chirurgicală de urgență, se pot prezenta două situații în funcție de localizarea hemoragiei: a) dacă sediul hemoragiei este neprecizat, cum în circa 50% din cazuri ea poate fi localizată și în colonul stîng și în cel drept, se recurge la o colectomie subtotală sau totală cu ileorectostomie, în care caz este obligator un examen digital și endoscopic al rectului pentru a verifica integritatea acestuia;

b) dacă sediul sîngerării este cunoscut se poate recurge, în raport cu concluziile locale la o hemicolectomie, rezecție segmentară sau numai la o ligatură vasculară.

BIBLIOGRAFIE

1. **Bockus H. L.** (red.) — Gastroenterology, vol. I, ed. III, Saunders, Comp., Philadelphia, 1974.
2. **Demling L., Rösch W.** (red.) — Operative Endoscopie, Acron Verlag, Berlin, 1979.
3. **Dumitrașcu D., Badea Gh.** — Probleme ale diagnosticului în hemoragiile jejuno-ileale, Oncologia și Radiologia, 1973, 6, 513—519.
4. **Frühmorgen P., Bodem F., Reidenbach H. D.** — The state of the art of biomedical engineering in the operative-endoscopic treatment of gastrointestinal bleedings, Hepato-Gastroenterology, 1980, 27, 5, 337—342.
5. **Kapp F., Baerlocher Ch., Fahrländer H.** — Die akuten Magen-Darm-Blutungen, Schweiz., med. Wschr., 1974, 104, 45, 1 609—1 613.

5a. **Lunderguist A., Vang J.** — Transbazatic obliteration of coronary vein in patients with portal hipertension and aesophageal varices, New Engl. J. med., 1974, 291, 646.

6. **Mann N. S., Mann S. K.** — Early fiberoptic panendoscopy in acute upper gastrointestinal bleeding, Amer. J. Proct. Gastroent. and Colon Rectal Surgery, 1978, 3, 24—29.
7. **Phillip J.** — Die Blutung aus dem oberen Gastrointestinaltrakt, Fort Med., 1975, 7, 309—312.

7a. **Reis H. E.** și colab. — Isolierte Dünndarm varikosis als Ursache einer massiven oberen Gastrointestinal-blutung Leber, Magen, Darm, 1982, 23—31.

7b. **Raguse T.** și colab. — Die Therapie der Divertikuloseblutung Ther Woche, 1983, 33, 338—343.
8. **Silverstein F. E.** — The national ASGE survey on upper gastrointestinal bleeding. *Gastrointestinal* Endoscopy, 1981, 27, 2, 73—79.
9. **Schiller K.F.R.** (ed.) — Clinics in gastroenterology, Endoscopy, 1978, 7, 3.
10. **Șuțeanu Șt.** — Practica medicinii interne în ambulatoriu, Ed. Med., București, 1978.
11. **Winkler R.** — Klinik und Ursachen der peranalen Blutungen, Ther Woche, 1983, 33, 319—323.

7.2. ALERGIA ALIMENTARĂ ȘI DIGESTIVĂ. INTERRELAȚIA DINTRE UNELE BOLI IMUNO-ALERGICE ȘI TUBUL DIGESTIV

Cunoștințele noastre asupra interrelațiilor dintre imunologie și tubul digestiv au fost reevaluate, în ultimii 15 ani (28). Dealtfel este normal ca să existe preocupări continui asupra acestui subiect; în adevăr, mucoasele digestive, a căror finalitate este de a asigura schimburile organismului cu lumea exterioară, constituie o zonă la nivelul căreia conflictele imunitare potențiale sînt foarte importante (4). Atunci cînd aparatul imunologic local (digestiv) funcționează normal, mucoasele digestive își realizează dublul rol de a absorbi (parțial și a digera) alimentele degradate și de a exclude antigenii și alergenii.

Tractul gastrointestinal intră în contact direct cu o mare varietate de substanțe străine; dogma impermeabilității absolute a mucoasei intestinale față de antigen, rămasă ca atare multă vreme, nu mai poate fi susținută (3). Interrelația dintre sistemul imunitar local și tubul digestiv reușește doar, cel mai adesea, să excludă reacțiile violente, precum ar fi cele rezultate din activarea complementului și/sau degranularea mastocitelor. Astăzi sînt cunoscute cazuri de anafilaxie la copil, prin alăptare maternă, dacă mama, sensibilizată la lapte de vacă, a ingerat acest aliment; proteinele din alergenul lapte de vacă (prezente acum și în laptele de mamă) au trecut, de două ori bariera intestinală, mai întîi la mamă și apoi la copilul alăptat.

Se admite (27) că tractul digestiv reprezintă un loc potențial pentru absorbția antigenilor care pot fi: proteine din alimente, produși bacterieni, endotoxine, enzime hidrolitice și proteolitice, aditive pentru prezervarea alimentelor, contaminante de alimente (insecticide sau medicamente) etc. De asemenea avem astăzi mai multe cunoștințe asupra celulelor imunocompetente din tractul digestiv, asupra toleranței imune și asupra mastocitelor din mucoasa digestivă; nu ne vom referi (sînt expuse în alt capitol) însă, decît succint asupra unor aspecte, care ni se par mai deosebite și mai strîns legate de alergia alimentară și digestivă. Astfel, știm astăzi că la toate mamiferele (inclusiv omul) populația limfo-plasmocitară intestinală (B) e reprezentată în majoritate prin celule IgA (77% față de: 15% IgM, 6% IgG_2, 0,5% IgD și 1,5% IgE); în secreții, IgA_2 reprezintă 40% (față de circulația unde este numai 10%). Pentru IgA dimerică (intestinală) pare a exista și o cale de excreție, în trecerea sîngelui prin ficat (care poate de asemenea sintetiza componentul secretor) imunoglobulina putînd fi captată și eliminată în tubul digestiv pe cale biliară.

Scanned with OKEN Scanner

Ingestia de antigeni poate induce un răspuns imun local în tubul digestiv. Din cercetările experimentale rezultă că între multiplele mecanisme ce concură la instalarea toleranței imunitare intervin și anticorpii induși la nivelul mucoasei (cu IgA în principal), care formează cu antigenul un „complex tolerogen" pe de o parte și „clearance"-ul hepatic pentru complexele imune Antigen-IgA, pe de altă parte (2, 22).

Se știe de asemenea că plasmocitele IgE intestinale sînt mai numeroase decît în alte țesuturi și totuși reacțiile anafilactice de origine digestivă sînt o raritate; azi nu ne sînt cunoscute reacții anafilactice legate de altă clasă de imunoglobuline în afară de IgE, dar sînt semnalate cazuri de astm bronșic cu IgG_4.

Se poate susține că local, conflictul anafilactic provoacă alergia digestivă, iar la distanță, poate provoca alergie alimentară. Absorbția intestinală a alergenului, pe de o parte și posibilitatea de formare a complexelor IgE-alergen pot, pe cale hematogenă, să găsească în afara tubului digestiv, mastocite mai receptive și să provoace reacții alergic-anafilactice. Tubul digestiv este important, pe de o parte pentru reacțiile imune prin antigeni exogeni, dar, pe de altă parte el poate fi interesat direct în bolile imun-alergice cu localizare intestinală.

Simptomele și semnele fizice ale alergiei gastrointestinale nu sînt restrînse la tractul gastrointestinal; s-a simțit de aceea nevoia unei sistematizări în sensul că se utilizează noțiunea de *alergie alimentară* pentru a descrie răspunsurile imun-alergice la antigeni alimentari cu manifestări clinice în afara tubului digestiv (astm bronșic, erupții cutanate alergice, migrena alergică etc.) și de *alergie gastrointestinală* pentru stările alergice cu manifestări clinice gastrointestinale (diaree, vărsături, dureri abdominale etc.). Alergia gastrointestinală (sigur cu altă patogenie) era cunoscută de multă vreme; Hippocrates vorbea despre tulburările produse prin ingestia de lapte de vacă, iar Hamburger, Schlossmann, Dees, Davies, Burrow etc. (cit. 27) au prezentat cazuri clinice, unele fatale, prin sensibilizare la lapte de vacă.

Alergia alimentară și digestivă trebuie diferențiată imunologic de intoleranța alimentară; în adevăr, în deceniul V și VI s-a exagerat în a se pune cu ușurință diagnosticul de alergie alimentară (17, 19), dar astăzi este de obicei posibil a diagnostica, imunologic și clinic, cele mai multe cazuri de acest fel (21). Este nevoie a elimina, acolo unde este cazul, diagnosticul de deficite enzimatice intestinale (dizaharide, în special) de ingesta de alimente contaminate bacterian și chimic, de ingesta de alimente bogate în histamină sau histaminoliberatoare etc. și de a exclude toxicitatea unor constituenți alimentari, ca și „cauzele psihologice" care pot induce sindroame digestive (și enterodigestive), capabile să simuleze alergia alimentară și digestivă.

Diagnosticul de alergie alimentară se pune pe date clinice și imunologice. Anamneza este o etapă extrem de importantă, ea putînd sugera diferențierea între *alergia alimentară de tip reaginic*, cu manifestări în principal extradigestive (urticarie alergică, astm bronșic, șoc anafilactic, edem angioneurotic, conjunctivită etc.) și rar digestive (vărsături, diaree, dureri abdominale etc.) și *alergia alimentară de tip nereaginic*, cu manifestări de tipul: diaree malabsorbție, enteropatie cu pierdere de proteine (Seitz 21). Alergia alimentară de tip reaginic se manifestă în circa 2 ore după

mese, pe cînd cea nereaginică apare numai după 4—24 ore, deseori după 48 de ore sau mai mult.

Unele alimente (variabil în raport cu vîrsta) sînt mai alergizante decît altele, în general ordinea frecvenței fiind următoarea: lapte de vacă (v. pg. 692), albuș de ou, nuci, pești, crustacei, fragi-căpșuni, portocale, roșii, ciocolată etc. Albușul de ou, o glicoproteină, pare a avea atît proprietăți antigenice cît și de liberator nespecific de histamină; principiul activ, din sucul de portocale, boabe de cafea etc. pare să fie un compus fenolic simplu, acidul clorogenic, iar cel din tomate, o glicoproteină. Este important de semnalat că anamneza trebuie să informeze și asupra consumului excesiv al unor alimente (ca și despre consumul de cafea, alcool), precum și de medicamente (inclusiv: laxative, aspirină, antibiotice cu spectru larg etc.).

Diagnosticul clinic de alergie alimentară se bazează pe ținerea (corectă) a unui jurnal alimentar, pe efectuarea testelor alimentare, de excludere și provocare, cu valoare sigură dacă au fost pozitive de trei ori, și de introducerea în alimentație a capsulelor cu alimente liofilizate (200—500 mg) (May, cit. 26), pe folosirea de teste sublinguale; testul Rinkel (17) acceptat cu entuziasm altădată, apoi criticat, a fost reintrodus, fiind socotit util, dacă se ține seama de toate observațiile critice. Testele cutanate cu alergeni alimentari sînt numai rareori utile pentru diagnosticul alergiei alimentare. Diagnosticul imunologic se bazează mai des pe efectuarea testului R.A.S.T. cu antigeni alimentari purificați (21). IgE serice totale sînt crescute în atopie, ca și IgE serice specifice, R.A.S.T.-ul fiind pozitiv în 52—75% din cazuri, cu reacții fals pozitive numai în 6—10% din cazuri. Sînt utilizate, ca cercetare medicală, de asemenea: dozarea IgE în secrețiile intestinale, biopsia de mucoasă jejunală (înainte și după administrare de alergen alimentar) și, mai ales, testul de degranulare al bazofilelor umane.

Alergia alimentară nereaginică este studiată, imunologic, prin cercetarea complementului seric (scăderea fracțiunii C_3 atunci cînd există complexe imune circulante), biopsia jejunală etc. (21) (26).

Alergia și intoleranța la laptele de vacă. Alergenul probabil cel mai frecvent întîlnit este laptele de vacă. Utilizînd observația clinică și datele imunologice se consideră că alergia la lapte de vacă este de circa 0,3% la copil și că alergia gastrointestinală în totalitate are o incidență de 0,5—1%, în primul an de viață. Incidența cea mai mare a alergiei la lapte de vacă este întîlnită la copilul mic între 3—18 luni, dar pare să fie frecventă și la adult.

Alergia la lapte de vacă este determinată de faptul că acesta are în compoziția lui 25 proteine diferite, cele mai multe aparținînd caseinei (α, β, γ, K); α-lactalbumina se găsește în proporție de 7—12% (față de cazeina, care este în proporție de 75—85% din proteinele totale din laptele de vacă); β-lactoglobina, serum albuminele bovine și imunoglobulinele sînt în proporție de 5%, 0,7—1,3% și 1,4—2,3%. Laptele matern nu conține β-lactoglobine. Antigenul din laptele de vacă ține de β-lactoglobină, dar trebuie reținut și faptul că α-lactoalbumina poate deveni alergen, dînd reacții încrucișate, deoarece se găsește și în carnea de vacă (Menardo și colab.).

Sensibilizarea la lapte de vacă se diferențiază uneori greu de intoleranță. Diareea cronică cu sau fără malabsorbție, vărsăturile, steatoreea,

hipoproteinemia, anemia etc., se pot întîlni în ambele sindroame; dar eczema atopică, urticaria alergică, astmul bronșic, șocul anafilactic (chiar cu simptome minime), rinita etc., aparțin aproape exclusiv alergiei prin lapte de vacă.

În producerea acestei alergii au fost discutate atît creșterea plasmocitelor formatoare de IgE în mucoasa digestivă, cît și rolul complexelor imune, care pot duce la apariția granuloamelor imun inflamatorii pe tractul digestiv, sau faptul că reacția anafilactică poate duce la creșterea absorbției de macromolecule de alergeni alimentari, ceea ce explică apariția simptomelor atît digestive cît și extradigestive (1, 21, 15). Testul de excludere și provocare, cercetarea IgE-urilor specifice și mai ales biopsia jejunală sînt deseori suficiente pentru diagnosticul diferențial. Biopsia jejunală arată în intoleranța la lapte de vacă atrofia viloasă, de intensitate variabilă și creșterea numărului de limfocite intraepiteliale.

Copiii suspectați a prezenta o sensibilizare la lapte de vacă, au manifestări clinice atît extradigestive (respiratorii și cutanate), cît și digestive. Matsamura și colab. (14) — reluînd o idee a lui Glaser (8) — susțin că sensibilizarea, pentru lapte de vacă și ou, poate începe încă din viața intrauterină; în săptămîna a XI-a de gestație se sintetizează deja IgE, iar în săptămîna a XIII-a, acestea pot trece în lichidul amniotic, teoretic fiind posibilă deci sensibilizarea „atopică“ intrauterină. Între 6 și 14 ani, anamnestic se întîlnesc: eczemă, astm, rinită, disconfort abdominal sau chiar diaree cu scaun moale, exploziv, cu mucus ori sînge; se pot adăuga: hipoalbuminemie, hipoglobulinemie, anemie hipocromă, eozinofilie și deseori, infiltrate cu eozinofile în mucoasa intestinului subțire. Sindromul cedează, uneori spectaculos, în 80% din cazuri, după administrarea unei diete de eliminare pentru ou și lapte, sau chiar prin propetane specifice (13).

Heiner (cit. în 9) a descris la copil, un sindrom caracterizat prin: sîngerare gastrointestinală ocultă, anemie feriprivă, hiposerinemie și prezența de anticorpi precipitinici față de laptele de vacă; sensibilizarea este probabil de tip semitardiv (tip III) sau tardiv. Eliminarea laptelui de vacă din alimentație este urmată, în asociere cu alte medicamente, de rezultate bune în cîteva săptămîni sau luni.

Sensibilizarea la lapte de vacă, cît și cea la proteine de soia a fost incriminată și în etiologia unor cazuri de gastroenteropatie exsudativă severă, cu pierdere de proteine (9).

Pot să existe relații între modificările de maldigestie, malabsorbție, alergie alimentară și infecția bacteriană intestinală și/sau deficitul imunitar.

Manifestări de sensibilizare pot apare și în cadrul unor sindroame gastrointestinale bine definite. Astfel:

a) În cursul gastroenteritei eozinofilice, a cărei natură alergică este discutată, sînt descrise trei forme cu manifestări clinice diferite:

— gastroenteropatia eozinofilică cu afectare dominantă a mucoasei, se diferențiază de sindromul Heiner (9) prin aceea că prezintă eozinofilie sanguină și, uneori infiltrate intestinale cu eozinofilie. Diagnosticul este dificil, afecțiunea încadrîndu-se în sindroamele hiperozinofilice, grup de afecțiuni rău definit (eozinofilie sanguină, granuloame eozinofilice în multiple organe sau infiltrate cu eozinofile în organe unice ca plămînul, intestinul, ori vasculite extinse) cu linii de demarcare șterse sau rău definite.

Dacă altă dată tratamentul se efectua, cu rezultate satisfăcătoare, cu corticoizi, astăzi se preferă administrarea per os a cromoglicatului disodic (Intal, Lomudal etc.), care se pretează mai bine unui tratament prelungit;

— gastroenteropatia cu afectare dominantă musculară, cu obstrucție incompletă a pilorului, sau a intestinului subțire și colonului, adesea cu leziuni polipoase;

— gastroenteropatia cu afectare dominantă a seroasei (ascită eozinofilică).

b) Boala coeliacă a copilului și „sprue" adultului se caracterizează, anatomopatologic prin atrofia totală sau subtotală a mucoasei intestinului subțire proximal, uneori cu extindere „en aval" (26); diagnosticul precizabil prin biopsia de mucoasă intestinală, poate fi suspectat și clinic. Este neclar dacă este vorba despre un defect primar al mucoasei intestinale, de absența unei peptidaze, despre o anomalie imunologică sau genetică (frecvență mai mare de tipuri HLA — β8, HLA — DW3, HLA — DW7); 80—90% din cazuri se datoresc ingestiei de gluten, o fracțiune a acestuia și anume gliadina fiind sensibilizantă și antrenînd limfocitul intestinal pentru a produce limfokine și/sau anticorpi antigliadină. Sindromul e prezentat în acest capitol numai pentru a semnala unele forme clinice aparte și anume: „Sprue" cu dezordini autoimune (panvascularite, tiroidită, sindrom Sjögren, poliartrită reumatoidă etc.) „sprue" asociat cu boala herpetică, „sprue" cu ulcerații ale intestinului subțire („sprue" refractară) (18, 26), în care se impune administrarea unui regim special (fără gluten, dar și fără lapte de vacă, carnea de vacă și de pui, soia); jejunoileita ulceroasă difuză cu malabsorbție severă (B. Jeffries, cit. de 9) și „sprue" — colagen (cu transformare chistică a ganglionilor mezenterici) sau „sprue" cu sensibilizare sau intoleranță la alte substanțe decît gliadină, cum ar fi proteinele din lapte de vacă, proteinele din carnea de vacă, proteinele din soia etc.

O mențiune aparte trebuie făcută și pentru tulburările apărute, secundar (nu primar), la ingestia de lapte de vacă la unii bolnavi cu rectocolită ulcerohemoragică și boală Crohn.

BIBLIOGRAFIE

1. **André C., Heremans J. F., Vaerman J. P., Cambiaso C. L.** — A mechanism for induction of immunological tolerance by antigen feeding: antigen-antibody complexes. J. Exp. Med., 1975, 142, p. 1 509.
2. **André C., André F., Fargier M. C.** — Distribution of IgA_1 and IgA_2 plasma cells in various normal human tissues and in the jejunum of plasma IgA-deficient patients. Clin. Exp. Immunol., 1978, 33, p. 327.
3. **André C.** — Passage des antigénes à travers la barrière intestinale et pathologie digestive. Méd. Hyg., 1980, 1 363, p. 279.
4. **André C.** — Les cellules immunocompétentes du tube digestif: agents de prévention et acteurs dans l'allergie alimentaire. Méd. Hyg., 1983, 1 489, p. 3 694.
5. **Bell I. R.** — A kinin model of mediation for food and chemical sensitivities: biobehavioral implications. Ann. All., 1975, 35 : 4, 206.
6. **Binenstock J., Befu A. D.** — Mucosal immunology, Scand. J. Immunol., 1982, 13, p. 431.
7. **Corbic M., Vaerman J. T.** — Les immunoglobulines du tube digestif. Méd. Hyg., 1980, 1 363, p. 77.
8. **Glaser J.** — Intrauterine sensitisation and allergy in the newborn breast fed infant. Ann. Alergy, 1975, 35 : 4, p. 256.

Scanned with OKEN Scanner

oricînd în cursul bolii, un loc important îl ocupă complicațiile la distanță, reprezentate de localizările hepatice, pulmonare, cerebrale, splenice, renale, osoase, genitale sau cutanate. Cea mai frecventă dintre acestea este localizarea hepatică, care poate duce la o „hepatită amibiană nesupurativă“ dar mai ales la o „hepatită supurativă“, sub forma cunoscută de abces hepatic. Abcesul hepatic se însoțește de hepatomegalie, dureri în hipocondrul drept și febră. Evoluția bolii din aceste cazuri se poate agrava prin posibila deschidere a abcesului hepatic în cavitatea pleurală dreaptă, sau cea pericardică (transdiafragmatic) și în cea peritoneală (3, 5).

Diagnostic pozitiv. Diagnosticul pozitiv, se poate face prin examenul direct al scaunului, prin culturi în laborator, inoculări la animale (șobolani albi, pisică) sau prin examenul histologic de mucoasă rectală. În mod indirect de un real folos pentru diagnosticul amibiazei intestinale sînt datele obținute prin examenul clinic, examenul radiologic, examenul endoscopic, prin reacții imunobiologice sau prin cele de ordin epidemiologic. În abcesul amibian hepatic, diagnosticul poate rezulta din examenul scintigrafic, ecografic și mai ales din identificarea amebelor în produsul aspirat prin puncție.

Diagnostic diferențial. Diagnosticul diferențial în amibiaza intestinală trebuie făcut cu balantidioza, dizenteria bacilară, colita granulomatoasă și rectocolită ulcero-hemoragică iar în amibiaza hepatică cu chistul hidatic supurat, abcesele cu piogeni și cu tumorile hepatice.

Prognostic. În general favorabil în formele ușoare sau medii, prognosticul devine rezervat în formele severe și în cele cu complicații.

Profilaxie. Cum amibiaza se transmite prin chisturile infecțioase eliminate de cei parazitați, este indicat ca pentru a preveni răspîndirea bolii în zonele temperate să se facă controlul parazitologic al tuturor persoanelor care vin din zonele endemice. Cei găsiți parazitați vor fi tratați pînă la sterilizarea parazitologică. Rolul care, în general, revine în răspîndirea bolii, fructelor și zarzavaturilor și mîinilor nespălate, obligă în profilaxie la respectarea regulilor de igienă alimentară și de igienă individuală.

Tratament. Emetina sintetică (2-dihidroemetina) ca antiamebian tisular, se administrează în injecții i.m. profunde, în doză de 1 mg/kilocorp zilnic (maxim 60 mg pe zi), timp de 10 zile (5). O a doua cură se poate face peste circa 45—60 de zile. Ca antiamibian de contact singure sau asociate cu cel tisular, se folosesc îndeosebi *Metronidazolul*, administrat pe cale bucală, timp de 7 zile, în doză zilnică de 2 g. În amibiaza hepatică se recomandă și *Cloroquina* în doză de 3 tablete (a 150 mg/zi) timp de 3 săptămîni. Un tratament cu cloroquina al amibiazei intestinale poate preveni o metastază hepatică a bolii (19). La tratamentul antiamibian este necesar uneori să se asocieze și un tratament simptomatic și fiziopatologic.

Recuperare. Cu toate că boala se însoțește în unele cazuri de forme grave sau foarte grave, vindecarea este de regulă posibilă și bolnavii devin recuperabili.

7.3.1.2. GIARDIOZA (LAMBLIAZA)

Definiție. Boală parazitară determinată de un protozoar *Giardia-Lamblia*, din clasa flagelatelor *(Flagellata)*.

Scanned with OKEN Scanner

Incidență-epidemiologie. Giardioza este frecventă și cu un caracter de repartiție universală. Este mai des întîlnită la copii decît la adulți și mai răspîndită în regiunile calde decît în cele temperate. În ultima vreme se semnalează o frecvență mai mare a acestei parazitoze și la noi în țară (12) care ar ocupa din acest punct de vedere locul care urmează după oxiuriază (13). Sursa de infecție o constituie omul parazitat, care elimină chisturile infecțioase ale parazitului, odată cu dejecțiile. Transmiterea la alt om se face prin alimentele sau mîinile nespălate, pe care au ajuns chisturile infecțioase ale parazitului.

Etiologie. Parazitul în formă vegetativă, are aspectul unei jumătăți de pară, care măsoară în lungime în medie 15—20 μ. Este prevăzut cu 8 flageli și în sedimentele de bilă se recunoaște după mișcările sacadate și de rostogolire. Chisturile, formele infecțioase și de rezistență, care apar în scaunele celor parazitați, sînt ovalare, măsoară 10—12 μ și prezintă 2—4 nuclei.

Patogenie. Localizat de regulă în duoden, jejun și chiar ileon, parazitul își exercită acțiunea în primul rînd în mod direct printr-o acțiune iritativ-mecanică și de spoliere. Aceasta se explică atît prin numărul mare la care pot ajunge paraziții în intestin (31) cît și prin faptul că fixați de epiteliul intestinal sau invadînd criptele glandulare și chiar submucoasa (2, 22) ajung să se hrănească pe cale osmotică cu produse deja asimilate și dializate în mucoasa intestinală. Micșorînd aria de absorbție a intestinului, ei determină și tulburări de absorbție. Ca și în alte parazitoze, noi am remarcat în cazurile de giardioză prezența în scaune de numeroase fibre musculare rămase nedigerate, care s-ar explica prin influența inhibitorie a toxinelor parazitare asupra diferitelor enzime digestive (15). Dealtfel, paraziții acționează asupra organismului și în mod indirect pe cale toxico-alergică. Alte tulburări întîlnite în această parazitoză își găsesc explicația și în posibila localizare a paraziților în căile biliare și vezicula biliară (17).

Morfopatologie. Observații făcute în ultimii ani pe bolnavi cu infestări mai mari, au pus în evidență unele modificări morfopatologice, cum sînt atrofia parțială a vilozităților, iar în *lamina propria* bogate infiltrate de limfocite, plasmocite și polinucleare (5, 35). Asemenea modificări devin mai ușor de explicat în urma observațiilor făcute printre alții de Morecki și Parker (22) și de Brandborg și colab. (2), care au demonstrat că parazitul poate pătrunde în toate straturile mucoasei.

Tablou clinic. Pe lîngă cazurile complet asimptomatice, un loc apreciabil revine printre bolnavii de giardioză celor cu o simptomatologie comună. Dintre simptomele mai frecvent întîlnite fac parte durerile abdominale, generalizate sau localizate, inapetența, grețurile, balonările, borborigmele, regurgitațiile, pirozisul, intoleranța față de unele alimente și tulburările de tranzit intestinal (diaree). În cazurile mai rare, ca urmare a tulburărilor de malabsorbție au fost semnalate sindroame celiace la copii și steatoree, cu denutriție la adulți (7). Dintre tulburările extradigestive, mai frecvent au fost semnalate manifestări cutanate (prurit, urticarii) și manifestări nervoase (insomnii, nervozitate, cefalee, polinevrite, crize epileptiforme etc.).

Scanned with OKEN Scanner

Forme clinice. După observații făcute pe cazurile de giardioză întîlnite în țara noastră, acestea s-ar putea încadra în forme asimptomatice (25—30%), forme clinice *ușoare sau medii* (60—65%) și forme cu evoluție *severă* (în jur de cel mult 5%). După predominanța simptomelor intestinale sau hepato-biliare, acestea mai pot fi împărțite în forme intestinale și forme colecisto-biliare.

Diagnosticul pozitiv poate fi făcut direct prin identificarea chisturilor în scaune sau a formelor vegetative în bila obținută prin tubaj duodenal. Întrucît închistarea se face în intestin cu intermitență, sînt perioade uneori mai scurte, alteori mai lungi, în care chisturile nu apar în scaune (perioade negative) și care obligă la repetarea de mai multe ori a examenului coproparazitologic.

Diagnostic diferențial. Pînă la stabilirea diagnosticului pozitiv, boala poate fi confundată cu o duodenită, enterită, colecistită, sau cu alte afecțiuni digestive cu manifestări intestinale sau biliare mai ușoare (17).

Prognostic. Eliminarea definitivă a parazitului din organism, nu este întotdeauna ușor de realizat. Prognosticul este însă favorabil.

Profilaxie. Chisturile infecțioase ale parazitului eliminate de cei parazitați asigură, în condiții necorespunzătoare de igienă, transmiterea bolii. De aceea, în profilaxie se recomandă, pe lîngă tratarea celor infestați, întreținerea igienică a mîinilor, spălarea corectă a fructelor și zarzavaturilor și punerea la adăpost a alimentelor, de eventuala lor contaminare.

Tratament. În tratamentul giardiozei se folosește de mai mulți ani, metronidazolul (Metronidazol, Flagyl) în doza la adult de 2—3 tablete pe zi, timp de 7—10 zile. O cură de consolidare, făcută la aproximativ 10 zile după prima, este necesară, mai ales după insuccesele din ultima vreme. Rezultate asemănătoare sau uneori mai bune, se pot obține și cu *Fasigyn* introdus mai recent în tratamentul giardiozei (28). Se recomandă ca tratamentul cu 4 tablete de Fasigyn a 500 mg să se facă prin administrarea acestora într-o singură zi și într-o singură priză. Rezultate superioare le-am obținut și noi ca și alți autori (8) în tratamentele făcute cu aceeași doză administrată fracționat în decurs de 2—3 zile succesive. Se pare însă că deja își face loc o rezistență a parazitului *Giardia-Lamblia* la preparatele din această grupă. De aceea, în prezent se apelează din nou la derivații acridinici (*Mepacrină, Quinacrină*) folosiți și în trecut. Mepacrina, se administrează la adult în doză de 3 tablete a 0,10 g pe zi, timp de 5—7 zile. La copii sub 3 ani se dă 0,05 g pe zi, între 3—6 ani, 0,10 g pe zi, iar peste 6 ani între 0,10 și 0,30 g pe zi.

Recuperare. Boala fiind vindecabilă nu pune probleme de recuperare.

7.3.1.3. BALANTIDIOZA

Definiție. Este o boală parazitară determinată de un protozoar ciliat, *Balantidium coli* din clasa ciliatelor *(Ciliata).*

Incidență-epidemiologie. Repartiția parazitului este universală, dar sub formă de cazuri de boală cu totul izolate. La noi au fost descrise cîteva cazuri dispersate. Boala trece la om de la porc (parazitat într-o proporție de 60—70% (19) și care constituie rezervorul de infecție în

această parazitoză. Frecvența mai mare a bolii printre îngrijitorii de porci, măcelari sau mezelari, îi dau acesteia un caracter de boală profesională (25).

Etiologie. Agentul etiologic, protozoarul ciliat *Balantidium coli* poate fi întîlnit în intestinul uman atît sub formă vegetativă, cît și sub formă de chist. Forma vegetativă măsoară în medie între 50—150 μ iar chisturile rotunde și învelite într-o membrană groasă în jur de 50 μ.

Patogenie. Fixat în cec, colon și mult mai rar în ileon, parazitul își exercită influența asupra organismului, direct prin intermediul fermenților citolitici, sau indirect pe cale toxico-alergică. De multe ori parazitul poate să trăiască în intestin și ca un incolin.

Morfopatologie. Pătruns pînă în submucoasă, datorită activităților sale enzimatice, parazitul dă naștere la leziuni ulcerate, asemănătoare cu cele întîlnite în amibiază. Ulcerațiile cu leziuni necrotice în centru, au o formă ovalară și sînt de regulă dispuse transversal pe axul intestinului. Paraziții se găsesc la exteriorul acestor ulcerații (35).

Tablou clinic. Pe lîngă cazuri asimptomatice, sau cu o simptomatologie ștearsă, care scapă unui diagnostic real, există cazuri în care parazitul poate fi cauza unor tulburări, îndeosebi digestive din cele mai severe. Mai frecvent, boala îmbracă de la început caracterul unui sindrom dizenteric, cu 10—15 scaune pe zi, care conțin resturi alimentare nedigerate, mucus, puroi și sînge. Bolnavii se plîng de dureri pe traiectul colonului, tenesme rectale, anorexie și vărsături. Unele cazuri se însoțesc de cefalee, insomnie, manifestări cutanate și de o pierdere ponderală însemnată.

Forme clinice de balantidioză pot fi complet asimptomatice, ușoare sau medii, și severe. Formele severe, destul de frecvente în această parazitoză, sînt reprezentate de cazurile cu complicații sau agravarea simptomelor digestive.

Evoluție-complicații. Dintr-o formă inițial acută, boala poate evolua și spre o formă cronică. Diareele accentuate și de lungă durată, duc însă la deshidratare și denutriții severe. Pe de altă parte cazurile de perforații intestinale ce le determină parazitul sînt urmate de peritonite sau de hemoragii abundente.

Diagnostic pozitiv. Diagnosticul pozitiv se face prin identificarea directă în scaunele bolnavilor a formelor vegetative sau chistice ale parazitului. Date utile diagnosticului se pot obține în mod indirect prin examenul clinic, radiologic, endoscopic sau investigații epidemiologice.

Diagnostic diferențial. Pe lîngă cel cu dizenteria amebiană sau bacilară, diagnosticul diferențial va trebui să se facă cu rectocolita ulcero-hemoragică, colita granulomatoasă Crohn și cu diferite procese cariochinetice rectosigmoidiene.

Prognosticul este destul de rezervat, întrucît boala poate evolua spre un deznodămînt fatal într-o proporție de aproape 30% (3).

Profilaxie. Cum boala se transmite de la porcine, întreținerea igienică a mîinilor, pentru cei care vin în contact cu aceste animale (sau cu material intestinal porcin), este obligatorie. În același scop, dejecțiile porcilor nu vor fi folosite ca îngrășămînt în grădinile de zarzavaturi.

Tratament. Un medicament cu totul eficace, nu este cunoscut. Unele rezultate bune s-au obținut cu preparate arsenicale și mai recent cu *Metronidazol*, administrat în doze de 2 g pe zi pînă la 10 zile. Mulți autori

Scanned with OKEN Scanner

(19) recomandă încă *Oxitetraciclina* în doza de 500 mg de 3 ori pe zi, 10 zile sau *Paramomicin (Humatin)* (19).

Recuperare. În afara cazurilor grave cu o evoluție severă, boala se poate vindeca spontan sau după tratament.

7.3.2. BOLI DETERMINATE DE NEMATODE

7.3.2.1. ASCARIDIOZA

Definiție. Boală parazitară determinată de *Ascaris lumbricoides*, parazit din clasa nematodelor *(Nematoda)*.

Incidență-epidemiologie. Boala este frecventă și cu repartiție universală. La noi ocupă ca frecvență locul care urmează după oxiuriază și giardioză (12). Transmiterea directă a bolii nu este posibilă, ouăle eliminate de cei parazitați, trebuind mai întîi să se maturizeze pe sol (geohelmint). Infestarea se realizează prin asemenea ouă devenite infecțioase și care ajung pe fructe, zarzavaturi, alimente neprotejate, sau pe mîini neîngrijite.

Etiologie. Ascarizii adulți sînt de formă cilindrică și au extremitățile ușor ascuțite. Masculul măsoară 15—20 cm, iar femela, mai mare, măsoară pînă la 20—30 cm în lungime. Ouăle îmbrăcate într-un înveliș mamelonat sînt ovalare și măsoară în medie 70—50 μ. În intestin, din ouă rezultă larvele.

Patogenie. Sub forma larvară, parazitul are un ciclu perienteric de circa 10 zile, în cursul căruia înainte de a se întoarce din nou în intestin, trece mai întîi prin ficat și plămîn unde larvele străbat alveolele se ridică în lungul arborelui respirator și ajung în faringe, de unde cele mai multe sînt înghițite. Ca adult se dezvoltă în intestinul subțire, unde femelele vor putea depune ouă la 2—3 luni de la infestare. Pe cale mecanică (iritativ-traumatică sau ocluzivă), bacteriferă (infecțioasă), spoliatoare (prin tulburările de digestie ce le provoacă) sau toxico-alergică, paraziții, atît ca larve cît, mai ales, ca adulți exercită acțiuni locale sau la distanță, destul de variate. Unele manifestări mai aparte ale bolii rezultă și din tendința pe care o au paraziții de a „rătăci" prin organism (eratism).

Morfopatologie. În cursul trecerii prin plămîn a larvelor, ascarizii ca și alți paraziți nematozi determină ruperi de capilare, revărsări de sînge și o densificare a țesutului pulmonar. Umbrele pulmonare cu contur șters, care apar și dispar brusc, se însoțesc și de o eozinofilie sanguină ridicată (sindrom Löffler). În faza intestinală, pe lîngă un obișnuit catar al mucoasei, paraziții pot forma microabcese de perete, sau determina chiar perforarea acestuia. În cazuri rare, ascarizii în număr mare, pot produce o ocluzie sau subocluzie intestinală. În localizarea hepatobiliară modificările morfopatologice pot merge de la obstrucții biliare, necroze, hemoragii sau perforații pînă la formarea de abcese sau granuloame.

Tablou clinic. Semnul cel mai comun, este durerea abdominală, care de la durerea ștearsă, poate să ajungă pînă la durerea violentă, mare, uneori sub formă de crampe sau colică abdominală. Localizarea ei este mai frecvent periombilicală, sau în regiunea epigastrică. Nu sînt rare

însă cazurile în care durerea are un caracter difuz abdominal. Pe lîngă dureri, cei parazitați prezintă destul de frecvent sialoree, grețuri, vărsături, balonări și tulburări de tranzit intestinal. La o parte din cazuri, boala se însoțește de cefalee, insomnie, scăderea capacității de muncă, iar la copiii parazitați sînt frecvente tulburările de comportament. În cazuri mai rare și mai ales la copii, au fost semnalate pseudoepilepsii și fenomene meningeale (27). Tabloul simptomatic al bolii capătă un caracter și mai variat, din cauza posibilităților de migrare a paraziților și de localizare a lor în diferite organe. Pe lîngă ocluziile sau subocluziile pe care prin rolul lor mecanic ocluziv le pot determina, sau pe lîngă asfixierile ce le pot provoca paraziții ce pătrund în căile aeriene superioare, o simptomatologie de asemenea severă însoțește și cazurile în care ascarizii trec prin suturile chirurgicale, pătrund în căile biliare din ficat sau ajung în apendice, pancreas sau alte organe.

Forme clinice. Formele *asimptomatice* constituie aproximativ 30%, *formele medii și ușoare* — cu o simptomatologie digestivă sau extradigestivă comună, aproximativ 60%, iar *formele grave* se întîlnesc în jur de 10%. Printre formele grave — după această clasificare preconizată de noi — se pot încadra *formele grave cu caracter medical* (8—9%) iar într-o altă categorie *formele grave cu caracter chirurgical* (1—2%). Din grupul formelor cu caracter medical pot face parte toți bolnavii la care are loc o exacerbare a simptomelor gastro-intestinale sau neurologice, iar din grupul formelor cu caracter chirurgical fac parte bolnavii în care paraziții sînt cauza unor complicații cu caracter chirurgical (ocluzii, pătrunderi în suturi chirurgicale, în apendice sau alte organe, perforații de organe, hemoragii etc.).

Evoluție-complicații. Paraziții trăiesc la om aproximativ unul sau doi ani. Neadaptați la organismul omului, ei au tendința de a părăsi intestinul, așa încît, destul de frecvent, se elimină în mod spontan. Alteori sînt eliminați sub influența tratamentelor instituite. În alte cazuri, ascaridioza se însoțește de complicații destul de severe. Pe lîngă apendicita ascaridiană, sînt cunoscute complicațiile de ordin mecanic. Ascarizii pot determina, de exemplu, oprirea tranzitului intestinal, din cauza numărului mare de paraziți, din cauza torsiunii unei anse intestinale, sau din cauza unui spasm prelungit. În asemenea cazuri apar grețuri, vărsături bilioase sau fecaloide, balonări și încetarea eliminării de gaze și fecale. La examenul obiectiv se poate percepe masa tumorală, rotundă sau ovalară, localizată mai des în fosa iliacă dreaptă. Alteori, paraziții ajung din tubul digestiv în cavitatea peritoneală, trecînd prin peretele intestinal sau prin suturi chirurgicale. Complicații severe determină ascarizii eratici, atunci cînd ajung în căile aeriene superioare, căile biliare, pancreas sau alte organe.

Diagnostic pozitiv. Diagnosticul pozitiv rezultă din identificarea ouălor parazitului în scaune. Eozinofilia sanguină adeseori prezentă și în faza intestinală a parazitului adult (18), constituie ca și în alte parazitoze, o indicație prețioasă. Examenul radiologic al tubului digestiv face adeseori posibil diagnosticul, prin semnalarea paraziților adulți (20). Au fost propuse și unele teste serologice de diagnostic (hemaglutinare, difuzie în gel, fixarea complementului) dar nu au intrat în practica rutinieră.

Scanned with OKEN Scanner

Diagnostic diferențial. Imaginile radiologice pulmonare din cursul fazei larvare a ascaridiozei se pot întîlni și în strongiloidoză, ankilostomiază etc. iar eozinofilia moderat crescută din faza intestinală, ca și manifestările digestive sau extradigestive din ascaridioză însoțesc o mare parte și din celelalte parazitoze digestive, cu care va trebui făcut diagnosticul diferențial.

Prognostic. Prognosticul, în general favorabil, în cazurile ușoare sau medii, poate deveni rezervat în cazurile grave însoțite de complicații chirurgicale.

Profilaxie. Profilaxia trebuie să pornească de la depistarea și tratarea celor parazitați și de la igiena și utilizarea corectă a closetelor. Fructele și zarzavaturile trebuie bine spălate iar mîinile întreținute igienic.

Tratament. Un loc important în tratamentul ascarizilor îl deține piperazina. *Hidratul de piperazină (Nematocton sirop)* se administrează în doza de 0,075 g/kg/zi, timp de 4—5 zile, fără a se depăși doza de 2 g/zi la copil și de 3 g/zi la adult. Rezultate mai bune se obțin cu *adipatul de piperazină* (Nematocton comprimate) în care, fiecare comprimat conține 0,30 g. Doza este de un comprimat de fiecare an de vîrstă la copilul de pînă la 6 ani și de 6 comprimate pe zi la copilul mare și la adult, pe o perioadă de asemenea de 4—5 zile. Tratamentul cu preparatele de piperazină se poate repeta după 7—10 zile. Un progres terapeutic a fost realizat prin introducerea tetramizolului, comercializat sub numele de *Decaris* și folosit în tablete de 50 mg pentru copii și de 150 mg pentru adulți. Se administrează în doză unică de 2,5 mg/kilocorp într-o singură zi. Rezultate la fel de bune par să se obțină și cu *Combantrinul* (Pirantel-Pamoat) administrat într-o singură doză de 10 mg/kilocorp (27). *Mebendazolul,* folosit și în alte parazitoze este urmat de rezultate de asemenea foarte bune, după administrarea unei doze de 100 mg de două ori pe zi, timp de 3 zile (5).

Recuperare. Boala este vindecabilă, așa încît nici în cazurile mai grave nu ridică probleme deosebite în recuperare.

7.3.2.2. TRICHOCEFALOZA

Definiție. Boală parazitară determinată de *Trichuris trichiura sin. Trichocephalus dispar,* parazit din clasa nematodelor (Nematoda).

Incidență-epidemiologie. Boala este relativ frecventă, cu repartiție universală. La noi se situează ca frecvență pe locul patru după oxiuriază, ascaridioză și giardioză (24). Ca și în ascaridioză, ouăle eliminate de cei parazitați nu sînt embrionate și nu sînt infecțioase. De aceea infestarea omului nu este posibilă în mod direct, ci numai prin intermediul fructelor, zarzavaturilor sau mîinilor pe care au ajuns ouăle devenite infecțioase (maturizate) în mediul extern.

Etiologie. Parazitul mascul măsoară în lungime 3—4 cm și prezintă extremitatea posterioară răsucită în spirală. Femela, măsurînd 4—5 cm depășește în lungime masculul, și se prezintă cu extremitatea posterioară dreaptă. Ouăle ovoidale ale parazitului au o formă caracteristică de lămîie și sînt mai mici decît cele de ascarizi, măsurînd în medie 50 μ.

Scanned with OKEN Scanner

Patogenie. Din ouăle ajunse în intestinul subţire, provin larvele care se înfundă mai întîi în vilozităţile acestuia (19). Părăsind intestinul subţire după cîteva zile se coboară în cec şi intestinul gros unde, ca paraziţi adulţi pot rămîne pînă la 4—5 ani (1, 5). Tricocefalii îşi exercită influenţa asupra organismului printr-o acţiune iritativ-traumatică şi mai ales printr-o acţiune de spoliere, ca rezultat al însuşirii ce o au paraziţii de a se hrăni cu sînge. De asemenea, unele manifestări ale acestei parazitoze sînt determinate pe cale toxico-alergică.

Morfopatologie. Leziunile de mucoasă intestinală pe care le provoacă trichocefalii au, în general, caracterul unor ulceraţii mici, cu o semnificaţie mai importantă numai în infestările cu un număr mai mare de paraziţi.

Tablou clinic. Într-o mare parte din cazurile întîlnite în zonele temperate, la adulţi, boala este complet asimptomatică. La copii şi mai ales la cei la care infestarea este dată de un număr mare de paraziţi, se pot întîlni dureri abdominale mai mult sau mai puţin accentuate, greţuri, vărsături, balonări şi tulburări de tranzit intestinal (diaree). În cazurile însoţite de o diaree mai severă şi de scaune cu sînge, se pot înregistra şi unele anemii hipocrome mai accentuate. Pe de altă parte în cazurile grave de trichocefaloză apar şi diferite fenomene nervoase, ca: ameţeli, cefalee, fenomene meningeale sau convulsii. Trichocefaloza se poate însoţi şi de unele manifestări alergice cutanate (prurit, urticarie etc.), precum şi de eozinofilie sanguină.

Forme clinice. Forma *asimptomatică* în special la adulţi, trece după datele noastre de 50%. *Formele uşoare sau medii* sînt întîlnite în jur de 45% şi numai 1—5% din infestări au o *evoluţie mai severă*. Din cazurile de acest fel cele mai multe au un caracter medical, cazurile chirurgicale de trichocefaloză fiind excepţionale (apendicite, peritonite).

Evoluţie-complicaţii. Deşi parazitul se poate menţine în organism cîţiva ani (4—5 ani) boala are în general o evoluţie favorabilă. Apendicita trichocefalică, prolapsul rectal care apare la cei cu o diaree mai severă, ca şi sindroamele anemice din infestările mai severe sînt în general rare.

Diagnostic pozitiv. Diagnosticul rezultă din identificarea ouălor parazitului la examenele coproparazitologice. Eozinofilia se întîlneşte numai la o parte din cazuri şi la valori cu totul moderate (18).

Diagnostic diferenţial. Simptomatologia digestivă sau extradigestivă, necaracteristică poate ridica unele probleme de diagnostic diferenţial cu cîteva parazitoze iar sindromul anemic poate aduce în discuţie o ankilostomiază. Datele epidemiologice însă, şi mai ales examenele parazitologice, decid asupra diagnosticului real.

Prognostic. Prognosticul, chiar şi pentru cazurile rare, de o evoluţie mai severă, este favorabil.

Profilaxie. Caracterul epidemiologic al bolii, asemănător cu acel al ascaridiozei, impune aceleaşi măsuri de profilaxie, menţionate la ascaridioză (spălarea fructelor şi zarzavaturilor, întreţinerea igienică a mîinilor etc.).

Tratament. Rezultate bune se pot obţine astăzi cu *Mebendazol* în doze de 100 mg de două ori pe zi, 3 zile. O a doua şi o a treia cură poate fi repetată. Preparatul are şi un efect ovicid direct. *Thiabendazolul (Minte-*

Scanned with OKEN Scanner

zol) în doza de 25 mg/kilocorp, administrat de două ori pe zi, două zile, duce de asemenea la rezultate satisfăcătoare (35). Îndepărtarea paraziţilor mai poate fi obţinută şi cu un preparat arsenical, *Bemarsalul,* administrat la adult în doza de 2—3 tablete pe zi — 10 zile (19).

Recuperare. Boala este vindecabilă şi nu ridică probleme de recuperare.

7.3.2.3. OXIURIAZA (ENTEROBIAZA)

Definiţie. Boală parazitară frecventă determinată de oxiuri, paraziţi mici din clasa nematodelor (Nematoda).

Incidenţă-epidemiologie. Oxiuriaza are o repartiţie universală, întîlnindu-se peste tot, în special la copii, într-o frecvenţă din cele mai ridicate. La noi, ca şi în alte ţări din regiunile temperate, figurează ca parazitoza cea mai frecventă. Răspîndirea largă a bolii şi transmiterea ei directă, este asigurată de faptul că ouăle eliminate de cei infestaţi, devin repede infecţioase. Menţinerea îndelungată a parazitozei, la aceeaşi persoană se explică, pe de altă parte, prin autoinfestarea exogenă şi endogenă, frecventă în această boală.

Etiologie. Agentul etiologic, *Enterobius vermicularis* sin. *Oxyuris vermicularis,* măsoară în lungime 2—5 mm masculul, iar femela, mai mare, măsoară pînă la 1 cm. Ouăle depuse de femele care coboară în regiunea anală, au o formă ovalară, planconvexă şi măsoară 50—60 μ; ele embrionează şi devin infecţioase în cîteva ore. Din regiunea anală pruriginoasă ouăle pot fi vehiculate cu mîinile la gură, realizîndu-se o autoinfestare exogenă.

Patogenie. Din ouăle embrionate ajunse în intestin, rezultă în 15—30 zile viermii adulţi care se fixează în cec sau colon. În apendice, unde pătrund relativ frecvent, pot determina o apendicită, iar la nivelul regiunii anale, unde femelele depun ouăle, apare un prurit destul de rebel. O parte din manifestările oxiuriazei se explică prin acţiunea iritativ-traumatică, bacteriferă sau toxico-alergică a paraziţilor, iar altă parte sînt consecinţa „eratismului" acestora (pătrunderea în diferite organe).

Morfopatologie. Pe suprafaţa mucoasei intestinale, paraziţii pot provoca eroziuni, în general neînsemnate. În apendice sînt însă relativ frecvent cauza unei apendicite. Aspecte morfologice mai particulare rezultă însă din nodulii pe care-i formează uneori în submucoasa intestinului, din pătrunderea cu totul rară a lor, prin piele („dermatita liniară") (24) ca şi din vulvovaginitele pe care le provoacă atunci cînd oxiurii ajung din regiunea anală în organele genitale ale femeilor. Toxinele paraziţilor pot cauza în unele cazuri şi o limfoadenopatie mezenterică regională (24).

Tablou clinic. Destul de frecvent oxiuriaza este însoţită de un prurit anal, uneori destul de neplăcut, mai intens seara şi noaptea. Leziunile de grataj pe care şi le provoacă bolnavul în această regiune, pot să reprezinte poarta de intrare pentru diferite microorganisme şi să apară astfel o piodermită consecutivă. Boala se însoţeşte de asemenea de dureri abdominale, greţuri, vărsături, uneori o uşoară diaree, insomnie din cauza pruritului. Un loc important îl deţin într-o parte din cazuri, în special la copii, diferite tulburări nervoase: cefalee accentuată, ameţeli, insomnii,

Scanned with OKEN Scanner

astenie, tulburări de comportament etc. Alte manifestări rezultă din localizarea oxiurilor în apendice (apendicite), din ajungerea lor în organele genitale la femei (vulvovaginite) sau din pătrunderea larvelor de oxiuri în grosimea pielii determinînd o oxiuriază cutanată („dermatita liniară") (24), precum și din iritația și leziunile de grataj ale regiunii anale (eczeme perianale) supurații ischiorectale.

Forme clinice. Formele clinice complet asimptomatice sînt mai rare ca în alte parazitoze, întîlnindu-se totuși într-o proporție de aproape 20%. Cele mai frecvente sînt formele clinice ușoare sau medii care trec de 75% și în care boala se însoțește de prurit anal și de tulburări digestive și nervoase comune. Formele clinice grave, cu manifestări clinice mai severe și care răspund greu la tratamentele antiparazitare instituite, sînt cuprinse între 1—5% din cazurile de oxiuriază.

Evoluție-complicații. Cazurile cu o evoluție favorabilă urmate de o vindecare spontană, nu sînt rare. Pe de altă parte sînt frecvente și cazurile în care, din cauza reinfestărilor, boala se poate menține mai mulți ani. Complicațiile datorate eratismului paraziților (vulvovaginită, oxiuriaza cutanată etc.) sînt destul de rare.

Diagnostic pozitiv. Ouăle depuse de femele în regiunea anală, nu apar în scaune decît întîmplător. Din această cauză diagnosticul pozitiv al bolii prin identificarea ouălor, se face pe probe recoltate direct din regiunea anală, după metoda hîrtiei adezive sau metoda baghetei. Diagnosticul pozitiv poate fi făcut și prin semnalarea în scaunele celor parazitați, în regiunea perianală sau la rectoscopie, a paraziților adulți. Eozinofilia sanguină prezentă la o proporție redusă de cazuri și la valori cu totul moderate, nu poate fi folosită în diagnosticul acestei parazitoze.

Diagnostic diferențial. În afara pruritului anal, mai des întîlnit în oxiuriază, toate manifestările digestive sau extradigestive din această boală, sînt prezente și în alte parazitoze. Descoperirea paraziților adulți sau a ouălor în probele special recoltate, stabilește diagnosticul real al bolii. Toți membrii de familie trebuie examinați din cauza infestării cu ouă a mediului ambiant, adesea mai mulți membri fiind infestați.

Prognostic. Chiar și în cazurile cu complicații prognosticul este favorabil.

Profilaxie. Transmiterea directă a bolii și rolul ce revine autoinfestărilor, obligă ca în profilaxie să se recomande măsuri severe de igienă individuală (spălarea corectă a mîinilor, tăierea scurtă a unghiilor).

Tratament. Au fost folosite și se mai folosesc preparate cu piperazină. *Adipatul de piperazină* (Nematocton tablete) se administrează în aceleași doze ca în ascaridioză, cu deosebirea că după un prim ciclu de tratament de 7 zile, un al doilea ciclu se repetă după o pauză de 7—10 zile. Locul preparatelor cu piperazină este astăzi luat de noi preparate cu care se obțin rezultate mai bune chiar, după un tratament de numai 1—3 zile. Asemenea rezultate, la noi, se pot obține cu *Vermigal* (suspensie care conține *embonat de pirviniu)* și care se administrează în doză unică de 5 mg/kilocorp. Flacoanele de Vermigal conțin 6 lingurițe, doza care revine unui adult. Tratamentul se poate repeta peste 2—3 săptămîni. În oxiuriază, tot într-o singură doză se poate da și *Mebendazolul* în tablete de

100 mg. Orice tratament instituit trebuie să fie însoțit și de severe măsuri de igienă, care să prevină reinfecțiile prin hetero- sau autoinfestare.

Recuperare. Boala fiind vindecabilă nu pune probleme de recuperare.

7.3.2.4. STRONGILOIDOZA

Definiție. Boală parazitară determinată de *Strongyloides stercoralis* (sin. *Anguillula stercoralis*), un parazit mic din clasa nematodelor (Nematoda).

Incidență-epidemiologie. Strongiloidoza are un caracter de repartiție universală, fiind mai rară în regiunile temperate și mult mai frecventă în cele calde. La noi boala este relativ rară, dar se pare că scapă adeseori diagnosticului. Sursa de infecție este omul parazitat, care elimină odată cu scaunele larvele rabditoide ale parazitului. După o evoluție pe sol, aceste larve se transformă (pe o cale directă sau indirectă), în larve strongiloide infecțioase, capabile să infesteze alt om pe cale digestivă (prin alimentele contaminate) sau pe cale cutanată, odată cu trecerea lor prin piele.

Etiologie. Agentul etiologic este un nematod la care femela nu trece de 2 mm lungime, iar masculul, și mai mic, nu ajunge nici la 1 mm. Strongiloizii pot să aibă o evoluție directă sau indirectă. În evoluția directă larvele rabditoide eliminate odată cu materiile fecale se transformă direct în larve filariforme (strongiloide) infecțioase, în timp ce în evoluția indirectă, acestea provin din larvele rabditoide rezultate dintr-o nouă generație de paraziți, care a evoluat integral pe sol.

Patogenie. Larvele filariforme (strongiloide) infecțioase, rezultate dintr-o evoluție directă sau indirectă, ajungînd în organism (pe cale cutanată sau digestivă), pătrund în circulația venoasă, trec prin inima dreaptă, plămîn, trahee, faringe, fixîndu-se pînă la urmă în intestin, unde se maturează formînd adulții. Atît ca larve, la nivelul pielii sau a plămînului, cît și ca adulți în intestin, paraziții își exercită influența asupra organismului, în mod direct printr-o acțiune iritativ-traumatică sau de spoliere, cît și indirect pe cale toxico-alergică.

Morfopatologie. Pătrunderea larvelor prin piele determină leziuni cutanate, care se pot complica prin inoculări bacteriene. În timpul migrării prin plămîni, odată cu o eozinofilie periferică și cu o extravazare sanguină pot să apară fenomene de congestie pulmonară (sindrom Löffler). În intestin, paraziții adulți fixați chiar în grosimea peretelui intestinal, pot să determine distrugeri celulare, hemoragii și leziuni inflamatorii cronice. Din punct de vedere morfopatologic, de la un stadiu cataral și edematos, boala poate trece în timp într-un stadiu mai înaintat de enterită și colită ulceroasă ireversibilă, cu malabsorbție. Uneori apar și leziuni pulmonare și hepatice (infiltrație grasă) și mai rar în rinichi, inimă.

Tablou clinic. În infestări neînsemnate, boala poate trece neobservată. De cele mai multe ori însă, boala prezintă tulburări evidente. În stadiul de invazie, însăși pătrunderea larvelor filariforme prin piele, poate să fie însoțită de leziuni cutanate reprezentate de elemente papulare și urticariene, dermatite, uneori cu caracter liniar, edeme etc. Prezența lar-

Scanned with OKEN Scanner

velor în plămîni, poate să fie cauza unor fenomene pulmonare cu caracter de bronșită cronică, bronhospasm, pneumonie sau bronhopneumonie însoțite de tuse, crize de astm, hemoptizii și de apariția larvelor în spută. În faza a treia a bolii, cunoscută sub numele de faza gastrointestinală, strongiloidoza se însoțește de dureri abdominale (mai accentuate în hipocondrul drept), grețuri, vărsături, inapetență, balonări și diaree. Unele manifestări cutanate de natură alergică pot fi prezente și în această fază (30, 32), iar în cazuri de infestări mai mari, boala se poate însoți de adevărate sindroame de malabsorbție (7) urmate de denutriții severe. În unele cazuri (forme hepatobiliare), boala evoluează cu icter, discretă hepatomegalie și cu probe funcționale hepatice ușor alterate (17). Boala are în general o evoluție cronică și poate intra într-o a patra fază, faza neuropsihică, însoțită de insomnii, iritabilitate, depresiune nervoasă, crize convulsive etc. (16).

Forme clinice. Formele clinice asimptomatice se întîlnesc în circa 20% din infestări, formele ușoare sau medii în aproximativ 50% iar formele severe pot să ajungă pînă la 30%. Asemenea forme severe pot evolua ca forme clinice gastrointestinale, hepatobiliare sau neuropsihice.

Evoluție-complicații. Formele ușoare sau medii și uneori chiar și formele grave au o evoluție de cele mai multe ori favorabilă. Boala poate să dureze 10—15 ani sau mai mult, datorită autoinfestării. În unele cazuri, o evoluție mai puțin favorabilă se datorește caracterului rebel al diareelor, care se însoțesc de tulburări de malabsorbție, urmate de deshidratări și denutriții accentuate. Alteori, strongiloidoza se poate complica cu anemii severe sau cu tulburări neuro-psihice deosebite. O complicație rară, semnalată ceva mai frecvent în ultima vreme (24) este și dermatita liniară, determinată de migrarea prin piele a larvelor de strongiloizi.

Diagnostic pozitiv. Depistarea larvelor mobile în bilă, în materiile fecale și uneori (în faza pulmonară) și în spută, permit precizarea diagnosticului. Eozinofilia prezentă la valori ridicate, la o proporție destul de mare din cei infestați, are valoare diagnostică (18). În biopsia de mucoasă jejunală se pot pune uneori în evidență larve sau paraziți adulți.

Diagnostic diferențial. Dintre parazitoze, diagnosticul diferențial trebuie făcut cu ankilostomiaza, boală în care se pot întîlni, în scaunele mai vechi, larve asemănătoare cu cele de strongiloid. Pentru a se evita o asemenea eroare, este indicat ca diagnosticul de strongiloidoză să fie făcut pe scaune proaspete, în așa fel încît eventualele larve de ankilostomă, prezente, să nu aibă timpul să eclozeze. Dintre celelalte boli diagnosticul diferențial va fi făcut cu febra tifoidă, colita ulceroasă, dizenteria și hepatita epidemică, ținîndu-se seama de particularitățile clinice ale acestora și de semnificația diferitelor teste de laborator folosite în diagnostic.

Prognostic. Prognosticul este considerat în general favorabil, deși o evoluție fatală este posibilă la 0,7% din cazuri (19).

Profilaxie. Pe lîngă măsuri generale de igienă îndreptate în special împotriva răspîndirii parazitului în mediul extern, în profilaxia individuală, se recomandă încălțăminte de protecție pe terenurile eventual contaminate, spălarea cu atenție a crudităților și întreținerea igienică a mîinilor.

Tratament. Strongiloidoza beneficiază în prezent de pe urma tratamentului cu *Thiabendazol (Mintezol)* care se administrează în doza de

25 mg/kilocorp, de două ori pe zi, trei zile. În doza unică se poate administra 50 mg/kilocorp pentru adulți și 30 mg/kilocorp pentru copil (5).

Recuperare. Deși unele cazuri au o evoluție mai gravă, boala nu pune probleme speciale de recuperare.

7.3.2.5. ANKILOSTOMIAZA (ANEMIA MINERILOR)

Definiție. Boală parazitară determinată în Europa de parazitul *Ankilostoma duodenale*, din clasa nematodelor *(Nematoda)*.

Incidență-epidemiologie. Frecventă în țările calde, boala se întîlnește și în zonele miniere din regiunile temperate. Cazurile de ankilostomiază de suprafață din regiunile temperate sînt rare. La noi în țară, un focar important de ankilostomiază, actualmente lichidat, a fost înregistrat în bazinul carbonifer de la Anina (Banat). Omul parazitat constituie sursa de infecție. Ouăle eliminate de către acesta evoluează pe sol (mai ales în condiții de căldură și umiditate) pînă la stadiul de larve rabditoide din care se formează larvele filariforme (strongiloide) infecțioase, formă sub care ajunge la alt om, traversînd pielea (la cei care lucrează cu picioarele goale în mine, tunele) sau pe cale digestivă — prin alimentele contaminate. O transmitere directă, are loc numai în mod excepțional pe cale congenitală.

Etiologie. Parazitul mascul măsoară pînă la 8—12 mm, iar femela mai mare poate ajunge pînă la 18—20 mm. Paraziții în intestin, se hrănesc cu sînge, folosindu-se în acest scop de capsula bucală cu care se fixează de mucoasa intestinală. Ouăle depuse în intestin ajung odată cu materiile fecale pe sol, unde vor evolua pînă la stadiul de larve strongiloide infecțioase.

Patogenie. Aceste larve după ce-au traversat pielea și după ce ajungînd în circulația venoasă au trecut prin plămîn se fixează în intestin (duoden și porțiunea anterioară a jejunului) unde pînă la 6 (șase) săptămîni de la infestare, se dezvoltă paraziții adulți. Atît la nivelul pielii sau plămînului, cît și la nivelul intestinului, paraziții exercită asupra organismului o acțiune directă (iritativ-traumatică) bacteriferă și de spoliere și o acțiune indirectă pe cale toxico-alergică. Un parazit absoarbe pînă la 0,35 ml sînge pe zi. Prin spolierea sanguină, prin enzima anticoagulantă secretată de paraziții care prelungesc sîngerările și prin toxinele hemolitice, se explică anemia din această parazitoză.

Morfopatologie. În prima perioadă a bolii (faza cutanată) se formează plăgi eritematoase, pruriginoase pe care se dezvoltă papule roșii (gurme), urticarie tuberoasă, vezicule și fistule. În faza pulmonară care urmează, paraziții determină traumatisme, urmate de revărsări de sînge și de infiltrații celulare. Sindromul Löffler, cu umbre pulmonare fugace și cu o eozinofilie sanguină ridicată, poate fi prezent ca și în alte parazitoze în etapa pulmonară în faza invazivă. În faza a treia (faza intestinală), pe lîngă un catar al mucoasei gastrice, s-au semnalat leziuni de perete intestinal și modificări cicatriceale. O inflamație cronică este de regulă prezentă mai în toate cazurile.

Tabloul clinic. Boala îmbracă simptomatologia fazei cutanate, pulmonare sau intestinale în care se găsește. Astfel, în prima fază, cutanată,

bolnavii au senzații de arsuri și de prurit accentuat, în faza pulmonară pot prezenta coriză, jenă respiratorie, tuse și expectorații sanguinolente, iar în faza intestinală, tulburări digestive: dureri epigastrice accentuate, inapetență (sau, dimpotrivă, bulimie), grețuri, vărsături, balonări și tulburări de tranzit intestinal. Diareea, de regulă neînsemnată, poate uneori să ia caracterul unui sindrom dizenteric și boala să evolueze și cu tulburări severe de malabsorbție (23). În același timp, în infestările cu un număr mai mare de paraziți, boala se poate însoți de o anemie hipocromă microcitară și de o serie de tulburări psihice (stări de melancolie, amnezie, somnolență etc.) sau nervoase (tulburări parestezice, abolirea unor reflexe, impotența sexuală etc.). În unele cazuri mai grave de anemie, pot apare și manifestări de insuficiență cardiacă cu sufluri anemice.

Forme clinice. În infestările cu un număr redus de paraziți, boala este asimptomatică pînă la o proporție de 20% din cei infestați. Formele ușoare sau medii dețin aproximativ 50%, iar formele severe în jur de 30% din cazuri. Severitatea acestora din urmă, poate fi dată de accentuarea tulburărilor gastrointestinale sau de o evoluție mai gravă pe care o ia boala din cauza sindromului anemic sau a celui neuro-psihic.

Evoluție-complicații. Boala are de regulă o evoluție cronică. Complicațiile apar la bolnavii cu infestări masive (peste 500 de paraziți), în care tulburările de malabsorbție, sindromul anemic și unele manifestări neuropsihice, dau bolii un caracter grav mai particular.

Diagnosticul pozitiv rezultă din depistarea ouălor în scaunele celor parazitați; ele se recunosc ușor ținînd seama că au o învelitoare subțire, sînt ovalare, măsoară pînă la 60 μ lungime și prezintă în interior un început de diviziune (4—8 blastomere). Anemia și eozinofilia care însoțesc boala într-o proporție însemnată din cazuri, au importanță diagnostică. Anemia are toate caracterele unei anemii prin deficit de fier.

Diagnostic diferențial. Întrucît dezvoltarea ouălor de ankilostoma pînă la ecloziunea larvei se face destul de repede, este necesar ca examenul microscopic de materii fecale să se facă cît mai repede după eliminarea scaunului. Aceasta pentru faptul că larvele de ankilostome sînt greu de diferențiat de cele de strongiloid. Diagnosticul diferențial mai trebuie să se facă cu boala ulceroasă, colecistopatiile cronice dureroase și cu anemiile sideropenice de diferite origini.

Prognosticul este în general favorabil, mai ales dacă tratamentul antiparazitar este urmat și de un tratament cu preparate de fier.

Profilaxie. Pe lîngă măsuri generale de igienă, care trebuie să prevină poluarea solului în mine, în profilaxia individuală se recomandă echipament de protecție (încălțăminte), punerea la adăpost a alimentelor de eventuala lor contaminare și întreținerea igienică a mîinilor.

Tratament. Rezultate relativ bune se obțin cu *Alcopar* (hidroxinaftoat de befeniu), care peste 2 ani și la adulți se poate administra în doză unică (conținutul unui plic de 5 g—2,50 g befeniu bază). În prezent este mai recomandat *Mebendazolul*, în doze de 100 mg de două ori pe zi, timp de trei zile (5). Tratamentului antiparazitar trebuie să i se asocieze și un tratament antianemic cu preparate de fier și vitamine.

Recuperare. Boala este vindecabilă și nu pune probleme deosebite în recuperare.

Scanned with OKEN Scanner

7.3.2.6. TRICHINELOZA

Definiție. Boală parazitară determinată de *Trichinella spiralis*, parazit din clasa nematodelor (Nematoda).

Incidență-epidemiologie. Boala este mai frecventă în S.U.A. În Europa este mult mai rară, iar în celelalte continente sporadică. La noi, este de asemenea rară, unele focare înregistrîndu-se în sezonul de iarnă. Sursa de infecție pentru om este carnea de porc și mai rar cea de mistreț sau urs. Porcul se infestează ingerînd cadavrele parazitate ale șobolanilor sau resturile aruncate de la alți porci sacrificați. Transmiterea bolii la om se face prin intermediul cărnii de porc (mai rar mistreț sau urs) cînd aceasta este consumată în stare crudă sau insuficient tratată termic.

Etiologie. Parazitul este un nematod mic, masculul măsurînd pînă la 2 mm lungime, iar femela, ceva mai lungă, poate ajunge și pînă la 4 mm. Acest parazit își desăvîrșește întreg ciclul de evoluție în aceeași gazdă, care-i este atît gazdă definitivă cît și gazdă intermediară (evoluție auto-heteroxenă). O asemenea evoluție o are parazitul și la om, unde după acuplare, femelele se îngroapă în grosimea peretelui intestinal și fiind vivipare, depun larve. Larvele care au 90—100 μ lungime și 6 μ lărgime, pot să fie răspîndite pe cale sanguină în întreg organismul, localizîndu-se în mușchii cei mai activi. În masele musculare respective, larvele cresc, se răsucesc în formă de spirală și apoi se izolează în chisturi ovalare de cca 0,6 mm lungime pe 0,4 mm lărgime.

Patogenie. Modul de acțiune directă sau indirectă al parazitului variază în funcție de numărul paraziților și de locul pe care-l ocupă aceștia în organism în cursul ciclului lor biologic. Așa de exemplu, unele modificări rezultate dintr-o acțiune directă a parazitului apar în faza de parazitism intestinal. Altele mai generale, determinate printr-un mecanism toxico-alergic se produc în perioada de depunere a larvelor din noua generație, și de răspîndirea apoi a acestora în diferite organe. În sfîrșit, alte manifestări simptomatice ale bolii, sînt rezultatul acțiunii locale (mecanice) și la distanță (pe cale toxico-alergică) pe care o exercită paraziții după fixarea și închistarea lor în mușchi sau alte țesuturi.

Morfopatologie. În perioada de parazitism intestinal cînd larvele ieșite din chisturi se transformă în adulți, apare în infestările mai importante, o enterită catarală cu edem și chiar ușoare ulcerații (1). Perioada de diseminare pe cale sanguină a larvelor, însoțită de eozinofilie ridicată și de diferite manifestări clinice nu are o expresie morfopatologică caracteristică. În schimb, fixarea și închistarea acestora în mușchii cei mai activi poate să determine reacții locale sau la distanță, destul de semnificative și în funcție de organele respective.

Tablou clinic. În infestări mai importante, la cîteva zile după ingerarea cărnii parazitate, boala poate începe cu dureri abdominale, vărsături și o diaree cu pînă la 15—20 scaune pe zi. De multe ori însă, o asemenea enterită, mai ușoară, trece neobservată și boala manifestă, după o perioadă de incubație care durează în medie 10—20 zile, începe odată cu răspîndirea pe cale sanguină a larvelor. Debutul este de cele mai multe ori brusc, boala începînd cu frison, febră, tulburări oculare, și amețeli.

Scanned with OKEN Scanner

Tot în prima săptămînă de boală apare un edem facial, în special palpebral, care accentuîndu-se a făcut ca trichineloza să mai fie cunoscută și ca „boala capetelor umflate". În perioada următoare, de închistare a larvelor, bolnavii se pot plînge de dureri la mișcarea globilor oculari, în timpul vorbirii (disfonie, disartrie) și în timpul masticației sau înghițirii (disfagie), pot prezenta urticarii și febră neregulată. În faza musculară, mialgiile pot să fie însoțite de rigiditate musculară și chiar de imposibilitatea mișcărilor.

Forme clinice. Ca și în alte parazitoze și în trichineloză pot exista cazuri asimptomatice (20%) întîlnite în special printre bolnavii cu infestări reduse (3). Numai circa 40%, evoluează ca forme ușoare sau medii, restul de 30% fiind reprezentate de cazuri cu o evoluție mai severă.

Evoluție-complicații. De cele mai multe ori, după a 7-a săptămînă de boală, chisturile, prin îngroșarea peretelui lor care uneori se calcifică, reușesc să pună la adăpost organismul de toxinele parazitare și boala capătă o evoluție favorabilă. De multe ori însă boala poate lua o evoluție gravă prin complicațiile cardiace (miocardita trichinozică), cerebrale (encefalite), pulmonare (pneumonii), sau renale (nefrite).

Diagnostic pozitiv. Diagnosticul pozitiv, în primele zile de boală poate fi făcut prin depistarea paraziților adulți în scaune. Mai tîrziu, acesta poate rezulta din descoperirea larvelor în sînge (metoda Stäubli) iar după a 3-a a 4-a săptămînă de boală prin identificarea trichinelor în mușchi (biopsia de deltoid, biceps, solear etc.). Eozinofilia atinge valori mari (80—90%) care au importanță diagnostică. De un real folos în vederea stabilirii diagnosticului este și examinarea trichinoscopică a cărnii care a servit de probabilă sursă de infecție. Reacțiile imunobiologice pot de asemenea fi de folos (testul de floculare cu bentonită, reacția de fixare a complementului, teste de imunofluorescență).

Diagnostic diferențial. Polimorfismul simptomatic cu care se prezintă boala și formele clinice variate pe care le îmbracă, fac ca diagnosticul diferențial să pună numeroase probleme. Pe lîngă unele parazitoze în cadrul acestui diagnostic diferențial trebuie avute în vedere și boli ca gripa, febra tifoidă, stările septicemice, reumatismul, polimiozita, poliarterita nodoasă ș.a.

Prognostic. Prin evoluția gravă și prin complicațiile cardiace, pulmonare etc. trichineloza poate să aibă un prognostic rezervat. În unele epidemii, de forme mai severe, mortalitatea a ajuns pînă la 30%.

Profilaxia. O dată cu unele măsuri care trebuie să prevină infestarea porcilor și să împiedice răspîndirea bolii în natură, pentru profilaxia individuală se recomandă procurarea cărnii de porc din surse controlate și consumarea acesteia după ce a fost în mod suficient prelucrată termic.

Tratament. Cortizonul în doze de 50—60 mg pe zi (sau chiar mai mult) cu ACTH (20—40 de unități) este administrat de mai mulți ani în tratamentul bolii. Relativ recent, rezultate mai bune au fost obținute cu *Thiabendazol* (Mintezol), dat în doză de 25 mg/kilocorp, timp de 5—7 zile. O asociere a cortizonului cu Mintezolul este recomandată.

Recuperare. Prin cazurile de complicații, îndeosebi cardiace, trichineloza pune unele probleme de recuperare.

Scanned with OKEN Scanner

7.3.3. BOLI DETERMINATE DE TREMATODE

7.3.3.1. FASCIOLOZA (DISTOMATOZA) HEPATICĂ

Definiție. Boală parazitară determinată de *Fasciola hepatica* (sin. *Distoma hepaticum*), parazit din clasa trematodelor *(Trematoda)*.

Incidență-epidemiologie. Deși parazitul are o repartiție universală, boala este destul de rară. Cazuri mai numeroase au fost înregistrate în cîteva regiuni din Cuba, Chile, și în regiunea lyoneză din Franța (19). În țara noastră au fost semnalate cazuri izolate (25). Gazda principală a parazitului o constituie ovinele și bovinele, parazitate în proporție uneori de peste 50% (19). Ouăle eliminate de către aceste gazde, evoluează în apă unde, după ce trec printr-o gazdă intermediară — un gasteropod din genul *Lymnea* — se fixează sub formă de cercari infecțioși pe diferite plante. Omul se îmbolnăvește, ingerînd asemenea cercari infecțioși odată cu apa sau plantele de apă, eventual contaminate.

Etiologie. Agentul etiologic *Fasciola hepatica* este un parazit cu corpul în formă de frunză. Măsoară în lungime 2—3 cm, iar în lățime aproximativ 1 cm. Ouăle ovalare ale parazitului sînt operculate și sînt mult mai mari decît acelea ale altor paraziți, măsurînd pînă la 130—150 μ în lungime și 60—90 μ în lățime.

Patogenie. Din intestin, paraziții ajung în ficat și mai rar în plămîn sau alte organe. În localizarea hepatică, larvele parazitului se fixează în căile biliare, unde într-un număr limitat se transformă în decurs de 3—4 luni în paraziți adulți. Această primă perioadă de invazie este urmată de o a doua fază mai lungă de angiocolită cronică. În cursul acestor perioade paraziții își pot exercita influența asupra organismului, direct pe cale iritativ-traumatică, mecanică, sau de spoliere și indirect pe cale toxico-alergică (25).

Morfopatologie. Prezența paraziților în căile biliare poate duce la dilatația, inflamația, sclerozarea și obstruarea acestora iar pătrunderea lor în parenchimul hepatic poate fi urmată de focare de inflamație, necroze sau abcese (1, 5). Modificările patologice determinate duc la apariția de ictere grave, hepatite interstițiale și chiar ciroze.

Tablou clinic. În faza de invazie cu care începe boala eozinofilia sanguină crescută (70—80%), prezentă la peste 90% din cei parazitați, poate atrage atenția asupra unei boli ca fascioloza într-o perioadă în care parazitul imatur încă, nu depune ouă iar examenele parazitologice sînt ca urmare, în mod constant negative (18). Prezența unei asemenea eozinofilii în această fază este cu atît mai importantă, cu cît debutul lent sau brusc al bolii este necaracteristic și cu cît boala se însoțește de un adevărat polimorfism simptomatic. Bolnavii se plîng pe lîngă dureri abdominale, de grețuri, eructații, balonări, vărsături biliare, sau alimentare și destul de frecvent, tulburări de tranzit intestinal. La unii dintre ei, boala evoluează cu pierderi ponderale însemnate, astenie și cu o stare febrilă sau subfebrilă. Atenția asupra unei suferințe hepatice este atrasă de hepatosplenomegalia moderată și de instalarea unor stări icterice sau subicterice. De altfel, în cea de a doua fază a bolii se poate face un diagnostic,

Scanned with OKEN Scanner

etiologic prin identificarea ouălor parazitului în materii fecale sau bilă (26).

Forme clinice. Formele asimptomatice mai rare în această parazitoză ar putea totuşi constitui, o proporţie de aproximativ 20%; formele uşoare sau medii ar putea să ajungă pînă la cel mult 60% iar restul de 20% reprezintă forme grave de boală.

Evoluţie-complicaţii. Boala poate să evolueze sub o formă cronică uşoară şi mai mult de 10 ani (35). Prezenţa parazitului în ficat poate însă să determine în unele cazuri instalarea unei ciroze şi poate să favorizeze formarea de calculi biliari şi uneori de colangiocarcinoame. Pe lîngă complicaţiile septice ale bolii comune, sînt de avut în vedere complicaţiile ce survin în formele cu localizare pulmonară, cerebrală etc. (1, 3).

Diagnostic pozitiv. Diagnosticul pozitiv rezultă din identificarea microscopică a ouălor în bilă sau în materiile fecale. În cele 3—4 luni ale perioadei de invazie (cînd parazitul imatur nu depune ouă), diagnosticul de fascioloză este sugerat de valorile mari pe care le înscrie eozinofilia în această fază (18). În scop de diagnostic pot fi folosite intradermoreacţia, reacţia de fixare a complementului, reacţia de hemaglutinare, dar mai ales cele de imunoelectroforeză şi imunofluorescenţă (4). Triada simptomatică — febra, hepatomegalia şi eozinofilia — ca şi datele de ordin epidemiologic trebuie avute în vedere.

Diagnostic diferenţial. Dintre bolile parazitare, diagnosticul diferenţial se face cu trichineloza şi hidatidoza hepatică, iar în regiunile tropicale cu fascioloza intestinală şi schistosomiaza (19). Dintre celelalte boli, manifestările clinice variate obligă la un diagnostic diferenţial cu febra tifoidă, hepatita epidemică, colecistita calculoasă, angiocolita, eozinofilia familială sau leucoza eozinofilică (35).

Prognosticul este în general favorabil, deşi în unele cazuri, cu o evoluţie mai aparte, sau cu complicaţii, devine rezervat.

Profilaxie. Pe lîngă diferite măsuri care privesc îndeosebi îndepărtarea gazdelor intermediare, prevenirea îmbolnăvirii omului se poate obţine prin evitarea consumului de apă nepotabilă şi prin evitarea din alimentaţie a plantelor de apă, eventual contaminate.

Tratament. Boala poate beneficia de pe urma tratamentului cu *2-dehidrometină*, administrată în doză de 1 mg/kilocorp, în injecţii i.m., timp de 10 zile. Rezultate bune se pot obţine şi cu *Bithionol* administrat în doză de 30—50 mg/kilocorp (10—15 doze) sau cu *choroquin diphosfat (Aralen)*, în doză de 250 mg zilnic timp de şase săptămîni (5, 19).

Recuperare. Cu excepţia cazurilor de o evoluţie mai severă, boala este, în general, vindecabilă şi nu ridică probleme de recuperare, decît cu totul excepţional.

7.3.3.2. ALTE BOLI HEPATICE PRODUSE DE TREMATODE

Ficatul mai poate fi afectat şi prin localizarea a două trematode, neîntîlnite în ţara noastră, dar care în Extremul Orient, sînt cauza unor afectări hepatice grave: *Schistosoma Japonicum* şi *Clonorchis sinensis*.

Schistosoma japonicum, trematod cu dimensiuni de 12—20 mm lungime şi 0,50 mm lăţime, este prezent în unele zone endemice în Japonia, China, Filipine. În cursul ciclului său de viaţă, ouăle eliminate din intes-

Scanned with OKEN Scanner

tin ajung în apă, unde eliberează larvele (miracidii) care pătrund într-un melc, unde suferă mai multe transformări și sînt eliberate sub formă de cercarii; acestea pătrund prin piele în corp și ajung pînă în ramificațiile porte intrahepatice, unde cresc pînă la maturitate sexuală și depun ouăle, din care unele traversînd peretele vascular ajung în intestin, iar altele rămîn în ficat. Aici ele provoacă reacții inflamatorii granulomatoase ce evoluează final spre fibroză (mai frecventă la femei), sau ciroză hepatică (mai frecventă la bărbați). În patogenia acestei ciroze este posibil însă să intervină și alți factori, ca infecția cu virusuri hepatice, alimentație carențată, abuz de alcool, toți prezenți în zonele de endemie parazitară.

Semnele clinice și paraclinice, complicațiile și evoluția acestei ciroze sînt similare cu cele ale cirozelor comune. Adesea modificările sînt mai pronunțate în lobul drept al ficatului, care mai atrofiat, apare scintigrafic mai mic decît cel stîng, aspect ce poate duce la diagnostice eronate (situs inversus, procese lacunare).

Diagnosticul sugerat de argumente epidemiologice poate fi precizat prin descoperirea ouălor în biopsia de mucoasă rectală sau de ficat, în care apar reacții inflamatorii și mai tardiv formațiuni granulomatoase sau pseudotuberculare constituite în jurul ouălor; este de asemenea utilă reacția intracutană cu antigen de Sch. j., care este pozitivă în 80—98% din cazuri.

Tratamentul se efectuează cu săruri de antimoniu, dar nu dă rezultate satisfăcătoare.

Clonorchis sinensis, trematod cu dimensiuni de 10—25 mm lungime pe 3—5 mm lățime, are un ciclu de viață cu stadii inițial într-un molusc (melc) și apoi într-un pește în carnea căreia metacercariile sînt încapsulate.

Consumul de pește crud provoacă infecția la om. Leziunile produse de paraziți predomină la nivelul căilor biliare, sub formă de reacții inflamatorii urmate de proliferare conjunctivă și final ciroză. Aceasta este întîlnită însă numai în infestări masive din zonele endemice de infecție gravă (cîteva arii din China, Japonia, Vietnam).

Diagnosticul este precizat prin găsirea ouălor în fecale.

Tratamentul efectuat cu diverse medicamente (săruri de antimoniu, Fuadin, violet de gențiana) poate reduce, sau suprima chiar, infestările mai ușoare, dar este inoperant în stadiul final cirotic.

7.3.4. BOLI DETERMINATE DE CESTODE

7.3.4.1. TENIAZA

Definiție. Teniaza este o boală parazitară determinată de *Taenia solium* sau *Taenia saginata,* paraziți cu corpul în formă de panglică din clasa cestodelor *(Cestoda).* Deși în general asemănătoare cele două tenii au unele caractere morfologice proprii care permit să fie relativ ușor deosebite una de alta (tabelul 7.II).

Incidență-epidemiologie. Teniaza dată de *T. saginata* este ceva mai frecventă decît cea dată de *T. solium.* Deși de o repartiție universală,

boala este totuşi destul de rară, întîlnindu-se în general sub formă de cazuri izolate. Infestarea omului se face prin carnea de porc *(T. solium)* sau de vită *(T. saginata)*, atunci cînd aceasta conţine cisticerci (formele infecţioase ale parazitului) şi este consumată înainte de a fi în mod suficient tratată termic.

Etiologie. Cele două tenii *(T. solium* şi *T. saginata)* care se dezvoltă ca adulţi în intestinul omului, au un corp lung, în formă de panglică, cu un cap mic (rostru) în jur de 1 mm diametru şi un corp (strobila) format din sute de proglote. *T. solium* care nu trece, în lungime de 6—8 m, numără pînă la 700—800 de proglote, în timp ce *T. saginata* care ajunge în lungime şi pînă la 10—12 m numără şi pînă la 2 000 de proglote. Sub forma larvară *T. solium* evoluează la porcine *(C. cellulosae)* iar *T. saginata* la bovine *(C. bovis)*. Uneori formele larvare ale celor două tenii se pot dezvolta şi la om determinînd cisticercoza umană.

Patogenie. Cele două tenii, localizate de regulă în intestinul subţire, îşi exercită influenţa asupra organismului în mod direct printr-o acţiune iritativ-traumatică, mecanică sau de spoliere şi în mod indirect pe cale toxico-alergică. Localizările teniilor în apendice, vezicula biliară, canalul Wirsung sau alte organe sînt cu totul excepţionale.

Morfopatologie. Parazitarea intestinului cu formele adulte ale celor două tenii nu se însoţeşte de obicei de modificări morfopatologice deosebite.

Tablou clinic. După 2—3 luni de la data infestării, teniile devenite adulte, îşi anunţă prezenţa în organism prin proglotele pe care cei parazitaţi le elimină odată cu scaunele *(T. solium)* sau atît cu scaunele cît şi între scaune *(T. saginata)*. Odată cu aceasta, o parte din cei infestaţi acuză dureri abdominale, balonări, regurgitaţii, pirozis, senzaţii de greaţă şi chiar vărsături. Pofta de mîncare devine capricioasă, iar durerile capătă adeseori un caracter pseudoulceros. Nu sînt rare nici manifestările extradigestive, reprezentate de cefalee, ameţeli, insomnie, senzaţii de „nod în gît" sau de sufocare. În cazuri mai rare teniaza se poate însoţi şi de unele manifestări cutanate.

În cisticercoză simptomele sînt variate în raport cu localizările cisticercilor: cerebrale (crize comiţiale sau tulburări nervoase focale), psihice, oculare, subcutanate şi musculare (tumorete dure, mialgii), cardiace, endocrine. În faza de invazie pot apare febră, mialgii, cefalee, hipereozinofilie sanguină.

Forme clinice. După observaţiile noastre formele asimptomatice pot ajunge pînă la aproape 30%, iar *formele uşoare sau medii* (cu o simptomatologie comună) constituie marea majoritate a cazurilor (aproape 65—70%). *Formele severe*, reprezentate de cazurile însoţite de o simptomatologie digestivă sau extradigestivă mai accentuată, sînt destul de rare, constituind o proporţie sub 5%.

Evoluţie-complicaţii. Deşi cele două tenii pot trăi mai mulţi ani în organismul omului, evoluţia cazurilor de teniază comună este favorabilă. O evoluţie aparte o au cazurile excepţionale în care teniile provoacă o

Scanned with OKEN Scanner

Specia	Lungimea	Scolexul	Strobila
T. solium	6—8 m	globulos, diametrul 1 mm cu 4 ventuze și cu o dublă coroană de cîrlige	Fină, transparentă cu 700—1 000 proglote
T. saginata	10—12 m	piriform, diametrul 1—2 mm cu 4 ventuze fără cîrlige	grosolană, albă, opacă cu 1 000—2 000 proglote
Hymenolepis nana	2—5 m	romboidal, de 1 mm lățime și un rostru cu un rînd de 20—30 cîrlige	scurtă, formată din cca 200 proglote
Botriocefal Diphyllobotrium latum	10—15 m	ovalar alungit de 2 mm lungime și 1 mm lățime și 2 șanțuri pe laturi	lungă, formată din cca 3 000—4 000 proglote

perforare a peretelui intestinal sau în care pot cauza obstrucții intestinale sau biliare.

Este de amintit că unii foști bolnavi — recrutați în special dintre femei — evoluează spre o *teniofobie* (16) susținînd cu perseverență că mai au parazitul în intestin, mulți ani după ce l-au eliminat cu tot cu scolex. La unii bolnavi parazitați, o complicație destul de gravă, cunoscută sub numele de *cisticercoză* este dată de dezvoltarea la aceștia a larvelor de *T. solium* sau de *T. saginata* (excepțional). În aceste cazuri embrioforii teniei prezente în intestin pot ajunge în stomac pe cale endogenă (prin regurgitații) sau pe cale exogenă (prin intermediul alimentelor sau mîinilor contaminate). Pe lîngă autoinfestație, dezvoltarea unei cisticercoze la om poate rezulta și din heteroinfestație (cu ouă eliminate de alte persoane parazitate). Cisticercii care au în general forma unei vezicule și care măsoară aproximativ 1 cm, se pot fixa în număr mai mic sau mai mare în diverse organe sau țesuturi. Simptomatologia, de regulă severă, de care se însoțesc, este în funcție de localizarea cerebrală, musculară, subcutanată sau oculară a cisticercilor (3).

Diagnostic pozitiv. Deoarece proglotele în care se găsesc ouăle de tenie, se elimină de cele mai multe ori ca atare, un diagnostic prin identificarea ouălor în scaune nu este de regulă posibil. În practică, diagnosticul pozitiv în teniaze se face prin semnalarea proglotelor și după caracterul și modul de eliminare al acestora, ținînd seama că proglotele de *T. solium* grupate mai multe în șir, se elimină odată cu scaunele, în timp ce cele de *T. saginata,* se elimină și între scaune.

paraziților din clasa cestodelor (Cestoda)

Papila genitală	Proglotele bătrîne	Oul
alternează pe una din laturi relativ regulat	De 2—3 ori mai lungi decît late. Uterul cu 8—10 ramificații laterale, dentritice se elimină cu scaunele	Embrioforii sferici, de cca 40 microni și cu o învelitoare groasă striată
alternează pe una din laturi foarte neregulat	de 4—5 ori mai lungi decît late. Uterul cu cîte 20 ramificații laterale, dicotomice. Se elimină și între scaune	Embrioforii ovalari de cca 45 microni și cu o învelitoare striată mai subțire
toate pe aceeași latură	mai mult late decît lungi	Embriofori ovalari de 50—60 microni cu un embrion hexacant cu cîte 3 perechi de prelungiri la cei doi poli
pe fața ventrală	mai mult late decît lungi	Ovalare, operculate de 75 μ lungime și 45 μ lărgime

Diferențierea între cele două tenii se face pe baza caracterelor morfologice proprii (tabelul 7.II).

Diagnostic diferențial. În fața proglotelor eliminate de cei parazitați probleme de diagnostic diferențial se pun doar cu botriocefaloza, în care apar în scaune proglote oarecum asemănătoare. În botriocefaloză însă un diagnostic de certitudine îl dă prezența ouălor de botriocefal în scaune.

Prognostic. În teniaze prognosticul este favorabil cu excepția cazurilor însoțite de complicații (cisticercoza cerebrală, cisticercoza oculară etc.) în care acesta poate deveni rezervat.

Profilaxie. Pe lîngă diferite măsuri de igienă comunală care se recomandă pentru a preveni infestarea bovinelor și porcinelor — ce servesc de gazde intermediare — la fel de importante sînt măsurile care urmăresc evitarea infestării omului prin controlul sanitaro-veterinar al cărnii și prin consumarea acesteia după o suficientă tratare termică.

Tratament. Rezultate bune se obțin în prezent cu *Niclosamid (Yomesan).* Doza totală de 4 tablete la adult, și doze corespunzătoare copiilor, se administrează dimineața pe nemîncate, în două prize de cîte două tablete la 2 ore interval. Nu este necesară nici o pregătire prealabilă și nici purgativ. Îndepărtarea parazitului se poate obține, în peste 90% din cazuri (14).

Recuperare. Boala sub forma comună, este vindecabilă și nu ridică probleme de recuperare.

Boala Agent etiologic	Manifestări clinice	Elemente, paraclinice de diagnostic
Amebiaza *Entamoeba histolytica*	Dureri abdominale, tulburări de tranzit, adeseori chiar un sindrom dizenteric (5—20 scaune pe zi)	Identificarea chisturilor și a formelor vegetative în scaune (examene microscopice directe, culturi, inoculări la animale etc.)
Giardioza (lambliaza) *Giardia-Lamblia*	Dureri abdominale, grețuri, inapetență, uneori diaree	Identificarea chisturilor și a formelor vegetative în scaune respectiv în bilă (tubaj duodenal)
Balantidioza *Balantidium coli*	Dureri abdominale, vărsături, balonări și un sindrom dizenteric (10—15 scaune pe zi)	Identificarea chisturilor în scaune și a formelor vegetative

7.3.4.2. BOTRIOCEFALOZA

Definiție. Botriocefaloza este o boală parazitară determinată de botriocefal (*Diphyllobotrium latum* sin. *Botriocephalus latus*) un parazit lung în formă de panglică din clasa cestodelor *(Cestoda)*.

Incidență-epidemiologie. Boala avînd ca și teniazele un caracter universal se întîlnește în toate continentele. În Europa principalele focare de boală sînt în regiunile Mării Baltice, în jurul lacurilor italiene și în Elveția. Un focar important de botriocefaloză a existat și în Delta Dunării, unde în urma măsurilor luate în ultimii ani, numărul cazurilor a scăzut foarte mult. În restul țării boala este reprezentată de cazuri cu totul izolate. Prezența acestei boli parazitare în jurul diferitelor surse de apă, se explică prin evoluția parazitului în mediu acvatic și prin faptul că omul se infestează ingerînd carnea de pește, crudă sau insuficient tratată termic.

Etiologie. Botriocefalul, prin forma de panglică se aseamănă cu teniile. Este însă mai lung putînd uneori depăși 15 m și fiind format din 3 000—4 000 de proglote. Ouăle ovalare pe care parazitul le depune în

Tabelul 7.III

Tratament			
Medicamentul	Doza-zi	Calea de administrare	Durata
Metronidazol tabl. 250 mg	8 tabl.	per os	7 zile
Dihidroemetină tabl. 10 mg	6 tabl.	per os	10 zile 2 cicluri
Metronidazol tabl. 250 mg	3—4 tabl.	per os	10 zile 2 cicluri
Fasigyn tabl. 500 mg	2 tabl. 4 tabl.	per os per os	2 zile 1 zi
Mepacrina tabl. 100 mg	3 tabl.	per os	5 zile
Metronidazol tabl. 250 mg	4 tabl.	per os	10 zile
Oxitetraciclină tabl. 250 mg	4 tabl.	per os	10 zile

intestin, sînt operculate și măsoară 70/45 μ. Evoluția parazitului se face din ouăle ajunse în apă unde se dezvoltă ca larve (procercoide) într-o primă gazdă intermediară care este un crustaceu copepod (ciclops, Diaptomens) și apoi într-o a doua gazdă intermediară reprezentată de diferite specii de pești (știucă, biban, somn, păstrăv), în care procercoizii se transformă în plerocercoizi, forma infecțioasă pentru om. Uneori, parazitarea poate fi multiplă.

Patogenie. Parazitul se localizează în intestinul subțire (cu totul excepțional în intestinul gros sau vezicula biliară) și își exercită influența asupra organismului în mod direct printr-o acțiune de spoliere (absorbția de vitamina B_{12}) pentru care are o mare aviditate, sau iritativ-traumatică și indirect pe cale toxico-alergică.

Morfopatologie. Botriocefalul fixat de mucoasa intestinală nu determină modificări morfopatologice caracteristice.

Tabloul clinic. Botriocefaloza ca și teniazele evoluează uneori fără manifestări clinice evidente. De cele mai multe ori însă boala se însoțește de tulburări digestive (dureri abdominale, balonări, tulburări de tranzit, poftă capricioasă de mîncare, vărsături etc.), tulburări nervoase (amețeli,

cefalee, nervozitate, insomnie, convulsii, simptome meningeale sau de nevrită periferică, excepțional atrofia nervului optic etc.) și mai rar boala poate evolua, cu unele manifestări cutanate (urticarie, prurit) sau într-o proporție de 1—2% cu un sindrom anemic (anemia botriocefalică) care este adesea macro-megalocitară (de tip parabiermerian) datorită unui deficit de vitamina B_{12} și acid folic (27).

Forme clinice. Pe lîngă formele asimptomatice care pot ajunge pînă la 30% din cei parazitați, locul cel mai important îl ocupă formele clinice ușoare sau medii (60%), cu o simptomatologie digestivă sau neuropsihică comună. Formele severe constituie cel mult 10% din cei infestați și sînt reprezentate de cazurile în care prezența parazitului în intestin se însoțesc de o exagerare a manifestărilor digestive sau neuropsihice și de apariția sindromului anemic.

Evoluție-complicații. Parazitul pînă la o eliminare spontană sau aceea determinată de un tratament corespunzător, poate să se mențină în organism ani de zile. Complicațiile sînt însă cu totul rare și sînt consecința unui sindrom anemic mai sever sau a localizării parazitului în alte organe.

Diagnostic pozitiv. Diagnosticul pozitiv al acestei parazitoze, rezultă din recunoașterea fragmentelor de parazit pe care le elimină cei infestați sau din identificarea ouălor caracteristice din materiile fecale.

Ouăle de culoare galben-brună, sînt operculate și măsoară 70 μ în lungime și 45 μ în lățime.

Diagnostic diferențial. Ouăle operculate de botriocefal pot fi confundate cu cele, de asemenea operculate, de *Fasciola hepatica,* care sînt însă mult mai mari (150 μ/70 μ) și cu cele de Paragonimus, trematod inexistent la noi. Fascioloza evoluează cu o eozinofilie ridicată și nu se însoțește de eliminare de proglote.

Prognostic. Prognosticul bolii este favorabil, cazurile severe cu un deznodămînt fatal fiind cu totul excepționale.

Profilaxie. Depistarea activă a celor parazitați, trebuie să fie urmată de tratarea lor. În zonele endemice este necesar să se construiască latrine bine amplasate, care să nu permită poluarea surselor de apă. Profilaxia individuală rezultă din consumarea peștelui numai după o prelucrare termică suficientă.

Tratament. Tratamentul se face la fel ca în teniaze, cu *Niclosamid (Yomesan).* După administrarea celor 4 tablete de preparat, eliminarea parazitului cu tot cu scolex, se obține în aproape 100% din cazuri. Sindromul anemic eventual prezent se tratează cu vitamina B_{12} și acid folic și dispare după eliminarea parazitului.

Recuperare. Boala fiind vindecabilă, nu pune probleme de recuperare.

7.3.4.3. HIMENOLEPIDOZA

Definiție. Himenolepidoza este o boală parazitară determinată de *Hymenolepis nana,* parazit din clasa cestodelor *(Cestoda).*

Incidență-epidemiologie. Boală cu caracter universal, cu totul rară la adulți, dar destul de frecventă la copii, la care în unele regiuni atinge proporții de infestare de pînă la 40% (24). Transmiterea parazitozei se

Scanned with OKEN Scanner

face de regulă direct de la cei infestaţi. Transmiterea printr-o gazdă intermediară este posibilă, dar excepţională.

Etiologie. *Hymenolepis nana* este un parazit în formă de panglică din aceeaşi clasă a teniilor mari, dar care măsurînd în lungime numai pînă la 5 cm mai este cunoscut şi sub numele de „tenia mică". Ouăle parazitului măsoară 40—50 μ.

Patogenie. Din ouăle care ajung în intestin, embrionii eliminaţi trec, înainte de a da naştere paraziţilor adulţi, printr-o fază tisulară. În intestin, prin numărul, uneori destul de mare, paraziţii adulţi acţionează pe cale directă (iritativ-traumatică) sau pe cale indirectă (toxico-alergică).

Morfopatologie. În infestările cu un număr mai mare de paraziţi se întîlnesc la nivelul mucoasei intestinale fenomene locale de congestie, ruperi de capilare sau chiar mici ulceraţii.

Tablou clinic. Pe lîngă purtători sănătoşi, mai frecvent întîlniţi printre copiii mai mari şi printre adulţi, există numeroase cazuri, mai ales printre copiii mai mici la care boala se însoţeşte de tulburări digestive sau extradigestive destul de severe. Tulburările digestive care apar la 15—20 de zile după infestare, constau din dureri abdominale, senzaţii de greaţă, vărsături şi uneori diaree. Inapetenţa este destul de frecvent prezentă la cei infestaţi. Dintre tulburările extradigestive un loc mai important îl ocupă cefaleea, ameţelile, nervozitatea, astenia şi tulburările de vedere sau de auz, uneori anemie şi eozinofilie. În infestările mai masive au fost întîlnite cazuri cu fenomene de meningism sau cu accese epileptiforme (1, 5, 19).

Forme clinice. Din numărul mare de cazuri avute sub observaţie, am găsit că în jur de 50% aveau o formă asimptomatică, 30% forme uşoare şi medii, iar restul de 20% era constituit din cazuri cu forme severe. Severitatea acestora din urmă este dată de o simptomatologie mai severă gastrointestinală.

Evoluţie-complicaţii. Chiar în cazurile cu o durată de mai mulţi ani (7—8 ani), evoluţia bolii este în marea majoritate a cazurilor, favorabilă, mergînd odată cu vîrsta spre o vindecare spontană. Expresia morfologică a acestor vindecări spontane, noi am văzut-o în apariţia la asemenea bolnavi de ouă degradate (10). În infestările cu un număr mai mare de paraziţi, la copiii mici pot surveni tulburări vizuale, auditive şi mai ales nervoase.

Diagnostic pozitiv. Un diagnostic clinic, în lipsa unei simptomatologii caracteristice este greu de făcut, de aceea se recurge la diagnosticul etiologic care va rezulta din identificarea ouălor în materiile fecale, uşor de recunoscut după cei 4—6 flageli pe care îi prezintă la cei doi poli.

Diagnostic diferenţial. Ouăle de *Hymenolepis nana* pot fi confundate cu cele de *Hymenolepis diminuta*, un parazit obişnuit al şobolanilor. Un diagnostic diferenţial se poate face uşor dacă se ţine seamă că ouăle de *H. diminuta* sînt mai mari ca cele de *H. nana* şi că n-au flageli.

Prognostic. Chiar şi în cazurile cu o simptomatologie mai variată şi mai bogată, prognosticul este favorabil.

Profilaxie. Transmiterea directă a bolii, obligă în profilaxie la depistarea şi tratarea celor parazitaţi şi la întreţinerea igienică a încăperilor în care trăiesc şi se joacă copiii. Punerea la adăpost a alimentelor de even-

Nematode	Repartiție geografică Mod de contaminare	Localizare în organism (larve și paraziți adulți)	Manifestări clinice
Ascaridioza *Ascaris lumbricoides*	Cosmopolit Cale orală	Larve: ficat, plămîni Adulți: intestin	Infiltrate pulmonare Dureri abdominale, grețuri, vărsături, balonări uneori ocluzie
Oxiuriaza *Enterobius vermicularis*	Cosmopolit Cale orală, autoinfestare	Adulți: intestin, rect	Dureri abdominale, grețuri, vărsături, prurit anal și nazal, rar manifestări generale
Trichocefaloza *Trichiurus trichiura*	Cosmopolit Cale orală	Adulți: intestin, rect	Adesea absentă sau ușoară simptomatologie digestivă
Strongiloidoza *Strongyloides stercoralis*	Rare focare în zonele temperate. Țări tropicale. Cale transcutanată, autoinfestare	Larvele: pulmon Adulți: duoden	Infiltrate pulmonare. Dureri abdominale, grețuri, vărsături, inapetență, diaree uneori severe ce duc la denutriție (malabsorbție)
Ankilostomiaze *Ankilostoma duodenale*	Focare în zonele temperate Țări tropicale Cale transcutanată	Larvele: pulmon Adulți: duoden	Infiltrate pulmonare Dureri abdominale, grețuri, vărsături, apetit capricios, diaree, balonări, anemie hipocromă, manifestări generale
Trichineloza *Trichinella spiralis*	Cosmopolit Carne de porc	Larvele: mușchi Adulți: intestin	Diaree, febră, frisoane, edeme faciale, disfonie, disartrie, disfagie; mai tîrziu mialgii
Larva migrans viscerala	Cosmopolit Cale orală	Larvele în ficat, ochi și alte organe	Hepatomegalie, febră, etc.: tulb. de vedere în localizarea oculară.

Scanned with OKEN Scanner

de helminți

Tabelul 7.IV

Elemente paraclinice de diagnostic	Tratament	Efecte secundare Contraindicații
Ouă și adulți în scaune; eozinofilie moderată; uneori identificare la ex. radiologic	Nematocton 6 tb./zi, 4—5 zile Decaris 1 tb. a 150 mg o zi Vermox 2 tb./zi, 3 zile (Mebendazol)	Greață, vărsături, diaree Contraindic.: insuficiență renală, insomnie, urticarie, granulocitopenie Contraindic.: alergie la produs Rar tulburări digestive Contraindic.: graviditate
Paraziți și ouă în scaune Identificarea ouălor în probe recoltate prin metoda baghetei sau „scotch" pe marginea anală	Nematocton 6 tb. 7 zile (2 cicluri) Vermox 2 tb./zi 2 zile Vermigal sol. 1% 6 lingurițe o zi	v. Ascaris v. Ascaris Rar greață, vărsături
Ouă în scaune	Vermox 2 tb./zi, 2—3 zile Bemarsal 2—4 tb./zi 10 zile	v. Ascaris Rar dureri abdominale sau lombare, vărsături, urticarie Contraindicațiile preparatelor arsenicale
Larve în scaune (prin metode speciale) sau în bilă (tubaj duodenal) eozinofilie sanguină Serologie	Mintezol (thiabendazol) tb. 25 mg/kgcorp 1—3 zile (2—3 cicluri)	Somnolență, vertije, greață, bradicardie, urticarie Contraindicații: graviditate și în cursul lactației
Ouă în scaune anemie, eozinofilie	Alcopar un plic a 5 g o zi Vermox 2 tb./zi, 3 zile (2 cicluri)	Greață, vărsături cefalee Contraindicație: ulcere g.d. graviditate v. Ascaris
Biopsie musculară (metoda Stäubli) serologie, hipereozinofilie	Mintezol 25 mg/kilocorp 6—10 zile + Prednison 40—50 mg 7—10 zile	v. strongyloides
Leucocitoza, eozinofilie Biopsie Serologie	Mintezol 25 mg/kgcorp dim. și seara 2 zile Loxuran 6 mg/kgcorp 10 zile în mai multe cicluri	v. strongyloides

Trematode, Cestode.	Repartiție geografică Mod de contaminare	Localizare în organism (larve și paraziți adulți)	Manifestări clinice
Trematode Fascioloza *Fascicola hepatica*	Cosmopolit Cale orală	Ficat, căi biliare, plămîn, intestin	Colestază, tulburări hepatobiliare, gastrointestinale și generale, uneori severe
Cestode Teniaza *T. solium*	Cosmopolit Carne de porc	Larvele: mușchi, piele, sistem nervos central (cisticercoză) Adulți: intestin	Cisticercoza: simptome în funcție de localizare Adulți: dureri epigastrice, apetit capricios, balonări, tulburări generale ușoare
Teniaza *T. saginata*	Cosmopolit Carne de vită	Adulți: intestin	Ca la *T. Solium* (parazitul adult)
Botriocefaloza *Diphyllobotrium latum*	Cosmopolit Carne de pește	Adulți: intestin	Ca în teniaze Uneori anemie megaloblastică
Himenolepidoza *Himenolepis nana*	Cosmopolit Infestare directă Autoinfestare	Adulți: intestin	Adesea, în special la adulți asimptomatic, sau tulburări digestive ușoare

tuala lor contaminare, ca și spălarea cu regularitate a mîinilor își găsesc deplină justificare.

Tratament. *Niclosamidul* folosit în tratamentul teniazelor mari, poate fi administrat și în himenolepidoză. La adult se recomandă un tratament de 3—4 tablete pe zi, 5—7 zile, un al doilea ciclu putîndu-se repeta peste 7—10 zile. La copii tratamentul de asemenea de mai multe zile se poate face cu acelaș preparat, dar în doze corespunzătoare vîrstei (1 tabletă între 2—7 ani și 1/2 tabletă sub 2 ani).

BIBLIOGRAFIE

1. **Beldnig L. David** — Textbook of Clinical Parasitology Appleton-Century Crofts, New York, 1952.
2. **Brandborg L. L., Tankersley B. C., Gottlieb S. Barabcik M., Sartor E. V.** — Histological demonstration of mucosal invasion by Giardia-Iamblia. Gastroenterology, 1967, 52, 143—150.
3. **Brumpt E.** — Precis de Parasitologie, Ed. Masson, Paris, 1957.
4. **Camus D., Capron A.** — Progrès recents dans l'immunologie des parasitoses digestives, Acta Gastro-Ent. Belg., 1980, 43, 17—26.

Scanned with OKEN Scanner

Tabelul 7.IV

Elemente paraclinice de diagnostic	Tratament	Efecte secundare Contraindicații
Ouă operculate în scaune, bilă (tubaj duodenal) și expectorație Serologie	Dehidroemetină 1 mg/kgcorp/zi, 10 zile Bitionol (30—40 mg/kgcorp/zi 10 zile Hexaclorparaxilol 60 mg/kg/zi 5 zile	dureri abdominale, grețuri, vărsături, diaree, hepatită, nefrită, miocardită
Ouă și proglote izolate în scaune	Niclosamid 4 tb. doză unică+purgativ după o oră	Bine tolerat Tratamentul nu este indicat în graviditate
Ouă și proglote grupate în scaune	Ca la *T. Solium*	
Ouă operculate și uneori fragmente lungi cu proglote în scaun	Ca la *T. Solium*	
Ouă în scaune	Niclosamid 4 tb./zi, o zi apoi 2 tb./zi, 4 zile Se repetă ciclul după 5—7 zile	

5. **Cecil** — Textbook of Medecine (Besson, Mc. Dermott, wingaridm), XV Ed. W. B. Saunders Company-Philadelphia, London—Toronto, 1979.

6. **Gheorghescu B., Rebedea D.** — Intestinul subțire. Ed. Medicală, București, 1975.

7. **Gheorghescu B., Gherman I., Jovin G.** ș.a. — Absorbtion studies in patients with parasitic infestation of the small intestine, before and after treatment, Rev. Roum. Med. (Med. int.), 1976, 14, 31—38.

8. **Geormăneanu M., Iagaru N., Schiopu F., Ceaușu C.** — Eficacitatea Tinidazolului în tratamentul giardiazei, Viața Medicală, 1980, 11, 507—511.

9. **Gherman I., Plecias M.** — Date de diagnostic și considerații epidemiologice ridicate de depistarea în țara noastră a 3 cazuri de Entamoeba dysenteriae (E. histolytica), Igiena, 1960, 2, 145—149.

10. **Gherman I.** — Dégénérescence spontanée des oeufs d'Hymenolepis nana, forme de manifestation de l'immunité de cette parasitose, Rev. Ann. de Parasit. Hum. et Comp., 1962, 4, 513—518.

11. **Gherman I.** — La dysenterie amibienne et la rectocolite ulcero-hemorragique, Bull. Soc. Path. exot., 1968, 61, 219—222.

12. **Gherman I.** — Observations sur le rôle de quelques parasitoses dans la pathologie de l'intestin grêle, Acta Gastro-Ent. Belg., 1971, 34, 333—337.

13. **Gherman I.** — Coprologie clinică, Editura Medicală, București, 1974.

14. **Gherman I.** — Observations sur le traitement du téniases par le N-2-Chloro-4-Nitrophénil-5-chlorosalicil amide. Bull. Soc. Path. exot., 1968, 61, 432—435.

15. **Gherman I., Tăutu L.** — Observații asupra rolului parazitozelor intestinale în declanșarea unor tulburări de digestie. Com. la al III-lea Congres internațional de Parazitologie-München, 25—31. VIII. 1974.
16. **Gherman I.** — Manifestări psihice în unele boli parazitare Neurol. Psihiatria și Neurochirurgia, 1975, 3, 183—186.
17. **Gherman I., Florian Eleonora, Gheorghescu B.** — Afecțiuni colecisto-biliare de origine parazitară, Com. Simpozionul Republican de Gastroenterologie, 26—27 sept. 1980, Brașov.
18. **Gherman I.** — Particularitățile eozinofiliei în bolile parazitare. Com. la al X-lea Congres internațional de Malarie și Medicină tropicală, Manila, 1980, Viața Medicală, 1981, 1, 78—86.
19. **Golvan Y. I.** — Elemente de Parasitologie medicale, Flammarion-Medicine Sciences, Paris, 1979.
20. **Marinescu E., Gherman I., Ioniță D.** — La valeur de l'examen radiologique dans le diagnostic de l'ascaridiose intestinale, Ann. Parasit. Hum. et Comp., 1967, 4, 457—463.
21. **Miniconi P.** — Les diarrhees parasitaires, Rev. Path. Comp., 1969, 6, 239—244.
22. **Morecki R., Parker J. G.** — Ultramicroscopy study of human giardiasis and jejunal mucosa by the people with stheatoree. Gastroenterology, 1967, 52, 151—164.
23. **Nath K.** — Malabsorption in Ankylostomiasis. Indian J. Med. Res., 1971, 1 090—1 093.
24. **Nitzulescu V., Gherman I., Feldioreanu T.** — Parazitologie clinică, Editura Medicală, București, 1964.
25. **Nitzulescu V., Gherman I.** — Parazitozele digestive în patologie. Editura Medicală, București, 1968.
26. **Nitzulescu V., Gherman I.** — Cum tratăm bolile parazitare, Editura Medicală, București, 1973.
27. **Nitzulescu V., Gherman I., Popescu A.** — Tratamentul cu Combantrin în unele parazitoze, Pediatria, 1976, 3, 106—109.
28. **Nitzulescu V., Gherman I.** — Tratamentul giardiozei cu Fasigyn, Pediatria, 1977, 2, 189—193.
29. **Oproiu Al.** — Erori de diagnostic în gastroenterologie, Editura Medicală, București, 1971.
30. **Panaitescu D.** — Alergia în parazitologie, Microb. Parazit. Epid., 1967, 1, 1—3.
31. **Păun R.** — Parazitozele intestinale, Medicina internă sub red. N. Gh. Lupu, Editura Medicală, București, 1956.
32. **Spârchez T., Oproiu Al.** — Alergia digestivă și alimentară, Med. Internă, 1968, 20, 1 283—1 288.
33. **Thiunov V. M.** — Influența parazitozelor intestinale asupra bolilor gastrointestinale, Sovetsk. Med., 1966, 3, 38—43.
34. **Voiculescu M.** — Boli infecțioase, Editura Medicală, București, 1968.
35. **Woodruff A. W.** — Medicine in the Tropics, Churchill Livingstone, Edinburgh and London, 1974.

7.4. TUBUL DIGESTIV ȘI GLANDELE ANEXE ÎN ȘOC

Participarea tubului digestiv și a glandelor anexe în fenomenele complexe hemodinamice și metabolice din stările de șoc este de o mare amploare și are implicații de importanță majoră asupra evoluției și prognosticului acestor stări. Denumirile de tub digestiv de șoc, ficat de șoc și pancreas de șoc definesc participarea acestor organe la mecanismele multiple care definesc starea de șoc.

Această participarea fost recunoscută încă din 1772 de către Hunter, primul care face relația dintre traumatismele cerebrale și ulcerațiile gastrice apărute în evoluția acestor bolnavi. El denumește această condiție

gastromalacie. În 1823 Swan și în 1842 Curling fac relația între arsuri și apariția de ulcerații gastrice cu hemoragie digestivă. Multă vreme acest tip de ulcerații au purtat și mai poartă denumirea de ulcer Curling pentru a le deosebi de ulcerul gastric și duodenal. Mai tîrziu, Rokitanky face relația generală între sistemul nervos — referindu-se la sistemul parasimpatic și ulcer, afirmînd: „Gastric ulcer is a disease of the brain". (Ulcerul gastric este o boală a creierului).

Virchow și Elsässer emit ipoteza unei leziuni vasculare ca element patogenic în ulcerațiile care însoțesc stările de șoc. În 1932 Harwey Cushing face corelația între leziunile tractului digestiv și hipotalamus; acesta din urmă ca stație vegetativă de comandă, inducînd tulburări circulatorii la nivelul mucoasei digestive — gastrice în special.

În fine, în 1936 Hans Selye denumește ulcerațiile gastrice din cadrul stărilor de șoc — „ulcere de stress" — denumire pe care și-o păstrează în majoritatea situațiilor și azi. Mai recent a început să se impună denumirea de tub digestiv de șoc pentru totalitatea modificărilor funcționale și anatomice, care apar în cursul stărilor de șoc la nivelul întregului tract digestiv, care este privit ca un organ „de șoc" sau „în șoc", după cum intensitatea și tipul de leziuni apărute prezintă un grad avansat de gravitate cu implicații severe în mecanismele patogene ale șocului, sau numai modificări mai mult sau mai puțin extinse, integral reversibile și fără implicații asupra evoluției generale a condiției patologice a bolnavului. Alături de tubul digestiv participă însă în toate stările de șoc în grad variabil și organele anexe și în special ficatul și pancreasul.

Etiopatogenie și morfopatologie. Aparatul digestiv ca și multe alte organe poate participa în cadrul evoluției unei stări de șoc în două mari moduri:

A) Poate fi sediul leziunii primare, adică a leziunii care declanșează starea de șoc — sediul agresiunii primare — constituind ceea ce Laborit numea sindromul lezional primar. În această categorie intră în primul rînd *marile hemoragii digestive* din ulcerul gastric și duodenal, din sindroamele de hipertensiune portală, din sindroamele purpurice, sau din cadrul altor afecțiuni.

În al doilea rînd trebuie menționate infecțiile digestive specifice de tip gastro-enterocolitic, dizenteria, salmonelozele, holera, stafilococciile acute digestive și chiar infecțiile curente digestive cu germeni de altă natură. Germenii saprofiți ai tubului digestiv — Esch. Coli. Pseudomonas aeruginosa, enterococi, proteus etc. — pot produce în anumite condiții inflamații acute — apendicită acută, colecistită acută, infecții ale căilor biliare, etc. O formă extrem de gravă de infecție digestivă este enterocolita necrozantă.

Infecțiile organelor tubului digestiv produc șoc printr-un dublu mecanism: prin toxinele microbiene și acțiunea lor directă sau mediată prin intermediul complementului asupra tuturor organelor, inducînd de fapt un șoc toxicoseptic care determină simultan și rapid leziuni distructive exprimate în apariția concomitentă de multiple „organe de șoc". Alături de aceasta — vărsăturile, diareea și lichidul retenționat în tubul digestiv produc o intensă deshidratare și demineralizare care contractă spațiul extracelular și adaugă un factor hipovolemic secundar cu toate implicațiile sale (v. cap. „Șoc" din vol. Boli cardio-vasculare). Alături de leziunile tu-

bului digestiv joacă un rol deosebit de important și cele ale unor organe anexe dintre care, pancreasul este poate cel mai important. Pacreatitele acute sînt condiții patologice de o extremă gravitate care produc stări severe de șoc cu implicații multiple și mortalitate crescută.

B) *Aparatul digestiv* este aproape întotdeauna sediul unor leziuni generate secundar de reacția neuro-endocrin-hemodinamică a stărilor de șoc, în șocul cu evoluție descendentă și prezintă leziuni grave din primul moment în șocul cu evoluție ascendentă — șoc septic. Leziuni secundare apar atît în șocul cu reacție hipodinamică (cu centralizare), cît și în cel cu reacție de tip hiperdinamic (de obicei septic). Explicația acestor leziuni rezidă atît în modificările hemodinamice ale macro și microcirculației splanhnicoportale, cît și în anumite influențe directe neuro-humorale din cadrul reacției postagresive cu caracter de șoc. Macrocirculația splanhnică participă în mod foarte activ la reacția de centralizare circulatorie din cadrul șocului cu reacție de tip hipodinamic. Aceasta produce implicit o diminuare a fluxului sanguin prin acest pat vascular, cu toate consecințele pe care acest fenomen le induce. Dacă luăm în considerație faptul că mucoasa tubului digestiv are un metabolism foarte activ — celulele digestive au o replicare foarte rapidă, iar „turnoverul" (transitarea) elementelor constituente ale celulelor digestive este foarte activă (1,8 zile timp de înjumătățire, 2,6 zile viața celulară medie), se poate deduce ușor că diminuarea aportului de oxigen, suport energetic și plastic, produce rapid o oprire a funcției, apoi leziuni și distrugeri ale epiteliului digestiv. Acestea sînt agravate și de modificările microcirculației prezente atît în reacția hipodinamică, cît și în cea hiperdinamică, ceea ce explică prezența fenomenelor de tub digestiv de șoc în ambele forme de reacție hemodinamică în cadrul șocului.

Leziunile capilare, tulburările de curgere a sîngelui în capilare, maldistribuția perfuziei în patul capilar, agresiunea enzimatică generată de leziunile celulelor secretorii ale mucoasei cu liberare de enzime lizozomale, sînt numai unii din factorii care provoacă alterarea profundă a funcțiilor multiple ale elementelor constitutive ale tubului digestiv.

Suferința aparatului imunitar și a funcției proprii de apărare a celulelor mucoasei digestive distrug bariera care apără spațiul volemic (sîngele) de invazia microbiană, a toxinelor și germenilor prezenți normal în tubul digestiv. Această barieră este compusă practic, numai dintr-un singur strat de celule mucoase care dispun însă de o puternică barieră imunitară suplimentară: stratul de imunoglobuline E intramural și imunoglobulinele A secretate în lumenul intestinal care contribuie la menținerea sterilității conținutului gastric și ileojejunal. În cazul alterării barierei imune, flora din colon urcă în sectoarele superioare, ajungînd uneori să fie prezentă în aspirația gastrică. Fenomenul este favorizat de tulburările peristalticei care este de multe ori diminuată, sau chiar abolită și alteori modificată în sens antiperistaltic, ceea ce determină alterarea tranzitului și instalarea parezei digestive și a stazei în diferite sectoare stomac-intestin.

Proliferarea germenilor, agravată uneori de o antibioterapie neadecvată generează dezvoltarea masivă a unor specii patogene virulente. Toxinele acestor germeni nu mai pot fi oprite la nivelul mucoasei lezate — și acest strat unic de celule care desparte lumenul intestinal de capilarele

sanguine este străbătut la început numai de toxine, apoi chiar de germeni care pătrund în spațiul vascular portal, ajungînd în ficat.

Invazia toxico-septică a parenchimului hepatic pe cale portală este una din cauzele afectării grave a acestui organ în stările de șoc, constituind în multe cazuri o cauză de ireversibilitate a șocului. La nivelul tubului digestiv tulburările circulatorii alături de alte influențe vegetative

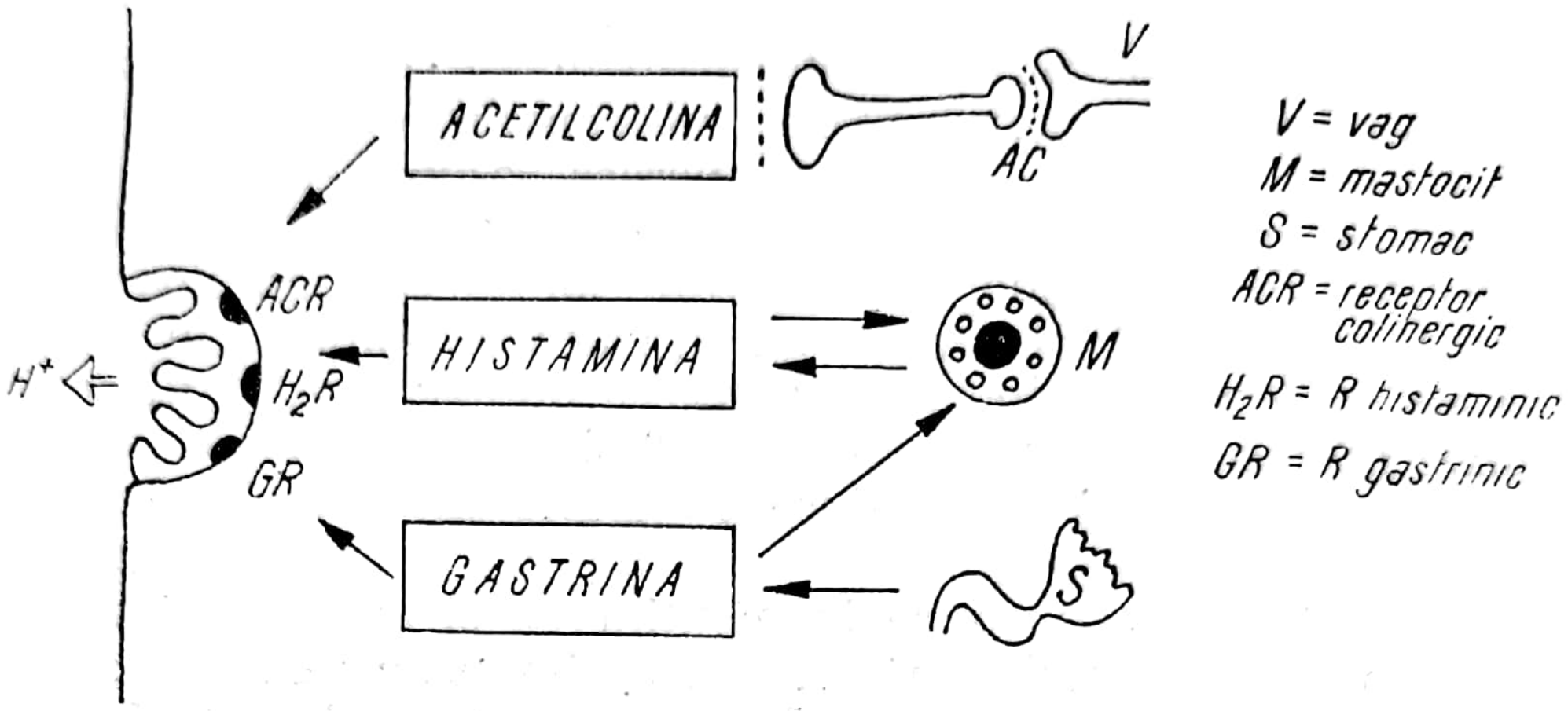

Fig. 7.2. — Principalele efecte neuroumorale care contribuie la stimularea secreției gastrice.

și hormonale (fig. 7.2.) care provoacă mai ales la nivelul stomacului o hipersecreție acidă marcată, produc în ultimă instanță apariția de leziuni specifice al căror tablou anatomic și anatomopatologic evoluează foarte rapid.

Alături de fenomenele descrise în geneza exulcerațiilor gastrice a mai fost discutat și rolul sărurilor biliare pătrunse în stomac prin reflux, ca și cel al secreției alterate de mucus (sub influența ACTH și Cortizonului mucusul este incapabil să protejeze mucoasa fiind penetrat de ionii de H^+); replicarea celulelor mucoasei gastro-intestinale este și ea mult diminuată sub influența hipoxiei, catecolilor și cortizonului. În primele 6 ore gastroscopia relevă o mucoasă palidă pe care se observă pete eritematoase diseminate, în care microscopic, se găsesc focare congestive și fenomene inflamatorii cu edem mucos și submucos; între 6 și 12 ore apar focare microscopice de hemoragie mucoasă și exulcerații (eroziuni) diseminate, situate mai ales în vîrful pliurilor mucoasei care se necrozează și sînt eliminate. Caracterul specific al acestor leziuni este că nu afectează decît mucoasa și nu depășesc nivelul muscularei mucoase. Între 12 și 24 ore și apoi în continuare, leziunile se agravează, devin penetrante, depășesc musculara mucoasei și dau naștere unor ulcere penetrante care de obicei sîngerează mai mult sau mai puțin abundent și uneori pot perfora. De asemeni, în unele cazuri se notează o descumare în lambouri a mucoasei gastrice.

La nivelul gastric, specificul acestor leziuni este că evită antrul, fiind situate mai ales în regiunea corpului gastric și al fornix-ului.

Dacă tot acest cortegiu de fenomene a putut fi descifrat, acest lucru se datorește explorației gastroscopice iterative care a permis decelarea leziunilor chiar în fazele lor foarte incipiente, permițînd apoi urmărirea

Scanned with OKEN Scanner

lor și așa cum se va vedea mai jos — chiar intervenții terapeutice. Leziuni similare cu cele din stomac au fost observate prin endoscopie și în duoden și descrise și pe piese necroptice la nivelul întregului tub digestiv.

Alături de stomac și intestin, tulburările macro- și microcirculației afectează în măsură egală și pancreasul ale cărui celule secretante exocrine conțin mari cantități de enzime. Leziunile celulare posthipoxice sau provocate printr-o serie de mecanisme umorale (v. cap. „Șoc"), pun în libertate, ca și în cazul celulelor mucoasei digestive, mari cantități de enzime din sacii lizozomali. Activate în mediul extracelular, acestea digeră atît local cît și antrenate în torentul sanguin o serie de proteine tisulare sau sanguine, producînd în pancreas leziuni de gravitate crescîndă — practic o pancreatită de însoțire, iar în sînge produși de degradare proteică — polipeptide formate din lanțuri de aminoacizi scurte 3—5—10—15 molecule de AA. Multe din aceste polipeptide au acțiune biologică agresivă contribuind la producerea unor efecte la distanță. Factori ca MDF (Myocardial depression factor) și PLF (Pulmonary lesion factor — Cloves) sînt astfel de produse cu efecte negative pe cord și respectiv pulmon.

Rolul pancreatitei de însoțire în menținerea și autoîntreținerea fenomenelor de șoc este de multe ori tot atît de important ca și leziunile descrise la nivelul tubului digestiv. Leziunile pancreatice de însoțire cu toate că apar constant în cursul stărilor de șoc nu prezintă frecvent caracterul unei pancreatite de tip necrotic sau hemoragic, evoluînd în cele mai multe cazuri cu forme de tip edematos și avînd deci un grad de reversibilitate relativ mare.

La nivelul ficatului, leziunile încep tot prin mecanismul hipoxic determinat de diminuarea severă a debitului portal, însoțită de o scădere a saturației în O_2 a acestui sînge și al arterei hepatice. Sînt afectate astfel ambele surse de aport al oxigenului către lobulul hepatic. Încetinirea fluxului sanguin în sinusoide produce aici o hipoxie de tip stagnant, agravată și de presupusa contracție a rețelei venoase centrolobulare și suprahepatice. Fenomenele de stagnare sînt desigur combinate și cu tulburări de reologie — marginație — fișicuire — agregare a celulelor sanguine și cu tulburări de coagulare în sensul apariției CID.

Leziunile traveelor hepatice sînt centrate în jurul venei centrolobulare și se extind spre periferia lobulului, pe măsura agravării situației hemodinamice.

Lezarea traveelor de celule hepatice produce anatomopatologic tablouri variate, mergînd de la leziuni submicroscopice la nivelul organelor — în special mitocondrii — la leziuni ale membranelor și nucleului, vacuolizare cu sau fără încărcare grasă și necroză.

La nivelul anatomiei lobulului se observă congestia venei centrolobulare și hemoragie prin ruptura membranelor endoteliului sinusoidal, lezat hipoxic și toxic humoral. Traveele de hepatocite necrozate sînt dezorganizate și invadate de celule mici și polinucleare. Alături de hepatocite suferă și țesutul reticulo-histiocitar care alcătuiește aproximativ 30% din masa hepatică și care are în mod fiziologic un rol capital în depurarea sîngelui portal de o serie întreagă de produși și corpuri potențial nocive în cazul penetrării lor în circulația sistemică: solicitarea funcțiilor acestui țesut crește o dată cu agravarea leziunilor de la nivelul tu-

Scanned with OKEN Scanner

bului digestiv. Afluxul de substanțe toxice, fenomenele umorale locale și hipoxia afectează filtrul reticulohistiocitar în așa măsură încît după o perioadă de evoluție de peste 24—48 ore el devine incapabil să mai oprească tranzitul substanțelor nocive al toxinelor și chiar al germenilor care pătrund astfel în torentul circulator sistemic și contribuie la lezarea consecutivă în primul rînd a pulmonului care reprezintă stația de filtrare următoare, dar, care nu este prevăzut cu un volum așa de mare de țesut reticulohistiocitar (aprox. 15% din greutate) ca ficatul. Tulburările funcționale care apar, afectează toate sectoarele fiziologiei hepatice: funcția glicogenetică și depozitarea glicogenului, procesul de prelucrare a aminoacizilor și amoniacului — ureogeneza-, gluconeogeneza protido-lipidică, metabolismul pigmenților biliari, sinteza de proteine și de factori de coagulare, procesele de detoxifiere, metabolizarea drogurilor, metabolismul fierului, sinteza de glucoză din acid lactic (ciclul Cori-Cori) etc. Insuficiența hepatică care se instalează poate și ea să îmbrace forme diferite de gravitate. Ficatul, ca organ de șoc, lezat numai funcțional, sau ca organ „de șoc“ cu leziuni anatomice certe, contribuie și el la închiderea unor cercuri vicioase de autoîntreținere și în urmă la ireversibilitatea stării de șoc.

Tabloul clinic în tubul digestiv de șoc este constituit din următoarele fenomene clinice:

1. Pareza digestivă care se instalează precoce și duce la oprirea tranzitului și la imposibilitatea aportului hidro-salin și alimentar, constituie unul din fenomenele cele mai severe care fac ca de la început să se închidă un cerc vicios de importanță capitală pentru întreaga evoluție a sindromului. Pareza este însoțită de o creștere a secrețiilor digestive stagnante în lumenul tubului digestiv, datorită alterării funcției de *rezorbție* a mucoasei chiar din momentul apariției celor mai elementare leziuni ale microcirculației. Volumul acestor secreții poate să atingă mai mulți litri, sustrăgînd sectoarelor hidrice ale corpului un volum important care se repercută precoce în inițierea sau agravarea hipovolemiei. Vărsăturile care se produc ca urmare a distensiei gastrice pot duce la aspirație în căile aeriene cu urmări extrem de grave pentru bolnav. Uneori, cu toată pareza prezentă în sectorul superior al tubului digestiv, poate fi prezent un sindrom diareic care nu trebuie întotdeauna interpretat ca fiind urmarea unui tranzit normal sau restabilit; el poate fi semnul unei gravități deosebite a afecțiunii.

2. Hemoragia digestivă apare de obicei după 4—6 ore de persistență a stării de șoc, dar poate fi și precoce în anumite forme de șoc, ca în cel toxico-septic.

Mărturie a apariției leziunilor mucoasei de gravitate crescîndă, ea constituie un indice de evoluție nefavorabilă a stării de șoc. Intensitatea hemoragiei poate varia de la striații sanguinolente în lichidul de vărsătură sau aspirație pînă la hematemeză masivă și melenă. Hemoragia atrage după sine agravarea hipovolemiei și deci a stării de șoc iar sîngele constituie un mediu de cultură favorabil dezvoltării florei microbiene care ascensionează în lumenul tubului digestiv și pe substratul proteic prezent produce o cantitate crescută de amoniac și de alte substanțe de degradare cu potențial toxic. Pierderile de sînge prin hemoragie pot fi

Scanned with OKEN Scanner

foarte importante și în condițiile în care nu pot fi stăpînite pot grăbi evoluția letală a șocului.

3. În condiții chirurgicale tulburările circulației mezentericoportale la nivel macro- cît și microscopic cuplate cu efecte humorale pot compromite suturile segmentelor tubului digestiv, producînd apariția de fistule digestive.

4. Leziunile ulceroase pot perfora și provoca peritonite.

5. Pot apare leziuni inflamatorii acute care afectează mucoasa digestivă (gastro-enterite necrozante), sau unele organe anexe cum ar fi colecistul (colecistite acute necrotice).

Ficatul de șoc se manifestă atît clinic cît și prin testele de laborator. Astenia marcată, icterul care apare foarte frecvent, dar nu absolut constant, creșterea volumului hepatic decelabilă clinic, durere la palparea ficatului, fenomene de encefalopatie hepatică mergînd pînă la comă, sînt principalele manifestări clinice.

Testele de laborator decelează semne de citoliză prin creșterea unor enzime de tipul GOT, GPT în plasmă. Colestaza este decelată prin creșterea bilirubinemiei și a fosfatazelor alcaline etc. Practic, se decelează deficiențe în toate sectoarele funcțiilor hepatice. Afectarea coagulării este deosebit de importantă, întrucît întreține în cerc vicios hemoragia digestivă. Prezența sindromului de insuficiență hepatică fără, sau mai ales cu icter, alături de insuficiența renală care apare în cadrul șocului atît precoce cît și în cursul evoluției acestuia a fost denumită în mod eronat și sindrom hepato-renal; este vorba de fapt de afectarea celor două organe prin același mecanism fiziopatologic al șocului și nu de o intercondiționare reciprocă așa cum se întîmplă în sindromul hepato-renal autentic din stadiile tardive ale evoluției unei ciroze hepatice.

Pancreasul de șoc nu se manifestă întotdeauna clinic foarte evident. Participarea pancreatică poate fi surprinsă însă în cadrul evoluției șocului prin teste de laborator — amilazemie — amilazurie. Uneori sindromul pancreatic devine evident și poate îmbrăca tabloul unei pancreatite acute de gravitate variabilă.

Diagnosticul se stabilește pe criterii clinice — pareză, vărsături — caracterul lor (respectiv al aspirației gastrice), scaun, icter, durere pancreatică etc. Exulcerațiile se pun cel mai bine în evidență prin gastroduodenoscopie. Examenul radiologic precoce în plină hemoragie este util pentru decelarea eventuală a unui ulcer susceptibil de a fi tratat chirurgical.

În ultimul timp s-a recurs și la arteriografie și la radiotomografia computerizată pentru decelarea leziunilor ca sursă de hemoragie, în vederea abordării lor endoscopice sau chirurgicale.

Evoluția tubului digestiv de șoc ca și a celorlalte organe descrise mai sus ține în primul rînd de ameliorarea tulburărilor neuro-endocrine și hemodinamice care caracterizează șocul și sînt cauza leziunilor viscerale. Acestea însă, așa cum s-a arătat, pot fi primare și atunci evoluția depinde de modul în care este stăpînit fenomenul patologic specific. Leziunile viscerale, pot fi produse și pe cale humorală toxică în șocurile cu evoluție de jos în sus (v. cap. „Șoc".) și atunci evoluția este dictată în primul rînd de modul în care este stăpînit sindromul septic și apoi cel

Scanned with OKEN Scanner

hemodinamic reactiv. Organele digestive ca organe de şoc pot însă evolua ca entităţi patologice autonome chiar după amendarea fenomenelor caracteristice leziunii primare iniţiale şi a reacţiei cu caracter de şoc. În acest context ele pot fi la rîndul lor organe „şocogene", realizînd o perpetuare şi autoîntreţinere a unei noi stări de şoc, fie prin mecanismul hemoragic, cel toxico-septic, sau metabolic. De asemenea, o insuficienţă hepatică sau o pancreatită pot evolua pe cont propriu cu toate consecinţele pe care le impun.

Prognostic. Apariţia în evoluţia unei stări de şoc a semnelor care certifică afectarea organelor digestive este un semn de gravitate în evoluţia şocului. Reversibilitatea leziunilor de la nivelul tubului digestiv este posibilă pînă la restituţie completă dacă nu apar complicaţii suplimentare locale sau în evoluţia generală a şocului. Persistenţa parezei, dar, mai ales a hemoragiei sînt semne de evoluţie nefavorabilă. Tabloul trebuie considerat însă în context cu evoluţia generală hemodinamică, nutriţională, respiratorie, excretorie etc. Tubul digestiv ca organ de şoc poate fi ca şi pulmonul cauză de ireversibilitate.

Acelaşi lucru se poate spune şi despre ficat. Puterea de regenerare atît a mucoasei digestive cît şi a parenchimului hepatic sînt remarcabile şi de obicei dacă se obţine vindecarea pacientului nu apar sechele funcţionale sau anatomice cu implicaţii clinice sau evolutive.

Prognosticul quo ad vitam ţine deci de evoluţia şocului şi de gravitatea leziunilor pe care le-a determinat.

Prognosticul funcţional este foarte bun dacă bolnavul a putut fi deşocat şi nu a existat o evoluţie pe cont propriu a sindromului digestiv.

Tratamentul constă în primul rînd din tratarea corectă a etiologiei şocului şi a reacţiei neuro-humorale şi hemodinamice. Indiferent dacă şocul este datorat acţiunii agentului agresor la nivel hemodinamic sau a sistemului de comandă, sau dacă este declanşat prin leziune tisular-organică generalizată, terapia nespecifică este asemănătoare. Ea este descrisă în capitolul „Şoc" al volumului „Cardiologie" din tratat.

Dintre elementele terapeutice corelate cu aparatul digestiv trebuie avut în vedere următoarele:

Terapia blocantă adrenergică — utilizîndu-se concomitent alfa şi betablocante, de exemplu dehidroergotoxină 0,3 (Hydergyn) şi Propranolol 1 mg repetat la 1—3 ore sau Clorpromazină 2,5 mg cu Propranolol 1 mg, la aceleaşi intervale. Medicaţia acţionează atît asupra vaselor restabilind condiţii mai acceptabile în microcirculaţie, cît şi asupra musculaturii netede digestive antagonizînd efectul paretic, produs de catecoli atît prin intermediul alfa-receptorilor prezenţi în stomac şi intestinul subţire, cît şi prin intermediul beta-receptorilor prezenţi mai ales la nivelul colonului şi al stomacului. Substanţe ganglioplegice mai ales guanetidina pot produce efecte similare. În acelaşi context au mai fost preconizate şi anestezia peridurală continuă cu cateter, precum şi infiltraţia continuă a rădăcinii mezenterului prin cateter lăsat in situ în cursul unei intervenţii chirurgicale (Burlui).

— Alimentaţia parenterală judicios compusă realizează un aport echilibrat energetic şi plastic.

Pentru organele de şoc există însă şi elemente de terapie individualizată. Astfel, pentru tubul digestiv de şoc avem la dispoziţie o serie de mijloace terapeutice făcînd parte din următoarele grupe:

I. **Terapia medicală.** 1) *Aspiraţia gastrică* continuă are rolul de a goli cavitatea stomacului şi a permite aprecierea măcar parţială a volumului de lichid sechestrat, deci sustras sectoarelor hidrice ale organismului. Este o măsură obligatorie întrucît permite şi urmărirea evoluţiei leziunilor digestive, semnalînd apariţia hemoragiei. De asemeni, diminuînd volumul de stază şi eliminînd o parte din sîngele eventual conţinut în aceasta, reduce cantitatea de material putrid şi septic, contribuind la micşorarea implicaţiilor rezultate prin rezorbţia sau penetraţia intraperitoneală a acestuia.

Spălătura gastrică pe sonda de aspiraţie are rolul de a îndepărta după diluţie lichidul care se găseşte în stomac. Acesta poate fi de tip hiperacid în cele mai multe cazuri — poate să conţină sînge, lichid, sau chiaguri de dimensiuni variabile; prezenţa acestora poate să întreţină la nivelul mucoasei un proces de fibrinoliză ce împiedică realizarea unei hemostaze eficiente. Aspiratul poate să conţină lichid intestinal refluat, în compoziţia căruia intră bilă ale cărei săruri au după unele teorii o contribuţie importantă în provocarea exulceraţiilor mucoasei gastrice.

Lichidul de spălătură trebuie să aibă o temperatură scăzută. Se poate utiliza apă răcită în frigider sau prin cuburi de ghiaţă. Temperatura scăzută produce un grad de capilaroconstricţie favorizantă a hemostazei şi scade metabolismul celulelor mucoasei.

Răcirea gastrică a fost preconizată (Wangensten) şi sub forma unei spălături continue prin intermediul unui balon din cauciuc subţire introdus în stomac. Rolul acestuia era de a evita efectul de spălare ionică produs de spălăturile cu cantităţi prea abundente de lichid. Metoda a fost părăsită întrucît s-a observat că spălarea stomacului nu are efecte negative prea importante dacă se corectează pierderile ionice constituite în special din Cl^-, H^+ şi K^+.

Prin intermediul sondei gastrice mai pot fi aplicate şi o serie de medicamente:

a) substanţe alcaline preferîndu-se azi hidroxidul de aluminiu şi cel de magneziu în suspensie. Pot fi utilizate şi alte preparate — silicaţi — carbonaţi etc. (v. ulcerul gastric şi duodenal) esenţialul fiind menţinerea unui pH suficient de ridicat în cavitata gastrică;

b) substanţe hemostiptice de tip adrenocrom (Adrenostazin sau Dicynone). Este mai bine ca acestea să fie utilizate pe cale injectabilă, cele acţionînd pe trombocit (Dicynone) fiind evitate în condiţiile existenţei unui sindrom de CID. Adrenalina în diluţie de 2 mg — 7 mg‰, poate fi administrată în cantitate de 10—20 ml în lichidul de spălătură;

c) colestiramina aplicată în cavitatea gastrică antagonizează efectul sărurilor biliare pe care le fixează;

d) antibiotice cu spectru larg de tip Neomicină 1—2 g/24 h şi cu acţiune pe flora anaerobă, ca Metronidazolul — de asemeni 1—2 g/24 h.

2) Reducerea sau suprimarea secreţiei gastrice se face printr-o medicaţie mixtă:

— anticolinergică — utilizîndu-se substanţe de tipul Antrenyl Pro-Banthine sau Pirenzepină (Gastrozepin);

— blocante ale receptorilor H_2: cimetidina (Tagamet), sau ranitidina (Zantic);

— secretina care inhibă gastrina, stimulînd în schimb secreția pancreatică și alcalină intestinală, crește debitul cardiac și perfuzia mezenterică, și reduce impactul negativ al reacției hemodinamice de centralizare;

— somatostatina administrată în perfuzie, diminuă perfuzia splanhnică și inhibă eficient secreția gastrică. În aceeași categorie de substanțe intră și vasopresina care administrată de preferință în perfuzie prin cateter introdus în trunchiul celiac sau artera gastrică stîngă și mai rar pe cale generală. Pentru administrare pe cale generală se utilizează un derivat sintetic de vasopresină-glicylpressina a cărei acțiune vasoconstrictoare este mai puțin intensă, dar de mai lungă durată.

Utilizarea unor substanțe care diminuă perfuzia ariei mezenterice trebuie făcută cu multă precauție, întrucît ele produc o accentuare a fenomenelor hipoxice cu toate consecințele lor;

— dintre substanțele citoprotectoare utilizabile se citează vitamina A, Calcitonina și Prostaglandina PGF 2 beta.

II. **Terapia endoscopică.** În afara posibilității de a diagnostica sediul și amploarea leziunilor hemoragice din stomac și duoden, endoscopia permite o intervenție hemostatică directă prin:

a) depuneri pe suprafața leziunilor sîngerînde de adrenalină-trombină-hemostiptice sau polimer acrilic care realizează o hemostază mecanică;

b) injecție intramucoasă de Aethoxisclerol care obturează prin tromboză vasele aferente zonei ce sîngerează;

c) electrocoagularea cu ajutorul electro-hidrotermosondei care evită leziuni necrotice profunde ale mucoasei;

d) coagularea cu Laseri de putere redusă cu Argon sau cu Neodym-Yag care realizează leziuni foarte circumscrise.

III. **Terapia chirurgicală.** Se utilizează numai în cazurile în care leziunea sau leziunile au fost certificate și localizate endoscopic.

Intervențiile care se practică constau din rezecții de amploare diferită a stomacului, vagotomii — operații combinate — devascularizare + vagotomie și, în condițiile existenței unor leziuni foarte întinse gastrectomia totală.

Pentru fenomenele hepatice și pancreatice nu există o terapie specifică. Ficatul și pancreasul beneficiază aproape exclusiv de celelalte măsuri terapeutice aplicate în șoc — terapia de restabilire a situației hemodinamice, inhibitori ai enzimelor proteolitice (Trasylol), combaterea hipercoagulării și alimentația parenterală care trebuie făcută cu amestecuri de aminoacizi special concepuți pentru terapia în insuficiența hepatică.

7.5. PRECANCEROZE ȘI FACTORI DE RISC CANCERIGEN LA NIVELUL TUBULUI DIGESTIV

Termenul de precanceroză este folosit în limbajul medical cu două înțelesuri diferite. El este cu adevărat justificat numai cînd se bazează pe criterii morfopatologice și este aplicat unei leziuni epiteliale benigne

Scanned with OKEN Scanner

Tabelul 7.V

Factori de risc, leziuni (boli) cu risc crescut și precanceroze mai importante la nivelul tubului digestiv*

	Esofag		Stomac		Intestin subțire și gros	
		Risc individual %		Risc individual %		Risc individual %
Factori de risc	Alcool Tutun		Componentă familiară Grup sanguin A Acanthosis nigricans		Componentă familiară (Ca+adenoame)	10
					Deficiențe imunitare	
					Alimentație hiperlipidică, săracă în fibre vegetale	
					Factori toxici chimici	
					Radiații ionizante (iradiații pentru cancere în micul bazin)	
					Status post-ureterosigmoidostomie;	
					Ca de ovar, mamar, colecistectomie (cancer de colon)	10
Leziuni (boli) cu risc	Stricturi benigne	1,2	Rezecția gastrică	2—13,3	Sprue	15 (?) limfoame maligne ale intestinului subțire și carcinoame cu localizări diferite
	Stricturi postcaustice vechi	2—16 (30 după 30 ani)	Polipi hiperplaziogeni	12		
			Boala Ménétrier	<8		
	Endobrahiesofag	2—11	Gastrita atrofică cronică	4—10		
	Achalazie	0,5—29	Gastrita din anemia Biermer	0,5—16		
	Diverticuli de pulsiune	<7,8	Ulcerul gastric	1		
	Hiperkeratoza în sindromul Plummer-Vinson	4—16			Colita ulceroasă	

* Alcătuit după mai multe statistici.

Scanned with OKEN Scanner

Scanned with OKEN Scanner

Tabelul 7.V (continuare)

	Esofag		Stomac		Intestin subţire şi gros	
		Risc individual %		Risc individual %		Risc individual %
					Boala Crohn	3—7 (pînă la 42, după 25 ani de la debut, m.a. în afectarea totală a colonului 0,5 (carcinoame de intestin subţire foarte rare)
					Polipi adenomatoşi <1 cm	<1
					1—2 cm	10
					>2 cm	>40
					Condiloame gigante anale	carcinom anal
Precanceroze	Hiperkeratoza în tylosis palmar şi plantar	95	Polipii adenomatoşi „Borderline lesion" Carcinomul polipos incipient tip I şi II a (polip malign)	100	Polipozele familiare cu polipi adenomatoşi Polipoza generalizată gastrointestinală Sindromul Gardner Sindromul Turcot	>80
	Metaplazia cu celulele cilindrice din esofagita de reflux (sindromul Barrett)	99				
					Populaţia normală	5

pentru care este dovedită o evoluţie treptată prin atipii celulare spre un proces malign. Concepută astfel, precanceroza este un diagnostic morfopatologic bazat pe anomalii ale citoplasmei, nucleului şi a dispoziţiei celulelor în structuri celulare, cît şi pe existenţa unei hiperproliferări. Aceste caractere citohistologice ale celulelor preneoplazice sînt denumite atipice, sau uneori displazice. Cum însă aceste caractere nu sînt specifice

numai leziunilor precanceroase, ci sînt întîlnite și în procese degenerative sau regenerative, un diagnostic histologic precis între o preneoplazie ireversibilă și o atipie reversibilă nu este posibil. De aceea o atipie celu-

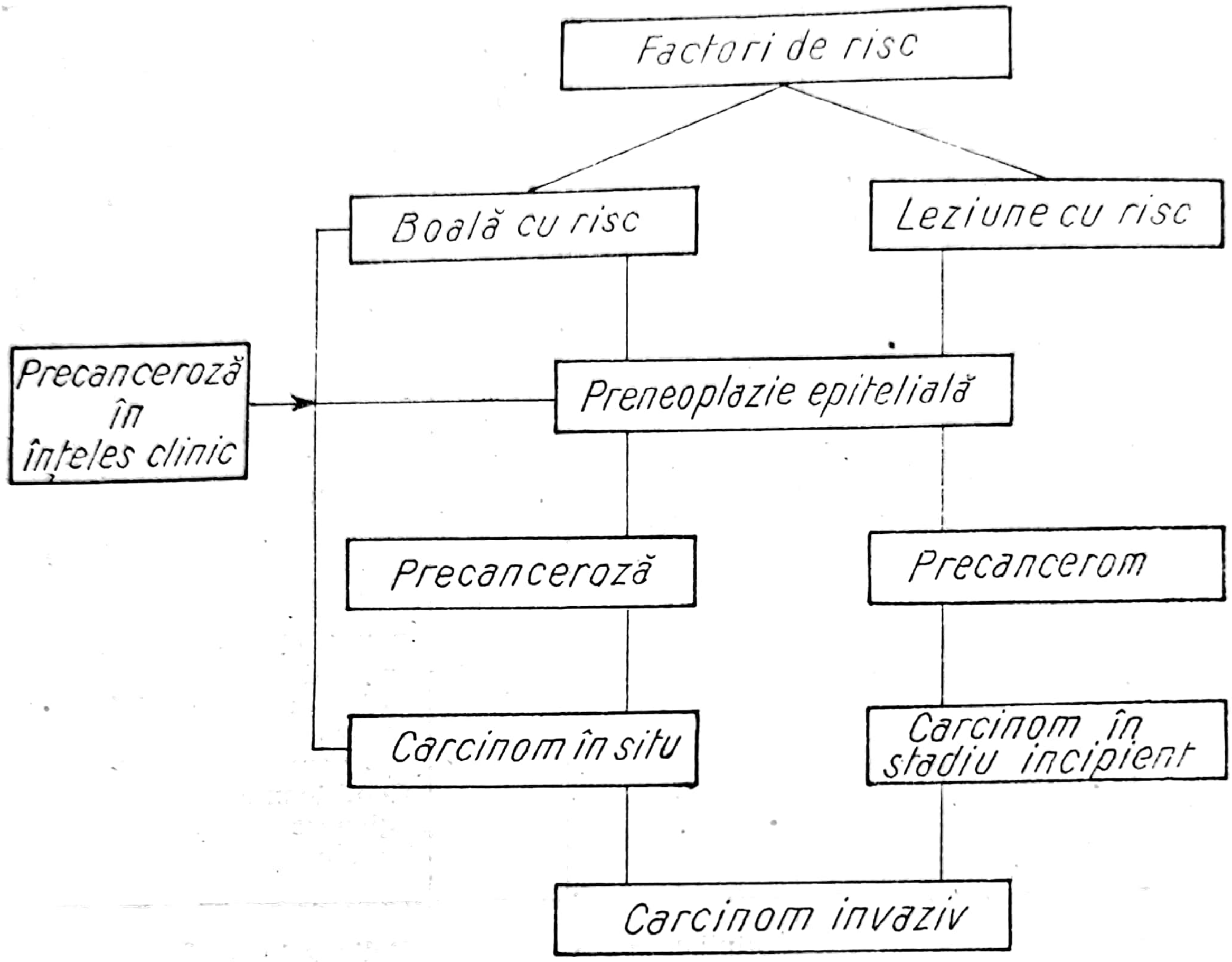

Fig. 7.3. — **Evoluția leziunilor carcinomatoase.**

lară chiar severă are o valoare predictivă prognostică redusă, dar posedă o semnificație importantă ca semnal de alarmă în sensul prezenței unei leziuni cu risc de carcinom. Corespunzător celor arătate mai sus, se poate înțelege în sens teoretic prin precanceroză prezența în organism a unor celule ce și-au pierdut capacitatea de diferențiere normală, proliferează intens și se află pe calea transformării lor în celule canceroase, dar care datorită unor mecanisme de apărare imune, sau de altă natură ale organismului, sînt împiedicate să ajungă la formarea unei tumori maligne propriu-zise.

Într-un al doilea înțeles clinic, mai larg folosit — dar nu corect — sînt denumite precanceroase unele afecțiuni benigne în evoluția cărora apariția unui carcinom este întîlnită cu o incidență ce depășește semnificativ posibilitatea unei coincidențe. Pentru asemenea cazuri nu există o dovadă fundamentală că neoplasmul este un rezultat direct al afecțiunii respective.

În acest al doilea înțeles, termenul de precanceroză nu are decît o semnificație statistică, care nu indică decît existența unei leziuni sau boli cu risc crescut de carcinom.

Factorii de risc pentru carcinom reprezintă factorii care duc la constituirea unei leziuni tisulare sau a unei boli cu risc, pe fondul cărora se dezvoltă o precanceroză epitelială; din aceasta are loc trecerea spre carcinomul in situ, sau spre așa numitul carcinom în stadiu incipient, cu o capacitate de creștere încă limitată, care depistat în acest stadiu și tratat corespunzător, crește foarte mult durata de supraviețuire, echivalentă uneori cu o adevărată vindecare. Ca atare, cunoașterea factorilor de risc pentru cancer, a leziunilor și bolilor cu risc crescut și a precancerozelor propriu-zise impune identificarea și depistarea persoanelor marcate de asemenea condiții și constituirea de grupe de populație cu risc, ce trebuie, cu diverse strategii, menținute în continuă supraveghere, dublată cu măsuri de combatere a factorilor de risc și de înlăturare la momentul potrivit a leziunilor precanceroase sau a cancerului in situ ori incipient (tab. 7.V.).

7.6. AMILOIDOZA TUBULUI DIGESTIV

În cursul amiloidozei, boală metabolică complexă, caracterizată prin depunerea în țesuturi a unei substanțe proteice amorfe, amiloidul, tubul digestiv este aproape constant sediul unei asemenea depuneri.

Amiloidul este o proteină cu structură fibrilară, asemănătoare cu colagenul, dar lipsit, spre deosebire de acesta, de hidroxiprolină și de striații transversale. În raport cu distribuția, au fost descrise două tipuri de amiloidoză, fiecare cu corespondente biochimice, topografice și clinice proprii:

1. Forma perireticulară, are ca substrat amiloidul A, provenit dintr-un precursor seric (amiloid A seric) și ca sediu predilect de depunere în tubul digestiv fibrele reticulare subintimale din arterele, arteriolele și capilarele submucoasei și mucoasei; această formă este întîlnită în amiloidoza secundară și în febra familiară mediteraneană.

2. În forma pericolagenă, observată în amiloidoza primară, amiloidul este constituit din fragmente de lanțuri ușoare imunoglobulinice și este găsit în tubul digestiv alături de fibre colagene în țesutul conjunctiv perivascular, în muscularis mucosae, plexul nervos intramural și în muscularis propria (tabel 7.VI).

Tabloul clinic digestiv este uneori inexpresiv, sau dominat de simptomele altor organe sau sisteme, afectate concomitent (rinichi, inimă, articulații, sistem nervos), sau ale altor boli ce predispun la amiloidoză: plasmocitom, boala Waldenström, febra mediteraneană familiară, infecții sau supurații cronice.

Manifestările digestive se constituie lent, în luni sau ani, fiind mai timpurii și mai intense în forma pericolagenă decît în forma perireticulară, în care simptomele digestive sînt adesea precedate de cele ale unei localizări renale.

Simptomele digestive mai des întîlnite sînt reprezentate de:

— Macroglosia, relativ frecventă, care poate provoca tulburări ale deglutiției, asociată uneori cu infiltrații amiloide ale întregii cavități bucale.

Tabelul 7.VI

Depuneri de amiloid în tractul gastro-intestinal
(după Missmahl în [6])

Tip de depunere a amiloidului	Pericolagen	Perireticular
Depunerea amiloidului în intestin	Țesutul conjunctiv colagen din submucoasă, musculatura netedă, fibre nervoase. Depozite de amiloid uneori de tip tumoral.	Pereții arteriolelor și capilarelor, început în arteriolele submucoasei.
Alte organe predominant afectate	Nervi periferici, inimă, limbă, musculatură scheletică, piele.	Rinichi, splină, ficat, suprarenale, pancreas.
Simptome digestive	Frecvente chiar de la debut: plenitudine, greață, diaree sau constipație, malabsorbție, obstrucție vasculară.	De obicei în stadiile finale: plenitudine, greață, diaree, pierdere de proteine.
Alte simptome	Polineuropatie, insuficiență cardiacă, cardiomegalie, tendință la sîngerări, amiloidoză cutanată, macroglosie, ortostază.	Proteinurie, nefroză, insuficiență renală, spleno- și hepatomegalie.
Apariție	În mielomul multiplu și boala Waldenström; familiar cu polineuropatie și/sau cardiomegalie; idiopatică (amiloidoză primară).	Secundară, în boli reumatice etc.; familială (febră familială mediteraneană; idiopatică).

— Tulburări de motilitate, cu expresie clinică variată: disfagie sau manifestări similare cu cele din achalasia, sclerodermia, dermatomiozita localizate la nivelul esofagului, întîrzieri de evacuare la nivelul stomacului, diareea frecvent întîlnită, constipații sau pseudoobstrucții la nivelul intestinului; ultima complicație, gravă, evoluează cu semnele clinice ale unui ileus mecanic, deși examenul radiologic nu evidențiază o componentă obstructivă, ci un aspect de ileus dinamic. Pseudoobstrucția este atribuită unui hiperperistaltism în amonte de un segment intestinal cu motilitatea suprimată, datorită unor depuneri mari de amiloid.

În producerea tulburărilor de motilitate sînt incriminați factori musculari (perturbarea mecanică a motilității provocată de infiltratele de amiloid dintre fibrele musculare) și nervoși (leziuni neuronale în ganglionii pre- și paravertebrali și în cei din plexul lui Auerbach și ale nervilor viscerali).

— Tulburările de absorbție intestinală sînt întîlnite în cca 5% din cazuri: steatoree, uneori sindrom de deperdiție proteică (prin alterarea permeabilității capilare), hipocalcemie, hipoalbuminemie, teste cu lactoză și D-xiloză patologice; ele sînt variabile ca gravitate, în funcție de masivitatea și întinderea depunerilor amiloidice din intestinul subțire. În producerea malabsorbției amiloidice au fost discutați mai mulți factori: tulburare mecanică de resorbție datorită infiltratelor de amiloid din lamina propria, insuficiență vasculară, tulburări ale fluxului limfatic și de motilitate intestinală.

Scanned with OKEN Scanner

— Tulburările vasculare — adevărate complicații — sînt favorizate de localizarea frecventă a amiloidului în vasele submucoase și mai rar în vasele mezenterice mai mari și au diverse manifestări:

— infarcte intestinale, sau colită ischemică — datorite hipovolemiei secundare hipoalbuminemiei și hipotensiunii arteriale, frecvent întîlnită, precum și îngustării vaselor provocate de amiloid;

— hemoragii digestive mici, datorite fragilității vaselor, sau unor microinfarcte, asociate cu peteșii hemoragice în mucoasă, sau masive, grave. Au fost citate rar hemoragii digestive inferioare datorite unor ulcerații sau pseudopolipi colonici;

— ulcere gastrice și duodenale, consecutive unor ischemii vasculare, cu aspect clinic și posibilități de complicații similare cu cele ale ulcerelor gastrice și duodenale tipice;

— perforații au fost descrise la nivelul esofagului, intestinului subțire și rectului, favorizate de fragilizarea peretelui datorită depunerilor de amiloid și de ischemia locală;

— manifestări pseudotumorale, provocate de depuneri mari localizate de amiloid, cu aspect de proeminențe polipoidale, nodulare sau tumorale, care ajung să reducă lumenul segmentului afectat, însoțindu-se de simptomele corespunzătoare: disfagie la nivelul esofagului, sindrom piloric, cînd localizarea este prepilorică, subileus sau ileus, cînd sediul este intestinal.

Diagnosticul poate fi uneori suspectat în prezența unei boli care favorizează apariția amiloidozei și evoluează cu un tablou clinic cu manifestări poliviscerale (renale, nervoase, cardiace), așa cum se întîlnește în amiloidoza difuză. Certitudinea diagnosticului nu poate fi asigurată decît prin endoscopia cu biopsie de mucoasă, cu examen microscopic în lumină polarizată a secțiunilor colorate cu roșu de Congo, în care amiloidul apare, prin dublă refracție, colorat în verde. Biopsia de mucoasă rectală practicată de regulă, permite în cca 80% din cazuri identificarea unei amiloidoze adesea generalizate; un rezultat negativ, impune biopsierea din alte regiuni ale tubului digestiv: limbă, în cazul unei macroglosii, intestin subțire (sub control endoscopic) etc.

Examenul radiologic nu furnizează, nici în prezența unor depozite mai mari de amiloid, informații utile, aspectele observate în asemenea cazuri fiind asemănătoare cu cele întîlnite în alte boli intestinale: boala Crohn, colita ulceroasă, colita ischemică, limfom.

Prognosticul este grav în amiloidoza primară. Durata evoluției este în general de 1—2 ani, dar au fost citate și evoluții mai lente, cu durată chiar peste 10 ani. În amiloidoza secundară prognosticul este, dar nu în mod constant, condiționat de boala de bază.

Tratamentul este diferențiat, în raport cu manifestările prezente, cu gravitatea lor și cu boala de bază. El poate fi limitat numai la măsuri simptomatice ce vizează diversele simptome: diareea, constipația, malabsorbția (tratament de substituție). Macroglosia impune măsuri adecvate de igienă a cavității bucale, în scopul prevenirii ulcerației limbii și a infecțiilor cavității.

În pseudoobstrucția intestinală, măsurile terapeutice sînt cele corespunzătoare unui ileus dinamic.

Scanned with OKEN Scanner

Tratamentul chirurgical este indicat în situații grave: perforații digestive, hemoragii masive ce nu pot fi controlate medical, infarct mezenteric, stenoze.

În ultimul timp au fost folosite cu unele rezultate citostaticele, D-penicilamina, medicația imunodepresivă, uneori în asociație. În amiloidoza primară tratamentul poate duce uneori la obținerea unei remisiuni.

În amiloidoza secundară unor alte boli (plasmocitom, boala Waldenström, infecții sau supurații cronice), tratamentul bolii de bază constituie principala măsură terapeutică.

BIBLIOGRAFIE SELECTIVĂ

1. **Battle W. M.** et al. — Gastro-intestinal-motility disfunction in amyloidosis. New Eng. J. Med., 1979, 301, 24—28.
2. **Franklin E. C.** — Amyloidose, Fortschr. Med., 1977, 95. 1 329, 1 331.
3. **Gilat T.** et al. — Deposition of amyloid in gastrointestinal tract, Gut, 1969, 10, 98—101.
4. **Griffel B.** et al. — Selective massive amyloidosis of small intestine. Arch. Surg. 1975, 110, 215—218.
5. **Jarnum S.** — Gastrointestional haemorrhage and protein loss in primary amyloidosis, Gut 1965, 6, 14—16.
6. **Missmahl H. P.** — Amyloidablagerangen in Magen-Darm-Trakt. In L. Demling (Hrsg): Klinische Gastroenterologie, 1973, H. Thieme, Stuttgart.
7. **Schmidt, Riemann J. F.** — Die Amyloidose des Magen-Darn-Traktes. Leber, Magen, Darm, 1981, 11, 105—113.

7.7. INTERRELAȚIILE FUNCȚIONALE ALE SEGMENTELOR ȘI ORGANELOR DIGESTIVE ÎN CONDIȚII NORMALE ȘI PATOLOGICE

7.7.1. APARATUL DIGESTIV CA SISTEM (5, 8, 17, 24, 29)

Comportamentul motivațional alimentar induce succesiunea unor acte predominant motorii (prehensiunea, masticația, deglutiția), asociate cu manifestări senzitive și psiho-senzoriale implicate în reglarea complexelor procese digestive de-a lungul tractului gastrointestinal. Pasajul hranei, respectiv al produșilor de digestie se intrică cu trei tipuri de funcții specifice: depozitarea (stomac și colonul descendent), acțiunea enzimo-chimică (stomac și intestinul subțire) și absorbția (intestinul subțire și intestinul gros). Concomitent se declanșează și se succed acțiuni reglatoare neuro-endocrino-umorale, cu punct de plecare local, cu rol de autocontrol cît și de asigurare a coordonării proceselor enzimo-chimice și de absorbție cu funcțiile motorii. În plus, reglarea normală neuroendocrină asigură coordonarea activității fiecărui segment digestiv cît și optimizarea succesiunii etapelor digestive, adaptînd funcția la condițiile impuse de calitatea, cantitatea și ritmul alimentației realizînd ansamblul digestiv unitar.

Scanned with OKEN Scanner

Strînsa corelaţie funcţională a viscerelor digestive abdominale rezultă din originea embriologică comună — intestinul primitiv. La acestea se adaugă o serie de caracteristici structurale ce se menţin de-a lungul întregului tub digestiv (perete format din patru tunici concentrice, incluzînd şi structuri cu rol reglator, reprezentate de plexurile nervoase intramurale şi celulele endocrine).

Celulele endocrine au origine neuro-ectodermală, fiind situate dispersat între celulele epiteliale ale mucoasei gastrice, intestinale (mai ales în zona criptelor Lieberkühn) şi apendiculare. Sînt incluse, alături de celule similare din creier şi pancreas în sistemul APUD (Amine Precursor Uptake and Decarboxylation), avînd proprietatea comună de a fixa şi decarboxila aminoacizi precursori ai aminelor biogene şi de a elibera hormoni polipeptidici (11, 18, 22, 26, 28, 34).

Gastrina, elaborată de mucoasa antro-pilorică şi duodeno-jejunală are ca acţiune principală stimularea secreţiei gastrice, în primul rînd a clorhidriei şi mai moderat asupra elaborării pepsinei şi factorului intrinsec. Asupra stomacului are şi efect vasodilatator, trofic al mucoasei şi stimulator al motricităţii. Efecte extragastrice: stimulant al secreţiei hidroelectrolitice pentru pancreas, ficat şi intestinul subţire, stimulant al secreţiei ecbolice a pancreasului, stimulant al lansării în circulaţie a insulinei (efect gastrosecretor), glucagonului şi calcitoninei (inhibant al elaborării gastrinei), stimulant al contracţiei sfincterului cardial, stimulant al motilităţii intestinului subţire, colon, vezică biliară, relaxează sfincterul pilorie, ileocecal şi Oddi, reduce absorbţia intestinală a glucozei, electroliţilor şi apei.

Secretina, elaborată de mucoasa duodenală, stimulează secreţia hidrolatică a pancreasului şi are un efect hidrocoleretic. Augmentează efectul ecbolic al colecistokininei.

Colecistokinina, elaborată de mucoasa duodeno-jejunală, acţionează asupra celulelor acinare pancreatice determinînd o secreţie ecbolică (pancreozimină). Este hormonul trofic al pancreasului şi în acelaşi timp potenţator al acţiunii secretinei. Determină contracţia vezicii biliare şi relaxarea sfincterului Oddi. Înafară de acţiunea pancreatică şi biliară stimulează secreţia gastrică şi duodenală, stimulează motilitatea colonului sigmoid şi relaxarea sfincterului esofagian superior. Este şi un stimulant al lansării de insulină şi glucagon.

GIP (gastric inhibitory peptide) este elaborat de mucoasa duodenală şi acţionează ca inhibitor al motilităţii şi secreţiei acide gastrice. În acelaşi timp este un stimulator al secreţiei intestinale şi al lansării postprandiale a insulinei.

VIP (vasoactive intestinal peptide) elaborat de mucoasa duodenală, inhibă secreţia şi motilitatea gastrică, în schimb stimulează secreţia pancreatică şi intestinală, lansarea de insulină şi are un efect glucagonlike.

Au mai fost descrise: enteroglucagona (eliberat în special de ileonul terminal şi colon) — inhibitor al secreţiei gastrice şi pancreatice; somatostatina (elaborată de mucoasa antrului piloric, duodenului şi jejunului) — inhibitor al secreţiei gastrice şi pancreatice, inhibitor al lansării insulinei; motilina (duodenală) — stimulant al motilităţii gastrice; substanţa P — sti-

mulantă a motilității gastrointestinale; gastrona și bulbogastrona — inhibitori ai secreției gastrice; enterocrinina, vilikinina etc.

Pe lîngă hormoni polipeptidici, mucoasa gastrointestinală mai elaborează o serie de substanțe biologic active dintre care un loc deosebit revine histaminei, serotoninei și prostaglandinelor.

Serotonina este un stimulant al contracției musculaturii gastro-intestinale, inhibitor al secreției gastrice exceptînd secreția de mucus care crește. Uneori induce un efect inhibitor al motilității gastrice.

Histamina este un puternic stimulant al secreției gastrice cît și al contracției musculaturii tractului digestiv.

Prostaglandinele acționează ca excitator al musculaturii digestive, PGE fiind cea mai activă. Prostaglandinele din seria A și E inhibă secreția gastrică provocată de ingestia de alimente sau histamină.

Dar substratul reglator local este reprezentat de plexurile nervoase intramurale formate din ganglioni și filete nervoase de legătură intim intricate, realizînd plexul mienteric Auerbach și plexul submucos Meissner. Plexul submucos intervine în recepționarea stimulilor epiteliali și de distensie precum și în intervenția efectoare a glandelor. Plexul mienteric este eminamente motor. La aceste plexuri intramurale sosesc fibre preganglionare parasimpatice și postganglionare simpatice asigurînd reglarea nervoasă centrală. Debutul reglator nervos este reprezentat de faza cefalică care are la bază reflexul necondiționat cu cîmpul receptor gustativ, pe care fond se formează reflexe condiționate digestive și influențele psiho-emoționale. Faza cefalică asigură o cantitate de suc gastric de 50—150 ml/20 min și în același timp declanșează secreția ecbolică a pancreasului (sub acțiunea gastrinei eliberată de excitația vagală) (5, 8, 16, 17, 29).

7.7.2. RELAȚIA STOMAC — SISTEMUL FUNCȚIONAL DIGESTIV (2, 10, 13, 15, 23, 28, 30, 31)

Stomacul este un rezervor al alimentelor ingerate în care au loc primele etape ale digestiei proteinelor. În același timp pe seama acidului clorhidric se asigură bariera antimicrobiană și stimularea elaborării unor hormoni intestinali, în special secretina. Atît proprietățile fizice cît și cele chimice ale chimului gastric ajuns în duoden influențează evacuarea stomacului (reflexul enterogastric inhibitor).

Stomacul reprezintă și o zonă cheie în reglarea generală a digestiei — faza gastrică, prin reflexe lungi vago-vagale și scurte — intramurale cît și prin lansarea de gastrină. Un rol aparte revine refluxului secretor gastro-pancreatic.

Pierderea funcției de rezervor a stomacului și perturbările secreției gastrice îndeosebi cele ale componentei acidopeptice, pot avea repercusiuni asupra segmentelor digestive subiacente. Este vizat în primul rînd intestinul subțire, la nivelul căruia, este dereglat procesul de digestie și absorbție intestinală. Cu timpul pot apărea chiar modificări organice intestinale care vor amplifica în acest fel lanțul mecanismelor patogenice.

Scanned with OKEN Scanner

Punerea în valoare a acestor interrelaţii este oferită de rezecţiile gastrice, care din acest punct de vedere reprezintă adevărate modele experimentale. La gastrectomizaţi poate să apară un sindrom de malasimilaţie care să genereze denutriţia. Unele din cauzele şi mecanismele acestui fenomen sînt de origine gastrică, altele de origine biliopancreatică şi intestinală. Pierderea funcţiei de rezervor (reducerea volumului gastric şi desfiinţarea sfincterului piloric) şi scăderea secreţiei clorhidropeptice condiţionează o digestie deficitară. În acest fel alimentele ajung insuficient pregătite în jejun unde, în cazul operaţiilor de scurtcircuitare, nu întîlnesc în timp optim secreţiile biliopancreatice. Alimentele „nefinisate" irită intestinul şi declanşează o peristaltică vie, cu apariţia unor scaune diareice. Fenomenul se amplifică prin exacerbarea florei microbiene ileocolice care în condiţiile aclorhidriei poate să se dezvolte ascendent pînă la nivelul jejunului. Cu timpul poate apărea o inflamaţie nespecifică intestinală şi un consum competitiv de substanţe alimentare (vitamina B_{12}, acid folic, aminoacizi etc.) prin disbioză. În general, la tulburările de digestie se adaugă tulburările de absorbţie intestinală. Răsunetul malasimilaţiei astfel create se va repercuta cu timpul asupra ficatului şi pancreasului (pancreatite şi hepatoze nutriţionale).

În bolile gastrice cu o scădere pînă la dispariţie a secreţiei clorhidropeptice — fără afectarea concomitentă a funcţiei de rezervor — malasimilaţia este mai rar întîlnită deşi şi în aceste situaţii, pînă la urmă poate să apară o veritabilă enteropatie. Gastrita cronică atrofică, boala Ménétrier, polipoza gastrică şi cancerul gastric reprezintă principalele condiţii patologice care pot să aibă un asemenea răsunet. Există însă unele particularităţi. În atrofia gastrică din anemia Biermer lipsa factorului intrinsec determină malabsorbţia selectivă de vitamină B_{12} la nivelul ileonului. Gastrita de tip Ménétrier produce o pierdere masivă de proteine, cu repercusiuni asupra întregului organism, inclusiv asupra celorlalte segmente şi organe digestive. În polipoză şi cancer poate avea loc aceeaşi exudaţie proteică care alături de deficienţele secretorii pot agrava malasimilaţia. (A se vedea capitolul „Patologia stomacului operat".)

Afectarea intestinului în cadrul acestor boli, în special la gastrectomizaţi, se însoţeşte şi de o diminuare a bagajului enzimatic, mai ales a enzimelor existente la nivelul polului apical al enterocitului. Aşa se explică de ce în anumite cazuri apare frecvent intoleranţa la lactoză şi uneori la zaharoză.

Hipersecreţia gastrică cu exces de HCl poate avea repercusiuni asupra stomacului ca şi asupra segmentelor subiacente. Pe lîngă ulcer duodenal se semnalează în aceste situaţii, deficite enzimatice prin inactivare, peristaltică mărită generînd diaree acidă cu steatoree (mai rar creatoree). Un asemenea tablou clinic apare în sindromul Zollinger-Ellison (relaţia adenom pancreatic — hiperclorhidrie).

În bolile gastrice tranzitul intestinal poate fi accelerat generînd diaree şi malasimilaţie. În producerea diareei gastrogene se poate consemna: aclorhidria, pierderea funcţiei de rezervor, hipersecreţia acidă, exagerarea reflexelor gastro-jejunale şi gastro-ileale.

Stomacul la rîndul lui poate fi afectat prin mecanisme patologice care ţin de alte organe digestive. Astfel refluxul conţinutului duodenal în stomac poate genera alterări inflamatorii ale mucoasei şi în anumite con-

Scanned with OKEN Scanner

diții chiar ulcer gastric. În acest din urmă caz ulcerogeneza ar debuta sub acțiunea taurocolatului și lizolecitinei care fragilizează mucoasa, înlesnind retrodifuziunea ionilor de hidrogen; aceștia stimulează eliberarea histaminei din mastocite și pot declanșa o reacție inflamatorie concomitent cu stimularea producției de HCl și activarea pepsinei, citoliză superficială și eroziuni.

În sindromul Verner-Morrison (vipom) poate să survină o scădere pînă la abolire a secreției gastrice (chiar aclorhidrie histaminorezistentă).

În hepatopatiile cronice și cu deosebire în ciroza hepatică a fost semnalată frecvența mai crescută a unui ulcer gastroduodenal (ulcer hepatogen), datorită unor condiții favorizante (hiperhistaminemie și hipergastrinemie consecința șuntării și insuficienței hepatice, dar mai ales a unor modificări cantitative și calitative ale mucusului care îi afectează acțiunea sa protectoare asupra mucoasei). Staza portală produce alterări trofice ale mucoasei gastrice. Pe lîngă cele amintite, la ciroticii alcoolici efectul alcoolului și malnutriția proteică concură la realizarea tabloului de gastroduodenită cronică.

7.7.3. INTERRELAȚIILE DUODENULUI ÎN CADRUL APARATULUI DIGESTIV (3, 4, 10, 13, 14, 25, 28, 30)

Duodenul pe lîngă faptul că este o zonă cheie a proceselor de digestie (prin recepționarea conținutului gastric, a sucului pancreatic și bilei), prin elaborarea de hormoni locali și prin rolul de pacemaker deține un loc central în cadrul sistemului funcțional digestiv. Suferința duodenală are un răsunet accentuat asupra diferitelor funcții ale organelor din vecinătate ca și asupra întregului organism cu consecințe biologice multiple și tablouri clinic polimorfe.

Din punct de vedere funcțional, intestinul subțire se subdivide în segmentul duodenojejunal — mai mult secretor decît absorbant și segmentul jejunoileal — mai mult absorbant decît secretor. Rezultă clar strînsa interdependență între funcția secretorie și absorbantă a mucoasei intestinale — secreția intestinală este formată aproape exclusiv din lichid extracelular, care poate fi rapid reabsorbit de către vilozitățile intestinale.

Interrelațiile pe plan patologic dintre duoden și segmentele digestive învecinate (stomac, jejun-ileon), precum și cu sectorul hepato-bilio-pancreatic, sînt complexe și insuficient elucidate. În marea majoritate a cazurilor, suferința duodenului, funcțională sau organică, constituie un fenomen de însoțire, secundară unor afecțiuni digestive (mai ales gastrice), uneori extradigestive. Astfel, sindromul de stază duodenală poate fi cauzat de unele anomalii congenitale sau boli intramurale și intraluminale duodenale dar, mai frecvent, originea sa este extraduodenală, ca reacție funcțional-reflexă sau organică față de suferințele segmentelor și organelor digestive învecinate sau mai îndepărtate: hepatocolecistite, pancreatite, enterocolite, apendicite etc. Întîrzierea tranzitului duodenal, respectiv staza duodenală, constituie un mediu prielnic pentru exacerbarea acțiunii florei microbiene proteolitice, conținutul duodenal devenind toxic și iritant pentru mucoasă. Absorbția produșilor toxici are un răsu-

Scanned with OKEN Scanner

net nefavorabil asupra organismului, inclusiv asupra organelor care au generat fenomenul de stază duodenală. Afectarea duodenului din efect devine și cauză, amplificînd și închizînd astfel un cerc patogenic vicios cu implicații dintre cele mai diverse. Totuși, în prim plan se plasează răsunetul asupra căilor biliare și pancreasului. Duodenitele oferă și ele un tablou demonstrativ asupra interrelațiilor dintre diversele segmente digestive. Ele pot fi primitive dar, în marea lor majoritate, sînt secundare. Aclorhidria permite popularea microbiană a duodenului, în timp ce hiperclorhidria poate constitui un factor iritativ; ambele condiții pot favoriza apariția unei duodenite, concomitent cu o dereglare în mecanismul secrețiilor biliopancreatice.

Bolile hepatobiliare antrenează modificări funcționale și organice la nivelul duodenului. Hipertensiunea portală induce o irigație sanguină insuficientă cu afectarea mucoasei duodenale. Infecția căilor biliare, prin însămînțare canaliculară poate cauza inflamația duodenului. Bolile pancreasului pot afecta dinamica duodenală prin deficit enzimatic, tulburări neuro-vegetative sau endocrine, și invers suferința duodenală antrenează prin perturbarea reglării neuro-endocrine alterarea funcțiilor pancreatice. Asemenea interrelații complexe pot fi evidențiate și în cadrul altor suferințe duodenale congenitale sau cîștigate: stenoze duodenale, periduodenite, megaduoden, diverticuli și tumori duodenale.

7.7.4. SEGMENTUL JEJUNO-ILEAL ȘI ANSAMBLUL DIGESTIVO-NUTRIȚIONAL (2, 3, 4, 9, 13, 14, 20, 21, 28, 33)

Segmentul jejuno-ileal care are ponderea cea mai mare în asigurarea procesului de absorbție a principiilor alimentare exemplifică elocvent varietatea și complexitatea interrelațiilor digestive. Operațiile de bypass intestinal pentru obezitate reprezintă un adevărat „experiment uman“ în acest sens. Prin operațiile de scurtcircuitare se realizează un sindrom de malabsorbție cu scădere ponderală marcată. În prezent se utilizează bypassul jejuno-ileal cu păstrarea valvulei Bauhin. Față de intervențiile anterioare (bypass gastro-jejunal sau jejuno-colic), în acest tip de bypass, tulburările metabolice și nutriționale sînt mai atenuate și mai ușor de stăpînit. Ceea ce impresionează sînt perturbările la nivelul ficatului și căilor biliare. Pierderea excesivă de săruri biliare provoacă o suprasaturație a bilei în colesterol și formare de calculi biliari. Denutriția proteică reprezintă factorul principal care generează o suferință severă a ficatului. Biopsia hepatică iterată a demonstrat dinamica lezională: steatoză hepatică, hepatită și, în final, ciroză hepatică. În acest fel „experimentul“ a reactualizat concepția nutrițională în patogeneza cirozei hepatice. În plus operația de scurtcircuitare mai antrenează și alte tulburări de resorbție (vitamine, minerale etc.).

Extrapolînd aceste date la patologia jejuno-ileonului, trebuie menționat că diversele afecțiuni ale acestui segment digestiv se pot însoți, în anumite condiții, de malasimilația manifestată clinic prin deficit ponderal și diaree. Interesarea intestinului subțire poate avea repercusiuni

asupra digestiei, dar mai ales asupra absorbției principiilor alimentare. De subliniat că la nivelul intestinului subțire se întîlnește mai rar o tulburare de digestie fără implicații ale fazei de absorbție și invers. Interesează, în acest sens, stadiul digestiei și calitatea chimului intestinal oferit enterocitului. Produșii alimentari insuficient sau parțial digerați, în special proteinele și grăsimile, constituie elemente iritante pentru mucoasa intestinală, favorizînd inflamația și dereglînd absorbția la acest nivel. În plus, acești produși reprezintă un mediu prielnic pentru dezvoltarea florei microbiene existente în cecoascendent, exacerbînd procesele de fermentație și putrefacție. Produșii rezultați (acid lactic, acid butiric, amine etc.) irită și mai mult mucoasa intestinală. La rîndul lor, suferințele jejuno-ileale, însoțite de malasimilație, pot avea în timp efecte nocive secundare asupra segmentelor și organelor digestive, amplificînd procesul malasimilativ. În plus, ficatul, pe lîngă tulburările biligenetice, participă și cu alterări structurale (hepatita reactivă). Acest tip de leziune hepatică poate apărea și în cadrul altor afecțiuni digestive generatoare de malasimilație. Factorul patogenic dominant ar fi perturbarea metabolismului proteic, cu deficiențe în sinteza enzimatică și hormonală. În întreținerea și amplificarea acestui mecanism ar mai interveni și deperdiția proteică intestinală indusă de diverse afecțiuni organice digestive, inclusiv jejuno-ileală. Spolierea organismului în proteine accentuează și mai mult catabolismul proteic și subnutriția. În acest fel se întregește cercul vicios al tulburărilor din malasimilație.

7.7.5. COLONUL ÎN CONTEXTUL DIGESTIV (3, 4, 10, 13, 23, 28)

Funcțiile de bază ale colonului vizează reținerea și amestecul (brasajul) conținutului intestinal, absorbția apei, electroliților, acizilor biliari, vitaminelor și a unor produse ale digestiei microbiene, cît și definitivarea produsului fecal (secreția de mucus și electroliți). Există o unitate strînsă între tranzitul intestinal și funcția de rezervor. Perturbarea acestor funcții poate fi primară, expresie strict colică, sau poate fi secundară unor suferințe care interesează alte segmente și organe digestive. Interdependența colon-restul aparatului digestiv se poate urmări și pe plan patologic. Elocvente sînt, în acest sens, constipația și diareea cronică. Constipația cronică este un sindrom care aparține, în primul rînd, segmentului rectocolic, deși în geneza ei pot fi implicați și alți factori digestivi și extradigestivi. În cadrul celor digestivi, extracolonici, dacă se face abstracție de întîrzierea tranzitului prin cauze mecanice (stenoze, tumori etc.), un loc aparte îl ocupă unele afecțiuni gastroduodenale (ulcer, stază gastrică și duodenală) și hepatobiliare (diskinezii biliare, colecistite, hepatopatii cronice). În prima grupă poate fi incriminat reflexul gastroileal sau gastro-colic, alături de factori conecși: dietă, medicație constipantă etc. În cea de a doua grupă, factorul principal ar fi reducerea sau/și perturbarea eliminării de săruri biliare. La rîndul ei constipația cronică poate avea răsunet asupra celorlalte segmente și organe digestive. Clinic se acceptă existența unui sindrom enterobiliar. Însămînțarea cu

germeni (colibacil) a căilor biliare ar putea să aibă rădăcină intestinală, inclusiv colonică, calea principală de propagare fiind cea portală. În cazurile de insuficiență hepatică, constipația poate precipita coma hepatică. Pe măsură ce decompensarea constipației se accentuează, în aceeași măsură și răsunetul local și la distanță se amplifică. Apare inflamația colonului cu o posibilă interesare și a segmentului ileal adiacent cecului.

În diareea cronică, între colon și segmentele digestive supraiacente există interrelații patologice bine precizate. Consistența lichidă sau semilichidă a scaunului rezultă din resorbția diminuată a apei, din exudația intestinală și din prezența resturilor alimentare nedigerate. În realizarea acestui fenomen sînt implicate mai multe mecanisme patogenetice care, în ultima instanță concură la accelerarea tranzitului intestinal. În condițiile diareei manifeste hipermotilitatea colică este obligatorie. Unele afecțiuni digestive (colecistopatii, apendicită cronică etc.) pot induce pe cale reflexă tranzit intestinal accelerat, cu apariția așa-ziselor „diaree reflexe". Mai frecvent tranzitul intestinal se modifică prin digestia incompletă a principiilor alimentare, cauzată de suferințe gastrice, hepatobiliare, pancreatice și mai puțin jejuno-ileale, respectiv în aceste condiții se poate vorbi de diaree gastrogenă, pancreatogenă, biliară și enterogenă. Alimentele insuficient digerate, cu o compoziție chimică neadecvată pot antrena contracții peristaltice vii, irită mucoasa intestinală și favorizează exacerbarea florei microbiene saprofite, iau naștere produși de fermentație și putrefacție care, la rîndul lor, vor accelera și mai mult tranzitul intestinal. Populația microbiană a intestinului antrenează în plus, încă două mecanisme care afectează viteza de tranzit, respectiv absorbția apei și electroliților. Primul se referă la hidroxilarea acizilor grași cu lanț lung cu apariția de acid hidroxistearic care are acțiune purgativă. Cel de al doilea vizează apariția de acizi biliari liberi, dihidroxilați care inhibă și absorbția electroliților. Desigur că toate aceste mecanisme apar și în condițiile unor leziuni izolate jejuno-ileale cu implicații în digestie dar, mai ales în absorbția principiilor alimentare. Asocierea mai multor condiții etiologice imprimă diareei o evoluție severă care, la rîndul ei creează o serie de perturbări fiziopatologice generale dar și la nivelul segmentelor și organelor digestive care au inițiat-o.

Rectocolita ulcerohemoragică, prin complicațiile pe care le antrenează, constituie un exemplu demonstrativ de relație interdigestivă. De data aceasta raportul se schimbă, în sensul că leziunea colonului este aceea care are răsunet asupra altor organe și segmente digestive. Organul cel mai afectat este ficatul, depistîndu-se la nivelul lui patru tipuri lezionale: pericolangita, steatoza, hepatita activă și ciroza hepatică. În plus există o incidență crescută de amiloidoză hepatică și a cancerului căilor biliare. Pericolangita se găsește în 30 pînă la 50% din cazurile selectate de colită ulceroasă (studiu bioptic). Se caracterizează morfologic prin infiltrat periportal, leziuni degenerative ale canaliculelor biliare, edem însoțit de fibroză periportală și alterări moderate intralobulare. Steatoza hepatică apare în 40% din cazuri, în timp ce hepatita cronică și ciroza se constată în procentaj mai redus (1—16% respectiv 3—4%). Ciroza se poate dezvolta din pericolangita și hepatita cronică activă.

Fenomenul de „back-wushing" ileal este de asemeni frecvent observat în evoluția RCUH, ducînd la leziuni ileale.

Scanned with OKEN Scanner

7.7.6. FICATUL ȘI CĂILE BILIARE ÎN ANSAMBLUL DIGESTIV (3, 6, 19, 23, 27, 31)

Prin funcțiile sale, în special prin funcția de sinteză a acizilor biliari, ficatul intervine activ în procesul de digestie și absorbție intestinală. În consecință, afectarea sa și a căilor biliare se va răsfrînge direct asupra procesului menționat. Printre mecanismele care măresc viteza de tranzit intestinal, un rol important revine și acizilor biliari secundari sau deconjugați (litocolic și deoxicolic). Condiția este ca la nivelul jejunului dar, mai ales al ileonului, aceștia să nu se absoarbă, perturbîndu-se în acest mod ciclul enterohepatic. Practic, în marea majoritate a afecțiunilor intestinului poate să aibă loc un asemenea proces dar, cu deosebire în ileita terminală (Crohn), dar și în enterita de iradiere, rezecții intestinale, bypass intsytinal etc. Ca o consecință apar steatoree și tulburări în absorbția vitaminelor liposolubile. Aceleași efecte patologice apar și în sindromul de stază intestinală segmentară, numai că aci din cauza populării microbiene excesive se produce o deconjugare precoce și masivă de acizi biliari.

În hepatopatii și îndeosebi în ciroza hepatică, se reduce semnificativ pool-ul acizilor biliari primari (acidul colic și cheno-deoxicolic), diminuîndu-se în acest fel formarea micelelor. Fenomenul este mai evident în afecțiunile hepatobiliare însoțite de colestază. Și în aceste cazuri apar steatoreea și absorbția deficitară de vitamine liposolubile. Pe lîngă acțiunea nocivă asupra mucoasei gastrice, în ultima vreme se face tot mai frecvent, corelarea produșilor de degradare a sărurilor biliare cu cancerul de colon (experimental pe animale s-a verificat acțiunea cancerigenă a produșilor de degradare a sărurilor biliare).

Datorită relațiilor strînse canaliculare, vasculare, limfatice și nervoase pe care ficatul le are cu organe vecine, cum sînt vezicula biliară și pancreasul, o boală hepatică poate avea uneori ca urmare o a „doua boală" a unuia din aceste organe, după cum și o boală a acestora poate afecta secundar ficatul. Astfel în bolile căilor biliare, în special în litiaza biliară, apare frecvent o hepatopatie reactivă. Cu microscopul optic au fost întîlnite infiltrație grasă în 40%, necroze hepatocitare în 40%, infiltrate inflamatorii în 32% și elemente de colestază în 23%, iar cu microscopia electronică au fost decelate leziuni hepatocitare în 100% din cazuri (34). Pe de altă parte după hepatite se pot instala tulburări biliare încadrate în așa-numitul sindrom posthepatitic. În hepatitele cronice se găsesc litiaze biliare concomitente în 45—47% din cazuri și în 45% colecistite cronice.

Sînt binecunoscute și relațiile dintre ficat și pancreas. După hepatite acute a fost observată în 5—10% din cazuri o insuficiență pancreatică exocrină. O tulburare pancreatică poate fi întîlnită și în ciroza hepatică, în care au fost descrise în 18—36% din cazuri modificări morfologice pancreatice evidente.

Hipertensiunea portală prin stază, sau în asociere cu leziuni ale mucoasei intestinale (întîlnite în ciroză), poate cauza malabsorbție sau/și diaree cronică. În acest caz se poate asocia și o pancreatită cronică consecință posibilă a hepatopatiei cronice.

Scanned with OKEN Scanner

Perturbări în evacuarea bilei pot avea răsunet asupra tranzitului intestinal. Aspectul clinic și condițiile etiologice pot fi diverse. La operații cu drenaj biliar extern sau cu fistule biliare externe se observă frecvent constipație. În schimb la colecistectomizați, cu incontinență de sfincter Oddi, tranzitul intestinal poate fi accelerat (diaree de tip biliar). În mod normal eliminarea bilei în duoden se face concomitent sau imediat cu pasajul prin pilor a chimului gastric. La colecistectomizați sau în colecistatonie și vezicula exclusă, ritmul de eliminare a bilei nu se mai sincronizează cu prezența alimentelor în duoden. Diareea biliară poate să apară și în hiperkinezia biliară, condiție în care evacuarea veziculei se face la începutul mesei, concomitent cu declanșarea peristalticei gastrice. În acest caz intestinul fiind gol, bila, respectiv sărurile biliare, vor declanșa prin iritație jejunală o peristaltică accentuată de tip rapid care înaintează cu o viteză de 10 cm/secundă, deplasînd conținutul la valvula ileo-cecală și mai departe în intestinul gros cu evacuare imperioasă de materii fecale. Diareea se produce în timpul sau imediat după masă.

Complexitatea interrelațiilor patologice cu celelalte segmente și organe digestive mai poate fi dedusă și din alte stări patologice. S-a amintit frecvența semnificativ mai ridicată a ulcerului gastroduodenal și a gastritei erozive la cirotici, precum și acțiunea nocivă a sărurilor biliare asupra mucoasei gastrice prin regurgitare duodenală. Între afecțiunile biliare și pancreatice există o relație strînsă demonstrată epidemiologic, clinic și experimental. Pancreatita acută are drept cauză în circa 70% din cazuri o afecțiune a veziculei sau a căilor biliare, iar pancreatita cronică se datorește în 50% din cazuri unor afecțiuni biliare. În alte cazuri există o coexistență a unei coleciste cronice cu o pancreatită cronică. Refluxul de bilă modificată în canalul pancreatic ar prezenta factorul patogenic principal. Toxicitatea bilei ar fi condiționată de prezența acizilor biliari deconjugați prin infectare și stază biliară. Acizii biliari deconjugați, prin efect detergent, provoacă necroză de coagulare pancreatică cu eliberare de tripsină, iar tripsina activă, împreună cu lipaza, fosfolipaza și cu lizolecitina induce un proces de autodigerare pancreatică. Dar și pancreasul poate influența retrograd căile biliare, prin stenoze inelare la nivelul segmentului retropancreatic al coledocului. S-a observat de asemeni că în 10% din pancreatitele acute pot să se producă coleciste acute, ca urmare a activării fermenților proteolitici prezenți în vezicula biliară.

O afecțiune mai rară a căilor biliare, colangita sclerozantă primară, este întîlnită mai ales în asociație cu colita ulceroasă, boala Crohn, sau fibroza retroperitoneală; sindromul de colestază ce se constituie în acest caz modifică tabloul clinic și prognosticul bolii intestinale.

O altă asociere patologică este triada Saint: colelitiază, hernie hiatală și diverticuli ai colonului. Cum ea apare la vîrste mai înaintate la care sînt întîlnite mai frecvent și cele trei componente ale sale, opinii mai recente consideră triada lui Saint nu ca un sindrom aparte ci o coincidență fără semnificație deosebită în cadrul multimorbidității (polipatologiei) vîrstei înaintate.

La rîndul lor, ficatul și căile biliare pot constitui zone de agresiune din partea celorlalte segmente și organe digestive (în bună parte discutate). Menționăm aci hepatopatia cronică reactivă, cadru nosologic insuficient elucidat dar cu implicații practice și teoretice importante. Este vorba,

Scanned with OKEN Scanner

în mod obișnuit, de o afecțiune benignă a ficatului care clinic și morfologic îmbracă aspectul steatozei hepatice sau al hepatitei cronice persistente. Rareori leziunile au caracter mai sever, așa cum se observă în rectocolita ulceroasă și boala Crohn, precum și în urma operațiilor de bypass intestinal. Practic, toate afecțiunile care se însoțesc de malasimilație pot avea răsunet asupra ficatului. În această situație ar interveni deficitul proteic, vitaminic (B_{12}, B_6 etc.) și în factori lipotropi. Resorbția de produși hepatotoxici generate de disbioza intestinală ca și intervenția unui mecanism imunologic, intră de asemenea, în discuție. O afectare a ficatului, de tipul hepatitei reactive, cu diverse grade de intensitate, este găsită relativ frecvent și în bolile căilor biliare care pe de altă parte pot întreține sau agrava și evoluția unei hepatite cronice.

7.7.7. INTERRELAȚIILE PANCREASULUI CU ORGANELE DIGESTIVE (6, 7, 9, 13, 14, 21, 26, 33)

Prin relațiile sale morfofuncționale complexe este posibilă o interacțiune a pancreasului cu toate organele digestive abdominale. Coafectările multiple sînt expresia clinică a acestora. Deficitul secreției exocrine, generate de majoritatea bolilor pancreatice cronice (pancreatite, fibroza chistică pancreatică, litiaza și tumorile pancreatice etc.), poate declanșa fenomene de maldigestie, la care ulterior, prin alterarea mucoasei intestinale, se asociază și tulburări malabsorbtive. Este afectată, în primul rînd, activitatea lipolitică și triptică pancreatică care pot genera steatoree, frecvent însoțită de creatoree. Cantitatea mare de grăsimi neutre intraluminal este responsabilă de accelerarea tranzitului intestinal. Perturbări la nivelul intestinului, inclusiv fenomene de malasimilație, pot să apară și în unele boli ale pancreasului endocrin. Mai bine studiate din acest punct de vedere sînt sindromele Zollinger-Ellison (gastrinom) și Verner-Morrison (vipom). În ambele poate să apară diaree cu depleție electrolitică, asociindu-se frecvent cu steatoree-creatoree. În gastrinom digestia pancreatică este inhibată prin exces de acid clorhidric, diareea producîndu-se prin hipersecreție intestinală, inactivare enzimatică și insuficiență digestivă cu exacerbarea peristalticii intestinale. În vipom mecanismul patogenetic este mai complicat și insuficient elucidat. VIP-ul ar induce, pe lîngă alte efecte, o intensă stimulare a secreției hidrolatice intestinale.

Refluxul sucului pancreatic în căile biliare, respectiv în vezica biliară, poate constitui un factor patogenetic în colecistita acută și cronică (reacție inflamatorie aseptică chimică). Este posibilă inflamația căilor biliare și printr-o infecție propagată pe cale limfatică sau prin contiguitate, de la nivelul pancreasului.

Dacă se iau în considerare diversele complicații loco-regionale ale bolilor pancreatice, spectrul interrelațiilor cu celelalte segmente și organe digestive este mult mai variat. Pancreatitele cronice și procesele tumorale modifică motilitatea și fluxurile digestive, producîndu-se stază și infecție duodenală secundară. Repercusiuni mecanice pot apărea și pe traiectul coledocului cu colostază consecutivă.

Pancreatita acută, prin complicațiile ei oferă un tablou complex al raporturilor de interdependență cu organele învecinate (hemoragia diges-

Scanned with OKEN Scanner

tivă prin ulcerații sau tulburări de coagulare, perforația ulcerațiilor, necroza colonului și splinei, epiploita tumorală, ascita și leziunile hepatice — microabcese, hepatita interstițială cu icter).

Pancreasul poate fi afectat secundar în urma suferințelor organelor învecinate și îndeosebi ale celor hepatobiliare. Interrelațiile hepato-pancreatice sînt ușor de înțeles dacă se are în vedere faptul că pancreasul este un mare consumator de proteine necesare sintezei enzimatice și hormonale. Or, în hepatopatii sinteza proteică și funcția antitoxică hepatică sînt reduse (pancreatită trofopatică).

7.7.8. RELAȚIA SPLINĂ-FICAT (1, 12, 13, 14)

Între aceste organe există relații de interdependență care se bazează pe comunități morfologice, funcționale și imunobiologice. Principalele modalități de manifestare ale acestui cuplu sînt următoarele:

a) Splenomegalia cu sau fără hipersplenism poate să apară în evoluția hepatitei cronice și cirozei hepatice. În hepatită, splenopatia este expresia unui fenomen activ în care sînt implicate procese imunologice. În acest context nu poate fi vorba de o componentă congestivă prin hipertensiune portală. În schimb, în ciroza hepatică factorul vascular este evident și dominant.

b) Splenopatia poate să survină concomitent cu suferința ficatului. Și în această situație afectarea splinei este coordonată celei hepatice, cu mențiunea că prima, la rîndul ei, poate influența evoluția leziunilor hepatice.

c) Splenopatia, respectiv splenomegalia, precedă (aparent) afectarea ficatului. Acest tip de relație este controversat. El este discutat în ciroza Bantiană, în care lezarea splinei ar interveni ca factor patogenetic inițiator. Criteriile care au servit la delimitarea entității au fost între timp revizuite, contestîndu-se în prezent existența bolii Banti.

În interrelațiile spleno-hepatice, indiferent unde începe boala, se creează pînă la urmă un cerc vicios care se amplifică tot mai mult pe măsură ce procesul patologic progresează.

Interrelațiile segmentelor și organelor digestive constituie o realitate structural-funcțională, atît în condiții normale cît și patologice; demonstrate fiind experimental și clinic. Desigur că în aceste din urmă situații, variatele condiții etiologice, determinante și favorizante, pot acționa sau chiar acționează concomitent pe o bună parte din segmente și organe, încît interrelațiile lor se complică prin suferință cauzală comună. În orice caz, conduita clinică corectă, atît diagnostică cît și terapeutică, impune o viziune de ansamblu care nu poate omite aceste interrelații.

BIBLIOGRAFIE SELECTIVĂ

1. **Athanasiu A.** — Hipersplenismul, Ed. medicală, București, 1971.
2. **Barbu R.** — Fiziopatologie, Ed. didactică și pedagogică, București, 1980.
3. **Beeson P. B., McDermott W.** — Textbook of Medicine, Sauders Co Philadelphia, 1975.
4. **Bockus H. L.** — Gastroenterology, Saunders Co Philadelphia, 1964, vol. II.

5. **Brobeck J. R.** — Best & Taylor's Physiological Basis of Medical Practice, The Williams & Wilkins Co., Baltimore, 1979.
6. **Bucur Gh.** — Patologia clinică a veziculei biliare și căilor biliare, Ed. medicală, București, 1977.
7. **Buligescu L.** — Pancreasul exocrin, Ed. medicală, București, 1971.
8. **Campbell E. J. M., Dickinson C. J., Slater J. D. H.** — Clinical Physiology, Blackwell scientific publications, Oxford, 1974.
9. **Caspary W.** — Maldigestion und Malabsorption, Ther. Wch., 1979, 11, 1843—1861.
10. **Debray Ch., Geffroy Y.** — Précis des maladies du tube digestif, Masson, Paris, 1977.
11. **Feurle G. E.** — Gastrointestinale Hormone, Med. Klin., 1979, 74, 5, 121—124.
12. **Fodor O.** — Hepatita cronică, Ed. Academiei R.S.R., București, 1970.
13. **Fodor O.** — Tratat elementar de medicină internă, Ed. Dacia, Cluj, 1974, vol. II.
14. **Gheorghescu B., Rebedea D.** — Intestinul subțire, Fiziopatologie, clinică, tratament, Ed. medicală, București, 1975.
15. **Groza P.** — Secreția și motilitatea stomacului, Ed. Academiei R.S.R., București, 1964.
16. **Hăulică I.** — Sistemul nervos vegetativ, Ed. medicală, București, 1975.
17. **Keele C. A., Neil E.** — Samson wright's Applied Physiology, The english language bok society, 1974.
18. **Klapdon R.** — Physiologie und Klinische Bedeutung der gastro-intestinalen Hormone, Med. Welt., 1977, 28, 1947—1953.
19. **Kühn H. A., Wernze H.** — Klinische Hepatologie, Georg Thieme Verlag Stuttgart, 1979.
20. **Lacatiș D., Crețeanu Gh.** — Obezitatea, Ed. Junimea, Iași, 1978.
21. **Loeschke K.** — Maldigestion/Malabsorbtion bei exokriner Pancresinsuffizienz, Internist, 1979, 20, 369—376.
22. **Matsuo Y., Seki A.** — The coordination of gastrointestinal hormones and the autonomic nerves. Amer. J. Gastroenterology, 1978, 69, 21—50.
23. **Schmack B.** — Klinische Bedeutung der Gallensäuern. Fortschr. Med., 1979, 15, 690—695.
24. **Schneider Fr.** — Introducerea în Fiziologia clinică, Ed. Facla, 1977.
25. **Schneider Fr., Berinde L., Dancău Gh.** — Contribuții la explorarea viscerografică a motilității duodenale, Timișoara medicală, 1975, 2, 20, 78—82.
26. **Schumpelick V., Koch C.** — Endokrine Pankreastumoren ohne Insulinbildung, Glucagon, Vipom, Gastrinom, Aktuelle Chirurgie, 1980, 15, 169—180.
27. **Sherlock S.** — Disease of the liver and billiary system, Blackvell Scientific Publications, Oxford, 1975.
28. **Sleisenger M. H., Fordtran J. S.** — Gastrointestinal disease, Saunders Co., Philadelphia, 1978.
29. **Sodeman W. A., Sodeman T. M.** — Pathologic Physiology, Saunders Co., Philadelphia, 1979.
30. **Sonenberg W.** — Gastrointestinale Refluxkrankheiten, Internistische Welt, 1979, 5, 151—152.
31. **Stanciu C.** — Gastroenterologie practică, Ed. Junimea, Iași, 1979, vol. II.
32. **Stanciu C.** — Gastroenterologie practică, Ed. Litera, București, 1979, vol. III.
33. **Sundal E.** — Malabsorption Syndroms, der Informierte Arzt, 1979, 7.
34. **Thile K. G.** — Der Magen — Darm — Kanal als exokrines und endokrines organ. Therapie Woche, 1979, 11.

7.8. PARTICIPAREA TUBULUI DIGESTIV ÎN CADRUL ALTOR AFECȚIUNI

Simptome și semne fizice ale tubului digestiv pot să reprezinte manifestări ale multor afecțiuni de sistem, endocrine, hematologice, „boli de colagen", cardio-pulmonare etc. în care ele pot fi întîlnite cu o frecvență ce variază între 18—80%. În cele ce urmează vor fi prezentate succint

cele mai importante dintre acestea și, mai ales, cele care pun uneori probleme mai dificile de diagnostic. Ne vom referi de asemeni, succint, la simptome și semne fizice ale altor organe și sisteme apărute în cadrul unor boli proprii tubului digestiv.

Bolile de colagen se însoțesc relativ frecvent de manifestări digestive. Numeroase observații clinice, completate cu date paraclinice, tehnici manometrice, examen radiologic complet, biopsia (sau biopsii repetate) de mucoasă gastrică sau intestin subțire, cercetarea steatoreei și malabsorbției, studiul florei intestinale, a electroliților din scaun, acizilor biliari și anticorpilor antimucoasă gastrică și intestinală etc. au pus în evidență asemenea manifestări, altfel greu de definit și înțeles.

Sclerodermia afectează pielea și multe organe, atît prin proliferarea țesutului conjunctiv, cît și prin fenomenele de vascularită; în 5% din cazuri debutul este digestiv, iar 10% din bolnavi prezintă alte tulburări decît cele de piele (22). În „morfea" (sclerodermia circumscrisă) leziunile viscerale sînt rare, dar calcinoza subcutanată cu fenomen Raynaud, sclerodactilie și teleangiectazie, leziunile viscerale sînt relativ frecvente. În sclerodermie, pielea din jurul gurii este atrofiată și fibroasă, ligamentele periodontale sînt hipertrofice, gingiile ajung în final atrofice, ca și papilele linguale, xerostomia este frecventă. Uneori este prezent și un sindrom Sjögren. *Esofagul* poate fi afectat înaintea pielii, disfagia din sclerodermie fiind descrisă încă din 1903. Motilitatea esofagiană (manometric) prezintă contracții repetate, dar cu amplitudine redusă; sfincterul nu se relaxează la înghițire, golirea esofagului este astfel tulburată, putîndu-se ajunge pînă la paralizie motorie completă. Paralizia motorie funcțională cu tulburare severă a sfincterului esofagian inferior se poate întîlni și la bolnavii, care se manifestă numai cu sindrom Raynaud. Tulburările se datoresc afectării fibrelor netede, care suferă o atrofie progresivă esofagul proximal cu fibre striate, nefiind afectat (51). Atrofia sfincterului inferior duce la esofagită de reflux, cu ulcerații și stricturi. Circa 80% din bolnavii cu sclerodermie au tulburări esofagiene (disfagie, pirozis, plenitudine retrosternală) și circa 50% au și hernie hiatală, ultimul sindrom ajutînd uneori la diagnosticul diferențial dintre sclerodermie și achalazie. La examenul cineradiografic esofagul distal este dilatat cu reflux gastro-esofagian, stricturi și hernii de hiat. Pliurile mucoasei sînt absente și peristaltismul dispărut. *Stomacul* se golește cu întîrziere, ceea ce agravează esofagita de reflux. Durerea epigastrică este simptomul principal. Gastroscopic se pot observa nodularități sau îngroșare antrală, ulcerații gastrice (cu sau fără sîngerare) și stenoză de pilor. Anatomopatologic, edemul, atrofia, infiltrarea celulară în muscularis mucosae, scleroza din submucoasă și ulcerațiile mucoasei domină tabloul (51), (22). *Intestinul subțire* este mai rar afectat decît esofagul și stomacul; duodenul poate fi dilatat cu tranzitul încetinit și peristaltismul redus; valvulele conivente pot fi îngroșate și proeminente. Bolnavii se plîng de: anorexie, greață, vărsături, borborigme, distensie abdominală, diaree cu sau fără sindrom de malabsorbție (tulburare de calciu, fier, vit. B_{12}) sau chiar enteropatie cu pierdere de proteine, prin supracreștere bacteriană în intestinul proximal și deconjugarea sărurilor biliare. Au fost descrise fenomene de pseudo-ocluzie sau ileus dinamic, cu sau fără tromboză de arteră mezenterică superioară sau celiacă. Sleisenger (32) a descris asocierea de scle-

rodermie, steatoree și malabsorbție, cu test D-xiloză alterat, vitamina B_{12} și factor intrinsec tulburate; la examenul bioptic erau prezente fenomene inflamatorii în lamina propria, iar la cel bacteriologic „supracreștere" bacteriană care a impus tratament prelungit cu tetraciclină 1 g/zi sau ampicilină 2 g/zi. *Colonul* prezintă pseudodiverticuli pe transvers și descendent (22); este afectat sfincterul intern (mușchi neted) anal, cel extern fiind normal. Clinic poate apărea constipație severă și/sau obstrucție cu „impactare" și chiar ulcerații stercorale. Mai rar pot apărea chiste aeriene mezenterice (pneumatoză chistică intestinală) care deseori se pot perfora. *Ficatul* este afectat în sclerodermie (sub 2%) din cazuri); se poate întîlni însă asocierea dintre ciroza biliară primară și calcinoză subcutanată, fenomen Raynaud etc.

Dermatomiozita, boală cronică inflamatorie și cu degenerare în grade diferite a pielii și mușchilor scheletici, în contrast cu sclerodermia, afectează în principal mușchii striați din hipofaringe și esofag; circa 10% din bolnavii cu dermatomiozită (22) pot pune probleme chirurgicale, din cauza tulburărilor de deglutiție și aspirației traheale. Esofagul este moderat dilatat, fără esofagită de reflux, hernie de hiat sau stricturi (51); stomacul, intestinul subțire și colonul arată întîrzieri în evacuare și dilatări, dar tulburarea principală este la nivelul sfincterului anal extern, manifestîndu-se prin constipație, distensie abdominală, și „disconfort". Dermatomiozita se asociază frecvent (poate 20%) cu neoplazii vicerale, deși nu este dovedită o relație de la cauză la efect; diagnosticul cu neuromiopatia carcinomatoasă este foarte dificil. Tratamentul în cazuri necomplicate se face cu preparate cortizonice în doze mari.

Lupusul eritematos sistemic (LES) poate prezenta tulburări digestive în aproape 1/4 din cazuri; de altfel Osler a descris această asociere încă din 1895. Simptomele mai des întîlnite sînt: anorexie, disfagie, greață, vărsături, diaree, dureri abdominale, sîngerări intestinale, uneori tablou clinic de colită ulceroasă, dar mai ales, hepatomegalie, cu sau fără icter, cu HbAg, factor antinuclear și fenomen LE pozitiv. A fost descrisă de asemeni o „enterită lupoidă" și „hepatita lupoidă". Leziunile se datoresc vasculitei arterelor mici. Tratamentul se face cu preparate cortizonice sau poate fi chirurgical în cazurile cu complicații severe (hemoragii).

Panarterita nodoasă se însoțește de tulburări digestive pînă la 50% din cazuri (22); durerea abdominală, anorexia și pierderea în greutate, distensia abdominală, hematemeza, melena și icterul sugerează o afectare a tubului digestiv, sau a organelor anexe: ficat, căi biliare, ultimele putîndu-se manifesta clinic ca și colecistita acută sau chiar hepatita acută cu virus. Toate segmentele tubului digestiv sînt susceptibile de leziuni de tip panarteritic: esofagul, stomacul, intestinul, ultimul putînd prezenta complicații grave (hemoragii și perforații), prin leziuni ale ramurilor mari ale arterei mezenterice cu necroza masivă, dar corelate posibil și cu tratamentul cortizonic, sau cu leziuni ale arterelor mici, cu ulcerații sau gangrenă limitată. Tratamentul chirurgical (rezecția) este indicat într-un număr mare de cazuri. Și în alte vasculite (granulomatoza Wegener, sindromul Churg-Strauss, purpura Henoch-Schönlein) pot apărea manifestări digestive (dureri abdominale, diaree, hemoragii, teste hepatice alterate). În vasculitele sistemice, afectarea gastrointestinală poate constitui o complicație letală cu ileus sau perforații.

Artrita reumatoidă se poate asocia cu vasculite abdominale, infarcte intestinale, deficiență selectivă de lactază, perforații etc. prin vasculite cauzate fie de boala însăși, fie de asocierea cu corticoterapia prelungită. Din 54 bolnavi cu artrită reumatoidă și corticoterapie, la patru s-a întîlnit angeita necrotică difuză (22), artera mezenterică sau ramurile ei putînd fi lezate, uneori sever.

Sindromul Sjögren cu patogenie probabil autoimună, cu: cherato-conjunctivită sicca, xerostomie, parotidită, se poate asocia cu diaree prin inflamație segmentară sau generalizată a colonului (51). *În boala Behçet*, caracterizată prin triada afte bucale, ulcere genitale și iridociclită, dar care poate prezenta localizări în aproape toate organele, au fost descrise frecvent leziuni ale tubului digestiv.

Pe lîngă aftele care pot fi localizate pe buze, mucoasa bucală, faringe amigdale, epiglotă, au fost descrise afectări ale esofagului (infiltrate, esofagite cu ulcerații, perforații, achalazie, tulburări nespecifice de motilitate), ale intestinului subțire și colonului (ulcerații, perforații, limfangiectazii, dilatații, megacolon toxic, leziuni similare cu cele din colita ulceroasă, sau adesea localizate în regiunea ileo-cecală, asemănătoare cu cele din boala Crohn). Peste jumătate din bolnavii cu boală Behçet au diverse manifestări gastrointestinale: greață, inapetență, disfagie, meteorism, dureri abdominale, diaree.

Sînt de asemenea descrise asocieri, în 20—40% din cazuri de sindrom Reiter cu: ulcerații ale gurii, fisuri ale buzelor, peteșii, precum și asocieri de LES cu perisplenită, pancreatită cu sau fără sindrom de malabsorbție, colită ulceroasă și boala Crohn.

Sindromul Ehlers-Danlos se poate asocia cu hemoragie retroperitoneală prin ruptură spontană arterială cu perforație sau sîngerare intestinală spontană, sîngerare hepatică, eventrație a diafragmului și hernie de hiat, megaesofag, megacolon, atonie gastrică sau prolaps rectal, atît din cauza marei fragilități a vaselor și a țesutului intestinal, cît și prin tulburări de coagulare, prin defecte trombocitare.

Mastocitoza sistemică (urticaria pigmentoasă) se poate asocia în pînă la jumătate din cazuri cu tulburări gastrointestinale, mergînd pînă la malabsorbție; obișnuit se întîlnesc: greață, vărsături, durere abdominală explicată sau nu de asocierea cu un ulcer gastroduodenal (secreția gastrică acidă bazală și/sau stimulată este crescută, în corelație cu hiperhistaminemia severă). Prin biopsie jejunală se pot pune în evidență mastocite numeroase în lamina propria, muscularis mucosae, și submucoasă sau infiltrare a laminei propria cu eozinofile; testul la D-xiloza este uneori anormal, dar testele pancreatice sînt normale, steatoreea fiind dealtfel rar întîlnită (51). Nivelul histaminei serice este crescut. Diagnosticul se bazează pe asocierea manifestărilor sistemice, ale mastocitozei cu cele digestive, pe examenul radiologic (la examen atent se pot surprinde nodularități în submucoasa intestinală), pe biopsia intestinală (uneori este necesară laparotomie) și, eventual, pe testul terapeutic: dieta fără gluten și alimentare cu grăsimi cu trigliceride cu lanț mediu. Diagnosticul cu sprue coeliaca și limfomul intestinal difuz rămîne însă dificil, biopsia intestinală fiind deseori obligatorie, mai ales în asocierea cu anemia ferioprivă sau megaloblastică și osteomalacie.

Scanned with OKEN Scanner

Tratamentul cu cimetidină poate produce o ameliorare simptomatică a tulburărilor gastrointestinale asociate cu mastocitoza sistemică.

Asocierea dintre tulburările digestive și *fibroza* retroperitoneală este rară și pare a fi datorată atît modificărilor anatomice locale, cît și uremiei.

Depuneri de amiloid în diverse segmente ale tubului digestiv se pot întîlni atît în cursul amiloidozei primare cît și a celei secundare (v. amiloidoza tubului digestiv).

Bolile endocrine se pot asocia și ele cu tulburări digestive.

Diabetul produce tulburări ale tractului digestiv, dintre care, unele erau cunoscute de mult (greața și vărsăturile din acidoza diabetică), altele mai de curînd (diareea) și puține, doar în ultimii 10 ani (colecistita și diverticulita, care au crescut incidența deceselor). *Esofagul* are unde peristaltice primare slabe (sau chiar absente) (30), undele terțiare fiind frecvente, iar golirea sa este întîrziată. Tulburările privesc atît fibrele netede cît și cele striate: contracția faringiană posterioară este deprimată, esofagul toracic are contracții necoordonate, presiunea la nivelul sfincterului esofagian inferior este scăzută. Disfagia, durerea la deglutiție și refluxul gastro-esofagian sînt încă rare; nu par să fie relații între vîrsta, durata diabetului și simptomele clinice. *Stomacul* prezintă întîrziere în evacuare, substanța baritată găsindu-se aici și după 6 ore; „gastroparesis diabeticorum" pare a avea, ca patogenie, neuropatia autonomă diabetică. Au fost descrise reducerea (sau chiar absența) secreției acide, atrofia mucoasei gastrice și anticorpi antimucoasă gastrică și/sau antifactor intrinsec, mai ales în diabetul juvenil (51). Diabetul se poate asocia cu anemie pernicioasă latentă. Hiperglicemia și glucagonul scad contracțiile gastrice, iar hiperglicemia scade secreția gastrică (30; 55). Uneori apare o *diaree*, obișnuit profuză, apoasă și cu crampe intestinale, mai ales noaptea; se întîlnește de asemenea distensie rectală dar cu presiune normală a sfincterului anal. Simptomele se datoresc gastroenteropatiei diabetice care pot fi însoțite și de neuropatie periferică. Uneori se asociază diareei o steatoree severă, cu malabsorbție, fie prin disfuncție exocrină pancreatică (30% din diabeticii juvenili), fie prin dismicrobism intestinal, fie printr-o boală coeliacă a adultului, simultană (29), în care rezultate bune se obțin uneori prin dieta fără gluten.

Radiologic se observă: golirea întîrziată a stomacului, anse intestinale dilatate, cu timp de tranzit prelungit. S-a descris și o dilatație masivă de colon (mai ales sigmoidul) cu constipație (30). Litiaza biliară este frecventă, colecistita acută constituind un risc evident. Pancreatita acută, agravată prin acidoza diabetică și cancerul de pancreas, au incidență crescută în diabetul zaharat (51).

Hipertiroidismul, hipotiroidismul, tumorile glandei tiroide și hiper sau hipoparatiroidismul se pot asocia cu tulburări ale tubului digestiv. Aproximativ un sfert din bolnavii cu *hipertiroidism* pot prezenta diaree și steatoree, grăsimile din scaun nedepășind decît rareori 7—8 g/24 ore. Stomacul se golește mai rapid ca la normal, iar intestinul subțire prezintă hipermotilitate (intestinul hurry). Eliminarea de calciu în scaun este crescută, dar testul cu D-xiloză este normal. Bolnavii se plîng de greață, vărsături persistente și oboseală, asociate cu anemie. În *hipotiroidism* constipația este frecventă, uneori asociată cu „impactare fecală" și/sau

prolaps rectal, sau cu megacolon sau dolicomegasigmoid. La circa 20% din mixedematoși se pun în evidență anticorpi antimucoasă gastrică, în asociere cu gastrita aclorhidrică și anemie pernicioasă. Sînt publicate cazuri de hipotiroidism și steatoree cu malabsorbție, care, la biopsia per orală, au atrofie viloasă de intestin subțire (51). Ca și în hipertiroidism, tratamentul sindromului hipotiroidian ameliorează evident și tulburările gastrice. *Carcinomul medular de tiroidă* secretor de calcitonină, putînd coexista cu alte tumori localizate în alte organe poate prezenta diaree apoasă, explozivă, cu crampe abdominale, cu eliminare crescută de Na și K. *Hiperparatiroidismul* asociat cu boala ulceroasă și/sau pancreatita poate prezenta vărsături, greață, dureri abdominale, anorexie, diaree sau constipație: uneori cauza imediată este hipercalcemia serică care poate crește clorhidrosecreția, alteori asocierea cu pancreatita acută sau cronică, cu pierdere în greutate, steatoree și diabet, împreună cu calcificări în pancreas. *Hipoparatiroidismul* se asociază cu steatoree și malabsorbție într-un număr de cazuri (51).

Gonadele, după Rkoff și tractul digestiv au efecte reciproce; tulburările de nutriție influențează activitatea gonadelor și de asemeni bolile hepatice cronice, disfuncția ovariană și unele contraceptive per os pot modifica și secreția hormonală. Estrogenii par a influența (51) creșterea celulelor mucoase bucale, iar hormonii ovarieni par a „modifica“ unele funcții gastrice (ulcer gastric cu incidență crescută la femei și ameliorarea lui în timpul sarcinei). Hipogonadismul de origine nutrițională, prin tulburări inflamatorii cronice gastrointestinale, întîrzie pubertatea.

Adenomatoza endocrină multiplă (paratiroidă, insule pancreatice, hipofiza anterioară etc.) tulbură funcțiile tubului digestiv prin sumarea efectelor; asocierea mai frecventă a acestei adenomatoze sau a adenoamelor paratiroidiene cu ulcere gastroduodenale a fost semnalată și considerată a fi determinată genetic. În acest cadru trebuie menționat și sindromul Zollinger-Ellison (tumoare pancreatică secretantă de gastrină cu hiperaciditate dură netratabile și adesea diaree).

Corelația între tulburări ale tractului digestiv și *suprarenală* sînt exemplificate de ulcerele cortizonice și de diverse simptome digestive ce apar în cursul bolii Addison (anorexia, greață, vărsături, dureri abdominale).

Bolile hematologice se pot asocia frecvent cu tulburări gastrointestinale; cele mai bine conturate se întîlnesc în: boala Biermer, leucoza acută și cronică, boli și sindroame hemoragice etc.

Boala Biermer se prezintă ca o gastrită progresivă atrofică, cu dispariția celulelor secretorii ale corpului gastric cu infiltrate inflamatorii din elemente limfatice și plasmocite în infiltrate inflamatorii rotundocelulare în submucoasă și în final cu metaplazie intestinală. Atrofia gastrică gravă, deficitul de factor intrinsec și carența vitaminei B_{12} sînt cîteva din principalele aspecte etiopatogenice ale bolii.

Irvine (cit. 24) găsește în anemia Biermer, autoanticorpi anticelule parietale, legați de complement, în 84% din cazuri (față de 16% la normal) și la 36% din membrii sănătoși ai familiilor cu cazuri de boală; se crede că antigenii sînt microvilii sistemului canalicular și celulei parietale. Roitt (50) găsește la 57% din bolnavi anticorpi antifactor intrinsec și îi consideră a ține de activitatea celulelor limfoide tip B; aceiași anti-

Scanned with OKEN Scanner

corpi se găsesc extrem de rar în boala Basedow. Anticorpii ar bloca legătura dintre vitamina B_{12} și factorul intrinsec, sau acționează pe complexul factor intrinsec-vitamina B_{12}.

Se crede că factorul intrinsec (Castle) este diminuat și prin scăderea celulelor principale, și prin neutralizarea cu anticorpi antifactor intrinsec. A fost semnalată de asemenea (James și colab.) o asociere mai frecventă de boală Biermer cu hipogamaglobulinemie, în care anticorpii humorali (anticelule parietale, antifactor intrinsec) sînt absenți, dar limfocitele canalului toracic pot induce experimental leziuni gastrice.

Manifestările digestive mai importante ale bolii Biermer sînt glossita atrofică Hunter, gastrita atrofică cu achilie histaminorefractară și absență de factor intrinsec, uneori insuficiență pancreatică, diaree. Este de asemenea cunoscută frecvența apariției unui carcinom gastric în cursul evoluției bolii.

În hemofilie și alte boli hemoragice (boala Osler-Rendu, purpura Schönlein-Henoch, trombocitemii etc.) apar frecvent sîngerări în tractul gastrointestinal, obișnuit în peretele intestinului subțire. 40% din bolnavii de leucemie acută și 20% din cei cu leucemie cronică au tulburări esofagiene datorită infiltratelor leucemice în lamina propria sau perivasculare, manifestate prin disfagie sau chiar obstrucție esofagiană. Eroziunile esofagiene și moniliaza esofagiană agravează suferințele bolnavilor, putînd fi extinse și dînd hemoragii sau septicopioemii severe.

Limfomul intestinal în asociere cu sindromul de malabsorbție se întîlnește în grupe clinice distincte, anatomice și histologice variate; se includ aici tulburările tractului digestiv din limfosarcom (entitate clinică distinctă în unele țări), limfomul malign, sarcomul cu celule reticulare, plasmocitomul etc. și limfomul extraintestinal.

Simptomele și semnele fizice digestive sînt: diaree cu steatoree (dominant), pierdere în greutate, anorexie și durere abdominală de tip colică sau durere acută de perforație. Adenopatia abdominală sau periferică se întîlnește rar („masă abdominală" rareori); edemul și hipoalbuminemia sînt mai frecvente, dar hepatosplenomegaliile sînt neobișnuite. Evoluția este mai severă în prinderea difuză a mucoasei. Malabsorbția și steatoreea (grăsimi în scaun între 25—40 g) anemia, hipoalbuminemia, hipocalcemia pot fi importante; modificarea testului cu D-xiloza și deficitul de vitamină B_{12} (testul Schilling) sînt obișnuit prezente. Examenul radiologic poate evidenția uneori segmentare intestinală, îngroșare locală sau noduli asociați cu procese infiltrative. Obstrucția intestinală, perforația, hemoragia sînt complicațiile cele mai obișnuite. Uneori leziunile caracteristice nu sînt evidențiate nici de biopsia intestinală și este necesară o laparotomie exploratoare. Tratamentul cu corticoizi poate da rezultate bune temporare.

Uneori boala celiacă se poate asocia cu un limfom intestinal; în acest caz malabsorbția este severă și atrofia viloasă este aproape totală. Biopsia intestinală și limfografia pot fi utile pentru diagnostic. Prognosticul este rezervat chiar după iradiere cu 3 000—5 000 r și corticoterapie.

În cursul limfomului Hodgkin pot apărea localizări ale bolii la nivelul stomacului, cu imagini radiologice de gastrită hipertrofică, sau de carcinom, în duoden la nivelul valvulei Bauhin, în rect, ficat și mai rar în pancreas.

Deficitele imunitare caracterizate prin tulburări ale limfocitului B (imunitatea humorală) și ale limfocitului T (imunitatea celulară) se însoțesc frecvent de afectări ale tubului digestiv ce se manifestă de obicei prin diaree sau sindromul de malabsorbție. Dintre acestea sînt de menționat:

1. — *hipogamaglobulinemia dobîndită* are o etiologie necunoscută și se caracterizează prin infecții recidivante ale căilor respiratorii. În 20—50% din cazuri sînt prezente și tulburări gastrointestinale: diaree, cu sau fără malabsorbție, uneori similară cu sprue sau boala celiacă, asociată frecvent cu lambliază. Biopsia intestinului subțire nu relevă modificări ale vilozităților;

2. — *deficitul selectiv de IgA*, cel mai frecvent deficit imunitar, se însoțește adesea de tulburări gastrointestinale, unele cu aspect morfofuncțional identic cu sprue și boala celiacă, altele reprezentate de manifestări alergice, datorită, poate, pătrunderii prin mucoasa intestinală modificată de absența IgA, de alergeni sensibilizanți;

3. — *hiperplazia limfoidă nodulară a intestinului subțire* caracterizată prin prezența de noduli cu diametrul 1—3 mm situați submucos și constituiți din limfocite, fără plasmocite, se însoțește de asemenea frecvent de diaree sau un sindrom de malabsorbție;

4. — *deficitul imunitar combinat sever* asociază tulburări ale imunității humorale și celulare, se însoțește de infecții recidivante și de diaree sau sindroame de malabsorbție grave ce apar din copilărie;

5. — *boala cu lanțuri alfa*, descrisă de Seligman în 1968, apare obișnuit la subiecți tineri (10—30 ani) mai ales în bazinul mediteranean; tabloul clinic și epidemiologic seamănă cu cel din limfomul mediteranean, intervenind probabil factori genetici predispozanți comuni. Forma digestivă cu afectare enteromezenterică predominantă sau exclusivă este cea obișnuită. Frecvența bolii în populații cu un nivel coborît de viață și observarea de remisiuni complete după un tratament cu antibiotice, în stadiu precoce, a sugerat o posibilă etiologie infecțioasă.

Patogenia bolii constă în proliferarea celulelor limfoide B, ce sintetizează imunoglobulinele A, constituite din lanțuri alfa grele, incomplete, fără lanțuri ușoare; electroforetic apare o bandă anormal de mare în zona alfa 2 și/sau betaglobuline, sau chiar o bandă întinsă din zona alfa pînă la globulinele beta 2 lente. Proteinuria Bence-Jones este absentă; se constată o lipsă de precipitare cu seruri specifice pentru lanțuri kapa și lambda. Pentru diagnostic este indispensabil de a folosi un imunoser reacționînd specific cu lanțurile alfa.

Morfopatologic intestinul subțire apare inițial normal, dar ganglionii mezenterici sînt totdeauna măriți; apoi prin biopsii intestinale repetate se observă o infiltrare a laminei proprii cu plasmocite (uneori și muscularis mucosae) modificări atrofice ale vilozităților, care sînt mai mici decît în boala coeliacă și deseori respectă ileonul terminal și alterarea enterocitelor. În stadiul final apar tumori localizate sau difuze (limfoame intestinale difuze), luînd aspectul de limfom malign tip imunoblastic cu celule monstruoase, uneori cu aspect sternbergoid, sau o proliferare plasmocitară intensă. Ganglionii mezenterici, infiltrați cu plasmocite, la început, iau ulterior aspectul de sarcom imunoblastic; în puține cazuri (3 din

Scanned with OKEN Scanner

150 cunoscute din 1968) s-a notat o expansiune extraenteromezenterică în: mediastin, stomac, măduva osoasă, rect, cavum, pulmon etc.

Tabloul clinic. Bolnavii prezintă: diaree recurentă, sau diaree cronică continuă cu scaune apoase sau cu steatoree; debutul poate fi brusc sau progresiv. Slăbirea accentuată, starea febrilă, durerea abdominală, vărsăturile (frecvent) completează tabloul clinic; se adaugă edeme, ascită, tetanie cu hipocalcemie și hipomagnezemie, ca urmare a sindromului de malabsorbție și uneori alopecie, amenoree (49). Din examenele paraclinice sînt de reținut: hipoalbuminemie, anemie prin deficit de fier și de factori de maturație (acid folic, vitamina B_{12}), hipokaliemie, diabet insipid nefrogen (Rambaud), creșterea fosfatazei alcaline și imagini „pseudopolipoide" ale intestinului subțire. În final pot apărea semne clinice și radiologice de subocluzie sau ocluzie prin masa tumorală.

Tratament. În faza primară (stadiul I și II) se tratează exacerbarea creșterii germenilor intestinali, obișnuit cu tetraciclină 1 g/zi, timp de 1—2 luni și a parazitozelor intestinale care sînt frecvent întîlnite. În stadiul III: tratament chirurgical (subocluzie, ocluzie) și cure cu citostatice (CHOP); sau iradiere plus cura CHOP. Diagnosticul bolii cu lanțuri alfa într-un stadiu precoce este important, deoarece au fost descrise remisiuni complete după un tratament cu antibiotice cu spectru larg, fapt care contrastează cu răspunsul nesatisfăcător la tratament al limfomului intestinal.

Bolile cardiace se pot agrava prin participarea tubului digestiv, în principal prin enteropatia cu pierdere de proteine; între acestea mai frecvent citate sînt: pericardita constrictivă, stenoza pulmonară și regurgitatea tricuspidiană, cardiomiopatia obstructivă și defectul septal interatrial. Simptomele și semnele fizice se datoresc hipertensiunii venoase, cu obstrucție limfatică funcțională și dilatarea limfaticelor intestinale. Serum albuminele sînt scăzute, iar hipersensibilitatea celulară este deficitară prin limfopenie.

Deficitele de imunoglobuline sînt uneori (20—50% din cazuri) asociate cu diverse tulburări digestive (gastrită atrofică, diaree cu malabsorbție, deficit de dizaharidaze, entropatie cu pierdere de proteine, colită ulceroasă, boală Crohn, hiperplazie nodulară limfoidă, limfoame carcinoame). *Hipoglobulinemia congenitală latentă* (la copil mic) manifestată prin deficiență serică și secretorie de IgA, cu imunitate celulară normală, se poate exprima clinic prin diaree, uneori și steatoree, cu deficiență de lactază în 40% din cazuri și granulom nespecific al intestinului.

La bolnavii cu deficiență izolată de IgA a fost observată uneori o turtire a vilozităților mucoasei intestinale care răspunde favorabil la regimul fără gluten.

Hipoglobulinemia cîștigată cu deprimarea tuturor imunoglobulinelor, în diverse grade, sau cu deficiență de IgA selectivă, ori numai cu deficiență de IgA și IgM se poate asocia cu steatoree și malabsorbție, cu insuficiență pancreatică și concentrația anormală de bicarbonat în sucul pancreatic, cu aclorhidire, „supracreștere bacteriană" și incidență crescută de boli autoimune. Mecanismele patogenice ale tulburărilor digestive sînt frecvent nedefinite, deși este probabil ca ele să fie manifestări secundare și nu primare ale bolii cu imunodeficiență. Manifestările clinice principale sînt diaree „severă" (uneori cu deshidratare), cu scaun mare, grăsos și

Scanned with OKEN Scanner

mirositor, infecții recurente severe (pneumonie) și pierdere în greutate. Biopsia jejunală arată o atrofie totală sau subtotală a mucoasei, infiltrație cu celule rotunde în lamina propria, dar cu plasmocite extrem de reduse și frecvent o hiperplazie nodulară limfoidă. Serumalbuminele pot fi reduse, testul cu D-xiloză este anormal, timpul de protrombină prelungit; deficiența de fier, acid folic, vitamina B_{12} și răspunsul anticorpic anormal completează datele de laborator și explică unele simptome și semne fizice. Este semnalată o asociere frecventă cu giardioza intestinală. Ca tratament sînt indicate injecțiile cu gamaglobuline, perfuzii de plasmă proaspătă, antibiotice (tetraciclină sau ampicilină) și, cînd este cazul, Metronidazol sau Fasigyn.

În insuficiența renală se observă (cel puțin în 60% din cazuri) modificări ale mucoasei digestive, de la esofag pînă la rect. Stomatita uremică este mai rară, dar xerostomia, parotidita subacută și sîngerarea gingivală sînt frecvente. Manifestările digestive mai frecvente sînt: greață, vărsături, halenă uremică, anorexie, diaree. Hemoragii digestive relativ frecvente pot avea cauze diverse: ulcere multiple (stomac și duoden în principal), leziuni necrotice pseudomembranoase intestinale, disfuncție plachetară și/sau hiperparatiroidism secundar. Sînt descrise de asemenea: esofagite, ulcere peptice, gastrită hemoragică, perforație ileală după transplantul renal, prin boala imună, sau prin corticoterapie, ori imunosupresive de tipul azatioprinei.

Tulburări ale tubului digestiv au mai fost descrise: în feocromocitom, sarcoidoză și boli de metabolism lipidic ca: inabilitatea autosomală recesivă de a forma molecule de beta-lipoproteine, boala Tangier etc. Mai obișnuite sînt însă tulburările gastrointestinale *în bolile pulmonare cronice de tipul B.P.O.C.* și anume: ulcere acute și cronice gastrice și ulcere duodenale, descoperite mai ales necroptic; corticoterapia sau creșterea secreției acide gastrice prin creșterea CO_2 și hipoxiei din B.P.O.C. sau ambele sînt cauzele cele mai frecvent incriminate. Tratamentul medical și cel chirurgical au, mai ales ultimul, riscuri însemnate.

Vom prezenta, doar succint, modificările cavității bucale, ce însoțesc alte boli și relațiile dintre piele și tubul digestiv.

1. *Cavitatea bucală* este accesibilă examenului clinic, atît la normal cît și la bolnav; participarea ei prin leziuni evidente sau subtile, în cadrul altor boli sistemice, a numeroase și diverse boli infecțioase, toxice, alergice, metabolice sanguine, endocrine este frecventă și de aceea importanța examenului ei este uneori hotărîtoare. Se pot descoperi la un examen atent: hiperplazie gingivală neinflamatorie (în fibromatoza familială sau administrare de dilantin), hiperplazie gingivală inflamatorie (în scorbut, leucemie acută etc.), gingivite inflamatorii (gingivita ulcerativă, necrotică sau gingivita Vincent, probabil prin infecție cu bacili fusiformi), gingivostomatita herpetică acută și ulcerații aftoase recurente ale gurii; pigmentări bucale (boala Addison, sindrom Peutz-Jeghers-Tourraine, hemocromatoza etc.), leucoplazia, moniliaza și lichen plan. Modificări în cavitatea bucofaringiană apar în bolile infecțioase (rugeolă, scarlatină, difterie, tifoidă, oreion, sifilis), alergice, prin hipersensibilitate de contact (țigări, proteze dentare etc.) sau sistemică (medicamente), toxice (iodism, saturnism, bismut, mercur, fosfor) metabolice (deficiențe de vita-

Scanned with OKEN Scanner

mine din grupul B, vit. C, A și D și fier), endocrine (boala Addison, acromegalie).

2. *Relațiile dintre piele și tubul digestiv* se datoresc unor baze embriologice, biochimice și genetice comune. Embriologic: pielea și tractul gastrointestinal au o origine comună, din embrioblast, cel puțin pentru epiteliul gurii și porțiunea inferioară a canalului anal, iar tot țesutul conjunctiv (dermul și straturile submucoase ale intestinului) are la bază celulele mezenchimale. Biochimic, cuprul este esențial pentru unele enzime din piele și tub digestiv (exemplu: boala Wilson), zincul este util pentru integritatea pielii și tubului digestiv, iar fosfataza alcalină, melanina, serotonina, triptofanul etc., pot fi tulburate mai întîi în tubul digestiv și secundar în piele. Genetic, multe afecțiuni ereditare afectează tubul digestiv și pielea (sindromul Peutz-Jegers-Tourrain, polipoza, teleangiectazia hemoragică ereditară, sindromul Ehlers-Danlos, fibroza chistică a pancreasului, porfiria, hemocromatoza etc.).

Asocieri între patologia gastrointestinală și piele există în dermatita herpetică (erupție polimorfă simetrică de vezicule, papulovezicule sau bule, grupate și atrofie de vili în mucoasa intestinului subțire proximal) la 2/3 din bolnavi în Kwshiorkor asociat cu malabsorbție în colita ulceroasă cu manifestări cutanate (eritem nodos, aftoză, urticarie, pioderma gangrenosum) în toate tipurile de polipoză intestinală și carcinoid, în pseudoxantoma elasticum și sindromul Ehlers-Danlos etc.

Există de asemenea boli rare, la care apar simultan simptome și semne fizice atît pe piele cît și pe tractul digestiv, cum sînt acrodermatita cu enteropatie (diaree ca în sprue și vezicule-papule-bule în zona periorală etc.), proteinoza lipoidă etc.

BIBLIOGRAFIE SELECTIVĂ

1. **Aldea S., Popescu I. Gr.** — Boala mixtă de țesut conjunctiv, sindrom Sharpp. Prezentare de caz clinic U.S.S.M., Med. internă, Craiova, oct. 1981.
2. **Baklin K., Fausa O., Bradntzaeg P.** și colab. — Malabsorbtion, villous atrophie and excesive in a patient with unusuale immunoscyte infiltration, Scand. J. Gastroent. 1967, 12, 241.
3. **Beighton P. H., Murdoch J. L., Votteler T.** — Gastroinestinal complication of the Ehlers-Danlos syndrom, Gut, 1969, 10, 1 004.
4. **Bjernulj A., Johansson S. G., Parrow A.** et al. — Immunoglobulin studies in gastrointestinal dysfunction with special reference to IgA deficience, Acta Med. Scand. 1971, 190, 71.
5. **Brodie T. E., Ochsner J. L.** — Behçet syndrome with ulcerative aesophagitis; report of the first case, Thorax, 1973, 28, pg. 637.
6. **Broitman S. A., McCray R. S., May J. C.** et al. — Mastocytosis and intestinal malabsorbtion. Amer. J. Med. 1970, 48, 382.
7. **Brown C. H., Shirey E. K., Hasserick J. R.** — Gastrointestinal manifestations of systemic lupus erythematous, Gastroenterology, 1965, 31, 649.
8. **Cohen A., Long J.** — A 25-year old man with recurrent abdominal pain and diarrhea, N. Engl. J. Med. 1978, 299, 20, 1 121.
9. **Crabbe P. A., Heremans J. F.** — The ditribution of immunoglobulin containinig cells along the human gastrointestinal tract, Gastroenterol. 1966, 51, 305.
10. **Crabbé P. A., Heremans J. F.** — Selective IgA deficiency with steatorrhea, Amer. J. Med. 1967, 42, 391.
11. **Davidson J. D., Waldman T. A., Goodman D. S., Gordon R. S. Jr.** — Protein losing gastroenteropathy in cogestive heart failure, Lancet L, 1961, 899.

12. **Dobrinescu Gh., Hermăneanu V., Dobrinescu El.** — Modificări clinico-radiologice esogastrice în diabetul zaharat, Viața medicală, 1978, 5, 211.
13. **Dodds W. J., Spitzer R. N., Friedland G. W.** et al. — Gastrointestinal röentgenographie manifestations of hemophilie, Amer. J. Roent. 1970, 110, 412.
14. **Dutu Al., Bolosin H. D.** — Reumatologia clinică, Ed. Dacia, Cluj-Napoca, 1978.
15. **Gavrilescu S., Budu S., Juvara I.** — Sarcoamele limfoide și reticulare ale tubului digestiv (aspecte anatomoclinice), Viața medicală, 1978, 1, 23.
16. **Geavlete A., Varlas A., Angelescu D.** — Criterii de diagnostic și unele forme de debut în lupusul eritematos diseminat (L.E.D.). Med. internă, 1977, 4, 371.
17. **Gilat T., Spiro H. M.** — Amyloidosis and the gut, Amer. J. Dig. Dis., 1968, 13, 691.
18. **Givler D. L.** — Esophageal lesions in luekemia and lymphonia, Amer. J. Dig. Dis., 1970, 15, 31.
19. **Glick R. L., Kern F. Jr.** — Peptic ulcer in chronic obstructive bronchopulmonary disease. A prospective clinical study of prevalence, Gastroenter., 1964, 47, 143.
19.a. **Gonvers J. J.** — Maldigestion, malabsorbtion et infection bactérienne, Méd. Hyg., 1982, 40, 3 113—3 120.
20. **Hadjiyannakis E. J., Smelie W. A., Evans D. E.** et. al. — Gastrointestinal complications after renal transplantation, Lancet, 1971, 2, 781.
21. **Hardy M., Nicholas G., Bouhour J. B., Horeau J.** — Oesophage et sclérodermie, Arch. Fr. Mal. app., Dig., 1966, 55, pg. 311.
22. **Haubrich W. S.** — Collagen diseases and the digestive system, Gastroenterology, vol. IV, pg. 533, Ed. H. L. Bockus and ass editors, W. B. Saunders Comp. Philadelphia, Toronto, London, 1967.
23. **Holman H., Nickel W. F. Jr., Sleisenger M. N.** — Hypoproteinemia antedating intestinal lesions and possible due to excesive serumprote in loss into intestine, Amer. J. Med., 1959, 27, 936.
24. **Huser H. S.** — Aspects imunologique de la maladie Biermer. Med. Hyg. 1980, 1363, pg. 302.
25. **Ivey K. S.** — Gastritis. Med. Clin. N. Amer., 1974, 58, 1 289.
26. **James G. D.** — Behçet's syndrome N. Engl. J. Med., 1979, 301, 8, pg. 431.
27. **Jarnum S.** — Gastrointestinal haemorage and protein loss in prymary amyloidosis., Gut., 1965, 6, 14.
28. **Jefries G. H., Holman H. R., Sleisenger M. N.** — Plasma proteins and the gastrointestinal tract, N. Engl. J. Med., 1962, 266, 652.
29. **Jeffries G. H., Slesenger M. N.** — Abnormal enteritic loss of plasma protein in gastrointestinal diseases, Surg. Clin. N. Amer. 1962, 42, 1 125.
30. **Katz L. A., Spiro H. M.** — Gastrointestinal manifestations of diabets N. Engl. J. Med., 1966, 275, 1 350.
31. **Katz, L. A., Spiro H. M.** — Diabetes and the gastrointestinal tract, Gastroenterology, vol. IV, pg. 546, Ed. H. L. Bockus and ass editors. W. B. Saunders, Comp. Philadelphia, Toronto, London, 1976.
32. **Kahn I. J., Jeffries G. H., Sleisenger M. N.** — Malabsorbtion inintestinal scerodерma, Correction by antibiotics N. Engl. J. Med., 1966, 274, 1 339.
33. **Krejs G. J., Lobsinger M. M., Rau R.** — Esophageal function in progressive systemic sclerosis, Acta. Hep. Gastrointerol., 1976, 23, pg. 40.
34. **Krune S. T. M., Trestad R. L.** — A young man with abnormalities of skin and joints and intraabdominal hemorrage., N. Engl. J. Med., 1979, 300, 3, pg. 129.
35. **Lerințiu A., Codre A., Bonyhay C., Corbu P., Gallo T.** — Gastroenteropatia diabetică, Viața medicală, 1980, 1, 17.
36. **Levinson C. G., Kirsner J. B.** — Infiltrative disease of the small bowel and malabsorbtion. Amer. J. Dig. Dis., 1970, 15, 741.
37. **Lynch M. A.** — Oral manifestations of internal disease, Gastroenterogy, vol. 4, Ed. H. L. Bockus and ass editors. W. B. Saunders Comp. Philadelphia, London, Toronto, 1976, pg. 413.
38. **Malins J. M., Mayne H.** — Diabetic diarrhea. A study of 13 patients with jejunal biopsy. Diabetes, 1969, 18, 858.
39. **Marks J., Schuster S.** — Dermatogenic enteropathy, Gut, 1970, 11, 292.
40. **Masson E. E.** — Gastrointestinal lesions occuring in uremia, Ann. Int. Med., 1952, 37, 96.

41. **Matalo N. M., Albo D. Jr.** — Gastrointestinal complications of collagen vascular diseases, Surgical implications, Amer. J. Surg., 1971, 122, 678.
42. **Mc Kusick V. A.** — The genetic approach to the stuty of gastrointestinal disease. Gastroenterol. 1960, 39, 525.
43. **Mincu I.** — Diabetul zaharat, Ed. Med., Bucureşti, 1977.
43.a. **Missmahl H. P., Gafui J.** — Pericolagen and perireticular amyloidosis, Pathol. Microbiol., 1964, 27, 826—842.
43.b. **Munteanu Lucia-Olga** — Corelaţii patologice, Teză doctorat, 1977, I.M.F., Bucureşti.
44. **Neschis M., Siegelman S. S., Rotstein J.** et. al. — The esophagus in progresive systemic scerosis. Amanometric and radiographic correlation, Amer. J. Med. Dis., 1970, 15, 443.
45. **Patterson T., Wegelius O., Skirfvass B.** — Gastrointestinal disturbance in patients with sever rheumatoid arthritis. Acta. Med. Scand., 1970, 188, 139.
46. **Peachey R. D. G., Creamer B., Bierce J. W.** et al. — Sclerodermatous involvement of the stomach and the small and large bowel, Gut., 1969, 10, 285.
47. **Popescu I. Gr.** — Gastroenteropatia cu pierdere de proteine. Referat general şi cazuri personale. Comunicare U.S.S.M., Craiova, secţia Med. int., mai, 1980.
48. **Pounner D. L., Vander Laan W. P.** — Endocrine-gastrointestinal relationships, Gastroenterology, vol. 4, part. II-a, pg. 388, Ed. H. L. Bockus editors, W. B., Saunders Comp., 1976.
49. **Rambaud J. Cl.** — Immunologie et pathologie digestive de la maladie des chaines alfa. Med. Hyg., 1980, 1363, pg. 296.
50. **Roitt I. M.** — Immunologie, mecanismes essentiels. 2-ème edit. Sinep. S. A. Villeurbaune, 1979, France.
51. **Roseman M. D., Sleisenger H. M.** — Systemic disease and the gut., Gastrointestinal disease et M. H. Sleisenger, J. S. Fordtran, W. B. Saunders Comp., Philadelphia, Toronto, 1973.
52. **Samitz M. H.** — Dermatologic-gastrointestinal relationship., Gastroenterology vol 4, Ed. H. L. Bockus and ass editors. W. B. Saunders, Comp. Philadelphia, London, Toronto, 1976, pg. 426.
53. **Schmidt H., Riemann J. F.** — Die Amyloidose des Magen-Darmtraktes, Leber, Magen, Darm. 1981, 11, 105—113.
54. **Seligman N., Danon F., Hurez D., Mihaesco E., Prend'homme J. L.** — Alphachain disease: a new immunoglobulin abnormality, Science, 1968, 162, 1 396.
55. **Sfîrlează V., Rusu M.** — Cercetări privind modificările gastrice şi duodenale la diabetici. Acta diabetologica romana, 1976, vol. 2, 5—6, 335.
56. **Siurala M., Varis K., Lambert B. A.** et. al. — Intestinal absorbtion and autoimmunity in endocrine disorders, Acta Med. Scand. 1968, 184, 53.
57. **Stoiber W., Cohen L. S., Waldman T. A.** et. al. — Tricuspid regurgitation. A rewely recognized cause of protein lossing enteropathy, limphocitopenia and imunologic deficiency. Amer. J. Med., 1968, 44, 842.
58. **Şuţeanu S., Ionescu V., Moangă M.** — Clinica şi tratamentul bolilor reumatice, Ed. Med., Bucureşti, 1977.
59. **Trier J. S.** — Lymphoma, Gastrointestinal diseases. Ed. M. A. Sleisenger, J. S. Fordtran, W. B. Saunders, Philadelphia, London, Toronto, pg. 950.
60. **Tuffanelli D. L., Winkelmann R. K.** — Systemic sleroderma a clinical study of 727 cases. Arch. Derm., 1961, 84, 359.
61. **Ticlete I., Fekete T.** — Coma diabetică asociată cu pancreatita acută, Med. Int., 1976, 3, 211.
62. **Waldmann T. A.** — Protein lossing enteropathy, Gastroenterol, 1966, 50, 422.
63. **Waldmann T. A., Wochner R. D., Laster L., Gordon R. S.** — Allergic gastroenteropathy. A cause of excesive gastrointestinal protein loss. N. Engl. J. Med. 1976, 276, 761.
64. WHO meeting Raport Alpha-Chain disease and related small intestinal lymphma. Arch. Fr. Mal. App. Dig., 1976, 65, 591.
65. **Wilson J. T., Heiner D. C., Lakey M. E.** — Milk induced gastrointestinal bleeding in infants with hypocromic microcytie anemie. J. A. M. A., 1964, 189, 568.

Scanned with OKEN Scanner

7.9. MANIFESTĂRI LA DISTANȚĂ ALE AFECȚIUNILOR DIGESTIVE

Suferințele aparatului digestiv dereglînd economia unor substanțe, se repercută prin diferite mecanisme asupra altor organe sau sisteme, producînd tablouri clinice variate. Afectarea unui organ digestiv se repercută în primul rînd asupra organelor digestive adiacente precum și la distanță. În acest scop vor fi prezentate manifestările la distanță, extradigestive, ale suferințelor acestui aparat.

Manifestări alergice. Dintre manifestările alergice în care este implicat aparatul digestiv, vom discuta doar problema alergiei alimentare, cu manifestări extradigestive, fără a include alergia digestivă care cuprinde manifestările alergice cu localizare strict digestivă.

Problema alergiei alimentare este încă dificilă deoarece diagnosticul acesteia nu se poate sprijini pe teste de laborator sigure, iar relația anamnestică analitică sau dietele de eliminare nu pot diferenția alergia alimentară de intoleranța neimunologică.

De altfel din cauza acestor dificultăți, nu există o definiție precisă a acestui sindrom, astăzi considerîndu-se că bolnav de alergie alimentară este acela care a fost vindecat măcar o dată prin suprimarea alimentului alergen și la care reintroducerea alimentului respectiv a reprodus sindromul (Sarles cit. de 28).

În aceste condiții este dificil a aduce preciziuni statistice avînd în vedere relativitatea criteriului diagnostic. În general alergia alimentară este rară, nu depășește 0,3% din totalul bolilor la copii, frecvența ei scăzînd cu vîrsta. Poate că în realitate frecvența să fie mai mare, dar gastroenterologii au rezerva diagnosticului întrucît consideră că regimurile de eliminare și provocare nu sînt suficiente pentru a face diagnosticul diferențial între alergia alimentară și intoleranța digestivă.

Nici testul terapeutic nu este considerat argument solid pentru susținerea diagnosticului alergiei (28).

Alergia alimentară din punct de vedere imunologic, este o manifestare de tip reaginic dependent, în care intervine IgE, unii admițînd și intervenția altor imunoglobulinie IgG, IgM, IgA.

Ca aspect clinic alergia alimentară se prezintă ca urticarie, edem angioneurotic, uneori eczeme, migrene sau purpură.

Patogenia este dominată de eliberarea sau activarea mediatorilor chimici prin reacții imunologice. Mediatorii sînt histamina, kininele (bradikinina și kallicreina), acetilcholina, serotonina, protaglandinele.

A fost descris un sindrom clinic (Heiner citat de 28) constituit din: diaree recurențială, vărsături, anemie feriprivă, bronhopneumopatie obstructivă. Sindromul este observat, la copii, și este declanșat de lapte.

Cel mai cunoscut sindrom alergic acut este anafilaxia. Instalarea este brutală și dramatică prin șoc (hipotensiune arterială), dispnee, durere abdominală, greață, vărsături, diaree, urticarie, edem angioneurotic.

Sindromul poate fi completat de tulburări de ritm cardiac: tahicardie sinusală, ritm nodal, extrasistolie, fibrilație atrială și semne electrocardiografice tranzitorii de ischemie, leziune.

Scanned with OKEN Scanner

Tabloul alergiei alimentare poate fi uneori cu aspect medicochirurgical, fiind cunoscute apendicitele acute alergice, colicistitele acute, infarcte mezenterice, epiploite alergice și chiar peritonită alergică.

Diagnosticul rămîne dificil, bazîndu-se pe anamneză amănunțită, edem local cu eozinofilie și ameliorarea tabloului clinic la administrarea de antihistaminice; cel mai adesea intervenția chirurgicală clarifică situația.

Alergia la lapte trebuie diferențiată de intoleranța la lactoză, întîlnită și la sănătoși. Diagnosticul alergiei la lapte se sprijină pe testul cutan, care evidențiază anticorpii IgE față de beta-lactoglobină. Același tip de alergie este cunoscut și la carnea de pește care este o alergie de tip II sau III.

Alergia de tip cronic poate fi de tip fixat, tabloul alergic reapărînd totdeauna la reintroducerea alimentului încriminat chiar dacă bolnavul fusese ținut la regim ani de zile.

Alergia cronică poate fi și de tip ciclic, apariția tabloului fiind dependentă de consumul frecvent al alimentului alergizant.

Rezumativ, diagnosticul alergiei alimentare se susține pe următoarele argumente:

— sindromul alergic clinic care apare după consumul unui aliment inocent pentru subiecții sănătoși;

— sindromul are un mecanism patogenic imun;

— sindromul este reprodus prin consumul alimentului respectiv.

Desigur că dificultățile actuale de precizare a diagnosticului creează un grad de rezervă, poate chiar de scepticism, însă după punerea la punct a unei metode diagnostice de laborator multe aspecte ale problemei vor fi schimbate.

Manifestări sistemice. Apar în unele forme de hepatite cronice (hepatita lupoidă) cu dureri articulare, reacții pleurale, pericardice etc. asemănătoare cu cele întîlnite în lupusul eritematos diseminat și avînd probabil tot o patogenie imună.

Manifestări hematologice. Răsunetul hematologic al suferințelor aparatului digestiv este cunoscut, anemiile fiind unele dintre cele mai frecvente manifestări la distanță ale bolilor digestive.

Absorbția fierului și a vit. B_{12} avînd loc la nivelul duodenului și, respectiv ileonului, suferințele tractului digestiv la aceste nivele sau dereglarea unor funcții ale sale pot duce la carența acestor factori necesari unei hematopoieze normale.

Suferințele stomacului care evoluează cu aclorhidrie — gastrite anacide, rezecții gastrice — figurează printre cauzele principale ale anemiilor feriprive, acidul clorhidric avînd rolul de activator al fierului feric în fier feros, formă absorbită a fierului. Aclorhidria nu este un factor decisiv pentru lipsa asimilării fierului, căci și fără acid clorhidric fierul feros alimentar se rezoarbe în condiții normale.

Asocierea suferinței duodenale, locul de asimilare maximă a fierului, constituie un factor de severitate în constituirea carenței de fier. Perturbarea rezorbției fierului este observată în afecțiunile duodenale ce evoluează cu tranzit foarte rapid și în operațiile ce scurtcircuitează duodenul: rezecțiile gastrice cu gastroenteroanastomoză, încă răspîndite și astăzi (8).

Pierderea de fier prin hemoragii digestive trenante este un alt factor care poate produce o anemie feriprivă. În această situație sînt mai des bărbații, constatarea unei anemii feriprive prin sîngerări digestive prelungite, obligă la o analiză minuțioasă. Hernia hiatală, ulcerul gastric și duodenal, cancerul intestinal cu diferite localizări, colita ulceroasă, cancerul gastric și boala Crohn sînt afecțiunile care evoluează cu hemoragii și în subsidiar cu anemii feriprive.

Vitamina B_{12} reprezintă un cofactor important al metabolismului, fiind participantă sub formă de coenzimă la două căi metabolice diferite: sinteza acizilor nucleici și catabolismul unor acizi grași.

O serie de mecanisme complexe, avînd o importanță mare metabolică aparelează absorbția, utilizarea și evită eventualele pierderi sau risipe. Aparatul digestiv are un rol deosebit prin producerea unor factori de mare importanță în metabolismul acestei vitamine: acceptorul R, factorul intrinsec sau factorul permeazic, transcobalamina II și receptorii celulari specifici la nivelul ileonului.

O anemie Biermer secundară, simptomatică (parabiermeriană), poate fi întîlnită în următoarele afecțiuni gastrice: carcinoame, hernii hiatale, anomalii de poziție, stenoză pilorică benignă, arsuri (acid azotic) rezecții gastrice totale sau parțiale. După rezecții gastrice apar mai întîi anemii hipocrome feriprive, pe cînd anemiile megaloblastice apar după 5—10 ani. Frecvența acestor anemii megaloblastice a fost apreciată pînă la 30% din cazurile cu rezecție gastrică; procentul lor este mai ridicat după rezecțiile corpului și mai scăzut după cele ale regiunii fundice sau antrale. Mai rare sînt anemiile megaloblastice secundare unor afecțiuni ale intestinului subțire: stenoze, anastomoze, sprue, celiakie, botriocefaloză. Spre deosebire de anemia Biermer, în aceste anemii megaloblastice se găsește de obicei HCl liber în stomac.

Insuficiența pancreatică externă poate evolua cu o anemie de tip megaloblastic, ce se poate corecta prin administrarea de tripsină sau de extrase pancreatice. Studiile recente au probat că la bolnavii cu insuficiență pancreatică exocrină, vitamina B_{12} la nivelul intestinal este cuplată cu acceptorul R, în timp ce în cazul pancreasului indemn 90% din vitamina B_{12} este cuplată cu factorul intrinsec (25).

Ficatul prin interferențele sale în metabolismul fierului, vitamina B_{12} și a transportorilor poate determina anemii de tipuri variate și nu rareori mixte.

Suferințele intestinale grevează absorbția vitaminei B_{12}, răsunetul hematologic fiind demonstrat de anemiile după rezecții largi intestinale, boala Crohn, tbc intestinal, parazitoze, fistule digestive.

Manifestări pulmonare. Originea embriologică comună a aparatului digestiv și respirator explică coexistența unor procese patologice digestive și respiratorii. Fistule traheo-esofagiene ca urmare a unei reduplicări incomplete, cu apariția de chiste în mediastin, recunosc această bază comună.

Afecțiuni care perturbează tranzitul alimentelor în esofag pot provoca afecțiuni bronșice și pulmonare. Aspirația de alimente din esofag poate duce la infiltrate bronhopneumonice, în general cu simptomatologie redusă. În schimb, rupturi sau perforații ale esofagului în arborele bronșic (în special în carcinomul esofagian) pot duce la bronhopneumonii grave.

Scanned with OKEN Scanner

Pe un material de 400 boli esofagiene, Iverson a constatat prezența în 35% din cazuri de complicații pulmonare, întîlnite mai ales în hernii hiatale, diverticuli Zenker, achalasie, cardiospasm recidivant, fistule esotraheale, stenoze esofagiene, colagenoze.

Este cunoscută de asemenea asociația între ulcere gastroduodenale și BPOC, în special emfizemul pulmonar, întîlnită cu o frecvență între 19—40% (față de 3—5% în populația fără BPOC). Pe 845 ulceroși, West și colab. (1955) a găsit în 25,6% și prezența de pneumopatii cronice. Salzer și Schennach (1973), pe un studiu retrospectiv, au găsit în 324 cazuri de carcinom bronșic o anamneză ulceroasă în 25% din cazuri. Unele studii patogenice acordă precesiunea afecțiunii bronhopulmonare, care prin hipoxie, și uneori medicație iatrogenă (corticoizi), ar favoriza apariția ulcerului; dovezi certe nu au fost însă aduse în această privință.

A fost menționată de asemenea apariția de afecțiuni bronhopulmonare după operații abdominale, în special pe stomac (atelectazii, complicații pulmonare uneori mortale). Producerea lor s-ar datora unor obstacole mecanice, reducerii capacității de ventilație, unor tulburări ale mecanismului de epurare bronșic și scăderii excursiilor diafragmului.

În trecut a fost discutată și frecvența crescută a tuberculozei pulmonare după rezecții gastrice cu anastomoză gastrojejunală (Billroth II), care prin malnutriție ar favoriza apariția bolii.

În cursul unor parazitoze digestive pot apărea inflamații granulomatoase alergice în parenchimul pulmonar, tranzitorii, sau uneori favorizînd apariția unei arteriolite obliterante pulmonare, cu constituirea unui cord pulmonar. Traversarea parenchimului bronhopulmonar, cu sau fără asemenea complicații, are loc în cursul ciclului endogen a numeroși paraziți: Ascaris, Strongyloides, Tenia, Echinococul multilocular, precum și unele filarii. Infecții pulmonare (abcese) pot apărea și în cursul amebiazei intestinale.

Manifestări osoase și articulare. În general este vorba de tulburări complexe digestive, la diferite nivele, începînd cu stomacul, intestinul subțire și secrețiile biliopancreatice.

Lipsa acidului clorhidric în unele afecțiuni gastrice are drept consecință insuficienta digestie a protidelor la care se adaugă absența ionizării calciului.

Suferințele duodenale antrenează un asincronism al secrețiilor biliopancreatice cu bolul alimentar, ajungîndu-se la maldigestia protidelor, lipidelor și calciului (23).

Sînt citate cazuri de osteomalacie după rezecție gastrică, vindecate prin restabilirea circuitului duodenal (20).

Insuficiențele secretorii gastrice și pancreatice se asociază secundar și cu o enteropatie cu viteze mari de tranzit și cu reducerea absorbției calciului (30).

Lipsa rezorbției grăsimilor, prin saponificarea acizilor grași cu săruri de calciu, duce la eliminarea acestor compuși insolubili și la malabsorbția vitaminei D_2. Lipsa vitaminei D_2 nu permite sinteza suportului proteic ce transportă calciul la nivelul peretelui intestinal (30).

Gradul de severitate al deficitului de calciu și vitamină D_2 depinde de durata bolii, de gravitatea și extensia intestinală a bolii, sau de even-

Scanned with OKEN Scanner

tualele rezecții intestinale, eventual de durata și dozajul unui tratament cu corticoizi (colită hemoragică, boală Crohn).

Manifestarea clinică a osteopatiei poate fi de tip porotic sau de tip malacic. Manifestările de tip malacic sînt mai frecvent observate și sînt mult mai expresive clinic față de manifestările osteopatiei porotice.

Osteopatia de tip porotic este mai ușor diagnosticată radiologic, mai ales în stadiile precoce (23). Mai rar au fost menționate necroze osoase aseptice sau neoformări osoase periostale în cadrul unei periostite.

Maldigestia sau malabsorbția protidelor, lipidelor, calciului și vitaminei D_2 duce la o involuție osoasă globală interesînd atît trama protidică, mineralizarea lui, cît și măduva osoasă.

În afecțiuni digestive tratate mai îndelungat cu corticoizi, deficitul de calciu și tulburările osoase se pot datora corticoizilor.

Artropatiile, în suferințele digestive, sînt considerate ca martorii unei reacții generale hiperimune. Au fost descrise mai frecvent artropatii de tip poliartită reumatoidă, spondilită ankilozantă, artită sacroiliacă.

Tabloul cel mai sugestiv se întîlnește în colita ulceroasă în care interesarea preferențială articulară este pe articulațiile mari și pe rachis. Uneori debutul bolii evocă o poliartrită reumatoidă, însă factorul reumatoid este absent, iar evoluția este paralelă cu gravitatea colitei ulceroase.

La acești bolnavi și pielea poate prezenta manifestări variate: eriteme multiforme, eritem nodos sau chiar piodermite gangrenoase, considerate ca o reacție la distanță a bolii prin anomalii imunologice. De altfel cu aceeași interpretare întîlnim și alte modificări: oculare — corioretinite, tromboflebite uneori emboligene, endocrinopatii (18).

Hipocratismul digital secundar este o altă manifestare la distanță a unor boli digestive: apare în colita ulceroasă, în cancere intestinale ca stare paraneoplazică, alături de dermatomiozite, acantosis nigricans.

Apariția acestui sindrom în relație cu boala este probată prin dispariția lui după tratamentul chirurgical care elimină segmentul bolnav (17).

Evoluția lungă și severă a acestor colite ulceroase poate sfîrși cu amiloidoză.

Aceste tipuri de manifestări se întîlnesc și în polipoza intestinală, tbc intestinală, maladia Crohn, limfogranulomatoza intestinală, cancerul intestinal.

Manifestări cutanate și mucoase. Asociația de manifestări digestive și cutanate poate fi întîlnită în trei situații deosebite:

1. boli ale aparatului digestiv cu manifestări cutanate asociate sau secundare;
2. boli cu caracter mai general care afectează concomitent aparatul digestiv și pielea;
3. boli ale pielii cu manifestări digestive.

În cele ce urmează vor fi discutate numai primele două situații.

1. Unele boli digestive se însoțesc de manifestări cutanate, caracteristice pentru tabloul clinic al bolii, pe cînd în altele, manifestările cutanate sînt neobligatorii, cu caracter secundar sau de complicație.

Din prima categorie fac parte manifestările cutanate din cîteva tipuri de polipoză digestivă:

a. în sindromul *Peutz-Jeghers*, polipi de obicei multipli, cu sediu mai frecvent pe intestinul subțire și mai rar pe stomac sau colon, coexistă cu

depozite de pigment melanic sub formă de obicei de mici pete brune sau negre, mai rar albăstrui, situate pe față, mai ales peribucal pe buze, pe mucoasa bucală și pe mîini;

b. în sindromul *Gardner*, o polipoză mai mult colică este asociată cu diverse manifestări cutanate: chiste sebacee, epidermoide, tumori fibroase subcutanate, dar uneori situate și în peretele abdominal și țesutul subperitoneal. Au fost citate și cîteva cazuri cu dinți supranumerari multipli;

c. în sindromul *Cronkhite-Canada*, este caracteristică asocierea unei polipoze gastrointestinale cu modificări ectodermice: pigmentarea de obicei difuză a pielii, sub formă de pete pigmentare, interesînd și plicile palmare, alopecie, alterări ale unghiilor care sînt subțiri, friabile și pot cădea.

— Din a doua categorie (manifestări cutanate neobligatorii) fac parte:

a. leziunile cutanate și mucoase întîlnite în colita ulcerohemoragică și în boala Crohn: pyoderma gangrenosum, eritem nodos, eritem multiform, purpură, fistule perianale (mai frecvente în b. Crohn), afte, stomatite;

b. Acanthosis nigricans, dermatoză constituită din hipertrofie papilară, hiperkeratoză și hiperpigmentație, cu sediu în unele regiuni ca axila, ceafa, regiunea ano-genitală, întîlnită în unele neoplasme digestive (adenocarcinom gastric);

c. manifestări cutanate diverse ce apar în cursul unor sindroame de malabsorbție: dermatite eritematoase sau psoriasiforme, eczeme, ichtioză, purpură, pigmentări de tip pelagroid sau addisonian, alopecie, coilonichie, semne cutanate de pelagră, stomatite și glosite, stomatită angulară. În unele cazuri de steatoree asociată cu psoriasis sau dermatită exfoliativă, s-a emis ipoteza că afecțiunea pielii ar fi cea primară și s-a propus pentru aceasta și numele de enteropatie dermatogenică;

d. sindromul flush, manifestare a sindromului carcinoid, în special cu metastaze hepatice, condiționat vascular și caracterizat prin accese de roșeață a feței, gîtului, toracelui, brațelor, însoțite de valuri de căldură și cu durată de cîteva minute, mai rar de ore. Roșeața se datorește unei dilatații intense capilare și arteriale produsă de eliberarea de serotonină din tumoare. Cu timpul, accesele de flush pot duce la modificări cutanate permanente, asemănătoare cu cele din pelagră: cianoză durabilă, telangiectazii, depigmentări și hiperkeratoză;

e. manifestările cutanate prezente în cursul hepatitelor cronice active și mai ales în cirozele hepatice: steluțe vasculare, uneori apărînd mai multe concomitent, localizate la față, trunchi, mîini; eritroza palmară ce trebuie diferențiată de eritroza congenitală, mai rară (prezentă de la naștere sau din copilărie); scăderea pînă la dispariție a părului axilar, pectoral și pubian; modificări ale unghiilor, retracția aponevrozei palmare (b. Dupuytren); hiperpigmentări ale pielii și mucoasei bucale în hemocromatoză (ciroză pigmentară, diabet bronzat); hiperpigmentare de obicei difuză, xantoame tuberoase la zonele de extensie și xantelasmă în cirozele biliare; eritem în fluture al feței, steluțe vasculare, eritem palmar în hepatita lupoidă (ciroza juvenită);

f. petele echimotice ce apar rareori în pancreatita acută sau în gangrena intestinală, cu localizare periombilicală (semnul Cullen) sau pe flancuri, în special în stînga (semnul Grey-Turner). Tot în pancreatita

acută și în neoplasmul pancreatic au fost semnalate, cu totul rar, necroze grase subcutane metastatice, sub formă de noduli roșietici dureroși.

2. În unele boli cu caracter mai general, manifestări cutanate coexistă cu tulburări digestive și adesea și cu manifestări din partea altor organe. În această categorie se încadrează:

— Mastocitozele primare, stări patologice de cauză necunoscută, caracterizate prin proliferări neoplazice sau nonneoplazice a mastocitelor, în care, pe lîngă manifestarea cutanată tipică, „urticaria pigmentosa" (pete sau plăci urticariene, uneori noduli, cu apariție în pusee la nivelul toracelui și membrelor și care cu timpul se pigmentează), însoțită uneori de flush spontan sau postprandial (prin eliberare de histamină), se întîlnesc dureri abdominale colicative recurente, diaree și uneori ciroză hepatică.

— Boala *Behçet*, cu ulcerații aftoide pe mucoasa bucală, anală și genitală, manifestări cutanate: eritem nodos, pustule și intestinale cu leziuni asemănătoare celor din boala Crohn sau colita ulceroasă cu complicații oculare (iridociclite, hypopion, periflebită retiniană).

— Boala *Ehlers-Danlos*, în care pe lîngă semnele cutanate predominante (piele hiperextensibilă, laxă, lucioasă, pergamentată, fragilă), se întîlnesc și manifestări digestive: hernie hiatală, diverticuli, hemoragii, perforații sau rupturi intestinale.

— Boala *Degos*, rar întîlnită, mai mult la bărbați tineri, este o vasculită care afectează pielea și intestinul, datorită unor tromboze venoase ce provoacă atrofii ale pielii și necroze segmentare intestinale. Manifestările cutanate reprezentate de papule cu ombilicare centrală și telangiectazii periferice, sînt urmate într-o fază mai tardivă de manifestări intestinale ce se traduc prin episoade dureroase abdominale, cu vărsături, hemoragii și adesea perforații.

— Sindromul *Stevens-Johnson*, uneori produs prin sensibilitate la unele medicamente, asociază în tabloul său clinic la semnele cutanate ce predomină (eritem multiform cu debut precedat de semne generale, febră, astenie, uneori angină, și leziuni inițial eritemato-maculo-papulare ce evoluează spre un stadiu eritemato-vezicular și final spre un stadiu eritemato-bulos) și leziuni ulcerative ce pot fi localizate pe orice porțiune a tubului digestiv, susceptibile de a provoca sîngerări.

— Sindromul *Aldrich*, rar întîlnit, cu determinare genetică, de tip recesiv, întîlnit numai la copii de sex masculin, este caracterizat printr-o erupție eczematoasă, cu tendință de infectare (furunculoză), însoțit de episoade diareice.

— Acrodermatita enteropatică întîlnită uneori la copii, asociază o diaree episodică severă, refractară la tratament cu manifestări cutanate de tipul unei erupții veziculare, adesea cu tendință la infectare, cu sediul pe suprafețele de extensie ale membrelor, spațiile interdigitale și pielea din jurul gurii, ochilor și anusului. Uneori au fost semnalate și deficite primitive enzimatice (dizaharidaze, peptidaze).

— Purpura *Schönlein-Henoch* asociază manifestări cutanate sub formă de erupții purpurice, cu manifestări digestive: dureri abdominale, melenă și mai rar invaginații sau perforații intestinale.

— Sclerodermia difuză, pe lîngă manifestările tegumentare caracteristice, poate uneori să aibă și manifestări digestive: xerostomie, disfagie și

pirozis, uneori esofagită de reflux cu formare de stricturi, vărsături, distensie abdominală, dureri, diaree, malabsorbție, pneumatoză chistică intestinală, ciroză biliară.

Tulburări hidroelectrolitice. Tubul digestiv are importanță atît în aport cît și în pierderile hidroelectrolitice.

Lichidul intestinal are o compoziție electrolitică variabilă după nivelul diferitelor segmente ale tractului, în general însă conținutul de sodiu este inferior nivelului plasmatic. Lichidul intestinal este considerat hipoton în contrast cu secreția pancreatică și biliară care sînt hipertonice printr-un conținut mai mare de săruri (30).

Pierderile de lichid intestinal, lichid hipotonic, vor duce implicit la pierderi predominant hidrice, ce duc la hipertonicitatea osmotică a lichidului extracelular.

Intestinul, în situații patologice, poate determina pierderi hidro-saline, uneori de mare severitate, cu repercusiuni asupra echilibrului hidroelectrolitic. Diareele duc la pierderi, indiferent de cauzele care le determină:

— alterările mucoasei intestinale care dirijează absorbția apei și electroliților — maladia celiacă, enteropatii diverse;

— malabsorbția grăsimilor și sărurilor biliare ce pot produce secundar malabsorbția apei electroliților;

— popularea microbiană intraluminală.

În alterările mucoasei intestinale este perturbată rezorbția sodiului, această malabsorbție antrenînd malabsorbția apei.

Un alt mecanism de malabsorbție a apei și a electroliților se produce în tulburările de absorbție a grăsimilor și sărurilor biliare, dintre care acidul desoxycholic în special împiedică absorbția apei la nivelul ileonului și colonului. Acizii grași neabsorbiți produc diaree și este posibil ca o parte dintre ei, sub acțiunea bacteriilor intestinale, să ia o configurație moleculară asemănătoare ricinoleatului care are o acțiune foarte energic detergentă asupra mucoasei intestinale.

Sărurile biliare produc pierderi hidro-saline prin diaree datorită fie efectului detergent asupra mucoasei intestinale (17) fie prin activarea AMP ciclic din celulele intestinale, activare care are un efect secretor.

Gradul deshidratărilor hidro-saline, variază, după natura și faza bolilor intestinului: boala celiacă, rezecții întinse ileale, boala Crohn, enterocolite acute și cronice, colopatii.

Stări grave de dezechilibre hidroelectrolitice se observă și în sindromul Zollinger-Ellison, în care diareea este secundară malabsorbției apei și electroliților în intestinul subțire.

Suferința intestinală cuprinde întreg intestinul, porțiunea duodeno-jejunală avînd leziuni organice datorită cantităților enorme de suc gastric deversat.

Hipergastrinemia are un efect direct de reducere a absorbției sodiului și a apei. Aceste elemente induc și creșterea apreciabilă a vitezei tranzitului intestinal care nu are capacitatea de a rezorbi masa de lichid ce se găsește în intestinul subțire la acești bolnavi (11).

În sindromul *Verner-Morison*, debitul hidroelectrolitic este normal la nivelul duodenului, secrețiile gastrice și biliopancreatice fiind normale (11).

Debitul hidro-ionic intraluminal crește de-a lungul intestinului, ajungînd la nivelul ileonului la debite foarte mari de pînă la 9 l/24 h. Este

un intestin în stare secretorie sub acţiunea VIP şi posibil a unui amestec de polipeptide (11). Este o secreţie unidirecţională de sodiu din plasmă spre lumenul intestinal, alterare care se cuplează cu lipsa absorbţiei sodiului glucodependent (14).

Tulburări ale metabolismului hidroelectrolitic sînt întîlnite şi în insuficienţa hepatică, în special în ciroze hepatice decompensate. În această boală fenomenele ce contribuie la dezechilibru sînt diverse, în special circulatorii, cu redistribuţia sîngelui intrarenal şi devierea sîngelui renal cortical spre medulară. Se asociază şi mecanismul endocrin prin secreţia de aldosteron şi ADH.

O altă cauză a stărilor de deshidratare sînt vărsăturile gastrice din stenozele pilorice. În stenozele maligne, vărsăturile nu conţin acid clorhidric decît în mică cantitate, deshidratarea fiind mai mult hidrică.

În stenozele ulceroase vărsăturile sînt însă bogate în electroliţi, ducînd la deshidratări saline cu alcaloză, hipocloremie, creşterea acidităţii urinare, a clorului urinar. Deshidratarea hidroelectrolitică antrenează o hiperazotemie extrarenală.

Acidoza urinară secundară este datorită imposibilităţii rinichiului de a secreta cantităţi convenabile de Na^+ şi K^+.

Pierderile de K^+ prin vărsături se asociază cu pierderile prin tubul contort distal renal, sub inducţia aldosteronismului secundar şi prin secreţia tubulară a K^+, cunoscută în stările de alcaloză.

Consecinţele metabolice sînt deosebite la nivel celular, modificările pH lichidului extracelular, dereglînd schimburile ionice celulare. Pierderile de Na^+ antrenează migrarea K^+ în celule chiar în condiţii de hipokaliemie. În sens invers pierderile de K^+ sînt înlocuite la nivel celular în proporţie de $2\,Na^+$ şi $1\,H^+$ pentru $3\,K^+$, fapt ce produce un grad de acidoză celulară în prezenţa unei alcaloze extracelulare.

Depleţia potasică poate fi indusă şi prin fistule biliare, gastrocolice, pancreatice, ca şi prin pierderile de la nivelul colonului: diaree, abuz de laxative.

Acest bilanţ precar hidroelectrolitic este realizat adeseori în suferinţele digestive, ele avînd o gravitate variabilă, în general fiind reversibil la administrarea corectă a K^+, Na^+, Cl^- şi apei, rinichiul şi plămînul ajustînd dereglarea prin mecanismele intrinseci (18) (30).

Desigur uneori se asociază şi alterări plasmatice care agravează starea şi aşa gravă a unor bolnavi. Aceste alterări plasmatice se referă la scăderea protidemiei totale, a albuminelor serice aşa cum se observă în suferinţele hepatice cronice sau în cancerele digestive.

Modificări circulatorii. Dintre organele digestive ficatul are o funcţie circulatorie fiind plasat ca o ecluză între circulaţia portă şi cavă. În ciroza hepatică se cunosc shunturile porto-cave dezvoltate pe un gradient crescut al presiunii portale.

Cercetările ultimilor 20 de ani (31, 13) au evidenţiat în ciroză apariţia unui sindrom circulator hiperkinetic cu scăderea rezistenţei periferice prin vasodilataţie arteriolară produsă de o substanţă vasoactivă (VDM).

Sindromul se traduce prin tahicardie, volemie crescută, tegumente calde, palme şi plante roşii, viteză de circulaţie crescută (6).

Scanned with OKEN Scanner

La nivelul pulmonar s-a observat o hipertensiune a arterei pulmonare (serotonina) și mai ales deschiderea unor shunturi arterio-venoase pulmonare care duc la scăderea oximetriei arteriale (13).

Shunturi foarte importante porto-pulmonare drenează sîngele portal în venele pulmonare, mărind admisia de sînge venos în circulația arterială sistemică.

Un alt fenomen circulator remarcat la cirotici este redistribuția masei sanguine cu scăderea debitului eficace în viscere. Rinichiul este organul cel mai afectat, alterarea funcției sale servind și de criteriu de clasificare a evolutivității bolii (31).

Rinichiul în ciroza hepatică contribuie la retenția hidrosalină prin aldosteronism secundar.

Insuficiența renală este finalul istoriei naturale a acestui sindrom.

Explorarea renală funcțională este importantă nu numai pentru aprecierea justă a fazei de evoluție a bolii, a prognosticului ei (scăderea fluxului glomerular, scăderea kaliurezei etc.) dar și pentru aplicarea justă a terapiei diuretice (13, 31).

O altă manifestare la distanță este sindromul de insuficiență hepatorenală. În patogenia și fiziopatologia acestui sindrom pe lîngă tulburările enunțate mai sus, se adaugă și deficitul hepatic de neutralizare a endotoxinemiei portale.

Endotoxinele de origine intestinală nemaifiind neutralizate acționează la distanță producînd alterări hematologice (trombopenie, agregare plachetară crescută) (5), vasculare (vasodilatație periferică, deschiderea shunturilor arterio-venoase periferice, creșterea permeabilității capilare), redistribuția circulației renale cu scăderea fluxului plasmatic renal și derivarea sîngelui cortical spre medulară. Apoi se produc necroze corticale care duc la insuficiență renală.

Endotoxinemia deteriorează și mecanismele imunologice, ele stimulînd și sinteza policlonală a imunoglobulinelor.

Studiile efectuate (31) au arătat o relație statistică între gradul endotoxinemiei, gravitatea leziunii hepatice și mai ales a complicațiilor cirozei. Dintre complicații, insuficiența renală se detașează prin cel mai strîns raport cu endotoxinemia și cu gravitatea evoluției bolii.

Instalarea sindromului endotoxinic este agravată de asocierea sindromului biologic celular energopriv observat adesea în agresiuni toxi-infecțioase, stări de șoc și tradus printr-o adevărată insuficiență energo-dinamică a celulelor datorită scăderii metabolismului energetic, cu creșterea lactatului și piruvatului seric la care se asociază diminuarea fosfatului macroergic.

Manifestări renale. O relație între litiaza renală și bolile inflamatorii intestinale (colita ulceroasă și boala Crohn) este astăzi bine stabilită. Incidența litiazei renale în aceste boli variază în diverse statistici între 2,6—7,2%, față de 0,1% la bolnavi internați pentru alte boli. Incidența calculilor crește de trei ori la bolnavii operați și ajunge pînă la 18% la purtătorii unei ileostomii.

În producerea acestei litiaze au fost discutați mai mulți factori: a) scăderea pH-ului urinar corelată cu o ușoară acidoză metabolică secundară rezecției colice; b) scăderea volumului urinar cu creșterea greutății specifice a urinei; c) infecțiile tractului urinar; d) creșterea excreției urinare

de calciu și acid uric, datorită în parte corticoizilor; e) scăderea excreției urinare de substanțe solubilizante (Na, Mg, citrați etc.).

După rezecția de intestin subțire a fost semnalată uneori o litiază oxalică cu hiperoxalurie. Hiperoxaluria, care este reductibilă prin administrare de colestiramină, a fost considerată sau secundară suprimării circulației enterohepatice a sărurilor biliare, sau datorită absorbției crescute de glioxilat, care este ulterior transformat în oxalat de ficat. Numeroase lucrări care au studiat „hiperoxaluria enterică", asociată unor boli intestinale subliniază prezența frecventă în asemenea cazuri și a unei steatorei. Hiperoxaluria enterică este atribuită alterării permeabilității mucoasei colice, datorită acizilor grași și biliari, care cresc absorbția de oxalați (14 a).

BIBLIOGRAFIE SELECTIVĂ

1. **Abernathy R. S.** — Homeloguous and Heterologuous Resistance of Mice Given Bacterial Endotoxin, J. Immunol., 1975, 78, 387—394.
2. **Allen RH, Seetharam B., Podel ER., Alpers DH** — Effect of proteolytic enzymes on the Binding of Cobalamin to R protein and intrinsic factor, Clin. Invest., 1978, 61, 47—54.
3. **Allen RH., Seetharam B., Allen N. C., Podel ER., Alpers D. H.** — Correction of cobalamin malabsorbtion in pancreatic insufficiency with a cobalamin analogue that binds wits high affinity to R protein but not intrinsic factor, J. Clin. Invest., 1978, 61, 1 628—1 634.
4. **Arne L., Mouton M., Seilhean A.** — A propos d'un syndrome douloureux des membres inférieurs d'origine ostéomalacique secondaire à une gastréctomie, J. Med., Bordeaux, 1960, 137, 720—723.
5. **Arredondo M. I., Kampschmidt R. F.** — Effect on endotoxins on phagocytic activity of the reticuloendothelial system of the rat, Proc. Soc. Exp. Biol. Med., 1963, 112, 78—81.
6. **Atkinson M., Losowsky M. S.** — Plasma osmotic pressure in relation to the formation of ascites and Oedema in liver disease, Clin. Sci., 1962, 22, p. 383.
7. **Bailey M. F.** — Endotoxin, bile salts and renal function in onstructive jaundice, Br. J. Surg., 1976, 63, 774—778.
8. **Berceanu S.** — Hematologia clinică, Ed. med., București, 1977.
9. **Bashour F. F., Cochran P. W.** — Existence of pulmonary blood shunting from artery to vein in laennec's cirrhosis, J. Lab. Clin. Med., 1962, 35, p. 12.
10. **Bensaude R., Hillemand P., Augier P.** — Hippocratisme digital et polypose intestinale, Bull. et. Mem. Soc. Med. Hop. Paris, 1972, 93—99.
11. **Bernier J. J., Rambaud J. C., Modigliani R., Matuchansky C.** — Physiopatologie des diarrhées hydro-electrolytique (1-ére partie) Gastroenterolog. Clin. Biol., 1979, 3, 397—404.
12. **Dedieu P.** — Absorption de la vitamine B_{12}: physiologie et pathologie. Arch. Fr. Mal. App. Dig., 1975, 64, 65—82.
13. **Dobreanu Enescu Viorica** — Tulburări cardiace și hemodinamice sistemice din hepatita cronică și ciroza hepatică, Probleme de hepatologie, sub red. V. Runcan, Ed. Med., București, 1964, p. 216.
14. **Field M.** — Intestinal secretion effect of cyclic AMP and its role in cholera, N. Engl., J. Med., 1971, 284, 1 137—1 144.

14.a. **Dobbins J. W., Binder H. J.** — Derangement of oxalate metabolism in gastrointestinal disease, in Progress is Gastroenterology vol. 3., ed. Yerzy Glas G. B. 1977, Grune-Stratton, 505—518.

15. **Gaginella T. S., Lewis J. C., Phillips S. F.** — Rabbit ileal mucosa exposed to fatty acids, bile acid and other secretagogues scanning electro microscopic appearances, Am. J. Dig. Dis., 1977, 22, 781—789.
16. **Gheorghescu B., Breasla I.** — Diagnosticul cu radioizotopi în clinică, Ed. Med., București, 1964.

17. **Guillemin G., Dissard P., Clementi M., Vachon A.** — Colectomie totale pour polypose rectocolique diffuse, Arch. Mal. App. Dig., 1960, 49, 288—294.
18. **Harrison T. R.** — Principes de médecine interne, Ed. Flammarion, Paris 6er Edition.
19. **Henrion J., Lebrec D., Nahum H., Benhamou P.** — Varices pseudotumorales du mediastin en cas d'hypertension portale, Gastroenterolog., Clin. et Biol., 1979, 3, 453—457.
20. **Hillemand J., Mialaret J., Boutelier D.** — A propos d'une ostéomalacie après gastrectomie partielle avec anastomose gastro-jéjunale. Transformation par rétablissement du circuit duodenal, Arch. Mal. App. Dig., 1960, 49, 489—500.
21. **Hori M., Austen W. G., McDermott W. V.** — Role of hepatic arterial blood flow and hepatic nerves on renal circulation in the dogs, Am. Surg., 1965, 162, 849—862, 949—958.
22. **Jick H. Kamm E. D., Snyder J. G., Morrison R. S., Chalmers T.** — On the concentrating defect in cirrhosis of the liver, J. Clin., 1964, 43, 258—266.
22.a. **Jones Avery F., Gumer J. W. P., Lennar-Jones J. E.** — Clinical gastroenterology Thnd. Ed. Blackwell, Sc. Publ. Oxford—Edinburgh.
23. **Louyot P., Gaucher A., Metz R., Goullon F.** — Fonction gastrique et deséquilibre phosphocalcique au cours de la P.C.E. Journées de Rhumatologie de Namur, 11 et 12 juin 1960.
24. **Mathieu J.** — L'ostéose raréfiante des gastrectomisés. Thèse méd. Nancy, 1960, 236.
25. **Matuchansky C., Rambaud J. C., Modigliani R., Bernier J. J.** — Vitamine B_{12} malabsorption in chronic pancreatitis, Gastroenterology, 1974, 67, 406—407.
26. **Mc Clay R., Baldus W. P.** et al. — Plasma volume and renal circulatory function in cirrhosis, Ann. Intern. Med., 1967, 66, 2, 307.
27. **Modigliani R., Mary J., Bernier J. J.** — Effects of synthetic human gastrin I on movements of water, electrolytes and glucose across the human small intestine, Gastroenterology, 1976, 71, 978—984.
28. **Păun R., Popescu I. G.** — Bolile alergice. Ed. Med., Buc., 1977.
29. **Schmid W. C., Phillips S. F., Summerskill W. H. J.** — Jejunal secretion of electrolytes and water in non-tropical sprue, J. Lab. Clin. Med., 1969, 73, 772—783.
30. **Vannotti A.** — Clinique et physiopathologie médicales, Ed. Librairie Maloine, Paris.
31. **Vesin F., Traverso M., Hirsch Cattan R.** — L'insuffisance rénale circulatoire spontanée du cirrhotique, Sem. Hop. Paris, 1962, 38, 3 598—3 601.

7.10. UNELE BOLI MAI RARE

Din numărul mare de boli și sindroame digestive au fost alese, fără un criteriu bine definit, pentru o prezentare sumară, dar suficientă pentru a permite în practică o recunoaștere și o luare de atitudine terapeutică, sau cel puțin o sugerare diagnostică, un număr cu totul redus de entități clinice, obiectivul principal al prezentării fiind mai mult o exemplificare a varietății aproape nelimitate a patologiei digestive.

Cunoașterea acestor boli, în afară de o importanță practică directă, este de dorit să stimuleze îndeosebi pe specialiști la lărgirea informației lor în domeniul vast dar destul de puțin cunoscut și abordat al patologiei mai rar întîlnite a aparatului digestiv.

Scanned with OKEN Scanner

7.10.1. LIPOMATOZA VALVULEI ILEOCECALE

Afecțiune rar diagnosticată (aproape 100 cazuri pînă în 1979), lipomatoza valvulei ileocecale este caracterizată printr-o infiltrație difuză în submucoasa valvulei ileocecale și a segmentelor ileocecale învecinate.

Este întîlnită mai mult la femei în vîrstă de peste 50 ani, de obicei obeze și deși incidența nu este cunoscută, este considerată de unii (1) ca cea mai frecventă afecțiune benignă a regiunii ileocecale.

Etiologia și *patogenia* sînt încă neprecizate, deși au fost incriminați diverși factori, ca: perturbarea metabolismului lipidic, inflamații ale mucoasei, aderențe postoperatorii, prolapsul mucoasei valvulare în cec cu tracțiunea și inflamarea ei secundară, invaginații cronice recidivante cu hipoxie tisulară consecutivă.

Tablou clinic. În numeroase cazuri afecțiunea rămîne asimptomatică. În cazurile cu simptome, acestea sînt reprezentate de dureri difuze sau de tip colică în hemiabdomenul drept, grețuri, vărsături, flatulență, tulburări de tranzit (diaree sau constipație), hemoragii colono-rectale, uneori slăbire.

Din *examenele paraclinice,* examenul radiologic (irigografie) pune în evidență imagini lacunare bine delimitate în zona valvulei ileocecale, uneori cu aspect radiar, iar colonoscopia contribuie în cea mai mare măsură la precizarea diagnosticului.

Evoluția este de lungă durată și poate fi complicată de apariția unei hemoragii importante, care poate impune un tratament chirurgical. Intr-un asemenea caz s-a citat apariția unei recidive a afecțiunii la 11 luni după rezecția ileocecală.

Diagnosticul pozitiv este sugerat de examenul radiologic și precizat prin colonoscopie sau peroperator.

Diagnosticul diferențial clinic se face cu boli mai frecvente cu simptomatologie similară, cu care l.v.i. este ades confundată: apendicite, colecistopatii, boli ale aparatului urogenital feminin, obstrucții intestinale, hemoragii digestive inferioare. Imaginea radiologică poate pune probleme de diagnostic diferențial cu un edem sau prolaps al mucoasei valvulei, cu o infiltrație inflamatorie, tumori cecale, limfoame, carcinoid, endometrioză.

Tratamentul este în cazurile asimptomatice conservator, cu control periodic radiologic și colonoscopic. Cînd tulburările sînt importante, sau în prezența unei hemoragii abundente, se recurge la tratament chirurgical, care, în funcție de situația locală, variază de la o simplă cecotomie cu corectură plastică a valvulei, sau excizia acesteia cu rezecție ileocecală limitată, pînă la hemicolectomie dreaptă cu ileo-tranversostomie.

BIBLIOGRAFIE SELECTIVĂ

1. **Bourgeron R.** et al. — La lipomatose de la valvule iléocaecale, Arch. Fr. mal. app. dig., 1974, 63, 33.
2. **Hovelius L.** — Lipomatosis of ileocecal valve, Arch. Chir. Scand., 1973, 139, 673.
3. **Kelch L., Adlung J.** — Rezidiv nach operierter Lipomatose der Ileozäkal Klappe, Leber, Magen, Darm, 1979, 9, 28.

7.10.2. DILATAŢIA ACUTĂ A COLONULUI

Sindromul Ogilvie este o afecţiune caracterizată prin dilataţia acută a colonului, independentă de orice cauză organică însă asociată constant cu suferinţe extracolice. A mai fost descrisă şi sub numele de pseudo-obstrucţie a colonului.

Descrisă pentru prima oară în 1948 de Ogilvie, dilataţia acută idiopatică a colonului este o afecţiune foarte rară. Pînă în 1978, erau descrise în literatura medicală, 89 cazuri.

Sindromul este mai frecvent întîlnit la bărbaţi (80%), decît la femei (20%). În circa 33% din cazuri, indivizii afectaţi de această maladie sînt alcoolici, majoritatea lor depăşind vîrsta de 60 ani. Se citează cazuri, în care acest sindrom a apărut şi la indivizi mai tineri (2).

Afecţiunile extracolice mai frecvent asociate sindromului Ogilvie sînt următoarele: intervenţii chirurgicale pe abdomen, traumatisme recente, insuficienţă cardiorespiratorie acută, stări infecţioase şi boli meningocerebrale. De asemenea această afecţiune poate fi întîlnită în infiltraţiile neoplazice ale spaţiului retroperitoneal şi la persoanele care sînt tratate cu medicamente neurotrope.

Tabloul clinic se instalează lent şi progresiv într-un interval de 2—3 zile, după care, în mod rapid, se conturează întregul tablou morbid al bolii. Acesta este dominat de distensia importantă a abdomenului şi de oprirea inconstantă a tranzitului intestinal.

Din punct de vedere biologic, bolnavii prezintă frecvent o hiperleucocitoză şi mai rar, tulburări hidroelectrolitice (hipernatremie şi hipokaliemie) şi hiperamilazemie.

La examenul radiologic se pot pune în evidenţă două aspecte diferite. La peste 50% din cazuri, dilataţia este segmentară, localizată la nivelul cecului şi a colonului ascendent şi uneori şi a transversului pînă la unghiul lienal. În alte cazuri, distensia colonului poate fi observată în totalitate. Absenţa unor nivele hidroaerice şi persistenţa eliminării de gaze permit excluderea prezenţei unor leziuni organice stenozante.

Etiopatogeneza sidromului nu este încă complet cunoscută. Se emite frecvent ipoteza unei tulburări a inervaţiei simpatice a colonului determinată de obicei de prezenţa unei afecţiuni neoplazice retroperitoneale. Potrivit acestei ipoteze, un rol important l-ar juca disfuncţia inervaţiei extrinseci a colonului, responsabilă de abolirea peristalticei intestinale.

Pe de altă parte, ţinîndu-se seama de constanta asociere a unei afecţiuni extracolice, s-a emis şi ipoteza unei pareze intestinale localizate la colon, ca o reacţie la o stare de stress analogă cu fenomenele ce apar în ulcerul acut al cecului.

Evoluţia depinde de următorii trei factori: de condiţiile generale ale bolnavului, de severitatea afecţiunii extracolice asociate şi mai ales de apariţia eventuală a unei perforaţii cecale, care se poate observa la circa 33% din cazuri, fapt care conferă afecţiunii un prognostic sever. În circa 30% din cazuri se produc decese.

Tratamentul dilataţiei idiopatice acute a colonului este preventiv şi curativ.

Scanned with OKEN Scanner

Tratamentul preventiv constă din eliminarea tuturor cauzelor care ar putea genera această afecțiune și aplicarea unor mijloace eficiente și precoce de corectarea tulburărilor ce apar în cursul acestor boli.

Tratamentul medical curativ constă din reechilibrarea dezechilibrelor hidroelectrolitice și administrarea de medicație stimulatoare a peristaltismului intestinal. În cazurile în care se produc perforații cecale, tratamentul este obligatoriu chirurgical.

7.10.3. ENDOMETRIOZA INTESTINALĂ

În cursul endometriozei, afecțiune caracterizată printr-o localizare anormală de țesut endometrial, zone de mucoasă endometrială heterotopă pot apărea în peretele intestinal.

Dacă incidența endometriozei este evaluată la 15% din femeile în perioada de maturitate ovariană, cea a localizării intestinale este apreciată la 3—4% .

Localizările intestinale ale insulelor heterotope de endometru sînt, în ordinea frecvenței: sigmoidul și rectul, septul rectovaginal, intestinul subțire (mai ales ileonul), cecul, apendicele. În jurul insulelor heterotope de endometru apar frecvent reacții inflamatorii ce pot duce secundar la scleroze și stenoze ale intestinului.

Patogenia endometriozei a fost explicată fie prin implantarea de particule de endometru vehiculate prin trompe, care ar explica endometrioza cu localizări abdominopelviene, fie prin metastaze hematogene, ipoteză pentru care pledează existența de endometrioză cu localizări pulmonare, vertebrale, crurale etc., sau limfatice.

Tablou clinic. Mucoasa endometrială heterotopă fiind supusă ca și endometrul uterin, acelorași influențe hormonal-regulative și simptomele endometriozei intestinale sînt dependente de ciclul hormonal. Ele sînt reprezentate de dureri la defecație, dureri în abdomenul inferior și uneori sîngerări colonorectale în perioada menstrelor, constipație sau ileus recidivant prin strîmtorarea lumenului intestinal, dispareunie, formațiuni tumorale ce-și măresc, prin congestie, volumul în timpul menstrelor, hemoragii digestive inferioare (rare), produse de ulcerația mucoasei la nivelul zonei de endometrioză. Rareori endometrioza poate degenera malign.

Examene paraclinice. La irigografie zona de endometrioză poate apărea ca o lacună cu contur precis și mucoasă vecină intactă, sau ca o proeminență polipoidă intraluminală. În cursul menstrelor, imaginile apar mai evidente și mai mărite, uneori însoțind și un grad de stenozare a lumenului. La examenul endoscopic insulele de endometru, fiind situate de regulă în submucoasă sau musculară, apar ca zone albăstrui submucoase ce proemină sub o mucoasă normală; alteori se observă numai o strîmtorare a lumenului.

Diagnosticul pozitiv, sugerat de corelarea simptomelor cu ciclul menstrual și de imaginea radiologică, poate fi precizat prin endoscopie, asociată de regulă cu biopsie și examen histologic.

Diagnosticul diferențial trebuie făcut cu diverticulita și cu carcinomul colonorectal.

Tratamentul se face, de regulă, de către ginecolog, sau în colaborare cu acesta și dispune de trei posibilități: terapie hormonală, chirurgicală și iradiere.

În tratamentul hormonal s-a recurs la estrogeni, androgeni, gestageni, cu rezultate discutabile, sau la steroizi sintetici inhibitori ai sintezei și eliberării de gonadotropină hipofizară (ex. Danazol).

Tratamentul chirurgical este indicat în prezența unor simptome de ileus sau subileus sau a suspiciunii de degenerare și constă în rezecția segmentului intestinal ce conține zona de endoteliu; recidive postoperatorii au fost comunicate în 6—23% din cazuri. Castrarea radioterapică este practicată cînd intervenția chirurgicală nu poate fi efectuată. Radioterapia locală s-a dovedit ineficace.

BIBLIOGRAFIE SELECTIVĂ

1. **Bockus H. L.** — Gastroenterology, Ed. W. B. Saunders-Comp., 3 vol., 1964—1966, Toronto, N.Y.
2. **Editorial** — Medical management of endometriosis, Brit. Med., J., 1977, 1 175.
3. **Jenkinson E. L., Brown W. H.** — Endometriosis, J. A. M. A., 1943, 122, 143.
4. **Leborgne J., Pannier M., Le Neel J. C.** — Le syndrome d'Ogilvie, Sem. Hôp. Paris, 1978, 54, 665—668.
5. **Strunk E.** et al. — Klinik und therapie des extragenitalen endometriose, Leber, Magen, Darm, 1978, 32.
6. **Truelove S. C., Reynell P. C.** — Diseases of the digestive system. 2nd Ed. Davis, 1972.

7.10.4. CHISTELE MEZENTERICE

În rădăcina mezenterului și mai rar în marele epiploon și mezocolon, se pot dezvolta formațiuni chistice unice sau multiple.

De la prima descriere a lui Benieveni (1507), au fost publicate circa 750 cazuri, număr care nu corespunde cu frecvența reală, deoarece aproape toate publicațiile se referă numai la chiste complicate. Semnalate mai des la copii, ele au fost descrise și la adulți, frecvența lor în raport cu sexul fiind asemănătoare.

Etiologie. Majoritatea chistelor se datoresc unor anomalii ale sistemului limfatic:

— malformații congenitale ale vaselor limfatice;

— tumori: displazii blastomatoase cu puncte de plecare țesut limfatic heterotop;

— obstrucții ale limfaticelor prin procese inflamatorii sau degenerative.

Mai rar, ele pot proveni din mezoteliul colonic sau din epiteliul urogenital.

În raport cu geneza lor, Denvers și Neuhäuser au descris două grupe de chiste:

I. *chiste adevărate:*

a. — chiste displazice: chiste „limfatice", chiste enteroide, chiste ale canalului Wolff, chiste desmoide sau teratoide;

b. — chiste parazitare: chiste echinococice, chiste cu cisticerci;

II. *chiste false* (pseudochiste), în care intră și chistele posttraumatice.

Scanned with OKEN Scanner

Morfopatologie. De dimensiuni variabile, chistele pot fi uni- sau multiloculare. La interior sînt îmbrăcate cu epiteliu plat sau cuboid, iar spre exterior peretele lor este constituit din țesut conjunctiv ce conține uneori și fibre musculare netede. La periferia chistului se găsesc uneori infiltrate de celule inflamatorii, celulele gigante, macrofage cu siderină, granuloame. Conținutul chistului este sau seros sau mai des chilos, cu trigliceride și colesterol.

Tabloul clinic în chistele necomplicate este de obicei sărac și necaracteristic: dureri abdominale (în 80% din cazuri), greață și vărsături (45%), tulburări de tranzit intestinal, sau poate simula o apendicită acută. La palparea abdomenului chistul se percepe ca o formațiune rotundă, mobilă, nedureroasă.

Din explorările paraclinice, examenul radiologic permite uneori detectarea de calcificări parietale, iar ecografia și tomodensimetria precizează sediul și natura formațiunii.

Evoluția adesea latentă poate fi marcată de diverse complicații: ruptura chistului, hemoragii, infecții, volvulus, sindrom de malabsorbție, compresiuni pe organele vecine (disurie, hidronefroză, necroză de compresiune a peretelui intestinal ce se poate perfora), malignizare.

Diagnosticul diferențial trebuie făcut cu toate formațiunile ce pot apărea în cavitatea abdominală: chiste de ovar, pseudochiste pancreatice, hidronefroze, diverse tumori mezenterice: lipoame, fibroame, mixoame, fibrosarcoame, tumori limfoide sau ale marelui epiploon: leiomioame, leiomiosarcoame.

Prognosticul este rezervat, datorită complicațiilor grave posibile.

Tratamentul este chirurgical și constă în excizia sau enuclearea chistului, completată în cazurile complicate cu rezecție de intestin și mezenter.

7.10.5. EPILEPSIA DIGESTIVĂ (boala Moore)

Epilepsia digestivă sau boala Moore se caracterizează prin crize dureroase cu prevalență epigastrică și prin absența unor date clinice și de laborator care atestă existența unui substrat morfologic morbid determinant.

Etiopatogenia manifestărilor intestinale de tip comițial nu are nimic specific față de celelalte forme de epilepsie. Crizele de epilepsie digestivă se pot datora unei neoplazii, unei cicatrici posttraumatice, unei encefalopatii infantile sau unui anevrism din zona silviană.

Ca și alte forme de epilepsie, foarte frecvent, nu se poate pune în evidență nici un factor etiologic, chiar cînd manifestările comițiale digestive apar tardiv.

Tabloul clinic șters și atipic, absența datelor obiective și inconstanta pozitivitate a unor modificări electroencefalografice fac ca diagnosticul acestei afecțiuni să fie foarte dificil.

Simptomul principal și adesea unicul este reprezentat de o durere cu localizare mai mult epigastrică dar putînd fi prezentă concomitent și în hipocondrul drept sau în hipogastru.

În unele cazuri, durerea localizată numai în fosa iliacă dreaptă simulează o apendicită acută. Criza dureroasă poate prezenta diferite grade

Scanned with OKEN Scanner

de intensitate; uneori durerile sînt reduse, cu sediu imprecis, cu aspect mai mult de greutate sau de tracțiune internă redusă. În unele cazuri, durerea se întovărășește și de alte manifestări gastrointestinale: eructații, borborigme, vărsături, grețuri, diaree și excepțional de hemoragii (hematemeză). Frecvente sînt diferite tulburări vasomotorii, cum ar fi transpirațiile abundente și paloarea.

Elementele care pot sugera diagnosticul sînt: apariția bruscă a crizelor dureroase abdominale fără nici un fel de simptome prodromale, durata lor scurtă cu terminare bruscă și tendința lor de a se repeta.

Diagnosticul epilepsiei digestive poate fi pus pe baza datelor clinice, electroencefalografice și terapeutice (1).

Importanță deosebită o poate avea anamneza. O naștere dificilă a individului bolnav, prezența unor crize convulsive în copilărie sau a unor accidente traumatice, constituie deseori elemente importante pentru diagnostic. Apariția, în timpul crizelor, a unor secuse musculare la nivelul membrelor inferioare sau a peretelui abdominal, obnubilarea sau pierderea pasageră a cunoștinței, sau eliminarea involuntară de urină în cursul crizei constituie fapte revelante deosebite. Modificări de caracter sau de comportament sesizate de anturajul bolnavului, cu ore sau zile înainte de apariția crizelor, pot aduce elemente importante în sprijinul diagnosticului.

În multe cazuri, datele anamnestice de mai sus pot lipsi și diagnosticul trebuie să se sprijine pe date clinice, printre care, cele mai probante sînt: rapiditatea apariției și terminării accesului, scurtimea în timp a acestuia și repetarea stereotipică a manifestărilor.

Electroencefalograma, care trebuie repetată de mai multe ori, cu sau fără probe de sensibilizare, poate confirma diagnosticul și chiar oferi elemente de localizare. În această afecțiune nu se întîlnesc anomalii de tip comițial, ci numai numeroase ritmuri teta cu o localizare prevalentă în unele regiuni cerebrale, sau o frecvență de ritmuri rapide, a căror semnificație trebuie considerată cu foarte mare circumspecție.

EEG poate fi, ca și în epilepsie, uneori (pînă la 20% din bolnavi) normală.

În vederea diagnosticării precise a epilepsiei intestinale, mai ales în cazurile cînd datele clinice și electroencefalografice nu sînt concludente, s-a introdus și testul terapeutic anticomițial (2); după o oarecare perioadă de timp de la instituirea unui tratament anticonvulsivant eficace, medicația respectivă este suspendată înlocuindu-se cu un placebo; în acest caz, dacă este vorba de o epilepsie digestivă, crizele comițiale intestinale reapar.

De altfel, în numeroase cazuri, acest test este efectuat în mod inconștient de înseși bolnavii, care în faza de ameliorare, suspendă tratamentul anticomițial.

Testul amintit, efectuat pe criterii clinico-terapeutice, prezintă o valoare importantă pentru confirmarea diagnosticului de epilepsie digestivă, mai ales cînd EEG nu este semnificativă.

Tratamentul constă din administrarea medicației anticomițiale și în eventuala asanare a cauzelor organice care au determinat apariția bolii.

BIBLIOGRAFIE SELECTIVĂ

1. **Arseni C.** (sub redacție) — Tratat de neurologie, Ed. medicală, Buc., 1980.
2. **Benson D. F., Blumet D.** — Psychiatric aspects of neurologic disease, Grunde and Stratton, 1975, N.Y.
3. **Bethke-Bedürftig B. A. et al.** — Mesenterialzysten, Med. Welt, 1982, 33, 945—948.
4. **Caropreso P. R.** — Mesenteric cysts, Arch. Surg., 1975, 108, 242—246.
5. **Lapresle J., Sicard J. P.** — L'epilepsie digestive, La Semaine des hôpitaux, Paris, 1972, 48, 2 231—2 238.
6. **Truelove S. C., Reynell P. C.** — Diseases of the digestive system. 2nd ed. Davis, 1972, N.Y.

7.11. IMPLICAȚII IMUNOLOGICE ÎN FIZIOLOGIA ȘI PATOLOGIA DIGESTIVĂ

Cercetări fundamentale și clinice au adus în ultimii treizeci de ani o contribuție esențială pentru stabilirea rolului imunității în fiziologia și patologia aparatului digestiv.

Progrese recente complexe și sofisticate ca metodologie și concepție au permis o cunoaștere tot mai profundă a sistemului imunodigestiv, a participării sale active și permanente în stare normală, a modificării sale în condiții patologice, a integrării sale în fiziologia și patologia sistemului imun general al organismului și au identificat numeroase stări patologice în care alterări morfologice și funcționale ale întregului sistem imun, sau numai al compartimentului său localizat în aparatul digestiv, se află cu rol determinant sau asociat la baza etiologiei sau patogeniei lor.

Domeniu în continuă reînnoire și îmbogățire, imunologia contribuie continuu la clarificarea unor obscurități etiologice și patogenice, la progrese etiologice tot mai importante și la fundamentarea unor mijloace preventive și terapeutice tot mai active în patologia digestivă.

Bogat înzestrat cu țesut limfoid imunocompetent, aparatul și în special tubul digestiv joacă un important rol în imunitate — la nivelul lumenului său, agresiunile antigenice fiind dintre cele mai numeroase și mai variate și impunînd o protecție permanentă — dar poate fi și sediul unor tulburări imunologice ce pot surveni în diverse segmente ale sale.

În porțiunea sa superioară tubul digestiv este înzestrat cu un dispozitiv de apărare imună reprezentat de țesutul limfoid din orofaringe și este prevăzut cu o protecție chimică împotriva agresiunilor antigenice exogene, reprezentată de secrețiile acide și alcaline și de enzimele digestive. Pentru intestinul subțire și în special colonul, în contact continuu cu numeroși agenți bacterieni de origine endogenă (floră proprie) și exogenă, cu virusuri, paraziți și diverse alte substanțe antigenice, protecția chimică și enzimatică mult mai redusă este înlocuită de o protecție realizată prin mecanisme imune, fapt care explică dezvoltarea în așa mare măsură a țesutului limfoid la acest nivel.

Intestinul conține mai mult țesut limfoid decît splina și secretă, probabil, mai multe imunoglobuline decît orice alt organ limfoid.

În structura sa sînt prezente numeroase și variate celule cu rol în imunitate: limfocite și limfoblaști B și T, plasmocite, celule accesorii ale imunității cum sînt macrofagele, polinuclearele neutrofile, eozinofile și

mastocitele, precum și celule cu origine și rol mai puțin cunoscut: limfocitele intraepiteliale și mastocitele mucoase. Ele se găsesc sau diseminate în corionul mucoasei, sau concentrate în formațiuni limfoide (plăcile lui Peyer, apendicele).

Plăcile lui Peyer, în număr de circa 200, sînt separate de lumenul intestinal numai printr-un epiteliu subțire, constituit dintr-o pătură de celule cubice, neciliate, lipsite de microvili, numite celule M, care favorizează permeabilitatea și par a fi specializate în absorbția antigenilor din lumen. Plăcile Peyer sînt constituite din cîțiva foliculi formați dintr-un centru germinativ acoperit cu celule B. Foliculii sînt separați între ei de limfocite T (zona T), iar de epiteliul cubic printr-o zonă — zona domului — în care se găsesc predominant limfocite B, puține limfocite T și celule reticulohistiocitare (fig. 7.4). Plăcile Peyer apar din a 20-a săptămînă de gestație, iar numărul și dimensiunile lor cresc progresiv în cursul sarcinei și după naștere, în urma contactelor succesive cu antigenii ce pătrund în tubul digestiv, numărul lor definitiv stabilindu-se în jurul vîrstei de 10 ani. Ele conțin limfocite T capabile de un efect ajutător în formarea de anticorpi și în dezvoltarea citotoxicității contra aloantigenilor. Structura apendicelui este întrucîtva asemănătoare cu cea a plăcilor Peyer.

În lamina propria se găsesc plasmocite producătoare de IgA (85%), IgM (10%) și IgG (5%), mastocite și eozinofile. Celulele precursoare ale

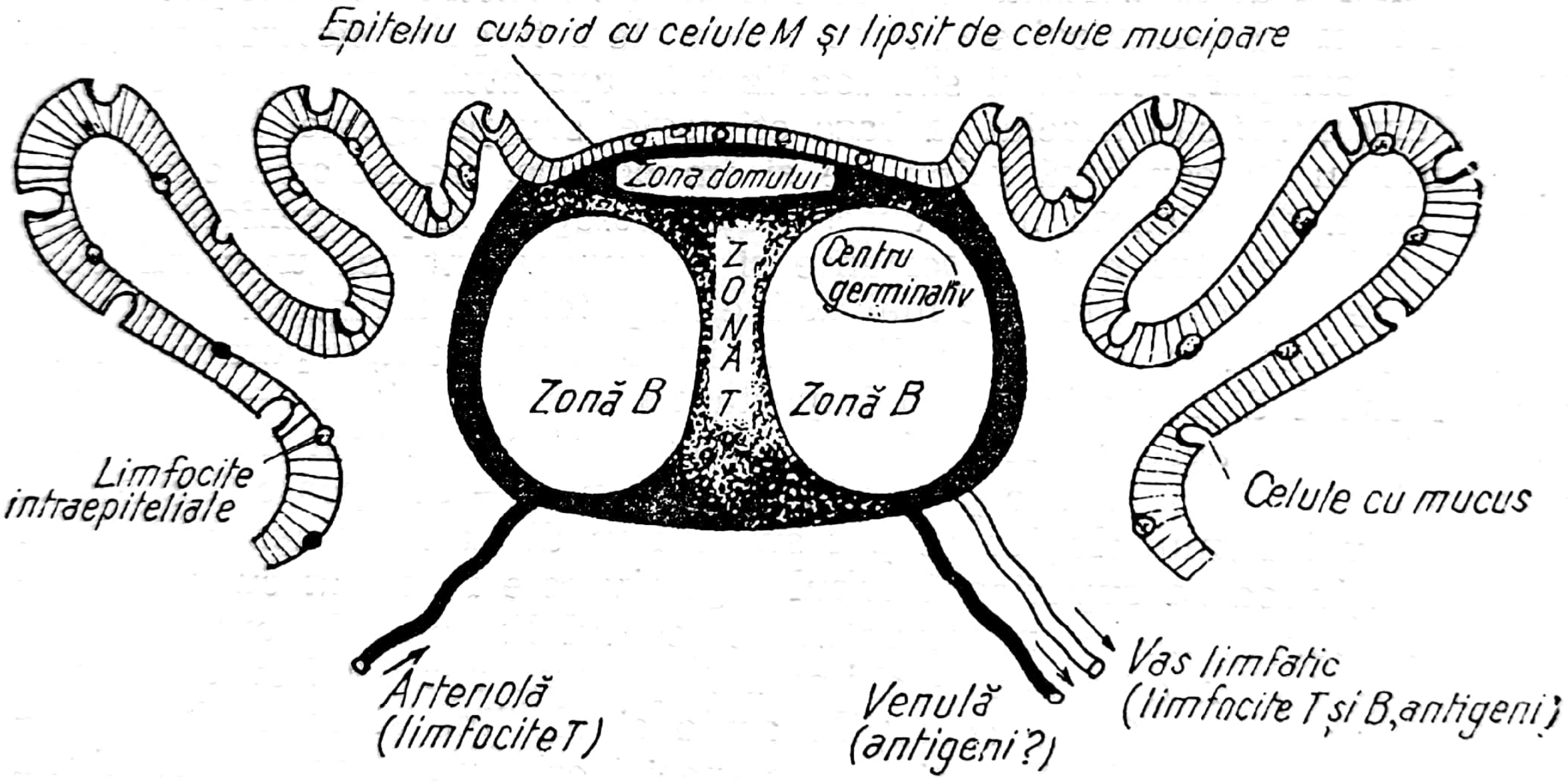

Fig. 7.4. — Structura schematică a plăcii Peyer (7).

plasmocitelor, diferențiate din celulele B, își au originea în țesutul limfoid din intestin, în special în plăcile Peyer și sînt stimulate de contactul cu antigenii intestinali, care ajung la plăcile Peyer fie prin intermediul celulelor M, fie direct, pe cale sanguină. Numărul de plasmocite producătoare de IgA crește repede în lamina propria, începînd din luna a 3-a după naștere, ele atingînd nivelul adult la vîrsta de 2—3 ani.

Mastocitele din mucoasa intestinală sînt celule accesorii ale imunității; ele se găsesc mai ales în axa conjunctivovasculară a vilozităților,

Scanned with OKEN Scanner

sînt circa 180/m² și se deosebesc de celelalte mastocite din organism printr-o rezistență mai mare la agenții degranulanți. Anomalii ale membranelor mastocitelor favorizează liberarea de histamină și de alți mediatori din granulele lor, care pot provoca tulburări digestive și extradigestive de tipul alergiei alimentare și digestive. Numărul de mastocite din lamina propria crește repede în infecțiile cu helminți.

Limfocitele intraepiteliale și cele din lamina propria sînt în majoritate timodependente. Tipajul prin anticorpi monoclonali a arătat că 70% din ele au activități supresive și citotoxice față de numai 30% din limfocitele situate în lamina propria. Alterări în proporția limfocitelor intraepiteliale au fost semnalate în gastroenteropatia glutenică, boala Crohn, alergia la lapte de vacă.

Plasmocitele secretoare de IgA depășesc mult pe cele secretoare de IgG, raportul fiind de 17—20 : 1, pe cînd în splină, organ cu număr de placmocite aproape egal cu al intestinului, raportul este 3 : 4 în favoarea plasmocitelor producătoare de IgG.

Imunoglobulinele din secrețiile externe. În lumenul intestinal IgA este imunoglobulina predominantă. Majoritatea plasmocitelor producătoare de IgA se găsesc în intestin. Cea mai mare parte din IgA este unită cu componenta secretoare și „secretată“ la exteriorul mucoasei, dar o parte trece și în limfa mezenterică și de acolo în circulația generală unde constituie majoritatea IgA dimerice din ser (circa 10% față de 90% IgA monomerică).

Dacă IgA predominantă în serul uman este un monomer cu pondere moleculară 160 000, IgA din secrețiile externe este un dimer cu pondere moleculară 400 000, constituit din două molecule IgA și două glicoproteine suplimentare: lanțul J și componenta secretoare S.C. Ultima, prezentă și în formă liberă în lumen, este secretată de enterocite, se leagă specific de molecula IgA (IgAS), îi conferă stabilitate și rezistență la enzimele proteolitice și o însoțește în trecerea ei prin citoplasma enterocitelor către lumenul intestinal. Componenta secretoare se poate lega, dar mai puțin, și de IgM.

Ajunsă la polul apical al enterocitului, IgAS aderă de epiteliu și îndeplinește funcția de anticorp împotriva bacteriilor, virusurilor, paraziților, antigenilor proteici și neproteici. Ea formează un gen de „peliculă“ pe suprafața celulelor intestinale cu rol de „barieră“ în calea absorbției a diverși antigeni. Este posibil ca IgA să joace un rol și în „spălarea mucoasei“ de materiale nedigerate și neabsorbite. Mecanismul prin care IgAS acționează în rezistența antibacteriană nu a fost încă elucidat (aglutinarea, opsonificarea bacteriilor?). Ea nu fixează complementul, pe calea clasică, ci numai pe calea alternă, dar poate provoca liza microbiană în prezența complementului și lizozimului prin formare de complexe imune; ea contribuie sigur la neutralizarea virusurilor, probabil prin intermediul unor complexe antigen-anticorpi împotriva proteinelor de înveliș ale virusurilor, la eliminarea lor (sub formă de complexe imune) împreună cu mucusul și la împiedicarea înmulțirii unor bacterii și virusuri.

O altă consecință a reacțiilor antigen-anticorp este reducerea pătrunderii de molecule antigenice din bolul alimentar în organism, reducere ce devine mai importantă prin imunizarea pe cale orală cu antigenul în

Scanned with OKEN Scanner

cauză. De altfel, ingestia unui antigen cum este ovoalbumina la șoarece sau șobolan, duce rapid la toleranță sau cel puțin la hiporeactivitate față de acest antigen inoculat pe cale generală, fenomen care pare să existe și la om.

IgAS realizează astfel un mecanism de protecție imunitară în tubul digestiv analog cu cel prezent la nivelul arborelui bronșic.

Deficitul izolat de IgA, cel mai frecvent deficit (întîlnit la 1 : 500—700 subiecți), nu se manifestă însă obligatoriu printr-o lipsă de protecție imunitară; în acest caz intervine probabil ca supleant IgM polimeră secretorie cu lanț J și componenta secretoare care poate participa la liza bacteriană, fagocitoză și aglutinare, dar este mai puțin rezistentă și stabilă decît IgA.

Deficitul selectiv de sinteză a componentei secretoare poate fi responsabil de un deficit intraluminal de IgA, care deși sintetizată normal, nu poate traversa citoplasma enterocitelor.

Un deficit de IgM a fost descris asociat cu colita ulceroasă, boala Crohn, boala Whipple, hipoplazia nodulară limfoidă, iar un deficit de IgD a fost descris în boala celiacă.

În ceea ce privește IgG și IgD din secrețiile digestive, acestea par a proveni din transudarea lor pasivă prin epiteliu. IgE, se pare că pot fi produse și local din plasmocite secretante de IgE, dar nu aparțin sistemului imunitar propriu al mucoaselor, ele neavînd rol decît la subiecții atopici și în imunitatea antiparazitară. La bolnavii cu gastroenteropatie alergică este posibil ca IgE să se producă în intestin după ingestia de alimente. La aceștia, intestinul este sediul procesului inflamator consecință a reacției IgE fixată pe mastocite cu alergenii alimentari (v. și cap. Alergia alimentară și digestivă).

Tulburări ale imunității humorale și celulare au fost descrise și discutate în patogenia a numeroase afecțiuni ale tubului digestiv și anexelor sale, în special ficatul, din care cele mai principale sînt prezentate sumar în cele ce urmează:

În *gastrita cronică* există tulburări atît ale imunității humorale cît și a celei mediate celular.

Modificările imunologice humorale au condus la individualizarea, din punct de vedere imunologic, a două tipuri de gastrite, care au, probabil, la bază tulburări imunopatologice diferite: gastrita de tip A (gastrita cronică atrofică) și gastrita de tip B (gastrita cronică antrală).

Gastrita A, de tip autoimun, cu leziuni histologice limitate la corpul stomacului și regiunea fundică, este caracterizată prin prezența de anticorpi antilipoproteine din reticulul endoplasmic al celulelor principale (zimogene) din glandele gastrice. Asemenea anticorpi au mai fost întîlniți și în alte boli autoimune (boala Hashimoto, boala Addison, tireotoxicoză, diabet zaharat de tip I). Prezența, pe de altă parte, de anticorpi organospecifici acestor boli și în gastrita cronică pledează pentru substratul lor autoimun comun. Pe fondul gastritei de tip A se poate uneori dezvolta o anemie Biermer în care anticorpii anticelule principale sînt prezenți la 80—90% din bolnavi. În anemia Biermer au fost puși în evidență în circa 70% din cazuri și anticorpi antifactor intrinsec care sînt de două tipuri: de tip I care împiedică unirea factorului intrinsec cu vita-

mina B_{12} (anticorpi blocanți) și de tip II, care se fixează pe complexul factor intrinsec-vitamina B_{12} și îi inhibă resorbția.

Gastrita B, cu localizare predominant antrală, prezintă adesea în ser anticorpi anticelule secretoare de gastrină din regiunea antrală și o gastrinemie scăzută, spre deosebire de gastrita A, în care gastrina serică este normală sau crescută.

În cadrul imunității celulare au fost puse în evidență în gastrita cronică tulburări ale activării limfocitelor și ale producției de mediatori (Ito și colab.).

În *enteropatia glutenică* (boala celiacă, sprue nostras) fondul patologic este probabil reprezentat de o reacție imunologică, în care limfocitele sensibilizate de antigenul gliadinic provoacă, prin efect citotoxic, o lezare a enterocitelor cu atrofie a vilozităților. În favoarea acestei reacții pledează și existența în peretele intestinal a unui important infiltrat limfoplasmocitar cu numeroase plasmocite producătoare de IgM, spre deosebire de intestinul normal în care predomină în lamina propria plasmocite producătoare de IgA. În acest fel s-ar explica și scăderea Ig serice observată la acești bolnavi. În secrețiile intestinale au fost puși în evidență anticorpi IgM antigluten, iar în ser, cu o frecvență mare (100% la copii și 50% la adulții bolnavi), anticorpi IgG și mai puțin IgA, IgM și IgE. Asemenea anticorpi serici au fost identificați și în alte boli (colita ulceroasă, boala Crohn, mucoviscidoză). Mai specifici pentru diagnosticul enteropatiei glutenice, deși neutilizați în practică, sînt anticorpii antireticulină, de tip IgA, mai puțin frecvenți (70% la copii și 30% la adulți bolnavi), dar întîlniți exclusiv în această boală.

Studii imunogenetice au arătat existența unei predispoziții de teren, asociată cu prezența mai frecventă a AgHLA-Dw3 și AgHLA-B8, întîlniți și în alte boli autoimune.

Patogenia imună a bolii a avut ca implicații terapeutice suprimarea alimentelor ce conțin gluten și folosirea corticoizilor pentru deprimarea citotoxicității imune activată de gluten.

Colita ulceroasă și boala Crohn. Modificări ale imunității humorale sînt frecvent întîlnite în ambele boli, dar semnificația lor încă nu este elucidată. Au fost identificate numeroase tipuri de anticorpi:

— anticorpi față de un antigen lipopolizaharidic din epiteliul colonic;

— anticorpi față de Esch. Coli O_{14} (reacție încrucișată între bacterii și antigene colice);

— anticorpi față de substanțe de grup sangvin, celule tiroidiene, celule caliciforme din epiteliul enteral, nuclei, reticulină;

— anticorpi față de gluten și proteine lactate;

— anticorpi antilimfocite (anticorpi limfocitotoxici) găsiți și la 30% din rudele bolnavilor.

Nici unul din acești anticorpi nu are importanță diagnostică și nici nu poate servi la diferențierea între colita ulceroasă și boala Crohn. Cît privește rolul lor patogenic, nu există încă argumente substanțiale care să implice o reacție imună prin anticorpi anticelule epiteliale, mediată de complement, în producerea leziunilor inflamatorii din cele două boli. Anticorpii anticolon, mult timp considerați ca autoanticorpi, sînt de fapt, în mare parte alloanticorpi dirijați împotriva unor substanțe digestive.

Scanned with OKEN Scanner

Complexe imune circulante (CIC) au fost găsite în ambele boli, notîndu-se o corelaţie semnificativă între prezenţa lor şi gravitatea bolii, iar unele studii pledează şi pentru depunerea intestinală de complexe imune. Natura antigenilor din aceste complexe nu a fost încă identificată. Cum depunerea tisulară de CI determină activarea complementului care duce în final la leziuni inflamatorii, ar urma ca nivelul complementului seric să fie scăzut; or, în ambele boli au fost găsite de obicei nivele crescute ale C seric. În prezent lipsesc dovezi convingătoare în favoarea unui rol direct al complexelor imune în perpetuarea leziunilor intestinale, sau în inducerea leziunilor extraintestinale întîlnite în colita ulceroasă şi boala Crohn, aşa cum s-a afirmat uneori, dar se discută posibilitatea participării lor în leziunea imună mediată limfocitar.

În ambele boli au fost descrise diverse tulburări ale imunităţii celulare. Cercetările lui Perlmann şi Broberger (1963) şi ale lui Watson şi colab. (1960, 1975) au demonstrat efectul citotoxic al limfocitelor asupra celulelor mucoasei colice în colita ulceroasă şi ale mucoasei enterale în boala Crohn; citotoxicitatea este mediată printr-un factor citotoxic nespecific („limfotoxină"?) şi dispare la 2—10 zile după rezecţia intestinului afectat (Shorter şi colab.). Limfocitele sensibilizate la aceşti bolnavi sînt aşadar capabile, probabil sub influenţa unui factor din ser să exercite un efect toxic asupra celulelor epiteliului intestinal, care ar juca un rol în producerea leziunilor inflamatorii. Antigenii serici sensibilizanţi, printre care şi antigenul enterobacterian comun al lui Kunin stimulează producerea diverşilor anticorpi puşi în evidenţă în aceste două boli, dar acest fenomen este întîlnit şi în alte stări patologice (ciroza hepatică). Unele observaţii mai recente consideră că citotoxicitatea nu este mediată de celule T sau B ci de celulele K, limfocite nesensibilizate, care-şi exercită toxicitatea reacţionînd cu fragmentul Fc al unei molecule de anticorp dintr-un complex imun de pe suprafaţa celulei ţintă din mucoasa intestinală. După unii autori, citotoxicitatea, ca şi prezenţa anticorpilor, ar reprezenta o manifestare secundară nespecifică a bolii, în prezent neexistînd încă argumente sigure pentru un rol etiologic sau patogenic cert al lor în producerea bolilor respective.

Alte modificări a imunităţii celulare în sensul unui deficit imun (răspunsul limfocitar la mitogeni este redus) şi a unui deficit de IgAS în zona de demarcaţie a ulceraţiilor, descrise de unii cercetători, nu au fost unanim acceptate şi par să reprezinte un epifenomen relativ nespecific, fără importanţă patogenică.

Studiile imunogenetice centrate pe trei direcţii: imunitatea celulară, antigenii de histocompatibilitate şi markerii anticorpici din ser nu au adus nici ele noi precizări cu privire la rolul mecanismelor imune în colita ulceroasă şi boala Crohn. Rolul unui teren imunogenic deficitar pentru care pledează deficitul selectiv de IgA şi deficitul de IgA la nivel intestinal a fost discutat, dar deşi poate constitui un factor favorabil, nu poate avea o importanţă etiopatogenică specifică, el fiind întîlnit şi în alte afecţiuni.

Au mai fost descrise şi alte modificări, a căror semnificaţie însă nu este precizată: scăderea numărului de celule T supresoare, creşterea plasmocitelor producătoare de IgA, IgM şi IgG din peretele intestinal, creşterea monocitelor activate etc.

Efectul relativ favorabil al unor droguri imunosupresoare (corticoizi, azathioprin), sau imunomodulatoare (BCG, Levamisol, factor de transfer), ca și a cromoglicatului disodic cu efect pe hipersensibilitatea întîrziată, ar putea pleda în favoarea unui rol potențial patogenic al citotoxicității mediate limfocitar, care însă necesită numeroase cercetări.

Se poate conchide că deși în colita ulceroasă și boala Crohn există numeroase aberații imunologice, din care unele ar pleda pentru un mecanism imun potențial patogen, sîntem încă departe de a cunoaște cauzele și patogeneza acestor boli.

În *boala cu lanțuri grele alfa*, definită printr-un criteriu biologic: prezența unei populații de imunoglobuline de tip monoclonal, lipsite de lanțuri ușoare și constituite numai din lanțuri grele alfa incomplete, proliferarea limfoidă are ca sediu de predilecție regiunile din organism în care este sintetizată IgA secretorie (căi respiratorii, intestin).

Forma digestivă cu localizare enteromezenterică predominantă sau exclusivă, este net mai frecventă decît cea respiratorie și are ca substrat morfologic o infiltrație plasmocitară difuză în lamina propria a intestinului subțire (în totalitate sau în mare parte) și a ganglionilor mezenterici și ca manifestare clinică un sindrom de malabsorbție severă. Pentru diagnosticul bolii este indispensabil să se folosească un imunoser care reacționează specific cu lanțurile alfa. În cele mai multe cazuri boala evoluează spre un limfom imunoblastic cu aceeași origine monoclonală ca a plasmocitelor din faza inițială; mai rar și mai tîrziu în cursul bolii pot apărea și alte tumori maligne (limfom Hodgkin), deosebite clonal de proliferarea plasmocitară inițială.

În *carențele primitive de imunoglobuline* sistemul imunitar intestinal participă la deficitul imunologic general. În deficitul selectiv de IgA, plasmocitele formatoare de IgA dispar aproape complet, proces compensat printr-un număr normal sau crescut de plasmocite producătoare de IgM, iar concentrația de IgAS din lichidul intestinal și din salivă este joasă sau nulă. De altfel, cea mai mare parte a componentelor IgA serice provin din plasmocitele din lamina propria a intestinului subțire.

Repartiția imunocitelor în tubul digestiv în cursul deficitelor imunitare poate fi foarte heterogenă, o prelevare bioptică unică putînd da o imagine infidelă a distribuției lor.

În agama- și hipogamaglobulinemii, ca și în deficitul selectiv de IgAS, este frecvent întîlnit un sindrom de malabsorbție cu leziuni atrofice vilozitare, determinat mai ales de proliferarea florei bacteriene intestinale, iar în cazul deficitului selectiv de IgAS și de infestarea cu lamblii. Aceste observații subliniază rolul protector al IgAS împotriva infecțiilor bacteriene și parazitare intestinale.

Enteropatia cu pierdere de proteine și deficit imun se prezintă fie ca o enteropatie în cursul unui deficit imun, fie ca apariția unui deficit imun în cursul unei pierderi degestive de proteine.

Hiperplazia limfoidă nodulară (H.l.n.) identificată și definită de Hermans și colab. (1967), poate interesa orice teritoriu al tubului digestiv și se însoțește de obicei de deficite imunologice. Interesarea difuză a ileonului — foarte rară — a fost descrisă și sub numele de ileită sau enterită foliculară, sau ileită nesclerozantă, iar la nivelul stomacului cu termenul de „piele de gîscă gastrică“ („goose pimple stomach“). Locali-

zarea jejunală este cea mai frecventă. Recent (Matushanski și colab., 1982) a fost descrisă o formă de H.l.n. fără deficit imunologic. Morfologic, prin biopsiile de mucoasă s-a constatat o scurtare a vilozităților, ectazii limfatice și prezența de foliculi limfatici măriți în submucoasă.

Modificările imunologice ce constau în hipogamaglobulinemii (în special IgA și IgM) au fost descrise la bolnavi cu H.l.n. enterală ce prezentau diaree moderate intermitente sau cronice, uneori cu steatoree, frecvent cu lambliază, mai rar cu splenomegalie, dermatoze eczematoide, artralgii, cu tendință la infecții bronhopulmonare și neoplazii mai frecvente în cursul evoluției. Adesea au fost semnalate hipoproteinemii, tetanii hipocalcemice și posibilitatea unei pierderi enterale de potasiu. Merită subliniată asocierea în pînă la 90% din cazuri a lambliazei, adesea asimptomatică, de altfel frecvent întîlnită și în alte deficite de imunoglobuline, precum și în defecte ale limfocitelor T și B.

Disglobulinemia din H.l.n., a cărei formă mai frecventă este deficitul de IgA, este atribuită în cea mai mare parte unei inhibiții autoimune a sintezei de Ig.

La adolescenți au fost descrise cîteva cazuri de H.l.n. a ileonului terminal, cu tablou clinic de apendicită, adenită mezenterică sau de ileită acută.

Bolnavii cu H.l.n., ca și cei cu alte sindroame cu deficit de imunoglobuline, au un risc crescut de a dezvolta malignoame gastrointestinale și anemii megaloblastice.

Tratamentul cu corticoizi a dat uneori rezultate favorabile.

Limfangiectazia intestinală poate apărea uneori după naștere, corelată cu antecedente familiale de hipoproteinemie și ascită chiloasă, probabil determinată de o anomalie congenitală a vaselor limfatice (boala Waldmann), sau poate fi dobîndită; este însoțită de tulburări ce afectează ambele componente, humorală și celulară, ale sistemului imun. Concentrația serică a imunoglobulinelor este scăzută, datorită probabil unor pierderi masive intestinale de proteine, iar defectul imun de tip celular a fost demonstrat prin scăderea reacției cutanate de tip tardiv și prin incapacitatea de eliminare a allotransplantelor.

Imunoblastoamele (sarcoame imunoblastice), denumite în trecut sarcoame cu celule reticulare, cu celule producătoare de imunoglobuline, se pot prezenta ca tumori cu localizare primitivă în tubul digestiv, cu sau fără adenopatii regionale. Celulele acestor tumori pot secreta una sau mai multe imunoglobuline (limfoame mono- sau pluriclonale). Deși au fost comunicate cazuri cu modificări ale IgG sau IgM serice, valorile Ig serice nu constituie un indiciu sigur cu privire la producerea sau tipul imunoglobulinelor secretate de celulele tumorale.

Modificări ale mecanismelor imune au fost puse în evidență și implicate în patogenia și perpetuarea unor boli hepatice, cu consecințe importante pentru diagnostic și tratament.

Asemenea modificări joacă un rol major în hepatitele acute și mai ales în cele cronice, în care ele sînt responsabile de procesul de generare, de întreținere și de evoluție a cronicizării. Cunoașterea lor a făcut mari progrese îndeosebi în cadrul hepatitelor cu virus B.

În cazul pătrunderii unor virusuri, organismul recurge la două sisteme de apărare, unul nespecific și altul specific. Primul, activ în infecția pe

Scanned with OKEN Scanner

cale orală, este reprezentat de aciditatea gastrică și de bariera macrofagică în care în special celulele Kupffer au un rol însemnat, ele putînd fixa, fagocita și digera materialul infecțios. Efectul antiviral al macrofagelor este stimulat de limfokine produse de limfocite sensibilizate și de factori ai complementului care le sporesc capacitatea de fagocitare, dar depinde și de interferonul sintetizat nemijlocit după pătrunderea virusului în diverse celule (macrofage, limfocite, celule epiteliale, fibroblaști), care blocînd replicarea virusului, îi limitează extensia.

Al doilea sistem de apărare, cel specific, este reprezentat de sistemul imun, cu ajutorul căruia organismul pus în contact cu un material străin (nonself), poate să-l recunoască, să reacționeze la prezența acestuia și să-l facă nenociv. În cursul unei infecții, principalele funcții ale sistemului imun ce intră în acțiune sînt: recunoaștere a antigenului, inducția răspunsului imun celular și humoral adecvat și, în final, eliminarea antigenului. Dacă aceste funcții se desfășoară optimal, răspunsul imun determină un efect protector și organismul dobîndește o imunitate, adesea permanentă. Dacă însă eliminarea antigenului nu este completă, pot surveni două situații: în prima, antigenul viral persistent sau neoantigene produse de agentul viral, acționînd ca stimuli continui, determină un proces inflamator cronic; în a doua situație, antigenii circulanți induc o toleranță față de limfocitele imunoreactive și pot, ca atare, sau prin intermediul unei faze de reacție inflamatorie persistentă, neprogresivă, să inducă starea de purtător de antigen.

Procesele inflamatorii induse imunologic constituie substratul hepatitelor cronice cu virus B active și al hepatitelor cronice autoimune.

Imunitatea, inducția unui proces inflamator cronic sau a toleranței (starea de purtător) sînt, probabil, programate genetic și se află sub reglarea genelor pentru răspunsul imun, asociate în sistemul major de histocompatibilitate HLA, ale cărui patru gene, A, B, C și D sînt situate în cromozomul 6. Acest fapt poate explica de ce numai o mică parte din subiecții contaminați cu virus B fac o hepatită și de ce cronicizarea apare la un procent redus (10—15%) din cei care au avut o hepatită acută. Antigenii de histocompatibilitate care controlează răspunsurile imune menționate, par să regleze și intensitatea atacului imun asupra ficatului și, deci, și manifestările lezionale și clinice ale bolii (Eddelston, Galbraith, Doniach, Williams).

În cronicizarea hepatitelor acute intervine, în special, gena HLA-B8, acest tip fiind întîlnit de 3—4 ori mai frecvent la bolnavii cu hepatită cronică activă decît în populația normală, și gena HLA-Dw3 întîlnită și ea mai frecvent la bolnavii cu hepatite cronice active, dar și în alte boli autoimune. Dealtfel, fenotipurile HLA-B8 și Dw3 sînt considerate ca markeri ai terenului genetic predestinat la boli autoimune (Bach). Apare, deci, posibil ca anumite constelații genetice să favorizeze, indiferent de etiologie, cronicizarea prin autoîntreținere a unei hepatite acute.

Se admite, în general, că virusul B, cel mai bine studiat, nu are nici un efect direct citotoxic asupra hepatocitelor; pledează în acest sens și faptul că persoane purtătoare de AgHBs nu prezintă modificări histologice hepatice și că particule virale au fost găsite în celule hepatice cu aspect normal.

Pentru leziunile hepatice din cursul hepatitelor acute și cronice, au fost făcute răspunzătoare mai mult reacții imune față de virus sau de produsele sale, sau față de alcool, toxice, medicamente, în cazul hepatitelor cu asemenea etiologie. Dacă virusul, sau unele substanțe toxice, nu exercită o acțiune directă citopatică, ele produc modificări hepatocitare, în special la nivelul membranei celulare, cu eliberarea de substanțe cu caracter antigenic, susceptibile să inițieze procesul imun inflamator.

Mecanismele răspunsului imun la o agresiune virală sau de altă etiologie, încep să fie tot mai bine cunoscute. În faza precoce a incubației bolii, limfocitele T determină recunoașterea antigenului și, probabil, intensitatea răspunsului imun. Contactul cu virusul provoacă proliferarea de limfocite T ce se dezvoltă sau în celule efectoare (ajutătoare, supresoare), sau în celule cu memorie; concomitent din limfocite se eliberează limfokine, care activează celulele T ce devin citotoxice (citotoxicitate mediată de celulele T) și macrofagele, a căror activitate fagocitară sporește. Sistemul de celule T citotoxice și macrofage fagocite reprezintă în această fază prima barieră a apărării imune. Dacă bariera nu este suficientă, virusul pătrunde în hepatocite și sub acțiunea sa se eliberează antigene (neoantigene), mai cunoscute dintre acestea, fiind antigenul de membrană de natură lipoproteică LSP (liver specific protein) descoperit de Meyer zum Büschenfelde (1960). Aceasta are ca efect, pe de o parte, proliferarea și diferențierea celulelor B (hiperreactivitatea celulelor B) în celule cu o sinteză necontrolată, excesivă de imunoglobuline anticorpice (IgG în hepatitele virale, IgA, în cele alcoolice și IgM în cele colestatice biliare) și pe de altă parte, sporirea și continuarea activității hepatolitice a celulelor T și NK, cu constituirea de necroze celulare (peace meal necrosis). În acest caz intră în joc mecanisme suplimentare ale apărării imune destinate să elimine antigenul viral pătruns în hepatocite. Apare acum sinteza de anticorpi imunoglobulinici de către celulele B diferențiate, stimulate direct de antigeni (virali și LSP) și indirect de celulele T, sinteză reglată de subpopulații de celule T: celule ajutătoare care o stimulează și celule supresoare, care o inhibă, cît și de macrofage.

Cu apariția anticorpilor se intră în faza tardivă a incubației și a răspunsului imun, în care apare citotoxicitatea mediată de anticorpi, cu formarea de complexe imune solubile, dar încetează citotoxicitatea mediată de celulele T și de alte celule imunocompetente.

Leziunea hepatocitelor este probabil provocată de celule T și NK (nativ ucigașe), care recunosc atît antigenul viral cît și antigenul LSP sau alte antigene. Mecanismul imun reprezentat de răspunsul anticorpic și de acțiunile celulelor T și NK exprimă o amplificare suplimentară a apărării imune cu efecte benefice, în sensul eliminării antigenilor virali, dar poate deveni și nociv cînd citotoxicitatea mediată prin autoanticorpi nu mai poate fi oprită, datorită unui deficit cantitativ și calitativ de celule T supresoare. Acest deficit pare să fie factorul principal de autoîntreținere și cronicizare a hepatitei. Depleția de limfocite T supresoare a fost dealtfel constatată în hepatitele acute prelungite cu tendință la cronicizare.

În procesul de autoîntreținere, pe lîngă deficitul de celule T supresoare, are loc, după cum s-a văzut, și o creștere a numărului și o hiperreactivitate a celulelor B (ca și în alte boli autoimune) cu producție mare

de anticorpi specifici de organ (anticorpi antimembrană hepatocitară) și de anticorpi nespecifici.

În cursul infecției cu virus B au fost semnalate diverse reacții imunologice humorale și celulare, mediate prin complexe imune, autoimune, dirijate împotriva hepatocitelor infectate cu virus, a căror semnificație nu este încă complet precizată, unele cu potențialități patogene.

Reacțiile humorale sînt reprezentate de apariția de anticorpi, unii specifici de organ, alții nespecifici. Dintre primii sînt cunoscuți anticorpii antivirali (anti H^A, anti HB_s, anti HB_c, anti HB_e etc.), cu semnificație pentru diagnostic și cu o dinamică binecunoscută (v. hepatitele acute) și anticorpii antihepatocite infectate viral, cum sînt anticorpii antiantigen de membrană hepatocitară (anti LSP), care ar avea un rol de mediator în producerea imunotoxicității agresive generatoare a leziunii hepatocitare. Titrul anticorpilor anti LPS apare corelat cu gradul de activitate histologică și biologică a hepatitei; ei sînt prezenți în titruri ridicate, dar numai pasager, în hepatitele acute, în titruri ridicate, dar permanent, în hepatitele cronice active și numai sporadic, și atunci în titruri joase, în hepatitele cronice persistente. Fixarea de anticorpi anti LSP pe suprafața hepatocitelor periportale provoacă, prin mecanisme imune variate, inflamație periportală și dacă răspunsul autoimun continuă, procesul poate evolua progresiv pînă la ciroză.

Anticorpi nespecifici de organ, dirijați împotriva unor antigene existente în diverse organe, au fost deseori descriși în cursul unor hepatopatii: anticorpi antinucleari, antimitocondriali, antimicrosomiali, resp. lisosomali, antifibre musculare netede, antițesut tiroidian sau renal. Acești anticorpi, adesea de tip IgM, nu sînt specifici de organ, majoritatea nu sînt specifici nici de specie animală, apar numai tranzitoriu și în titruri joase și au fost puși în evidență și în alte boli, mai ales autoimune (boală lupică, artrită reumatoidă, miastenie etc.). Apariția și semnificația lor nu este încă clar precizată. Autoanticorpi (mai frecvent antinucleari) au fost întîlniți în hepatite cu etiologie medicamentoasă (oxifenisatin, metil-Dopa, izoniazidă, clorpromazin, nitrofurantoin). Ei dispar repede după suprimarea medicamentului în cauză.

Reacțiile imune celulare au fost propuse pentru a explica modificările patologice hepatocitare, deoarece acestea sînt prezente și în infecțiile cu virus B la subiecții cu agamaglobulinemie. În același sens pledează și infiltratul celular tipic din hepatite, care conține monocite, plasmocite, histiocite și limfocite, unele mici și altele mari pironinofile (imunoblaști). Celule T sînt prezente în proporție crescută atît în hepatita cronică activă cu virus B, cît și în hepatita alcoolică, alături de celule T activate și de celule K (ucigașe), purtătoare de receptori Fc, ambele cu efect hepatocitolitic, concurînd împreună cu hiperproducția și hiperreactivitatea celulelor B la cronicizarea hepatitelor acute, indiferent de etiologia lor (virală, alcoolică, medicamentoasă etc.). Faptul că în agamaglobulinemie se poate dezvolta o hepatită cronică activă rapid progresivă, pledează pentru rolul predominant al răspunsului imun celular (celule T, macrofage, celule K), față de cel al sistemului humoral litic, în producerea hepatitelor.

Reacțiile produse de complexe imune nu par să joace un rol deosebit în bolile hepatice. În mai multe studii s-a discutat eventuala relație între

poliarterita nodoasă și antigenemia HBs, întîlnită relativ frecvent și asociația cu leziuni minore de hepatită cronică în poliarterită.

Complexelor imune li s-a atribuit un rol patogenic în manifestări extrahepatice observate uneori în cursul hepatitelor cu virus B: artralgii, vasculită necrotică, glomerulonefrită, crioglobulinemie mixtă.

Participarea unor *reacții autoimune* cu specificitate dirijată împotriva unor componente hepatocitare în producerea hepatitelor cronice a fost dovedită de punerea în evidență a unor reacții imune humorale și celulare împotriva unor antigeni membranali organospecifici, cu care s-a reprodus și experimental o hepatită.

Prezența frecvent întîlnită în hepatitele cronice a unor fenotipuri (HLA-B_8, DW_3) considerate ca markeri genetici predispozanți pentru boli autoimune, ar constitui și ea un argument în favoarea unei componente autoimune în producerea hepatitelor cronice.

În hepatitele cu virus nonA nonB, reacțiile imunologice împotriva agentului cauzal sînt neevidente și încă nu au fost descrise fenomene autoimune, nici antigamaglobuline, nici anticorpi antimembrană hepatocitară.

Din grupul mare al hepatitelor cronice a fost individualizat, de unii autori, un subgrup de hepatite, hepatitele cronice autoimune (H.c.a.i.), ale căror principale caractere sînt: etiologie necunoscută, absența markerilor virali, afectarea cu predilecție a sexului feminin, hipergamaglobulinemie. Ele au fost clasificate, după modelul anticorpic, după cum urmează:

1. Hepatite cronice active autoimune (H.c.a.i.):

a. — H.c.a.i. lupoide, cu prezențe de anticorpi antinucleari, antifibră musculară netedă (antiactină) și antimembrană hepatocitară;

b. — H.c.a.i. cu anticorpi de tip IgG antiactină;

c. — H.c.a.i. cu anticorpi antimicrosomali de ficat și rinichi (anticorpi „LKM“=liver-kidney microsomal antibody), întîlnite mai mult la tineri, cu prezența de anticorpi în imunofluorescență în hepatocite și celulele tubilor proximali renali și cu evoluție progresivă;

2. Hepatite cronice autoimune colestatice:

a. — ciroza biliară primitivă, cu prezența de anticorpi antimitocondriali dirijați împotriva unui antigen asociat ATP-azei din membrana internă mitocondrială (antigen specific pentru C.B.P.), care este markerul leziunii canaliculare;

b. — forme mixte colestatice, cu prezența de anticorpi antimitocondriali antiantigen C.B.P., dar și de anticorpi care reacționează cu un antigen din membrana externă a mitocondriei și uneori de anticorpi antiactină care indică și prezența unei leziuni parenhimatoase hepatice. Imaginea histologică și clinică a acestor forme este greu sau uneori imposibil de diferențiat de cea a cirozei biliare primitive și numai spectrul anticorpic și răspunsul favorabil la tratamentul cu corticosteroizi și azathioprin le diferențiază de aceasta.

Intensitatea maximă a reacțiilor imune celulare și humorale este întîlnită în bolile hepatice autoimune, colestatice și virale. Aceste reacții sînt mai puțin intense la bolnavii cu carcinom hepatic și hepatopatii alcoolice și sînt minime în bolile metabolice hepatice.

Studiul imunoreactivității este important pentru diagnosticul diferențial, prognosticul și tratamentul bolilor hepatice cronice, în care modificările dinamice ale parametrilor imunologici sînt utile pentru detectarea efectelor medicației imunosupresoare și imunomodulatoare.

Antigenii carcinoembrionari și carcinofetali. Descoperirea acestor antigeni în serul unor bolnavi cu cancere digestive, prin radioimunoanaliză (RIA) a adus o contribuție remarcabilă la detectarea, diagnosticul și urmărirea evoluției unor cancere digestive. Din numărul mare de asemenea antigeni au fost introduși în practică antigenul carcinoembrionar (CEA) și alfafetoproteina (AFP).

CEA, izolat din carcinoame colice și metastazele lor de Gold și Freedman (1965) și Kleist și Bertin (1969), a fost inițial considerat ca un marker util pentru diagnosticul carcinomului colic. Specificitatea sa este însă redusă deoarece a fost găsit și în circa 50% din serurile unor bolnavi cu diverse tumori: pulmonare, mamare, genito-urinare, mieloame, neuroblastoame, precum și în obstrucții biliare, BPCO, și la fumători. Pentru detectarea carcinoamelor digestive pare mai utilă determinarea anticorpilor antiCEA înalt purificați și marcați cu ^{135}I.

CEA își păstrează interesul clinic în două situații: pentru evaluarea extensiei tumorii și în supravegherea postoperatorie a bolnavilor. El a fost găsit în 33% din tumorile colice cu localizare strict parietală, în 50% din cazurile cu tumori infiltrative (stadiu Duke B și C) și în 80—90% din tumorile cu metastaze la distanță. Concentrații scăzute de CEA nu exclud prezența unui carcinom dar înlătură în general un neoplasm extins.

La bolnavii operați pentru carcinom colic, urmărirea în dinamică a CEA contribuie la evaluarea succesului terapeutic și la detectarea metastazelor. Cum valorile crescute ale CEA revin la normal după îndepărtarea radicală a tumorii, persistența unor valori ridicate la 1—2 săptămîni după operație constituie un indiciu de intervenție incompletă sau de metastaze oculte. Pe de altă parte, o creștere chiar ușoară dar constantă a valorilor CEA după operație este un indiciu de recidivă a tumorii, care poate precede cu cîteva luni manifestările clinice. CEA nu este util pentru detectarea unui carcinom în stadiul inițial sau pentru diferențierea unui asemenea carcinom de o boală intestinală necanceroasă.

Alfafetoproteina (AFP) descoperită de Abelev (1965) este al doilea antigen folosit în scop diagnostic în hepatomul primar și în tumorile teratogenice. Produs la embrion în ficat, sacul amniotic și tractusul gastrointestinal, el scade la naștere și la adult este prezent în ser în cantități neglijabile, pentru ca să crească în ser în condițiile patologice amintite.

(V. și cap. Explorări funcționale hepatice, antigene oncofetale).

BIBLIOGRAFIE SELECTIVĂ

1. **Aas J., Huizenga K. A., Newcomer A. D., Shorter R. G.** — Inflammatory bowel disease: lymphocytic responses to nonspecific stimulation in vitro. Scand. J. Gastroenterol., 1972, 7, 299.
2. **Abelev G. I., V. S., Tsvetkov, T. L. Birylina** — Assessment of the use of highly sensitive methods of determining alpha-foetoprotein for the diagnosis of hepatocellular cancer and teratoplastoma Bull. Etesp. Biol. Med., 1973, 4, 75 URSS.

Scanned with OKEN Scanner

3. **Accolla R., Carrel S., Mach J. P.** — Monoclonal antibodies specific for carcinoembryonic antigen (CEA) produced by two hybrid cell lines. Proc. Nat. Acad. Sci., 1980, I, 77.
4. **Audigier J. C.** — La flore colique normale et ses fonctions, Rév. Prat., 1982, 33, 2 797.
5. **Bacon P. A., Berry H., Brown R.** — Cell-mediated immune reactivity in liver disease. Gut, 1972, 13, 427.
6. **Bazin H.** — The secretory antibody system, Immunological aspects of the liver and gastrointestinal tract, Ed. A. Ferguson, R.N.M. Mac Sween M.T.P., Lancaster, 1976, 33.
7. **Bazin H.** — Le système immunologique du tractus intestinal, Med. Hyg., 1982, 1 482, 2 849—2 858.
8. **Blöker P.** — Immunopathologie der Colitis ulcerosa und der Colitis granulomatosa (M. Crohn). Leber, Magen, Darm, 1975, 167—174.
9. **Buligescu L., în colab.** — Bolile ficatului, căilor biliare și pancreasului, Ed. Med., Buc., 1981, 1.
10. **Corbic M., Vaerman J. P.** — Les immunoglobulines du tube digestif. Méd. Hyg., 1980, 1 363. 277.
11. **Heeremans J. F.** — Immunoglobulin A. The Antigen, Ed. Sela M. Academic Press, London II, 1974, 365.
12. **Johnson G. D., Holborow E. J., Glynn L. E.** — Antibody to liver in lupoid hepatitis. Lancet, 1966, 2, 416.
13. **Jos J.** — Immunologie de la maladie coeliaque. Méd. Hyg., 1980, 1 363, 288.
14. **Kirsner J. B., Shorter R. G.** — Recent developments in „nonspecific" inflammatory bowel disease (first of two parts). N. Engl. J. Med., 1982, 306, 13, 775 (cu 194 trimiteri bibliografice).
15. **Kirsner J. B., Shorter R. G.** — Recent developments in „nonspecific" inflammatory bowl disease (second of two parts). N. Eng. J. Med., 1982, 306, 14, 837 (cu 197 trimiteri bibliografice).
16. **Lam A. K. Y.** — Auto-antibodies in cirrhosis and hepatocellular carcinoma. Aust. N. Z. J. Med., 1973, 3, 268.
17. **Mach J. P.** — Antigène carcionembryonnaire (CEA). Applications cliniques et travaux de recherche récents. Méd. Hyg., 1980, 1 363, 305.
18. **Mackay J. R.** — Chronic active hepatitis, cirrhosis and other diseases of the liver, Immunological diseases, 2, 1 454, Ed. Max Samter, Little, Brown and Co.
19. **Maerker-Alzer G., Schumacher K.** — Humorale und zellulare immunoreaktionen bei chronischer Hepatitis und primarer biliarer Zirrhose, Leber. Magen, Darm, 1975, 132—137.
20. **Meyer Zum Büschenfelde K. H.** — Immunosuppresive therapie der HBs — Antigen — positiven und negativen chronisch — aktiven Hepatitis. Dtsch. Med. Wschr., 1978, 103, 887.
21. **Moertel G. G., Schutt A. J., Go V. V.** — Carcinoembryonic antigen test for recurrent colorectal carcinoma inadequancy for early detection, JAMA, 1978, 239, 1 065.
22. **Popescu I. Gr.** — Limfocitul. Date recente asupra reactivității limfocitului, Progrese recente în disciplinele fiziologice, Red. M. Saragea, Ed. med., Buc., 1969.
23. **Rambaud J. Cl.** — Immunologie et pathologie digestive de la maladie des chaînes alpha. Méd. Hyg., 1980, 1 363, 2 996.
24. **Runcan V.** — Actualități în etiopatologia hepatitelor cronice și cirozelor, Progrese recente în med. internă, Red. R. Păun Ed. med., 1969.
25. **Sherlock S.** — Diseases of the liver and biliary tract. Blackwell Scientific Publications, Oxford, 1975.
26. **Sodoman C. P.** — Humorale und zelluläre Immunphänomene bei akuter virus Hepatitis, Leber Magen Darm, 1975, 123, 128.
27. **Tomasi T. B. Jr., Shorter R. G.** — Immunology of the gastro-intestinal tract and inflammatory bowel diseases, Immunological diseases 1978, 2, 1 478, Ed. Max Samter, Little, Brown and Co.
28. **Vesin P.** — Entéropathies avec pertes de protéines et déficit immunitaire, Méd. Hyg., 1980, 1 363, 294.

Scanned with OKEN Scanner

29. **Wiedman K. H., Berg P. A.** — Autoimmunphänomene bei gastrointestinale Ekrankungen und Leberkrankheiten, Therapie Woche, 1981, 6 419.
30. **Ciba Faundation Symposium** — Immunology of the gut, Elsevier Exc. Med. Amsterdam, Oxford, New York, 1977, 46, 1.
31. A IX-a Reuniune națională de imunologie, Iași, mai 1980. Rezumatele comunicărilor.
32. A X-a Reuniune națională de imunologie, Buc., mai 1981, Rezumatele comunicărilor.

7.12. IMPLICAȚII ALE CRONOBIOLOGIEI ÎN PATOLOGIA DIGESTIVĂ

Relațiile dintre fiziologie și patologie au cîștigat în ultimul deceniu informații și posibilități pentru o mai bună înțelegere a interdependenței lor, grație dezvoltării cercetărilor de cronobiologie care au permis identificarea unor bioritmuri funcționale caracteristice, după care se desfășoară toate activitățile ființei vii, de la cea a fiziologiei unor sisteme moleculare (enzimatice, hormonale, neurotransmiteri etc.), pînă la cea a funcțiilor globale ale aparatelor și sistemelor organismului, precum și recunoașterea rolulul alterării acestor bioritmuri în apariția unor boli.

La nivelul aparatului digestiv, ritmicitatea unor funcții, rezultanta unor factori ereditari și de mediu, întrevăzută, și alterările ei suspectate în constituirea unor afecțiuni, încă de multă vreme, au fost demonstrate prin cercetările de cronobiologie, actualmente în plină desfășurare, care aduc continuu noi și importante precizări pentru cunoașterea tot mai corectă a fiziologiei și patologiei digestive.

Complexitatea funcțiilor digestive și integrarea lor în vederea realizării funcției esențiale unice — utilizarea produselor alimentare — presupune un sistem homeostatic cu numeroase mecanisme reglatorii. Aparatul digestiv rămîne fundamental condiționat de ritmul actului alimentar. Acesta variază însă larg între specii și chiar pentru om, după vîrstă și deprinderi. În general experiența de milenii a statuat ca deprindere reflexă pentru adult alimentația în trei fracțiuni zilnice. Principalele oscilații funcționale se înscriu de aceea acestui program alimentar, în relație directă cu ingestia de alimente dar și prin condiționare cronologică la programul stabilit. La rîndul său și evacuarea intestinală este fixată pentru adult în medie la 24 ore, în condițiile unei alimentații echilibrate, complete (de tip omnivor). Pe lîngă automatismele induse de orarul ingestiei și defecației, există alte ritmuri corelate cu ritmurile generale ale organismului, coordonate de sistemul nervos și endocrin și suferind astfel influențele dictate de acestea după programarea specifică lor. Aparatul digestiv se află și sub efectul a numeroase excitații externe, aparținînd mediului de viață (fizic, biologic și social), de unde intervenția altor ritmuri exogene.

În condiții patologice survin însemnate modificări ale bioritmurilor normale, acestea uneori fiind cauza bolii, alteori efectul său. Cronopatologia digestivă este încă puțin explorată. Experiența clinică a relevat însă numeroase condiționări de acest tip, iar studiile fundamentale au atestat desfășurarea ritmică a unor procese de bază. Aplicativ, criteriul cronologic a dobîndit semnificații diagnostice și valoare profilactico-curativă.

Scanned with OKEN Scanner

Bioritmurile digestive prezintă o ontogeneză particulară. Noul născut se caracterizează printr-o organizare a întregii activități gastro-intestinale și bilio-pancreatice adecvată unui organism imatur, la care alimentația se asigură în cantități mici și frecvente, iar defecația se corelează obișnuit cu actul suptului. Cu dezvoltarea morfofuncțională progresivă se face trecerea spre bioritmul de tip adult. Fenomenul populării bacteriene fiziologice a intestinului se realizează prin implatări succesive de germeni, concomitent cu dezvoltarea rezistenței imune. Regenerarea epitelială are un ritm lent în perioada inițială de „germ-free", apoi se accelerează. Cu fixarea unei stereotipii alimentare, la adult se realizează o etapă îndelungată de stabilitate a ritmurilor funcționale. Regenerarea epiteliului intestinal se face, de exemplu, în 24—48 ore. Descuamarea fiziologică epitelială atinge grade importante (la nivelul intestinului, 0,50 bilioane celule pe zi). Cu senescența, odată cu transformările generale de involuție, apar modificări morfofuncționale digestive care scad treptat eficiența acestui aparat. Secreția acidă și enzimatică diminuă, circulația devine deficitară, motilitatea se reduce. Patologia digestivă a vîrstnicilor alterează și ea ritmurile anterioare. Se observă frecvent aclorhidrie, carență dizaharidazică, insuficiență pancreatică, constipație etc.

Stomacul este organul care resimte în maximă măsură impactul alimentar. Ritmul secreției clorhidrice s-a condiționat în acest fel riguros la deprinderile fixate. Această relație a impus metodologia explorării comparative a secreției gastrice în fază intra și interdigestivă. Primul aspect vizează nu numai reacția la ingestia de alimente (și la stimulente farmacologice) ci și orele de masă reglementate, cînd secreția se produce prin reflex condiționat. Sondajul prelungit (diurn și mai ales nocturn) permite identificarea statusului secretor care definește fenotipul ulceros: lipsa repausului secretor interdigestiv, de regulă cu valori hiperclorhidrice (la ulceroșii duodenali). Este „starea dissecretorie" ulceroasă. Acest patoritm a dobîndit o semnificație deosebită pentru identificarea nu numai a ulceroșilor fără leziuni evidente (eventual în stadiu prelezional), ci chiar a persoanelor sănătoase cu fenotip ulceros, descendenți din părinți ulceroși sau purtători ai tarei genetice. Contracțiile gastrice sînt și ele dependente de ritmurile circadiene care influențează secreția nocturnă și pauzele interdigestive. Aceste ritmuri asigură o corelație armonică între conținutul gastric și activitatea motorie de evacuare gastrică. Activitatea motorie se intensifică paralel cu cea secretorie, în aceleași faze dar în ulcerul duodenal relația conținut gastric-kinetică gastrică este perturbată atît în condiții bazale cît și între mese (v. ulcerul gastric și duodenal).

Pentru simptomatologia ulcerului gastric și duodenal, ritmicitatea durerilor constituie un element principal de diagnostic. Există deci un bioritm patologic condiționat de amplificarea secreției și motilității în perioadele de foame („foamea dureroasă"). De aici necesitatea unui ritm alimentar modificat, cu 5 mese, care să asigure un efect repetat de tamponare antiacidă. Noul program dietetic prescris ulceroșilor favorizează remiterea durerilor și permanentizat, contribuie la profilaxia recăderilor. Pe termen lung, ulcerul gastric și duodenal se caracterizează și prin evoluția sa fazică: perioade active și perioade de acalmie. Recidivele sînt deseori sincrone cu perioade de instabilitate meteorologică (fronturi de ioni pozitivi, variații presionale, schimbări termice) și cu deosebire de

Scanned with OKEN Scanner

anotimpurile de trecere (toamnă și primăvară), se constituie astfel un exemplu tipic de „meteoropatologie" digestivă. Alteori, recurența este condiționată de suprasolicitări nervoase, stress, erori igieno-alimentare, factori accidentali care imprimă artificial un anumit ritm bolii, sugestiv pentru diagnostic. Ulcerul duodenal și în mult mai mică măsură cel gastric evoluează deci cu un ritm simptomatic circadian și circanual caracteristic.

Pentru bolnavii cu gastrită este mai semnificativ din punct de vedere clinic ritmul evacuării stomacului. Se cunoaște relația strînsă a acestei funcții cu tipul alimentelor și se poate explica disconfortul postprandial prelungit după anumite produse, greu digestibile, cu evacuare lentă. Întrucît sațietatea se corelează în bună măsură cu starea de plenitudine a stomacului, derivă din această perturbare și inapetența obișnuită pentru bolnavi. Alimentele solide sînt prin însăși caracterele lor fizice evacuate într-un ritm mai lent decît lichidele.

Stomacul rezecat ridică probleme specifice privind noul ritm iatrogen. In rezecția tip Reichel-Polya, evacuarea rapidă a conținutului gastric în jejun creează o severă disritmie funcțională. Șuntarea duodenului suprimă secreția hormonală de la acest nivel, factor principal în evacuarea veziculei biliare și declanșarea secreției pancreatice. Chimul alimentar străbate rapid intestinul subțire (prin efect osmolar), fără posibilitatea unui amestec adecvat cu secrețiile biliopancreatice. În acest asincronism rezidă un mecanism de bază al malabsorbției postgastrectomice. În intervalul postoperator de 6—12 luni are loc un proces adaptativ complex, care tinde să diminue consecințele intervenției chirurgicale. Reflectivitatea, motilitatea, secreția de mucus, și chiar microbiogeneza intestinală, se restructurează dinamic, secundar aclorhidriei postoperatorii și evacuării stomacului prin noua stomă.

Vagotomia totală bitronculară constituie un exemplu dramatic de modificare a bioritmurilor digestive prin suprimarea controlului vagal. Ritmul evacuării gastrice diminuă, ajungîndu-se pînă la stază severă, care a impus piloroplastia preventivă. Automatismul intestinal, eliberat de controlul vagal, declanșează diareea postvagotomică precoce. Aceasta dispare după cîteva săptămîni, pe măsură ce intervin alte mecanisme de reglare și control al motilității. Hipotonia anselor enterale poate duce la rîndul său la proliferarea florei bacteriene, cu introducerea unui sindrom de stază segmentară. Hipotonia veziculei biliare favorizează litogeneza și infecțiile.

Pentru intestin, activitatea motorie este mai bine studiată sub aspectul ritmicității sale. Se cunoaște bine existența undelor contractile de variate tipuri, care se descarcă automat, cu o ritmicitate specifică fiecăreia, așa cum se poate înregistra cu ajutorul manometriei prin cateter și a electrointestinografiei. Dacă fiziologia comparată relevă o corelație între lungimea intestinului și viteza de propulsie la nivelul său, homeostazia motricității la om cunoaște limite extrem de largi, chiar în condiții fiziologice. Ritmul progresiunii chimului radioopac, pînă la atingerea cecului, oscilează între 2 și 6 ore, corelat cu ritmul evacuării stomacului, tonusul psihovegetativ al subiectului și alte influențe nedetectate. Reflectivitatea jejunală are o contribuție deosebită în această direcție, așa cum demonstrează efectul antiperistaltic al ingestiei prealabile de novocaină. În pa-

Scanned with OKEN Scanner

tologie, s-a impus de aceea ca normă, evaluarea diferențiată a timpului de tranzit enteral (atingerea cecului) și a timpului de evacuare. Consecințele fiziopatologice ale accelerării tranzitului sînt atenuate parțial prin reacții compensatorii intra și intersegmentare.

Rezecțiile intestinale extinse au generat unul din cele mai grave sindroame de malabsorbție. Tulburările induse prin reducerea suprafeței absorbtive sînt maxime în perioada postoperatorie imediată. Ele diminuă apoi progresiv, paralel cu instalarea proceselor adaptative ale intestinului restant. Ritmul adaptării se extinde pînă la 2—6 și chiar 12 luni, implicînd aspecte morfologice (dilatarea și alungirea intestinului, îngroșarea pliurilor, înmulțirea vilozităților) și aspecte funcționale (augmentarea absorbției, încetinirea tranzitului). Bioritmul motor segmentar se modifică astfel evident, așa cum se remarcă și după colectomia totală, situație care poate evolua pînă la deplina normalizare a scaunelor, pe seama încetinirii tranzitului jejunoileal.

Reflexul gastrocolic (în denumirea istorică propusă de Hertz, 1909) a explicat accelerarea tranzitului colic după ingestia de alimente. Într-adevăr, motilitatea se amplifică la nivelul colonului, așa cum demonstrează creșterea descărcărilor de unde electrice și a contracțiilor. Răspunsul interesează în realitate întregul intestin, inclusiv jejunul și ileonul, complexele mioelectrice avînd un caracter migrator coordonat și sugerînd mișcări propulsive. Reflexul — care modifică bioritmul motor propriu al organului, oferind un exemplu demonstrativ de sinergism funcțional interdigestiv, — este mediat atît de sistemul vegetativ („reflex“, așa cum s-a descris inițial) dar și de mediatori hormonali (GIP). Ingestia de alimente devine astfel un stimul major al activității motorii a colonului și sigmei. În colonul iritabil se pierde însă eficiența acestei condiționări.

Ritmul defecației este perturbat de foarte numeroase și variate influențe, ceea ce explică pluricondiționarea constipațiilor de transport și a dischezíei. Propulsia conținutului colic poate fi încetinită prin hipotonie sau hiperspasticitate, deseori prin dischinezie. Înregistrările manometrice și electrofiziologice documentează pierderea ritmului normal și anomaliile traseelor obținute, concomitent cu creșterea presiunii intraluminale. Pe lîngă modificările de origine extrinsecă, din variate boli, un rol important revine deficitului de balast care diminuă volumul conținutului intracolic sub limita necesară pentru activarea motilității. Constipația de evacuare reflectă însă într-un grad mai important alterarea ritmului fiziologic automat. Intervenția controlului voluntar, exercitat prin sfincterul anal extern și diafragmul pelvian, permite refuzul la apelul de defecație, care prin repetiție (unde antiperistaltice care transportă conținutul deasupra ariei receptive pentru impulsul de evacuare) duce la inhibarea reflexului Pierderea bioritmului cîștigat prin filogeneză, duce la o anarhie funcțională care necesită o îndelungă și insistentă reeducare, prin fixarea unor noi condiționări. Semnificația orarului refulat de evacuare este deseori neglijată și mulți copii prezintă tulburări trecute cu vederea, încă din primii ani de viață. Accidentele de constipație ilustrează rolul patogen al nerespectării (impuse sau voluntare) ale bioritmului de evacuare intestinală. Sînt situații corelate cu refuzul activ, din variate motive, reducerea rației alimentare și în special a fibrelor vegetale, hidraților de carbon și a lichidelor, imobilizarea la pat, pierderea condiționării matinale la gravitație

(cu trecerea din clino- în ortostatism) medicamente care reduc motilitatea colonului, examinări baritate etc. Bioritmul catamenial se poate resimți, la femei, prin tendința la constipație pre sau intramenstruală, corelat cu modificările vegetative. Un sindrom singular și patognomonic care se înscrie aceleiași condiționări endocrine este rectoragia intramenstruală în cazul endometriozei intestinale.

Vezicula biliară are o activitate ritmică, de asemenea reglată de actul alimentar. Prin influențe neuroreflexe și hormonale (colecistokinina) se contractă intraprandial, evacuînd conținutul de bilă în vederea participării sale la digestia lipidică. Ritmul evacuării poate fi însă perturbat prin deficit de excitație sau de răspuns. Se ajunge astfel la staza biliară. Prin lipsa de săruri biliare, cu efect peristaltic, se poate dezvolta secundar și o constipație funcțională. Alteori, dimpotrivă vezicula este hiperkinetică și se evacuează la impulsuri minimale, în faze interdigestive, cînd declanșează debacluri de diaree biliară caracteristică. Insuficiența sfincterului Oddi atrage la rîndul său modificarea radicală a bioritmului biliar, cu scurgerea permanentă a bilei din canalul hepatocoledoc. La femei, dishormonozele gonadice atrag frecvent tulburări ale motilității căilor biliare, generînd diverse sindroame de natură diskinetică. Colecistectomia generează o restructurare a întregii dinamici biliare, prin suprimarea rezervorului fiziologic. Procesul adaptativ se extinde pînă la 6 luni, fiind de multe ori marcat de manifestări clinice disadaptative. Cu stabilizarea noului bioritm, intervenția poate deveni perfect tolerată, dacă nu este vorba de asocierea unor complicații veritabile. Crizele de migrenă, deseori corelate cu hipotonie veziculară, pot prezenta evidentă condiționare catamenială, fiind deci înscrise în bioritmul patologic endocrin. Sarcina evoluează obișnuit cu hipotonie veziculară, reversibilă, de unde și riscul unei complicații dramatice, colecistita acută gravidică.

Pancreasul se înscrie prin funcția sa exocrină în același bioritm digestiv controlat de actul alimentar. Relația se stabilește pe cale vagală și hormonală (pancreozimină, secretină). Posibilitățile de alterare a acestui ritm secretor sînt multiple. O variantă pură este insuficiența pancreatică postvagotomică. În staza duodenală numărul celulelor enterocromafine hormonosecretante pare diminuat, explicînd defectul de stimulare. Ritmul rapid de sinteză și secreție enzimatică oferă posibilitatea utilizării testelor de stimulare hormonală și a studiilor radioizotopice cu seleno-metionină încorporată în enzimele pancreatice.

Bioritmurile digestive intervin în numeroase alte situații. Crizele König din stenozele intestinale rezultă din alternanța ritmică a contracțiilor peristaltice de efort cu faze de epuizare a activității motorii. Orarul sugestiv din a doua jumătate a nopții al colicilor biliare („sub galli cantu") reflectă vagotonia nocturnă, un aspect al bioritmului circadian vegetativ. Vărsăturile ciclice cu azotemie ale fetelor la pubertate traduc alte bioritmuri, predominent hormonale. Grețurile bifazice din staza duodenală par să aparțină unui reflux duodenogastric cu un orar sugestiv. Tulburările funcționale digestive, în ansamblul lor, sînt modelate și ritmate de numeroase influențe extrinseci. În prezența unor leziuni anatomice, dobîndește importanță pentru sanogeneză ritmul de regenerare, cu unele posibilități de predicție. Însăși dezvoltarea tumorilor, așa cum s-a demonstrat cu deosebire pentru cancerul gastric, se face după un ritm pro-

priu de aspect grafic sinusoid: creștere accelerată la început, o perioadă lungă de creștere lentă (de ordinul anilor) și o perioadă rapidă finală (cea manifestă de obicei).

Condiționările nervoase au un rol central în stabilirea unui număr din bioritmurile funcționale digestive. „Învățarea" prin deprinderi dobîndește semnificația unui veritabil program educațional. Psihosomatica a relevat multe detalii în această direcție, documentînd posibilitatea fixării unor tulburări ca urmare a întăririi lor verbale, a sugestiei și autosugestiei, a motivației. Concluziile sînt importante pentru profilaxie și tratament.

BIBLIOGRAFIE

1. **Milcu St.** — Le Biorythme endocrinien, Arch. Union. Méd. Balk., 1977, 15, 431—434.
2. **Pansu D., Berard A., Dechelette M. A., Lambert R.** — Influence of secretin and pentagastrin on the circadian rhythm of cell proliferation in the intestinal mucosa in rats, Digestion, 1974, 11, 266—274.
3. **Ritchie J. A.** — The gastrocolic response to food, Digestion, 1968, 1, 15—21.
4. **Ruckebusch Y., Bueno L., Fioramonti J.** — Constituants alimentaires et motricité digestive, Repord. Nutr. Dévelop., 1981, 21, 749—771.

7.13. IMPLICAȚII ALE GENETICII ÎN BOLILE DIGESTIVE

Aportul geneticii, ramură de vîrf a biologiei moderne, la cunoașterea mecanismului de apariție a numeroase boli, în care intervenția unor factori ereditari este determinantă sau favorizantă și la instaurarea unor măsuri preventive și în perspectivă și terapeutice, a modificat radical numeroase cunoștințe privind diversele domenii de specialități ale patologiei și au deschis noi orizonturi pentru diagnosticul, prevenirea și combaterea unui număr impresionant de afecțiuni.

Aplicațiile tot mai numeroase ale geneticii în practica medicală impun familiarizarea medicului modern cu o serie de rezultate ale cercetărilor de genetică, intrate deja în patrimoniul medicinei interne și al ramurilor sale, care îi va permite folosirea lor în activitatea sa și îl vor apropia de genetician în vederea unei colaborări ce se desenează a deveni în viitor tot mai strînsă și mai rodnică pentru asistența medicală.

Capitolul de față nu urmărește decît să ofere o informare neexhaustivă privind participarea — cunoscută pînă în prezent — a unor factori genetici în determinismul principalelor boli și anomalii ale aparatului digestiv și să incite la aprofundarea datelor prezentate.

În patologie, impactul eredității cu etiopatogenia unor multiple sindroame, este astăzi o realitate și constituie una dintre cele mai pasionante probleme majore ale medicinii, de la care se așteaptă rezolvarea enigmelor de patogeneză.

Pînă în prezent s-au identificat peste 2 300 de boli ereditare și numărul lor este în continuă creștere, în paralel cu intensificarea cercetărilor genetice.

Scanned with OKEN Scanner

Multitudinea bolilor în care ereditatea primează ca factor determinant, sau coroborează alături de factorii de mediu, demonstrează că importanța studiului genetic în patologie nu trebuie subestimată.

Începutul secolului XX, avea să introducă prin cercetările lui A. E. Garrod, termenul de boli ereditare (înnăscute) de metabolism, care cu aceeași valoare se folosește și astăzi pentru delimitarea tulburărilor funcționale induse de gene mutante. De la conceptul Garrod, „o genă — o enzimă", cercetările de genetică moleculară au condus rapid către actualizarea acestui proces cu exprimarea intimității sale biochimice și anume „o genă — un polipeptid" sau mai exact „o genă — un polipeptid funcțional".

Un număr relativ mare de boli ereditare sînt expresia unei singure gene patologice, care se transmite conform tiparului mendelian, fie dominant autosomal și atunci manifestarea ei fenotipică se remarcă și în stare heterozigotă, fie recesiv autosomal și în acest ultim caz apare fenotipic (se exprimă gena) numai în stare homozigotă (ambele alele sînt patologice și cu aceeași expresie în fenotip). Starea de homozigoție presupune implicit moștenirea de la ambii părinți a celor două alele patologice. Multiple teste biochimice sînt în măsură să depisteze starea de heterozigoție, cu importanță majoră pentru evaluarea riscului de recurență la descendenți și aplicarea unei profilaxii genice.

Estimarea modului de transmitere a unei gene patologice este mai dificilă atunci cînd penetrația și expresivitatea acesteia variază în cadrul membrilor aceleiași familii. Adeseori amploarea manifestărilor clinice este condiționată de o penetranță incompletă a genei. Toate aceste aspecte de exprimare a genei în fenotip se află sub imperiul factorilor de mediu, care întotdeauna joacă un rol complex în realizarea eredității.

Frecvent se remarcă efectul larg, extins al unei gene mutante asupra mai multor organe, ceea ce este cunoscut sub numele de pleiotropism genic.

În întreaga patologie, nu sînt rare nici situațiile în care o boală poate fi determinată de cooperarea mai multor gene nealele plasate pe cromosomi diferiți, alături de factorii de mediu; este vorba de trăsăturile poligenice, multifactoriale. Desigur, cu cît modul de transmitere este mai complicat și evaluarea adeseori este complicată.

În plus, exprimarea în fenotip a genelor, depinzînd strîns de factorii de mediu în care se dezvoltă organismul, poate face posibilă imprimarea doar a unei predispoziții genetice; aceasta se pare că este răspunzătoare de majoritatea covîrșitoare a sindroamelor din patologie.

Nu trebuie omisă nici polialelia, starea în care în cadrul unei populații, pe un locus pot fi plasate gene cu exprimări variate (stare polialelică); ea antrenează apariția mai multor forme clinice, cu evoluție diferită, dar dependente de fapt de gene multiple ce pot ocupa același tip de locus.

Studiile pe gemenii monozigoți și dizigoți, ca și recentele date ale cercetărilor privind asocierea unor antigene HLA cu anumite boli, demonstrează pregnant cota cu care ereditatea este implicată în patologie.

Chiar dacă în unele sindroame intervenția eredității nu a putut fi complet demonstrată, constituția genetică a fiecărui organism poate fi considerată ca o adevărată zestre ce își pune amprenta asupra instalării stărilor morbide.

Scanned with OKEN Scanner

7.13.1. AFECȚIUNI GASTROINTESTINALE

7.13.1.1. MALFORMAȚII CONGENITALE (4, 7, 13, 17, 41, 47)

În acest grup sînt incluse defectele congenitale morfologice ale tractului gastrointestinal; spre deosebire de erorile ereditare metabolice, ele pot fi determinate fie de acțiunea cumulativă a factorilor genetici cu cei de mediu, fie numai de factori nocivi de mediu.

Transmiterea ereditară la descendenți nu se face conform tiparului mendelean încît, evaluarea riscului de recurență mai întotdeauna este dificilă și estimarea se face probabilistic prin analiza altor pedigree-uri afectate.

Cu toate că incidența familială în cele mai multe anomalii congenitale este sesizabilă, este încă greu a putea departaja cota cu care participă ereditatea în etiologia acestor boli.

— *Stenoza hipertrofică de pilor* (4, 7, 13, 41, 47) (Stenoza pilorică congenitală, spasmul de pilor, hipertrofia de pilor).

Etiopatogenia bolii este insuficient cunoscută, pretîndu-se și în prezent la multiple controverse.

Următoarele date, sugerează intervenția unei componente ereditare: a) concentrația familială; incidența bolii este de aproximativ 12 ori mai mare la rudele copiilor afectați, decît cea observată în populația generală; b) persoanele de sex masculin sînt mai des afectate decît cele de sex feminin; proporția fiind de aproximativ 5 : 1; c) membrii de sex masculin din familia unei femei afectate prezintă susceptibilitate mai mare în apariția bolii; d) la gemenii monozigoți, concordanța la boală este net superioară; e) frecvența bolii diferă interpopulațional: în Asia și Africa incidența bolii este mai scăzută; f) asocierea cu unele anomalii cromosomiale (sindr. Turner) sau alte boli ereditare (sindromul Smith-Lemli-Opitz) etc.; g) incidența ceva mai crescută a bolii în concordanță cu grupele sanguine 0, B și AB. Datele de mai sus pledează pentru intervenția unei predispoziții genetice ca o posibilă determinare poligenică în etiologia bolii.

— *Atrezia pilorică și antrală* (41). Afecțiunea este foarte rară (sub $1^{0}/_{00000}$ de nașteri). Etiologia este încă incertă. Unii autori presupun existența unei transmiteri ereditare recesiv autosomale.

— *Atrezia de intestin subțire* (41). Existența unei incidențe familiale ca și creșterea frecvenței bolii în consanguinitate, sugerează posibilitatea intervenției genetice (posibil transmitere recesiv-autosomală) în etiologia bolii.

— *Boala Hirschsprung* (megacolon congenital) (4, 7, 13, 41, 37). Ca și în stenoza hipertrofică de pilor, o serie de date clinico-genetice, pledează pentru caracterul ereditar al bolii:

a) frecvență ușor crescută la sexul masculin; b) concentrația familială; numărul membrilor de familie afectați este mai mare în concordanță cu suprafața afectată de colon; c) s-au descris familii în care erau afectați părinții și copiii lor; d) concordanța la gemenii monozigoți este evidentă, față de discordanța de la gemenii dizigoți; e) uneori boala se asociază cu aberații cromosomiale; relativ frecvent (0,5%) este întîlnită la copiii cu sindrom Down.

Riscul recurenței: 3,6%. Cînd probantul este băiat, riscul pentru ceilalți copii este de 2,6%; cînd este fată, riscul este semnificativ crescut: 7,2%. Riscul depinde și de forma clinică. În forma cu segment scurt, riscul este de aproximativ 5% pentru frații probandului și de numai 1% pentru surori. În forma cu segmentul lung, riscul este semnificativ mai mare, indiferent de sex. Riscul nu poate fi stabilit deci corect decît după cunoașterea formei clinice.

— *Atrezia esofagiană și cea duodenală, acalazia esofagului (spasmul cardial), malrotația intestinului* și *imperforația anusului,* sînt anomalii congenitale în etiologia cărora prevalează factorii nocivi de mediu, alături de o anume predispoziție genetică (posibil transmitere poligenică, multifactorială).

7.13.1.2. POLIPOZA (4, 7, 8, 13, 38, 41)

În patologia gastrointestinală se diferențiază după etiologie două tipuri de polipoză: familială și nefamilială. Polipoza familială la rîndul ei cuprinde mai multe sindroame care în funcție de aspectul clinic și potențialul cancerigen pot fi catalogate în două grupe (24); într-o primă grupă sînt cuprinse următoarele sindroame:

— *Polipoza rectocolică familială* (4, 7, 13, 41), este forma cea mai comună; natura sa ereditară este acceptată de cei mai mulți cercetători. Transmiterea se presupune a fi dominant autosomală, cu penetranță scăzută la unii membri din familie. Datele anamnestice relevă o incidență familială în 2/3 din cazuri.

— *Polipoza intestinală diseminată* (7, 41), se deosebește de precedenta prin faptul că polipii se dezvoltă și la nivel gastric, duodenal și jejunoileal. Frecvența sa este mai scăzută, dar prezintă un risc mai mare de cancerizare. Transmiterea ereditară este dominant autosomală.

— *Sindromul Gardner* (4, 7, 13, 41), se caracterizează prin asocierea polipozei colonului cu tumori ale țesuturilor moi și oaselor. Boala este de asemenea ereditară, cu transmitere dominant autosomală; este posibil ca efectul genei patologice să fie pleiotropic. Prezintă risc cancerigen.

— *Sindromul Turot-Després* (41) însumează polipoză rectocolică cu tumori ale sistemului nervos central; ca și sindroamele precedente prezintă risc cancerigen. Transmiterea ereditară se presupune a fi recesiv-autosomală.

Grupa a doua de polipoze cuprinde:

— *Sindromul Peutz-Jeghers* (4, 7, 13, 41) se caracterizează prin localizarea polipilor predominant la nivelul intestinului subțire și asocierea cu o pigmentație melanică cutaneo-mucoasă. Sindromul este însoțit și de prezența unor tumori în care sînt implicate mai multe țesuturi (hamartroza). Boala este ereditară și se transmite dominant-autosomal, gena patologică avînd un efect pleiotropic; uneori penetranța este variabilă.

— *Polipoza juvenilă generalizată* (7, 13, 41), este mai rară. Modul de transmitere ereditară este încă incert (posibil autosomal dominant).

— *Sindromul Cronkhite-Canada* (13, 41) se caracterizează prin asocierea la polipoză și a altor simptome generale; intervenția eredității în etiologia bolii este discutată.

Scanned with OKEN Scanner

7.13.1.3. CANCERUL GASTROINTESTINAL (4, 7, 13, 14, 41)

Etiologia cancerului gastrointestinal este necunoscută. Cercetările din ultimii ani s-au concentrat atît asupra factorilor de mediu cît și asupra celor ereditari, acordîndu-se o atenție tot mai mare mecanismelor imunogenetice. Investigațiile epidemiologice sugerează ponderea diferențiată a diverșilor factori, în raport cu localizarea bolii în tractul digestiv. Relația dintre ereditate și cancer este, cu puține excepții obscură. Se admite că în apariția cancerului, ereditatea intervine într-o predispoziție genetică de sensibilitate crescută a organismului la factorii cancerigeni.

— *Cancerul esofagian* (4, 7, 41). Statisticile relevă că alături de factorii de mediu iritanți ai mucoasei esofagiene, există și o anume incidență familială la membrii familiei. Această incidență s-a notat în familiile cu cheratoză palmoplantară (tiloza), afecțiune determinată genetic.

— *Cancerul gastric* (4, 7, 13, 41). În această localizare, ponderea factorilor genetici este semnificativ ridicată. Următoarele date susțin această afirmație:

a) incidența crescută la rudele bolnavului; b) concordanța ridicată la gemenii monozigoți; c) frecvența mai mare a cancerului gastric printre indivizii de grup sanguin A (10 pînă la 20%); d) în anemia pernicioasă (în etiologia căreia sînt implicați factori genetici), incidența cancerului gastric este semnificativ ridicată, față de populația indemnă.

În absența unor date certe, se admite azi că factorul genetic constituțional poate favoriza acțiunea nocivă a diverșilor factori etiologici.

— *Cancerul intestinului subțire* (4, 41), este mai puțin studiat din punct de vedere genetic, iar datele existente sînt încă contradictorii. Implicațiile eredității ar fi sugerată de incidența neobișnuit de mare a limfomului primar în unele populații, ca spre exemplu cele din Orientul mijlociu și America de sud. S-a decelat la pacienții cu neoplasm al intestinului subțire și prezența unei IgA anormală; incidența familială însă este extrem de scăzută.

— *Cancerul intestinului gros* (4, 7, 13, 41). Mai multe argumente sprijină intervenția factorilor genetici în această boală:

a) incidența crescută printre membrii familiei; b) asocierea frecventă între diversele forme de polipoze familiale și cancerul rectocolic. Argumentele mai sus notate ar putea pleda pentru o determinare poligenică, multifactorială.

7.13.1.4. BOLI INFLAMATORII GASTROINTESTINALE

Boala Crohn (4, 7, 13, 2, 15, 19, 27, 41). Etiologia este încă incomplet cunoscută. Cercetările din ultimii ani subliniază intervenția unei componente genetice, alături de agenți infecțioși și de componenta autoimună.

O componentă genetică posibilă este susținută de următoarele date:

a) incidența familială relativ crescută; b) concordanța mare la gemenii monozigoți, atît în privința momentului de debut cît și a localizării; c) afectarea ambilor soți este excepțională, ceea ce minimalizează rolul factorilor comuni de mediu; d) asocierea bolii cu antigenul de histocompatibilitate HL-A B_{27}; e) frecvența semnificativ crescută la unele grupări etnice; f) alterarea procesului imunologic.

Scanned with OKEN Scanner

Rectocolita ulcerohemoragică (4, 2, 7, 13, 15, 27). Ipoteza eredității în etiologia bolii se sprijină pe mai multe argumente, în parte comune cu cele menționate în boala Crohn:

a) incidența familială crescută (10—14%); b) afectarea preferențială a unor grupări etnice; c) asocierea frecventă a bolii cu spondilita anchilopoetică; d) asocierea cu alte perturbări de cauze imunologice; e) frecvența mai crescută la femei (transmitere X-lincată?). Este posibil ca boala să prezinte o transmitere poligenică.

Gastrita cronică atrofică (7, 13, 41, 49). Demonstrarea existenței unor fenomene imunologice la bolnavii cu gastrită atrofică cronică (și în anemia pernicioasă) a condus la ipoteza implicării acestor fenomene în patogeneza leziunilor mucoasei gastrice. Ipoteza sus menționată este susținută de următoarele date:

a) depistarea în serul bolnavilor a anticorpilor anticelule parietale în 60% din cazurile de gastrită cronică atrofică și în 80—90% din anemia pernicioasă; b) asocierea gastritei cronice atrofice cu anemia pernicioasă și alte boli cu componente imunologice (tiroidită Hashimoto, boala Addison, diabet zaharat); c) depistarea în serul membrilor familiei a bolnavilor, a anticorpilor anticelule parietale; d) infiltrația masivă a mucoasei atrofice cu limfoplasmocite ce conțin Ig reactive cu antigene gastrice; e) persoanele de grupă sanguină A au susceptibilitate mai mare pentru a face boala. Este posibil ca intervenția eredității să fie de tip poligenic, multifactorial.

7.13.1.5. EREDOPATII METABOLICE ȘI DE MALABSORBȚIE INTESTINALĂ

7.13.1.5.1. DEFECTE METABOLICE EREDITARE ALE DIZAHARIDELOR (4, 7, 13, 17, 28, 47, 41)

— *Deficitul de lactază* constituie una dintre cele mai frecvente enzimopatii intestinale. După etiologie, boala este de două tipuri și anume: intoleranță ereditară la lactază, determinată de o genă recesiv-autosomală și, intoleranțele secundare la lactază (dobîndite). În cadrul intoleranței ereditare la lactază s-au descris incidență crescută în căsătorii în consanguinitate și frecvențe variabile în diferite grupe de populații.

— *Intoleranța ereditară la zaharoză și izomaltoză* este o boală metabolică prin deficit de maltază și izomaltază. Mutația genică se transmite recesiv-autosomal. S-a semnalat frecvență crescută la căsătoriile în consanguinitate. Heterozigoții au o activitate maltazică și izomaltazică redusă.

7.13.1.5.2. DEFECTE METABOLICE EREDITARE ALE MONOZAHARIDELOR (4, 13, 17, 23, 41, 43, 47)

— *Tulburările metabolismului glucozei*, sînt incluse în sindroamele de malabsorbție. Genetic, boala se transmite autosomal-recesiv. Se distribuie egal pe sexe, interesînd mai mulți membrii ai unei fratrii.

— *Tulburările metabolismului galactozei* sînt date de deficitul enzimatic de uridil-transferază și boala constituie un exemplu de eredo-

Scanned with OKEN Scanner

patie metabolică ce beneficiază eficient de tratament dietetic. Boala se transmite autosomal-recesiv.

— *Tulburările metabolismului fructozei* (fructozuria prin deficit de chinază), sînt determinate de o genă cu transmitere recesiv-autosomală.

7.13.1.5.3. DEFECTE METABOLICE EREDITARE ALE TRANSPORTULUI UNOR AMINOACIZI (4, 7, 13, 17, 41)

— *Boala Hartnup* este ereditară, cu transmitere recesiv autosomală; patogenic defectul genetic de bază se exprimă prin tulburarea funcției transportului renal și digestiv al triptofanului și a unor aminoacizi neutri.

— *Cistinuria*, are de asemenea etiologie genetică; la unele forme, transmiterea este recesiv autosomală, la altele însă s-a remarcat o ereditate incomplet recesivă (heterozigoții în acest ultim caz excretă cantități moderate de cistină). Patogenic se admite că pe lîngă tulburarea renală se asociază și tulburarea de absorbție intestinală.

— *Sindromul* „scutecelor albastre“ datorit unui defect genetic de absorbție izolat a triptofanului.

— *Sindromul* „berăriei“ se datorește unui defect genetic de absorbție intestinală a metioninei.

7.13.1.5.4. ALTE SINDROAME EREDITARE DE MALABSORBȚIE (4, 7, 13, 17, 41)

— *Alcaloza congenitală cu diaree* (diaree clorată familială) debutează imediat după naștere; transmiterea ereditară probabil este recesiv autosomală, deși unele statistici relevă afectarea predominant a sexului masculin.

— *Acrodermatita enteropatică* se caracterizează prin diaree cu hipoproteinemie și deficiențe imunologice (ale celulelor T și B). Transmiterea ereditară este probabil recesiv-autosomală.

— *Abetalipoproteinemia* (vezi capitolul Ciroze consecutive unor defecte genetice).

— *Limfangiectazia intestinală* este o boală congenitală (rareori dobîndită). Patogenic, malabsorbția grăsimilor duce la exsudație proteică și limfocitară. Etiologia genetică este incertă.

— *Boala celiacă a copilului (enteropatia indusă de gluten) și steatoreea idiopatică a adultului* (7, 13, 41, 43), sînt manifestări la diferite vîrste a aceleiași afecțiuni. Boala ar putea fi condiționată de factori genetici întrucît s-a observat o anume concentrare familială și adeseori deficiență de IgA. Cercetările recente arată că într-un procentaj mare (aprox. 80%) din cazuri, boala se asociază cu antigenele de histocompatibilitate HLA-B_8 și HLA-DW_3. Este posibil ca transmiterea ereditară să fie de tip poligenic, multifactorială.

7.13.1.6. ULCERUL GASTRIC ȘI DUODENAL (7, 13, 32, 33, 41)

Etiologia acestor boli nu este pe deplin elucidată. Între factorii cauzali un loc de frunte pare să ocupe predispoziția genetică. Anchetele familiale au evidențiat o netă incidență familială în ambele localizări de

ulcer, dar cu precădere în cea duodenală. S-a remarcat chiar faptul că localizarea ulcerului este aceiași în cazul în care mai mulți membri ai familiei prezintă boala.

Mai multe investigații subliniază intervenția factorilor genetici în special în ulcerul duodenal; în ulcerul gastric cercetările nu sînt încă concludente.

La bolnavii cu ulcer duodenal (inclusiv la membrii familiei), s-au depistat mai multe caractere genetice ce stau la baza predispoziției pentru boală: — frecvența ulcerului la indivizii de grupă sanguină 0 este net superioară, de asemenea, severitatea bolii;

— la bolnavii cu ulcer duodenal, procentajul de „status non secretori“ este mare;

— incidența crescută a antigenului HLA-B_5 la bolnavii cu ulcer duodenal;

— creșterea pepsinogenului I în serul bolnavilor ar putea fi socotită un alt marker genetic; merită a fi menționat că unii bolnavi prezintă hiperpepsinogenemie (I), alții o normopepsinogenemie (tipul II). La fiecare din aceste grupe situația este similară și în cadrul membrilor de familie, bolnavi.

Datele mai sus notate vin să sprijine eventualitatea unei heterogenități genetice în ceea ce privește tipurile de boală.

În ulcerul gastric, cu excepția incidenței familiale, nu s-au depistat markeri genetici care să permită evaluarea cotei eredității și a riscului recurenței la descendenți.

Este certă contribuția predispoziției genetice în ambele localizări de ulcer (mai pregnant în cel duodenal); modul de transmitere însă nu este cert. Cei mai mulți autori înclină către transmiterea poligenică.

Cunoscîndu-se, unii factori ereditari predispozanți (marcatori genetici), consultul și sfatul genetic acordat, pot oferi date revelatoare privind recurența bolii la descendenți, efectuîndu-se în felul acesta o reală profilaxie genetică.

7.13.2. **BOLI HEPATOBILIARE**

7.13.2.1. CIROZE CONSECUTIVE UNOR DEFECTE GENETICE

Pînă în prezent, s-a reușit identificarea mai multor defecte genetice capabile să inducă ciroză hepatică. Literatura citează următoarele defecte (1, 16, 26):

a) boala Wilson (degenerescența hepato-lenticulară);
b) hemocromatoza;
c) galactozemia;
d) tirozinoza;
e) deficitul în alfa 1-antitripsină;
f) abetalipoproteinemia;
g) glicogenoza tip IV (Anderson);
h) intoleranța la fructoză;
i) telangiectazia hemoragică ereditară (boala Osler-Weber-Rendu);
j) fibroza chistică de pancreas (mucoviscidoză);

k) talasemia, precum și alte anemii determinate genetic. Toate aceste boli, în marea lor majoritate, duc precoce la deces prin complicațiile cirozei hepatice (comă, hemoragie).

a) *Boala Wilson* (degenerescența hepatolenticulară) este o boală condiționată genetic de către o genă patologică cu transmitere recesiv-autosomală. Incidența bolii este apreciată la 1 : 200 000. Manifestarea bolii este prezentă la homozigoți. Frecvența genei patologice în populație este apreciată la 1/500—1/2 000, iar frecvența heterozigoților între 1/200—1/1 000 (4). La părinții bolnavilor se constată o consanghinitate crescută. Pentru depistarea heterozigoților purtători de genă patologică se folosește Cu^{64} și Cu^{67}. Anomalia genetică induce acumularea progresivă a cuprului în țesuturi, în legătură cu deficitul de ceruloplasmină. Mai pot fi incriminate tulburări de absorbție intestinală, deficit de excreție pe cale biliară și afinitate excesivă a țesuturilor pentru cupru, în legătură cu existența unei proteine anormale. Este posibil ca defectul genetic să influențeze și funcția lizozomilor care să coroboreze la patogenia bolii (25).

b) *Hemocromatoza idiopatică,* este un defect ereditar de metabolism al fierului. Deși în privința etiologiei există încă controverse, boala avînd caracter familial, și studiul pedigree-urilor indicînd intervenția unei gene patologice, se consideră că defectul metabolic este de cauză ereditară (4, 7, 26, 32, 37). Este posibil ca transmiterea genei patologice să se facă recesiv autosomal sau dominant incomplet, cu penetranță scăzută, deoarece la heterozigoți se remarcă deseori manifestări subclinice. Studiile recente privind antigenele HLA, arată o frecvență mai mare a bolii la purtătorii antigenelor HLA—A_3 și HLA—B_{14}, ceea ce sprijină ipoteza etiologiei ereditare; în paralel prezența antigenelor ar putea servi ca markeri genetici.

c) *Galactozemia* (4, 16, 37) este o eredopatie metabolică prin defect de galactoză-1-fosfat-uridil-transferază. Boala se transmite autosomal recesiv, gena mutantă manifestîndu-se în stare homozigotă. Galactozemia este un exemplu de eredopatie în care defectul genetic se intrică cu factorii de mediu; prin aplicarea unei diete corespunzătoare se poate preîntîmpina instalarea manifestărilor clinice (hepatice, neurologice etc.). Consultul genetic are valoare profilactică certă. În afara galactozemiei clasice prin defect de uridil-transferază, în tulburările metabolice ale galactozei mai este cuprins și deficitul de galactochinază (diabetul galactozic) în care funcția hepatică nu este afectată.

d) *Tirozinoza* (7, 16, 37) este boală metabolică ereditară autosomalrecesivă (are caracter familial) avînd ca mecanism patogenic deficitul în p. hidroxifenilpiruvic-acid-oxidază hepatică. Clinic, lezarea ficatului se instalează precoce, evoluînd către ciroză. Paralel se semnalează și rahitism vitamino-rezistent și defecte tubulare renale. Prescrierea unei diete corespunzătoare, poate ameliora simptomatologia și chiar opri evoluția procesului patologic.

e) *Deficitul în alfa-1-antitripsină* (16, 18, 37). Sinteza alfa-1-antitripsinei (alfa-1-AT) în hepatocite este reglată de cel puțin 13 gene plasate pe un locus autosomal. Ca atare, polialelia determină existența mai multor variante genetice ale alfa-1-AT, identificabile electroforetic. Simbolul Pi

(„protease inhibitor) este denumirea care se folosește pentru acest grup de alele. Pînă în prezent s-au descris 9 variante alelice și peste 17 fenotipuri din cele admise teoretic. Alela normală se notează cu Pi M, ei corespunzîndu-i fenotipul Pi MM; serul acestor indivizi conține o alfa-1-AT normală de tip M.

Alela patologică principală este Pi Z, fenotipul în cauză fiind desemnat cu simbolul Pi ZZ (homozigot); în serul acestor indivizi se decelează prezența unei alfa$_1$-AT patologică de tip Z.

Deficitul în alfa-1-AT antrenează apariția unei ciroze hepatice, precedate frecvent de icter colestatic neonatal. Uneori se asociază și emfizem pulmonar. Boala este ereditară și se transmite autosomal-recesiv.

f) *Abetalipoproteinemia* (sindromul Bassen-Kornzweig) (7, 16, 29). Se caracterizează prin absența congenitală a betalipoproteinelor ce antrenează tulburări de malabsorbție, alte manifestări clinice extinse și adeseori steatoză hepatică ce poate evolua spre ciroză. Boala este determinată de o genă cu frecvență scăzută în populație; transmiterea se face autosomal-recesiv.

g) *Glicogenoza de tip IV* (Anderson) (4, 16, 37). Sînt descrise mai multe tipuri de glicogenoze. Boala Anderson este un defect ereditar de ami-10-1, 4—1,6 transglucozidază, care realizează o stocare glicogenică predominant hepatică și consecutiv ciroză precoce (înaintea pubertății) cu hipertensiune portală și splenomegalie. Transmiterea bolii se face autosomal-recesiv.

h) *Intoleranța ereditară la fructoză* (3, 16, 37). Patogenic, blocarea enzimatică în metabolismul fructozei este determinată de deficitul în fructozo-1-fosfataldolază și fructozo-1,6, difosfataldolază, enzime ce intervin în metabolizarea hepatică a glucozei. Ca atare, deficitul enzimatic produce în final instalarea cirozei hepatice. Boala se transmite ca majoritatea eredopatiilor metabolice, recesiv-autosomal.

i) *Telangiectazia hemoragică ereditară* (boala Osler-Weber-Rendu) (4, 6, 16, 37). Boala se caracterizează prin anomalii ale venulelor și capilarelor cutanate și mucoase; pot fi interesate și vasele hepatice, ducînd la fibrozarea și ulterior restructurarea lobulară de tip cirotic. Transmiterea se face dominant autosomal, manifestarea bolii făcîndu-se și în stare heterozigotă. La homozigoți (ambele gene alele patologice) simptomatologia este mai gravă.

j) *Fibroza chistică de pancreas* (mucoviscidoza) (7, 16, 37). Este o boală ereditară cu transmitere recesiv autosomală; fiziopatologic se caracterizează prin disfuncția generalizată a glandelor exocrine. Defectul genetic induce secreție anormală de mucus și tulburări electrolitice. Incidența bolii este de 1 : 2 000 de nașteri, iar frecvența heterozigoților purtători de genă patologică, de aprox. 5/100. Depistarea heterozigoților este posibilă prin unele metode de laborator.

k) *Talasemia* (6, 16, 37). Beta-talasemia majoră (anemia Cooley) este de cauză genică și se manifestă la homozigoți prin manifestări clinice extinse, interesînd și funcția hepatică.

Forma minoră de beta-talasemie se socotește a fi determinată de starea heterozigotă a aceleiași gene patologice.

Scanned with OKEN Scanner

7.13.2.2. BOLI HEPATICE AUTOIMUNE

a) *Ciroza biliară-primitivă* (11, 22, 37, 40). Etiologia bolii este încă controversată; unele date sugerează încadrarea ei în mecanismele autoimune, existînd deci unii factori genetici predispozanți. Incidența semnificativă a anticorpilor antimitocondriali, a altor anomalii imunologice printre membrii familiei, ca și afectarea într-o proporție de aprox. 90% a sexului feminin, pledează pentru intervenția factorilor etiologici mai sus menționați în constituirea bolii.

b) *Hepatita cronică activă* (9, 11, 22, 24, 37). Cercetări recente subliniază tot mai mult intervenția unei predispoziții genetice în instalarea hepatitei cronice active. S-a remarcat de asemenea asocierea semnificativă între hepatita cronică Ag HB_S negativă și antigene $HLA\text{-}A_8$ și $HLA\text{-}A_1$. Pe lîngă faptul că o anume constituție genetică creează susceptibilitatea față de boală, structura genică (respectiv antigenul $HL\text{-}A_8$) determină și o diminuare marcată a răspunsului imun al organismului.

7.13.2.3. ALTE BOLI HEPATICE

a) *Boala polichistică a ficatului* (7, 37, 42). Este o boală ereditară cu transmitere dominant autosomală și penetranță variabilă. În simptomatologie, frecvent se asociază polichistoză renală.

b) *Fibroza hepatică congenitală* (5, 37, 42) care este o variantă a bolii polichistice a ficatului. Boala, se caracterizează prin proliferare importantă a țesutului conjunctiv în spațiile portale, cu păstrarea arhitecturii lobulare. Etiologia este ereditară, cu transmitere recesiv-autosomală.

c) *Ficatul alcoolic* (7, 22, 35, 45). Este bine precizat faptul că numai o parte din alcoolicii cronici prezintă leziuni hepatice; ciroza hepatică spre exemplu survine doar la 10—30% din cazuri. Aceste fapte ca și experimentele pe primate vin să pledeze pentru existența unei predispoziții genetice. Între factorii predispozanți instalării cirozei ar fi: grupa sanguină A, deficitul în alfa$_1$-antitripsină etc.

d) *Icterul*

d (1) — *Hiperbilirubinemii determinate genetic*

— *Anemii hemolitice* (6, 7, 22, 42). Hiperbilirubinemia în aceste boli apare în urma distrugerii excesive a eritrocitelor de cauză genetică și anume în: sferocitoza ereditară, hemoglobinopatii, defecte enzimatice eritrocitare etc.

d (2) — *Hiperbilirubinemii hepatocelulare*

— Hiperbilirubinemii prin creșterea bilirubinei indirecte (neconjugate). În acest grup sînt cuprinse boala Gilbert, cu transmitere dominant autosomală și penetranță incompletă și sindromul Crigler-Najjar (icterul hemolitic familial) cu transmitere recesiv-autosomală. La heterozigoți manifestările clinice sînt slabe sau lipsesc (7, 22, 37, 42).

— *Sindromul Lucey-Driscol* (icterul neonatal tranzitoriu) (22, 42), se caracterizează prin creșterea bilirubinei dată de inhibiția conjugării. Etiologia este incertă.

d (3) — *Hiperbilirubinemii prin creșterea bilirubinei directe (conjugate)*

Scanned with OKEN Scanner

— *Sindromul icter Dubin-Johnson* (icterul cronic idiopatic). Genetic are caracter familial, afectează ambele sexe, avînd transmitere dominant-autosomală. Boala se caracterizează prin exces de bilirubină liberă și conjugată (7, 22, 37, 42).

— *Sindromul Rotor* (icter nehemolitic familial) (7, 22, 37, 42) este asemănător sindromului precedent, cu deosebirea că pigmentul biliar lipsește intrahepatocitar. Transmiterea genetică este de același tip ca în sindromul Dubin-Johnson.

e) *Colestaza determinată genetic*

— *Colestaza recidivantă idiopatică* (sindromul Walshe-Tygstrup) (22) se caracterizează prin icter obstructiv intrahepatic, cu evoluție intermitentă. Transmiterea ereditară este recesiv-autosomală cu penetranță scăzută.

— *Boala Byler* (22) este asemănătoare bolii precedente; apare în prima decadă a vieții. Transmiterea ereditară este recesiv-autosomală; heterozigoții purtători ai genei patologice pot fi depistați prin testul B.S.P.

— *Hepatita neonatală cu colestază persistentă (colestaza ereditară hepatică recurențială)* (22, 42). Are debut de la naștere; transmiterea bolii se face probabil autosomal recesiv.

7.13.2.4. AFECȚIUNI ALE CĂILOR BILIARE

Anomalii congenitale ale tractului biliar. Maldezvoltarea congenitală a canalelor biliare se trădează prin atrezie biliară totală, cu icter consecutiv. Etiologia malformației este incertă.

Litiaza biliară (L.B.). Rolul eredității în apariția litiazei este dificil de demonstrat. Unele date sugerează intervenția predispoziției genetice pentru litogeneză (7, 12, 22, 30, 37, 44) și anume: incidența familială crescută, frecvența diferită în cadrul raselor umane și procent crescut de litiază la persoanele de grupă sanguină A. Intervenția factorului genetic este încă discutabilă; este posibil să se transmită o predispoziție genetică.

7.13.3. **BOLI PANCREATICE**

Malformații congenitale (41). Pancreasul inelar este urmarea unei aberații de dezvoltare a pancreasului. Adeseori se asociază cu sindromul Down și alte leziuni obstructive ale tractului gastro-intestinal. Etiologia este incertă.

Pancreatita cronică ereditară (7, 41). Mai multe date pledează pentru caracterul său ereditar, astfel: incidența familială crescută, coexistența cu alte anomalii ereditare etc. Anchetele familiale pledează pentru o transmitere poligenică, multifactorială.

Fibroza chistică (mucoviscidoza) (v. capitolul Ciroze consecutive unor defecte genetice).

Deficiențe enzimatice pancreatice. Deficitul izolat de lipază (41) este o boală ereditară cu transmitere recesiv autosomală. Frecvența sa este foarte rară.

Adenomatoza endocrină multiplă (7, 20, 36, 41, 49).

— Gastrinom (sindrom Zollinger-Ellison).

— Vipom (sindrom Verner-Morrison).

Scanned with OKEN Scanner

— Glucagonom (sindrom Glucagonom), sînt tumori pancreatice ce se dezvoltă pe seama celulelor insulare neinsulinosecretante, intra și/sau extrapancreatic. Pot fi asociate și cu alte tumori endocrine. Genetic este posibilă intervenția mai multor gene nealele sau, după alți autori este vorba de intervenția unei gene cu efect pleiotropic. Nu întotdeauna s-a sesizat un caracter familial net.

BIBLIOGRAFIE SELECTIVĂ

1. **Anthony P. P., Ishak K. G., Poulsen H. E., Schener P. J., Sobin L.** — The morphology of cirrhosis: definition, nomenclature, and classification, Bulletin of the World Health Organization, 1977, 55, (4), 521—540.
2. **Barbu N., Gluhovschi Gh.** — Date actuale privind imunologia și imunopatologia tractului gastro-intestinal, Nota II, Viața medicală, 1973, 20, 21, 963—970.
3. **Becker P. F.** — Humangenetik, Georg Thieme Verlag Stuttgart, 1967.
4. **Beeson P. B., Mc Dermott W.** — Textbook of Medecine, fourteenth ed. W. B. Saunders Co, Philadelphia, 1975.
5. **Benhamou J. P., Fauvert R.** — Les blocs intrahépatiques en dehors des cirrhoses communes, Rev. Prat., 1968, 15, 2 291—2 309.
6. **Berceanu Șt.** — Hematologie clinică, Ed. medicală, București, 1977.
7. **Bockus H. L.** — Gastroenterology, vol. 4, 3rd ed, W. B. Saunders Co, Philadelphia, 1976.
8. **Bousquet R., Charleux H., Chigot J. P., Chome J., Cossa J. F., Davezac J. F., Ribardiere J. L.** — Polypes et polyposes recto-coliques chez l'adulte, Ann. Chir., 1971, 25, 863—871.
9. **Buligescu L.** — Hepatitele cronice, Ed. medicală, București, 1976.
10. **Cameron A. J., Hoffman H. N.** — Zollinger — Ellison syndrome, Mayo Clin. Proc., 1974, 49, 44—51.
11. **Davidson Ch. S.** — Problems in Liver Diseases, Georg Thieme Publishers Stuttgardt, 1979.
12. **Debray Ch., Cerf M.** — La lithogenèse biliaire, Press. Med., 1968, 76, 24, 1 171—1 174.
13. **Debray Ch., Geffroy Y.** — Précis des maladies du tube digestif, Masson Paris, 1977.
14. **Dubarry J. J.** — L'importance d'un facteur génétique dans les cancers digestifs, La prédisposition cancéreuse héréditaire. Press. Med., 1968, 76, 17, 793—797.
15. **Fahrländer H.** — Colitis ulcerosa med Enterocolitis regionalis Crohn, Med. Klin., 1975, 70, 40, 1 583—1 594.
16. **Galambos J. T.** — Classification of Cirrhosis. Am. J. Gastroenterol., 1975, 64, 437—451.
17. **Gheorghescu B., Rebedea D.** — Intestinul subțire, Fiziopatologie, clinică, tratament, Ed. Medicală, Buc., 1975.
18. **Karitaky D., Otto M., Martin J. P.** — Ikterus prolongatus durch heterozygoten Mangel au Alpha-1-Antitrypsin, Klin. Wschr., 1977, 55, 1 175—1 176.
19. **Kasper H.** — Klinik und Therapie der Enteritis regionalis (Morbus Crohn), Dtsch. Med. Wschr., 1972, 97, 844—849.
20. **Klapdon R.** — Physiologie und Klinische Bedeutung der gastro-intestinalen Hormone, Med. Welt, 1977, 28, 1 947—1 953.
21. **Kollmann A.** — Einführung in die Genetik, Verlag Sauerländer, 1977.
22. **Kühn H. A., Wernze H.** — Klinische Hepatologie, Georg Thieme Verlag Stuttgardt, 1979
23. **Lamaire N., Mussche M., Baele G., Kint J., Rinsoir S.** — Hereditary Fructose Intolerance, A difficult diagnosis in the adult, Amer. J. Med., 1978, 65, 416—423.
24. **Lindberg J., Lindholm A., Iwarson S.** — Genetic factors in the development of chronic active hepatitis, Lancet, 1977, 1, 67—68.
25. **Lough J., Wiglesworth F. M.** — Wilson Disease, Arch. Pathol. Lab. Med., 1976, 100, 659—663.

26. **Mörl M., Gabriel L.** — Leberzirrhosen infologe genetischer Defekte, Med. Klin., 1977, 72, 12, 483—491.
27. **Mottu F.** — Maladie de Crohn et colite ulcéreuse: vers une nouvelle étiologie? Med. et Hyg., 1970, 28, 1942.
28. **Niessen K. H., Brüghmann G., Schmidt K.** — Hereditärer isomaltase, Saccarase-Mangel der Dünndarmschleimhaut als Ursache für ein Malabsorptionssyndrom, Klin. Pädiat., 1975, 187, 163—170.
29. **Partin J. S., Partin J. C.** — Schubert W. K. et al., Liver ultrastructure in abetalipoproteinemia: evolution of micronodular cirrhosis, Gastroenterology, 1974, 67, 107.
30. **Redinger R. N.** — Pathophysiology of Cholelithiasis, Schweiz. Med. Wschr., 1974, 104, 1 673—1 679.
31. **Robert J. M., Plauchu H.** — Génétique et cytogénétique cliniques, Ed. Flammarion, 1977.
32. **Rotter J. I., Rimoin D. L., Gursky J. M., Terasaky P., Sturdevaut R. A. L.** HLA-B_5 associated with duodenal ulcer, Gastroenterology, 1977, 73, 3, 438—440.
33. **Rotter J. I., Petersen G., Samloff M., Mc Connell R. B., Ellis A., Spence M. A., Rimoin D. L.** — Genetic Heterogenity of hyperpepsinogenemic I and normopepsino-genemic I duodenal ulcer disease, Ann. Intern. Med., 1979, 91, 372—377.
34. **Resenweig N. A.** — Adult lactose deficiency, genetic controll or adaptive response?, Gastroenterology, 1971, 60, 30, 464—467.
35. **Rubin E., Lieber L. S.** — Fatty liver, alcoholic hepatitis and cirrhosis produced by alcohol in primats, N. Engl. J. Med., 1974, 290, 128—135.
36. **Schumpelick V., Koch G.** — Endokrine Pankreastumoren ohne Insulinbildung, Glucagon, Vipom, Gastrinom, acktuelle chirurgie, 1980, 15, 169—180.
37. **Sherlock S.** — Disease of the liver and billiary system, fifth ed., Blackwell Scientific Publications, Oxford, 1975.
38. **Sheperd J. A.** — Familial polyposis of the colon with special reference to regression of rectal polyposis after subtotal colectomy, Brit. J. Surg., 1971, 58, 2, 85—91.
39. **Simon M., Bourel M., Genetet B., Fauchet R., Edau G., Brissot P.** — Idiopatic hemochromatosis andiron overload in alcoholic liver disease, differentiation by HLA phenotype, Gastroenterology, 1977, 73, 655—658.
40. **Slama J. L.** — La cirrhose biliaire primitive, Concours Med., 1980, 1—3, 102—109, 1 129—1 140.
41. **Sleisenger M. H., Fordtrau J. S.** — Gastrointestinal disease, second Edition Saunders Co, Philadelphia, 1978.
42. **Stanciu C.** — Gastroenterologie practică, Ed. Junimea, Iași, 1972, 2.
43. **Stanciu C.** — Gastroenterologie, Ed. Junimea, Iași, 1976, vol. I.
44. **Shemmel W.** — Prädisponierende Faktoren des Gallensteinleidens, Münch. Med. Wschr., 1979, 51/52, 1 721—1 722.
45. **Thomas M.** — De l'alcool a la cirrhose. Rev. Prat., 1976, 263, 3 559—3 568.
46. **Tudose Olimpia** — Biologie genetică, curs Lito IMT, 1978.
47. **Țurcanu L., Oteșteanu E.** — Gastroenterologie pediatrică, Ed. Facla, Timișoara, 1975.
48. **Widuking L.** — Medizinische Genetik, Georg Thieme Verlag, Stuttgart, 1976.
49. **Wybran J.** — Immunopathologie du tube digestif, Acta gastroent. belg., 1970, 33, 861—880.

7.14. ABDOMENUL ACUT

Medicul practician este nu rareori confruntat cu situații în care gravitatea clinică, uneori evidentă, alteori mascată sau estompată, se împletește cu necesitatea unei intervenții terapeutice, de obicei urgente, dar care pentru a fi eficace impune o precizare prealabilă cît mai corectă a diagnosticului, uneori dificilă sau aproape imposibilă în contextul unui tablou

discret ori inexpresiv, sau a predominanței unor manifestări generale nespecifice asupra celor locale, mai elocvente.

Patologia digestivă și într-un sens mai larg patologia abdominală, este o sursă frecventă pentru astfel de situații, a căror rezolvare corectă, de cele mai multe ori chirurgicală, adesea salutară pentru bolnav, depinde în mare măsură de pregătirea și experiența celor chemați să le rezolve pe plan diagnostic și ulterior pe plan terapeutic.

Asemenea situații care angajează responsabilitatea clinicianului internist, în special pentru diagnosticul corect și unele măsuri ne- sau prechirurgicale le oferă abdomenul acut, problemă tratată în ansamblu cu precădere în manualele și tratatele de chirurgie, dar care trebuie prezentate, cel puțin mai sumar, ca o problemă specială a patologiei digestive și abdominale ce se impune a fi cunoscută și de internist.

Această denumire este atribuită unui complex de simptome și semne abdominale și generale, ce se instalează adesea brusc în cursul unor boli ale organelor abdominale, sau ca o complicație a acestora și evoluează sub semnul unei gravități particulare, amenințînd de multe ori viața bolnavului. Termenul „abdomen acut“ indică numai un diagnostic preliminar, de alarmă, care impune o cît mai rapidă precizare, deoarece sub această denumire se ascunde o mare varietate de afecțiuni abdominale și extraabdominale. El reprezintă una din cele mai importante urgențe medico-chirurgicale, în care rapiditatea diagnosticului corect — adesea dificil de stabilit — și a intervenției adecvate, influențează decisiv cota de letalitate. În cele ce urmează vor fi prezentate succint aspectele mai principale ale abdomenului acut.

Etiologia este extrem de variată, numeroase boli putînd provoca manifestări încadrabile în abdomenul acut. Nissen (2) descrie următoarele grupe de astfel de boli:

1. Boli ce duc rapid la constituirea unei peritonite: apendicita și colecistita acută, ulcerul gastric și duodenal perforat în cavitatea peritoneală, pancreatita acută, diverticulita colonică perforată, colita ulceroasă și boala Crohn cu perforație intestinală, tulburări acute de circulație intestinală sau gastrică prin volvulus, încarcerare, strangulare, invaginare, infarctul mezenteric, torsiunea marelui epiploon, chistul de ovar torsionat, piosalpinxul perforat, supurații hepatice sau splenice deschise în cavitatea peritoneală, perforația intestinală prin ulcerații ale plăcilor Peyer în cursul tifoidei, rupturi de abcese (subhepatice, subfrenice, în loja splenică etc.).

2. Procese obstructive ce pot simula o peritonită sau pot provoca un tablou clinic acut abdominal: stenoze tumorale sau inflamatorii colonice, calcul al cisticului, calculi inclavați în ureter, retenție de urină acută în adenomul de prostată sau în cistocele.

3. Hemoragii intra- și retroperitoneale în: ruptura de sarcină tubară, ruptura de splină sau ficat, rupturi traumatice ale mezenterului, anevrism al aortei abdominale rupt, anevrism disecant al aortei toracice sau abdominale, hemoragii în loja renală, pancreatită acută hemoragică etc.

În mod curent se distinge un *„abdomen acut chirurgical“*, realizat de afecțiuni care impun un tratament chirurgical neîntîrziat și un *„abdomen acut medical“*.

Afecțiunile care duc mai frecvent la constituirea unui „abdomen acut chirurgical“ sînt: apendicita, colecistita și pancreatita acută, ileusul mecanic acut (prin bride, volvulus, invaginare, hernii strangulate, stenoze neoplazice sau inflamatorii), perforațiile (ulcer gastric sau duodenal, diverticuli, boli intestinale ulceroase, perforații interne), torsiuni (chiste ovariene, tumori), embolii sau tromboze ale vaselor abdominale (ocluzii ale vaselor mezenterice, embolia bifurcației aortice), anevrisme ale aortei abdominale, sarcina extrauterină ruptă.

Simptomatologia abdominală acută provocată de alte afecțiuni sau stări abdominale sau extraabdominale care beneficiază de un tratament conservator constituie „abdomenul acut medical“.

În tabelul 7.VII sînt prezentate după Schwarze (6) principalele cauze ale abdomenului acut cu localizarea în anumite regiuni a durerii.

Tabloul clinic, fără a fi patognomonic, este constituit din simptome și semne cu apariție de obicei bruscă, cele mai comune fiind durerea, contractura musculară de apărare, vărsăturile, constipația, modificări de peristaltică intestinală, tulburări funcționale reno-uro-genitale, la care adesea se adaugă și tulburări generale și circulatorii ce merg pînă la starea de șoc. În multe cazuri tabloul clinic este dominat de sindromul peritonitic ce apare din primele ore, sau se poate instala ulterior.

Simptomul dominant este *durerea,* ale cărei particularități privind debutul, factorii declanșatori, localizarea, caracterul, intensitatea, iradierile, trebuie atent analizate. Excitațiile dureroase transmise prin nervii somatici provoacă o durere (cum este durerea peritoneală), percepută cu localizare bine circumscrisă, exagerată prin mișcări, zguduiri, provocînd atitudini de menajare, pe cînd cele transmise prin nervii vegetativi, produse de ischemie, distensie, întindere, provoacă o durere resimțită difuz adesea cu caracter de colică, cu durată relativ scurtă, mai vie în repaus. Durerea poate avea un debut brusc (perforații viscerale, ruptură de anevrism, embolie în artere mezenterice), sau se dezvoltă treptat (ocluzii intestinale joase, inflamații), ori evoluează în două etape separate printr-un interval de liniște (perforații ulceroase, inițial obstruate de epiploon, ruptură de splină). În obstrucțiile intestinului subțire, durerea, cu caracter de colică, poate apare la cîteva ore după instalarea obstacolului și survine la intervale de 3—5 minute în obstrucțiile situate proximal și de circa 10 minute în obstrucțiile ileale joase; perioadele dintre dureri sînt la început indolore, fapt ce permite diferențierea obstrucției intestinale de iritațiile peritoneale și procesele inflamatorii (apendiculare, colecistice), în care durerea este de la început continuă, fără caracter de colică. Alteori durerea are un caracter transfixiant (pancreatita acută, anevrismul disecant al aortei). Dispariția bruscă a unor dureri violente, de ex. în apendicita acută sau în ulcerul perforat, poate preceda instalarea peritonitei, în care caz durerile reapar după un scurt interval, cu caracterul durerilor peritonitice.

Transformarea unei dureri intermitente într-una continuă se poate datora compromiterii vascularizării intestinului. Dispariția sau atenuarea unei dureri violente nu trebuie deci interpretată imediat ca un semn de evoluție favorabilă a situației.

Tabelul 7.VII

Cauzele principale ale „abdomenului acut“ cu localizarea durerii în anumite regiuni [Schwarze G. (6)]

Hipocondrul drept	*Epigastru*	*Hipocondrul stîng*
S. BLOMBERG +	S. BLOMBERG +	S. BLOMBERG +
— Colecistita acută — Perforaţia ulceroasă — Apendicita acută	— Perforaţie ulceroasă cu peritonită localizată — Pancreatita acută	— Perforaţia ulceroasă cu peritonită localizată — Pancreatita acută
S. BLOMBERG —	S. BLOMBERG —	S. BLOMBERG —
— Litiaza biliară cu calcul inclavat — Pancreatita (cefalică) acută — Afecţiuni hepatice (stază, abcese)	— Gastrita acută — Pancreatita acută — Apendicita acută (stadiul iniţial)	— Afecţiuni pancreatice — Hernie hiatală strangulată — Infarct — ruptură de splină
— Colica renală — Pleurită-pneumonie-pneumotorax — (Porfiria)	— Infarctul miocardic — Anevrismul disecant — Pleurită-pneumonie — (Coma diabetică)	— Infarctul miocardic — Ruptura de esofag — Pleurită — pneumonie — (Hiperlipidemii)
FOSA ILIACĂ DREAPTĂ	REGIUNEA OMBILICALĂ	FOSA ILIACĂ STÎNGĂ
S. BLOMBERG +		S. BLOMBERG +
— Apendicita acută — Afecţiuni anexiale (anexită, ruptură tubară chist ovarian torsionat)	— Apendicita acută — Hernia ombilicală strangulată — (Enterocolita acută)	— Diverticulita acută (perforaţie)
S. BLOMBERG —		S. BLOMBERG —
— Enterită regională		— Diverticulita — (Colon iritabil)
— Colica ureterală — (Cistopielita)		— Colica ureterală

Administrarea de analgetice pentru calmarea durerii este contraindicată, deoarece atenuarea simptomelor îngreunează evaluarea corectă a situaţiei reale.

Localizarea durerii sugerează adesea organul afectat (colecist, apendice, pancreas, organe genitale). O durere abdominală acută poate fi uneori provocată şi de boli extraabdominale (pneumonie, embolie pulmonară, inflamaţii pleurale acute, infarctul miocardic).

Iradierea durerii are uneori valoare diagnostică: în umărul drept în ulcerul perforat, spre vîrful omoplatului în boli ale căilor biliare, în umărul stîng în pancreatita acută, în regiunea lombară în afecţiuni renale, apendicita acută.

Scanned with OKEN Scanner

Vărsătura, frecvent întîlnită, poate avea diverse mecanisme: reflex în inflamaţiile peritoneului, mecanic în ileusul mecanic sau dinamic, toxic. Conţinutul şi cantitatea ei au importanţă diagnostică. În obstrucţiile intestinale, aspectul, mirosul şi conţinutul vărsăturii variază în raport cu sediul obstacolului, în obstrucţiile joase aspectul fiind fecaloid. Tendinţa continuă la vărsături cu miros putrid şi conţinut gastric amestecat cu bilă (vărsături toxice) este întîlnită în stadii înaintate ale ileusului şi în peritonita acută.

Vărsăturile sînt cu atît mai precoce şi mai abundente cu cît obstrucţia intestinală este mai sus situată şi duc la deshidratare progresivă şi tulburări grave electrolitice şi ale echilibrului acidobazic. În obstrucţiile colice, vărsăturile apar mai tardiv (uneori după a 4-a — a 6-a zi).

Suprimarea completă a gazelor şi fecalelor constituie un semn important al ileusului mecanic şi funcţional. Totuşi, în ocluzia situată în porţiunea proximală a intestinului subţire bolnavul mai poate avea cîtva timp eliminări de gaze şi fecale. Şi în stenoza cecală, pînă la instalarea stenozei complete, fecalele en aval de obstacol pot fi încă eliminate ca scaun normal.

Poziţia şi comportarea bolnavului oferă uneori informaţii utile pentru diagnostic: în peritonită şi în perforaţiile viscerale bolnavul stă nemişcat în pat, evitînd orice schimbare de poziţie; în ileusul mecanic este agitat şi se zvîrcoleşte de durere; în pancreatita acută stă adesea flexat, în decubitus lateral.

Examenul abdomenului permite constatarea a diverse aspecte. La inspecţie şi palpare abdomenul apare meteorizat, destins de gaze şi lichide acumulate în intestin (în ileusul mecanic şi cel paralitic) sau prin ascită ori sînge (nivel concav al matităţii care este deplasabilă cu poziţia), sau retractat, cu contractură musculară în perforaţii viscerale (ulcer, apendice, colecist) şi în peritonite.

Un abdomen asimetric sugerează o distensie intestinală localizată, datorită unui obstacol mecanic.

În subocluzii şi ocluzii se pot observa la bolnavii slabi contracţiile anselor situate deasupra obstacolului, şi care încearcă să-l învingă.

Examenul zonelor slabe ale peretelui (puncte herniare) este obligatoriu, hernia strangulată reprezentînd cea mai frecventă cauză a ileusului mecanic. Prezenţa de cicatrici operatorii poate sugera, în faţa unui tablou de ileus mecanic, o ocluzie prin bride aderenţiale.

Palparea făcută cu blîndeţe şi începînd la distanţă de zona dureroasă permite mai întîi aprecierea stării musculaturii parietale (tonicitate crescută, contractură localizată sau generalizată) şi apoi explorarea intraabdominală (rezistenţă, plastron apendicular, delimitarea unei tumori sau a unui abces etc.). Sediul sensibilităţii maxime poate fi determinat punînd bolnavul să tuşească şi să indice cu degetul locul unde simte durerea cea mai mare.

În peritonită şi iritaţiile peritoneale peretele reacţionează la o percuţie uşoară cu durere şi contractură musculară, iar ridicarea bruscă a mîinii, după ce s-a exercitat o uşoară presiune, provoacă durere vie (semnul Blomberg). Durerea localizată însoţită de stare febrilă se datoreşte mai

Scanned with OKEN Scanner

ales unei peritonite localizate, — cu sau fără perforație — sau unei necroze ischemice viscerale.

Prin percuție se pot obține informații privind distribuția gazelor și lichidelor din abdomen. În cazul unui ulcer gastric ori duodenal perforat, sau a unei perforații intestinale, percuția poate decela o sonoritate prehepatică datorită gazelor pătrunse în cavitatea abdominală (identificabile și prin examenul radiologic pe gol).

Contracția unor mușchi poate deveni dureroasă, datorită unor procese inflamatorii de vecinătate (semnul psoasului în apendicita acută, semnul obturatorului în anexite, apendicită, supurații în micul bazin).

Ascultația oferă informații utile, în special pentru diferențierea între ileusul mecanic și cel paralitic. În primul, se percep inițial zgomote de tonalitate mijlocie și înaltă însoțind o peristaltică vie și dureri colicative, pentru ca ulterior, cînd se instalează peritonita, zgomotele să diminueze și să dispară. În ileusul paralitic, cu peristaltism diminuat și apoi suprimat, zgomotele sînt la început puțin numeroase și apoi dispar.

Perceperea unor sufluri mediane poate sugera existența unui anevrism aortic disecant, care poate fi responsabil de durerea abdominală. Perceperea zgomotelor respiratorii la ascultația abdomenului se întîlnește în cazul cînd spațiul situat între diafragm și peretele abdominal este ocupat de anse intestinale dilatate, prin care se transmit zgomotele (ex. în ileusul paralitic).

Tactul rectal cu explorarea Douglas-ului este obligatoriu. El poate furniza informații prețioase: existența unei stenoze rectale (examen cu mîna stîngă în decubitus lateral drept), prezența de lichid, de anse dilatate de gaze în Douglas, sau de formațiuni dure (metastaze). Bombarea Douglas-ului însoțită de matitate pe flancuri, fără manifestări inflamatorii, este întîlnită în hemoragii postoperatorii intraperitoneale, sau în sarcina extrauterină ruptă. Durerea la explorarea Douglas-ului reflectă o inflamație în pelvis, iar prezența unei mase uneori fluctuente, existența unui abces.

La femei examenul genital permite adesea diagnosticul etiologic al unui abdomen acut de cauză ginecologică (sarcină extrauterină ruptă, torsiune de chist ovarian, peritonită anexială etc.).

Întrucît abdomenul acut impune măsuri terapeutice — cel mai des chirurgicale — de urgență, examenul clinic în vederea stabilirii diagnosticului și a stării bolnavului trebuie efectuat cît mai rapid și mai complet. In tabelul 7.VIII. este prezentată, modificată după H. H. Berg, tactica sincronă a examenului și pregătirii preoperatorii.

Examenele paraclinice principale ce trebuie efectuate de urgență sînt:

— *Examene biochimice și morfologice:* — în sînge: hemoglobină, hematocrit, grupa sanguină, leucocite (leucocitoză în procesele inflamatorii; în procesele gangrenoase numărul leucocitelor poate fi normal, frecvent cu o deviație la stînga a formulei leucocitare), trombocite (trombocitopenie în coagularea intravasculară diseminată din unele forme de șoc), proteine plasmatice, glucoza (crescută în diabet, pancreatite acute), uree și creatinină (crescute în insuficiența renală; ureea poate crește și din cauze extrarenale: hemoragii digestive, ileus, pancreatită acută necrozantă, exicoză), echilibrul acido-bazic și electrolitic (Na^+, K^+, Cl^-, Ca^{++}), determinări enzimatice (hiperamilazemie în pancreatita acută, CPK, GOT

Scanned with OKEN Scanner

Tabelul 7.VIII

Tactica examenului în „abdomenul acut" [după (5)]

A. IMEDIAT	Examen clinic complet: anamneză, analiza durerii, inspecția, palparea și ascultația toracelui și abdomenului, tact rectal, event. vaginal, temperatură, puls, TA, indexul de șoc $\frac{\text{puls}}{\text{TA}}$, n=0,5; 1,5=prognostic grav; EKG, presiune venoasă centrală.
B. EXAMENE ÎN SÎNGE	Hb, Ht. grupa sanguină, leucocite, proteine, ionogramă, bilirubină, glucoză, uree, creatinină, enzime (amilază, CPK, GOT, GTP), starea echilibrului acido-bazic (pH actual, pO_2, pCO_2 actuală, exces — resp. — deficit de baze, bicarbonat actual, timp Quick, fibrinogen, hemoculturi (în stări septice)
C. EXAMEN DE URINĂ (cateter, puncție)	Cantitate, concentrație, glucoză, acetonă, proteine, sediment, pigmenți biliari, indican, amilază, eventual porfirine, ionogramă
D. EXAMENUL PRODUSELOR ELIMINATE (vărsături, scaun)	Sînge, resturi alimentare, mucus, helminți
E. EXAMEN RADIOLOGIC	Torace Abdomen pe gol (în ortostatism și decubit) Examen cu substanță de contrast (gastrografin)

și GPT crescute în infarctul miocardic etc.), hemoculturi în caz de stare septică;

— în urină: cantitate pe 24 ore, culoare, densitate, proteine, glucoză, acetonă, pigmenți biliari, amilază, eventual porfirine, sediment. Prezența unei piurii cu cilindri leucocitari și numeroase bacterii indică o infecție urinară superioară (pielonefrită acută) și impune efectuarea de uroculturi;

— în fecale: hemoragii, hemoragii oculte, paraziți.

— *Examene radiologice:* — radiografie toracică (pneumotorax, pneumonie bazală, embolie pulmonară, edem pulmonar, anevrism disecant al aortei). Poziția înaltă a diafragmului indică un proces inflamator în abdomenul superior. În general examenul radiologic de bază al abdomenului se efectuează în decubitus dorsal (cu raze moi 60—70 kV) și în decubitus lateral stîng (cu raze dure 120 kV) (3a).

Examenul în decubitus dorsal oferă informații privind: meteorismul, prezența de gaz extraintestinal și de imagini patologice native: concremente (rinichi, ureter, vezicula biliară), calcificări (pancreas, tumori, metastaze, vase, kiste hidatice), contururi tumorale, modificări scheletice.

Examenul în decubitus lateral sting dă informații privind: aer liber în cavitatea peritoneală (perforație=indicație operatorie absolută), prezența de imagini hidroaerice și contribuie la excluderea stărilor după laparotomie și după cateterism tubar.

— Radiografia abdominală pe gol este indispensabilă, în special cînd se suspectează o obstrucție intestinală, în care oferă informații utile cu privire la localizare și chiar la natura obstrucției: în ortostatism apar imagini aerice și hidroaerice etajate în intestinul subțire sau gros; la nivelul intestinului subțire se văd de obicei mai multe anse moderat destinse de gaze, cu peretele rectiliniu, lipsit de haustrațiile caracteristice imaginilor colonice. În ileusul mecanic, ansele dilatate de gaze sînt dispuse în spirale lungi semicirculare, cu plicile circulare ale mucoasei vizibile, iar imaginile hidroaerice sînt situate la diferite înălțimi. Gazele sînt situate numai deasupra obstrucției. Prezența de gaze într-un cec destins sau în unghiul colic sting pledează pentru un ileus la nivelul colonului. În ileusul paralitic, gazele sînt repartizate în tot intestinul, desenul plicilor circulare ale mucoasei lipsește, iar nivelul imaginilor hidroaerice este obișnuit la aceeași înălțime. În primele ore examenul poate fi negativ, imaginile aerice și hidroaerice apărînd ulterior.

Examenul pe gol în ortostatism, poziție șezîndă sau decubit lateral, poate pune în evidență uneori prezența în cavitatea peritoneală de aer liber, care pot avea diverse cauze: perforație de ulcer gastric sau duodenal (eventualitatea cea mai frecventă), perforație colonică (diverticulară, colită ulceroasă, traumatisme), sau gaze rezultate din activitatea bacteriană, în unele peritonite purulente sau fecaloide. O cantitate de aer mai poate rămîne în cavitatea abdominală și cîtva timp (2—3 săptămîni) după o laparotomie.

Prezența de aer în căile biliare (aerobilie) sugerează o fistulă digestivă (în ileusul biliar).

— Irigografia, lipsită de risc, permite vizualizarea carcinomului stenozant colonic, cauza cea mai frecventă a ileusului colonic.

Explorarea baritată per orală este contraindicată deoarece poate transforma o ocluzie incompletă într-una completă.

— Alte explorări complementare care pot aduce preciziuni în unele situații sînt: ecografia, tomodensimetria, endoscopia (gastroscopie, colonoscopie), puncția peritoneală, eventual cu lavaj peritoneal (în hemoragii), puncția Douglasului. Electrocardiograma poate descoperi un infarct miocardic, uneori evoluînd cu simptomatologie abdominală.

Uneori mai sînt necesare diverse explorări complementare:

— endoscopie (gastroscopie sau colonoscopie);

— ecografie (procese tumorale);

— scintigrafie (hepatică, pulmonară de ex. pentru identificarea unui abces subfrenic);

— tomografie computerizată (procese tumorale, anevrism de aortă).

Diagnostic. Multitudinea de afecțiuni medicale, chirurgicale, ginecologice care pot realiza aspecte clinice, bine sau slab conturate de abdo-

men acut, face ca diagnosticul să fie dificil, cu atît mai mult cu cît el trebuie precizat fără nici o întîrziere și impune oricărui medic o cunoaștere temeinică atît a sindromului de abdomen acut cît și a variatelor sale aspecte condiționate de cauzele ce îl determină.

În scop rememorativ sînt prezentate succint principalele afecțiuni ce pot genera un abdomen acut, cu particularitățile lor clinice:

— *Apendicita acută* constituie circa 2/3 din afecțiunile acute chirurgicale și este cea mai frecventă cauză a durerii abdominale acute. Începutul este marcat de dureri adesea cu sediul inițial în regiunea epigastrică, ce se deplasează ulterior în fosa iliacă dreaptă; mai rar, în raport cu situația apendicelui (retrocecal, subhepatic, pelvin etc.) durerile pot fi lombare, în hemiabdomenul drept, în micul bazin.

Grețurile, vărsăturile, constipația (uneori diaree inițială), și febra completează simptomatologia. Examenul obiectiv pune în evidență semne de iritație peritoneală: contractură localizată, semnul Blomberg, sensibilitate în fundul de sac Douglas la tactul rectal sau vaginal (absentă în apendicita retrocecală). Leucocitoza cu neutrofilie este cvasiconstantă.

În lipsa unei intervenții rapide, evoluția se face spre peritonită plastică localizată (plastron apendicular, cu împăstare sensibilă locală, greu de delimitat), sau spre peritonită acută localizată ori generalizată, prin perforarea apendicelui. La vîrstnici, simptomatologia este adesea mult mai estompată și perforația fără manifestări tipice de peritonită localizată sau generalizată este relativ frecventă.

— *Colecistita acută* începe cu durere progresivă situată de obicei în hipocondrul drept (uneori și în epigastru), greață, anorexie, uneori vărsături, febră mare, cîteodată frisoane, apărare musculară localizată, relativ frecvent icter. Antecedentele familiale (litiază) și anamneza (colici, dispepsie biliară) pot ajuta la diagnostic.

— *Perforația ulcerului gastric sau duodenal* în cavitatea peritoneală se manifestă prin durere bruscă violentă epigastrică, cu contractură puternică a peretelui abdominal localizată inițial în etajul superior și în următoarele ore generalizată, cînd apare peritonita cu semnele ei caracteristice, adesea stare de șoc, ileus reflex. Anamneza ulceroasă și prezența de aer în cavitatea peritoneală (dispariția matității hepatice, imagine aerică semilunară suprahepatică la radiografia pe gol în ortostatism) ajută la precizarea diagnosticului.

Ileusul, caracterizat prin suprimarea tranzitului intestinal, poate fi provocat de factori mecanici obstructivi (obstrucție intestinală), sau de tulburări funcționale ale motilității intestinale, consecutive unei insuficiențe de stimulare nervoasă (ileus paralitic), unui spasm la nivelul unuia sau mai multor segmente ale intestinului (ileus spastic), sau unei insuficiențe de irigație.

Ileusul mecanic poate fi produs prin diverse mecanisme:

1. Ocluzie prin procese stenozante ale intestinului (stenoze inflamatorii, neoplazice) ajunse în faza ocluzivă.
2. Obstrucția lumenului prin corpi străini: calculi biliari (ileus biliar), bezoare, ghem de ascarizi etc.
3. Compresiune extrinsecă prin tumori, bride, aderențe etc.
4. Strangularea, în care obstrucția intestinului este însoțită de suprimarea circulației cu ischemia ansei (lor) afectate. Ea poate fi produsă

Scanned with OKEN Scanner

prin volvulus (torsiunea unui segment intestinal sau a stomacului cu cel puțin 360° în jurul axei vasculare mezenterice), prin invaginație (pătrundere prin telescopaj a unei porțiuni din intestin în lumenul unei porțiuni învecinate), sau prin încarcerarea unei anse intestinale într-un orificiu herniar extern sau intern.

Simptomele ileusului acut sînt caracteristice: colici, vărsături, oprirea gazelor și fecalelor.

În ocluzia la nivelul intestinului subțire vărsăturile apar cu atît mai timpuriu, cu cît obstacolul este situat mai proximal. La bolnavii slabi, pe peretele abdominal se disting contracții ale anselor intestinale de deasupra obstacolului, care sînt mai evidente în starea de subocluzie. Instalarea de la început a unei stări de șoc sugerează o strangulare sau o torsiune a vaselor mezenterice (șoc de torsiune), care evoluează rapid spre gangrenă și impune intervenția imediată. Șocul poate să apară și în alte situații acute: perforație ulceroasă, pancreatită acută, infarct mezenteric.

Uneori ileusul este precedat de un subileus cronic, obstrucție incompletă sau intermitentă ce poate dura săptămîni sau luni. Alteori, colici abdominale cu repetiție pot fi expresia unei stenoze intestinale, ele dispărînd cînd obstacolul este suprimat.

Examenul radiologic pe gol, în ortostatism sau poziție șezîndă, permite diferențierea ileusului mecanic de cel paralitic.

În ileusul produs prin compresiunea unor abcese intraperitoneale (apendicită, diverticulită), tabloul clinic este constituit dintr-o asociere de manifestări inflamatorii locale și generale cu semne de obstrucție ce dispar odată cu rezolvarea procesului supurativ.

În ileusul dinamic, paralitic, care se constituie în cursul a diverse boli (peritonită, pancreatită acută, infarct mezenteric) sau după operații abdominale, durerile cu caracter de colică lipsesc, tranzitul intestinal este suprimat, sînt prezente vărsături și meteorism. Abdomenul este suplu, nedureros. Imaginea radiologică este caracteristică.

Unele caractere ale principalelor tipuri de ileus sînt prezentate în tabelul 7.IX.

Pancreatita acută are un debut brusc cu durere violentă și continuă, cu sediu inițial în epigastru, cu iradieri în spate, în zona substernală, umărul stîng, flancuri, stare de șoc, abdomen destins (ileus paralitic) și uneori acumulare de lichid peritoneal, lipsa semnelor de peritonită, uneori cianoză în pete a peretelui abdominal, grețuri, vărsături. Amilazemia și amilazuria sînt mult crescute. În antecedente se întîlnesc frecvent suferințe de căi biliare (litiază, colesteroloză), alcoolism cronic sau acut.

Ischemia mezenterică acută embolică, trombotică sau netrombotică, cu infarct intestinal consecutiv, are un început brusc în cazul unei embolii și mai insidios în tromboza arterială mezenterică, cu durere abdominală violentă difuză, vărsături, diaree adesea sanguinolentă, constituirea unui sindrom ocluziv, meteorism, stare de șoc. Uneori este precedată de dureri de tip „angină abdominală". Prezența unor factori etiologici posibili (stenoză mitrală, ateromatoză aortică, vasculită sistemică, contraceptive orale, boală tromboembolică) contribuie la diagnostic.

La femei abdomenul acut poate fi consecința a o serie de procese acute ale organelor genitale și anume:

1. Infecții bacteriene.

Tabelul 7.IX

Diagnosticul diferențial între ileusul paralitic, prin obturare și prin strangulare [Schwarze G. (6)]

	ILEUS PARALITIC	ILEUS PRIN OBTURARE	ILEUS PRIN STRANGULARE
ANAMNEZĂ	Frecvent suferințe ulceroase sau litiazice, sau alte afecțiuni în abdomen, apendicită, sarcină extrauterină	Anamneză neoplazică, calculi biliari, constipație, laparotomii anterioare	Constipație, laparotomii anterioare, adesea lipsă de simptome care să atragă atenția asupra abdomenului
DEBUT	Variabil în raport cu afecțiunea de bază: brusc (perforație) sau treptat (laparotomie)	Adesea treptat	Brusc („în cer senin")
DUREREA	Variabilă după afecțiunea de bază, eventual absentă	În general de tip colică	Violentă, mai mult de tip colică
METEORISM	Difuz, foarte pronunțat (abdomen „în tobă")	Abdomen retractat	Meteorism localizat
PERISTALTICĂ	Complet absentă (liniște totală)	Crescută, contracții intestinale	Prezentă inițial, ulterior dispărută
STAREA GENERALĂ	Profund alterată Adesea stare de șoc	Puțin afectată Fără stare de șoc	Mult afectată De obicei cu stare de șoc

2. Hemoragii intraabdominale în cursul sarcinii.
3. Torsiuni, rupturi și necroze ale unor tumori, în special ovariene.

1. Abdomenul acut de natură infecțioasă poate avea diverse cauze:

— pelviperitonita de origine anexială, care se manifestă cu dureri în flancuri și hipogastru, contractura peretelui în zona suprapubiană, febră. Examenul genital și secreția purulentă din canalul cervical, aproape constantă, contribuie la stabilirea diagnosticului;

— peritonita prin ruptura unui piosalpinx sau a unui abces tuboovarian, cu contractură abdominală adesea generalizată;

— peritonita prin infecție puerperală, cu febră, tahicardie, adesea manifestări subocluzive;

— avortul septic sau infecția amniotică, urmări a unor manevre abortive criminale, evoluează cu stare febrilă (t° rectală peste 38^5), sensibilitate uteroanexială la examenul genital, uneori șoc septic și hemoragii prin coagulare diseminată intravasculară (trombocitopenie, produși de degradare ai fibrinei în urină);

— decolarea prematură a unei placente normal inserate, întîlnită mai mult în luna a 8-a — a 9-a a sarcinii, se traduce de obicei printr-o stare de șoc ce se instalează brusc și prin apariția unei coagulări intravascu-

lare diseminate, favorizată de hematomul retroplacentar, uneori cu hipo- sau afibrinogenemie; uterul este contractat și foarte sensibil la palpare. Copilul poate muri de la început, sau prezintă semne de suferință gravă.

2. Hemoragiile în cavitatea peritoneală pot fi mai puțin grave (în cursul ovulației sau în ruptura unui chist al corpului galben), sau îmbracă o gravitate deosebită în cazul rupturii unei sarcini extrauterine, cînd realizează un tablou sever de abdomen acut. Elementele clinice principale sînt reprezentate de durerea acută, uneori violentă, în abdomenul inferior, șocul hemoragic (paloare, dispnee) sau peritoneal (contractură parietală, dispariția peristaltismului intestinal, uneori vărsături). La precizarea diagnosticului contribuie, pe lîngă manifestările clinice, anamneza, examenul ginecologic (bombarea Douglas-ului, sîngerare), puncția Douglas-ului, eventual pelviscopia și testul de sarcină, de regulă pozitiv.

3. Torsiunea tumorilor, în special a chistelor ovariene, mai rar a unui miom, apare uneori după o rotație sau întoarcere a corpului, cu durere localizată ce crește progresiv, semne de iritație peritoneală, vărsături, febră, tahicardie, contractură de apărare. Alteori se poate instala de la început un șoc peritoneal, ca în cazul unei rupturi. Evoluția, dacă nu se intervine repede, se face către o peritonită aseptică, necroză, sau supurația chistului. Examenul ginecologic și eventual ecografia permit stabilirea diagnosticului.

Ruptura unei tumori ovariene sau a unui piosalpinx se însoțește de simptome asemănătoare, ultima fiind urmată repede de o peritonită septică. Mai rar, ruptura, respectiv perforația uterului, însoțită uneori de durere violentă în bazin, duce la constituirea progresivă a unei peritonite.

Uneori, unele simptome de abdomen acut ginecologic (durere acută în hipogastru sau pelvis, contractură musculară, stare de șoc) pot apărea și în cursul unei situații fără legătură propriu-zis cu abdomenul acut: în cursul ovulației, a unei dismenorei, a unei colici uretrale, într-o retenție acută de urină.

Apariția unui tablou clinic de abdomen acut la femeie impune pe lîngă atitudinea obișnuită (v. tab. 7.VIII) și cîteva precizări și acțiuni suplimentare dar indispensabile:

— pacienta este gravidă (anamneză, eventual test de sarcină)?

— este în cauză un proces inflamator posibil (peritonită prin anexită acută, ruptură de abces tuboovarian, ruptură tumorală, perforație uterină etc.), sau neinflamator, afebril (torsiunea unei tumori)?

— este prezentă o hemoragie internă (ovulație, ruptura unei tumori ovariene, dehiscența unei suturi operatorii, sarcină extrauterină ruptă)?

— examenul atent ginecologic;

— măsurarea temperaturii rectale.

Anamneza amănunțită, examenul abdomenului și cel ginecologic, temperatura rectală, pulsul și eventual un test de sarcină, sînt de obicei suficiente pentru precizarea principalilor factori etiologici și detectarea de la început a unei hemoragii intraabdominale sau a unei peritonite. Precizarea diagnosticului aparține specialistului ginecolog sau chirurg.

Pe lîngă bolile unor organe intraperitoneale care pot provoca un veritabil sindrom de abdomen acut, numeroase boli ale unor organe intra- sau extraperitoneale, majoritatea din domeniul medicinei interne, pot

ocazional, prin manifestări abdominale, în special dureroase, simula sau sugera diagnosticul de abdomen acut.

Dintre acestea pot fi menționate:

— boli respiratorii: pneumonia bacteriană, pneumotoraxul, infarctul pulmonar, inflamații ale pleurei (localizarea sau iradierea durerii la nivelul abdomenului);

— boli cardiovasculare: infarctul miocardic, pericardita acută, anevrismul disecant al aortei, arterita și angina abdominală;

— boli renourinare: colica renală, pielonefrita acută, hidronefroza, retenția acută de urină (întîlnită mai frecvent la vîrstnici și bătrîni);

— boli gastrointestinale: gastroenterite acute, toxiinfecții alimentare, disenteria acută, diverticulita colică, forma acută fulminantă a colitei ulceroase, boala Crohn, colonul iritabil, uneori debutul unei hepatite acute;

— boli ale sistemului hematopoetic: crize hemolitice în cursul unor anemii hemolitice, purpura Schönlein-Henoch;

— boli toxice și metabolice: saturnism, intoxicații cu mercur, arsenic, taliu, acidoza și stadiul precomatos în diabet, hiperlipoproteinemia tip V, porfiria acută și intermitentă. În cursul porfiriei, colicele abdominale violente, vărsăturile și constipația au condus uneori la o laparotomie inutilă;

— boli ale sistemului nervos și aparatului locomotor: herpes zoster al peretelui abdominal în faza preeruptivă, tabesul, diverse nevralgii, hernia discală, afecțiuni degenerative și metastaze vertebrale;

— boli endocrine: boala Addison, insuficiența suprarenaliană acută, hiperparatiroidismul, tireotoxicoza, feocromocitomul;

— colagenoze: lupusul eritematos diseminat și mai ales poliarterita nodoasă.

Fără a fi exhaustivă, această enumerare, care ilustrează marea varietate a situațiilor care pot evoca tabloul clinic al unui abdomen acut, pledează pentru o colaborare multidisciplinară (generalist, internist, chirurg, ginecolog, reanimator-anestezist), în faza pre- și postoperatorie și pentru obligativitatea unui examen clinic cît mai complet a bolnavului.

Recunoașterea rapidă a simptomelor conducătoare ale abdomenului acut, diagnosticul etiologic corect și intervenția chirurgicală în timp oportun permit în general rezolvarea favorabilă a unor situații grave, care pun adesea în pericol viața bolnavului.

BIBLIOGRAFIE SELECTIVĂ

1. **Greten H.** — Akutes Abdomen aus der Sicht der Internisten, Ther. Woche, 1980, 30, 5043—46.
2. **Nissen R., in Hellner, Nissen** — Von Schultze, Lehrbuch der Chirurgie 5 Aufl., 1967, Thieme Stuttgardt.
3. **Pfeiderer A/Diste** — Das akute Abdomen aus der Sicht des Gynäkologen, Ther. Woche, 1980, 30, 5054—58.
4. **Schindler G.** — Radiologische Aspekte des akuten Abdomens, Ther. Woche, 1981, 31, 5715—5720.
5. **Schink W.** — Akutes Abdomen aus der Sicht des Chirurgen, Ther. Woche, 1980, 30, 5047—53.
6. **Schwarze G.** — Abdominalschmerzen, Ther. Woche, 1982, 32, 5468—5482.
7. **Stanciu C.** — Gastroenterologie practică, 1976, Junimea Iași.

Scanned with OKEN Scanner

8.

PATOLOGIA PERITONEULUI

8.1. CARACTERE MORFOFUNCȚIONALE ALE PERITONEULUI

Morfologie. Peritoneul este o membrană constituită dintr-un strat unic de celule poligonale mezoteliale aplicate pe un strat de țesut conjunctiv lax, în care se găsesc adipocite, macrofage, fibre elastice și fibre de colagen. Membrana peritoneală căptușește peretele abdominal, diafragmul și pelvisul (peritoneu parietal), se răsfrînge pe organele abdominale pe care le acoperă (peritoneul visceral). Membrana peritoneală delimitează o cavitate virtuală unică ce comunică cu exteriorul numai la nivelul trompelor uterine. În peritoneul parietal se găsește o rețea limfatică superficială și una profundă importantă pentru procesele de resorbție la care participă și limfocitele diafragmului.

Cavitatea abdominală este separată în 2 compartimente ce comunică între ele prin hiatusul Winslov. Etajului abdominal superior îi corespunde mica cavitate peritoneală mărginită de colonul transvers cu mezoul său, stomac, ligamentul gastrocolic, ficat, diafragm, splină și pancreasul aplicat pe peretele abdominal posterior. Marea cavitate peritoneală cuprinde în interiorul său colonul, intestinul, apendicele și se continuă în jos cu cavitatea pelviană. Inserțiile mezourilor, poziția organelor și a epiploonului realizează unele septări ce permit localizarea proceselor infecțioase sau difuziunea lor în anumite direcții.

Vascularizația și inervația peritoneului parietal și visceral sînt deosebite. Primul primește sînge arterial din arterele peretelui abdominal și diafragmului, sîngele venos este drenat în sistemul cav inferior, iar inervația provine din nervii rahidieni care inervează și peretele abdominal și chiar n. frenic și ultimii intercostali pentru porțiunea sa diafragmatică. Peritoneul visceral este irigat de ramuri arteriale viscerale subiacente iar sîngele venos ajunge în vena portă; inervația este tributară sistemului nervos vegetativ și spre deosebire de peritoneul parietal este lipsit de receptori pentru durere.

Agresiunile peritoneale produc în afara sensibilității dureroase și o contractură musculară a peretelui abdominal care se poate transforma în

Scanned with OKEN Scanner

spasm muscular reflex (semn deosebit de important în diagnosticul și chiar evaluarea evoluției unei boli abdominale grave).

Peritoneul visceral are o inervație aferentă provenind exclusiv din sistemul nervos autonom, motiv pentru care are o sensibilitate foarte redusă. Nervii aferenți viscerali răspund la stimuli de tracțiune și de distensie, foarte puțin la presiune și aproape deloc la senzații dureroase și termice. Durerea provenită de la peritoneul visceral este percepută difuz și de intensitate mai redusă. Astfel se explică faptul că o suferință intestinală dă o durere surdă, vagă, greu de localizat.

Stimularea peritoneului nu produce răspunsuri viscerale sesizabile; stimuli puternici pot produce bradicardie sau hipotensiune. Răspunsul intestinului la iritarea peritoneului se traduce prin ileus.

Funcțiile peritoneale. În afara rolului de înveliș protector și de lubrifiant intraabdominal funcția cea mai importantă a peritoneului este cea de membrană dializantă semipermeabilă prin care se realizează un transport bidirecțional de apă, electroliți, peptide și alte molecule mici.

Suprafața totală a membranei peritoneale este de aproximativ 2 m^2, cu mult superioară suprafeței de filtrare glomerulară și aproape egală cu a pielii.

Cavitatea peritoneală cu cei aproximativ 100 ml lichid pe care-l conține în mod normal pentru lubrifierea abdominală, face parte din compartimentul lichidian extracelular, interstițial, alături de celelalte seroase ale organismului. Mișcarea și direcția transportului lichidelor prin peritoneu se supune legilor lui Starling (forța hidrodinamică și presiunea coloidosmotică). S-a putut dovedi că în afara proceselor de difuziune pasivă, între cavitatea peritoneală și vasele sanguine și limfatice retroperitoneale, la nivelul peritoneului au loc transporturi active intercelulare și transcelulare, deoarece apa marcată (sau apa grea) injectată intraperitoneal se echilibrează în scurt timp cu apa interstițială și cea plasmatică. Dar chiar particule mai mari, cum sînt hematiile pot trece din cavitate în limfatice, în special în cele subdiafragmatice.

Electroliții, ureea și albuminele traversează membrana peritoneală în ambele sensuri, de asemenea antibioticele dar și endotoxinele și exotoxinele. Suprafața întinsă a peritoneului permite un transport mare și rapid de lichide, fapt ce a fost folosit pentru dializa peritoneală în insuficiența renală acută. Mișcările de lichide din cavitatea peritoneală spre plasmă nu depășesc 30—35 ml/oră. Trebuie reținut și faptul că substanțele toxice, inclusiv cele bacteriene, ce se devarsă în peritoneu prin perforații de organe, sînt rapid transportate în compartimentele interstițiale și plasmatice producînd grave prejudicii sistemice.

O funcție importantă peritoneală este cea de apărare față de agresiuni. După o lezare chiar întinsă a peritoneului se produce o vindecare rapidă și deseori fără sechele. Acest fapt se datorează capacității celulelor stem din țesutul subperitoneal, care sub acțiunea agresiunii, migrează spre leziune, se implantează pe aceasta, iar defectul peritoneal se vindecă simultan pe toată suprafața. Dacă din anumite motive, vindecarea este întîrziată sau incompletă atunci se produc aderențe. Acestea pot dispare odată cu vindecarea completă, dar adesea devin permanente. Aderențele sînt formate inițial din fibrină; dacă vindecarea întîrzie fibrina este invadată de fibroblaști în cîteva zile și aderențele devin permanente.

Scanned with OKEN Scanner

Factorii ce contribuie la formarea aderențelor vor fi discutați în cadrul sindromului aderențial. Aderențele reprezintă un răspuns protector (nu totdeauna suficient) care contribuie la localizarea unui proces supurativ și realizează o vascularizație mai bună a zonelor ischemiate peritoneale.

8.2. EXAMENUL CLINIC ÎN BOLILE PERITONEULUI

Importanța examenului clinic în suferințele peritoneale este hotărîtoare, ca de altfel și în celelalte suferințe gastrointestinale.

Anamneza permite în multe cazuri prezumția unui diagnostic deoarece multe boli peritoneale pot fi determinate de o boală concomitentă cunoscută de bolnav, sau pot fi sechelare unei afecțiuni din trecut.

Vîrsta poate fi importantă în diagnosticul peritonitei primare care apare în special la copii, în timp ce peritonitele secundare sînt apanajul adulților. Nu trebuie uitat însă că apendicita (frecventă la copii) poate fi cauza unei peritonite secundare. Tinerii și adolescenții pot prezenta mai frecvent peritonite cronice tuberculoase. La vîrsta înaintată, o suferință peritoneală poate fi datorită neoplasmului și aterosclerozei vaselor mezenterice.

Sexul. Pelviperitonitele sînt aproape în exclusivitate afecțiuni ale *sexului feminin.* O mare parte din peritonitele primare apar la fetițele între 5—10 ani. Luarea în considerare a sexului în diagnosticul etiologic al peritonitelor secundare indică o frecvență mai mare la femei a colecistitelor acute perforate, iar la bărbați a ulcerului perforat.

Condițiile de viață și muncă pot oferi relații indirecte pentru o afecțiune peritoneală, indicînd factori favorizanți pentru declanșarea unei tuberculoze, sau traumatisme abdominale, ulcere gastroduodenale, ș.a. boli ce pot genera suferințe ale peritoneului.

Antecedentele patologice constituie adesea cheia diagnosticului etiologic al peritonitelor acute secundare. Printre acestea, antecedente ca: litiaza biliară, ulcerul gastroduodenal, apendicitele cronice, diverticulite, afecțiuni metroanexiale, intervenții chirurgicale (în trecut), pot să fie cauza unei peritonite acute secundare. O infecție respiratorie acută la copii poate fi urmată de o peritonită primitivă, alteori de o limfadenită mezenterică. Tuberculoza din antecedente poate fi la originea unei peritonite tuberculoase. Tratamentele antibiotice se pot complica cu peritonite granulomatoase micotice (candida).

Simptomele subiective și funcționale din bolile peritoneale sînt nespecifice, uneori înșelătoare, necesitînd mult discernămînt în interpretarea lor.

Durerea domină întreaga patologie peritoneală. Durerea violentă, lancinantă, prelungită, șocantă se întîlnește în peritonitele acute.

Durerea surdă, apăsătoare apare în afecțiunile peritoneale cronice: peritonite cronice, boală aderențială. Durerea peritoneală poate fi variată, pe fondul unei dureri surde putînd apare dureri colicative mai mult sau mai puțin intense. Uneori durerea poate fi localizată. Localizarea hipogastrică apare în pelviperitonite, localizări variate apar în

Scanned with OKEN Scanner

peritonitele localizate. De cele mai multe ori durerea este generalizată cuprinzînd întreg abdomenul.

Greţurile şi în special vărsăturile apar în ileusul din peritonitele acute. Senzaţia de balonare este frecventă. Suspendarea tranzitului intestinal este un simptom grav ce apare de asemenea în ileusul din peritonitele acute, alături de semnele de deshidratare şi stare de şoc.

Examenul obiectiv. Starea generală profund alterată, aspectul nemişcat, şocat grav, este evocator pentru peritonitele acute supurative. Starea generală ce se alterează progresiv se întîlneşte în metastazele peritoneale neoplazice ca şi în peritonitele cronice tuberculoase.

Examenul local al abdomenului este important şi deseori sugestiv. Abdomenul contractat reflex, ce nu participă la mişcările respiratorii este un semn sigur de peritonită acută.

Abdomenul crescut de volum, de aspect ascitic, apare în forma avansată de peritonită cronică, în special de origine tuberculoasă.

Contractura abdominală localizată corespunde de obicei unei peritonite localizate subiacente (bloc apendicular, bloc colecistic etc.).

Palparea abdominală evidenţiază un abdomen contractat şi foarte dureros în peritonitele acute. În afecţiunile peritoneale localizate se pot palpa împăstări sensibile, neregulate (peritonite localizate, forma fibroadezivă a peritonitei tuberculoase). Alteori palparea poate evidenţia prezenţa unor formaţiuni dure, limfoganglionare sau tumorale de natură diferită mai mult sau mai puţin sensibile.

Localizarea durerii prin palpare permite în multe cazuri culegerea de elemente valoroase diagnostice, dar trebuie efectuată cu multă competenţă şi răbdare.

Percuţia permite alături de palpare punerea diagnosticului de ascită, de tumoare sau abces localizat.

Ascultaţia se utilizează pentru perceperea mişcărilor peristaltice.

Absenţa peristalticei este un semn important de ileus paralitic.

Explorări paraclinice. Diagnosticul şi evaluarea bolnavilor peritoneali se sprijină pe o gamă largă de explorări paraclinice. Explorările bioumorale obişnuite: V.S.H. leucocitoză, hematocrit, uree, ionogramă, examen de urină, sînt completate cu examinări radiologice, puncţii exploratorii abdominale, examene bacteriologice, examinări histopatologice, ş.a. pot da informaţii utile. În cele ce urmează vor fi trecute în revistă numai explorările paraclinice cu o valoare deosebită pentru afecţiunile peritoneale.

Laparoscopia. Executînd o rotaţie de 360°, laparoscopul inspectează peritoneul parietal în întregime, o mare parte din peritoneul visceral şi mezenter, marele epiploon şi peritoneul pelvin. Aspectul normal al peritoneului este neted şi lucios, prin transparenţă se remarcă vascularizaţia normală.

Inflamaţia peritoneală duce la pierderea strălucirii foiţei peritoneale care devine opalescentă, acoperită pe unele porţiuni de fibrină şi apare congestionată cu aderenţe fibroase între faţa parietală şi cea viscerală. Un exsudat fibrinos este prezent în cantităţi variabile şi dispus pe flancuri, în regiunea pelvină, sau printre ansele intestinale. Prezenţa de aderenţe groase, sidefii, bine vascularizate, pe zone mai mari sau mai mici, indică o sechelă după o infecţie, hemoragie sau intervenţie chi-

rurgicală. Topografia aderențelor poate indica natura bolii ce le-a produs (Bockus). Retracția marelui epiploon este un semn de peritonită tuberculoasă. Aderențele între fața anterioară a ficatului și diafragm indică o peritonită localizată consecutivă unei colecistite acute, iar aderențele între lobul stîng hepatic și diafragm pot fi de natură tuberculoasă.

Dintre afecțiunile peritoneale propriu-zise, laparoscopia permite diagnosticul peritonitelor cronice cu mare acuratețe, mai ales dacă se efectuează concomitent și o biopsie dirijată sublaparoscopică.

Tuberculoza peritoneală se caracterizează prin prezența unui exsudat fibrinos în cantitate variabilă și prin nodulii tuberculoși diseminați pe toată aria peritoneală sau, mai rar, dispuși în grupuri ce lasă porțiuni peritoneale sănătoase. Nodulul tuberculos are mărimea unui bob de mei, este albicios, înconjurat de o mică zonă congestivă. În formele de boală mai avansate, nodulii confluează apărînd sub forme tumorale, neregulate. Acest aspect este completat de aderențe întinse și groase. Epiploonul este retractat, rulat și împroșcat de mase de tuberculi care se pot găsi și pe ficat, splină și diafragm.

O situație dificilă sub raport diagnostic este prezența metastazelor peritoneale ale unui cancer visceral. Nodulii metastatici în carcinomatoza miliară peritoneală mai ales, sînt asemănători cu cei tuberculoși sau cu alte formațiuni granulomatoase peritoneale (granuloame de amidon etc.). Totuși nodulul canceros este de dimesiuni variabile, de consistență crescută, cenușiu-albicios, fără congestie înconjurătoare. Biopsia tranșează diagnosticul.

Ecografia este utilizată pentru decelarea unei ascite puțin abundente și a tumorilor retroperitoneale.

Cantități de aproximativ 100 ml lichid ascitic pot fi detectate ecografic dacă bolnavul este așezat în genunchi și coate, iar transducerul (mod A) este plasat sub peretele abdominal inferior.

În pelvis pot fi evidențiate cantități mici de lichid flancate de ansele intestinale și vezica urinară (mod B).

Localizările ascitei sau generalizarea acesteia, deplasările anselor ca și a ficatului pot fi bine delimitate prin ecografie.

Tumorile retroperitoneale, în special cele de origine ganglionară, se pretează la diagnostic ecografic. Ganglionii limfatici apar ca mase rotunjite ce nu reflectă undele ecografice, localizate în proximitatea aortei. Limfoadenopatiile periaortice trebuie diferențiate de anevrismele aortice. În general, formațiunile ganglionare apar neregulate, conturate de o limită multilobulară și sînt adesea multiple.

Alte tumori retroperitoneale, hematoamele retroperitoneale, abcesele, deși pot fi localizate, nu pot fi diferențiate etiologic cu precizie.

Limfangiografia este un mijloc paraclinic prețios în diagnosticarea afecțiunilor retroperitoneale, în special de natură malignă. În prezența unor dureri dorsolombare, în cazul prezumției unei afecțiuni situate retroperitoneal după utilizarea procedeelor radiologice obișnuite (radiografii osoase, pasaj baritat, retropneumoperitoneu, urografie) se recurge la limfangiografie.

Limfangiografia retroperitoneală cu substanță de contrast evidențiază o rețea fină de limfatice și prezența de ganglioni situați paraaor-

tic. În dreptul lombarei a II-a se poate remarca cisterna limfatică care se continuă cu ductul toracic. Ganglionii sînt mai bine văzuți la 24 de ore după injecția substanței de contrast.

Aspectele patologice ce pot fi întîlnite sînt inflamațiile și neoplaziile ganglionare retroperitoneale, localizarea și întinderea acestora.

Ganglionii inflamatori cresc numeric și în dimensiuni (diametru peste 2,5 cm) păstrîndu-și o structură și mai ales un contur normal. Ganglionii neoplazici (limfoame diferite sau metastaze) au un aspect neregulat, sînt măriți de volum, conturul apare uneori „mîncat de molii", iar structura areolară este destrămată. Se mai remarcă defecte variate de umplere. Alteori cînd întreaga structură ganglionară este invadată, vasele limfatice înconjură ganglionii afectați.

Trebuie remarcat că uneori se pot înregistra imagini false (ganglioni limfatici relativ normali, fibroși sau chiar inflamatori pot să apară asemănători ganglionilor tumorali).

Limfangiografia servește la localizarea maselor tumorale în vederea radioterapiei sau a aprecierii preoperatorii a metastazelor unui neoplasm cunoscut.

8.3. BOLILE PERITONEULUI

8.3.1. PERITONITELE ACUTE

Clasificarea peritonitelor se poate face după criterii diferite:

— după aspectul clinico-evolutiv se deosebesc peritonite acute și cronice;

— după mecanismul patogen se deosebesc în ordinea frecvenței peritonite prin invazie bacteriană ce se realizează pornind de la viscere inflamate prin migrare, continuitate sau perforație, peritonite traumatice și prin diseminare hematogenă și mai rar limfatică;

— după tipul de exsudat se disting, tot în ordinea frecvenței peritonite fibrino-purulente (cum sînt cele ce apar după perforații viscerale), peritonite serofibrinoase, stercorale, biliare și hemoragice; este de menționat peritonita biliară fără perforație, datorită digestiei peretelui căilor biliare prin componente ale bilei și sucului pancreatic în condiții de stază;

— după localizare, peritonitele pot fi difuze sau circumscrise.

Ca frecvență, peritonitele acute difuze sînt cele mai des întîlnite (peste 50%), urmate de peritonitele acute localizate (circa 25%). Circa 1% din toate formele de peritonită sînt reprezentate de abcese peritoneale și peritonite acoperite.

Peritonitele acute sînt inflamații grave, generalizate, rareori localizate, ale peritoneului, cauzate de o invazie microbiană sau/și iritații cu substanțe chimice. Simptomatologia peritonitelor acute este dramatică, iar evoluția naturală, în multe cazuri, duce la deces. Diagnosticul și intervenția medico-chirurgicală precoce sînt însă salutare, de cele mai multe ori, motiv pentru care peritonitele acute constituie urgențe medico-chirurgicale majore.

Se deosebesc peritonitele acute primitive (primare), rezultate dintr-o invazie microbiană peritoneală pe cale sanguină sau limfatică dintr-un focar de la distanță și peritonite acute secundare (supurative) produse prin pătrunderea conținutului unui organ intraabdominal în cavitatea peritoneală (de obicei prin perforație).

Deși sub raport etiopatogenic și terapeutic diferite, peritonita acută primară și cea secundară prezintă multe aspecte comune, încît ades sînt confundate. Internistul și chirurgul sînt confruntați cu ambele afecțiuni în aceeași măsură. Peritonita acută secundară reprezintă de multe ori o complicație sau se confundă cu o boală internă, iar peritonita acută primară ajunge deseori pe masa de intervenție din prudență.

Peritonitele acute primare. Sînt afecțiuni rare și apar în special la copii.

Etiologia este pur bacteriană, în special pneumococică și mai rar streptococică. Infecția pneumococică apare mai frecvent la fetițe de 5—10 ani, diseminarea făcîndu-se prin trompele ovariene. Formele streptococice apar la ambele sexe, diseminarea fiind septicemică, uneori cu hemoculturi pozitive.

Tabloul clinic poate îmbrăca aspecte de intensitate variată, de la forme moderate de infecție pelviperitoneală pînă la forme grave asemănătoare peritonitei secundare. Debutul este marcat de dureri abdominale, vărsături, diaree, apărare musculară abdominală, febră, leucocitoză marcată, semne de deshidratare. Forma septicemică apare concomitent cu o pneumonie, herpes și cianoză. Evoluția este gravă dacă nu se intervine prin tratament adecvat.

Diagnosticul clinic, uneori dificil, trebuie completat cu paracenteza, care în cazul peritonitei primare poate evidenția un exsudat conținînd o singură specie microbiană (peritonitele secundare sînt datorate asociațiilor microbiene). Puncția negativă nu are valoare diagnostică. Uneori este necesară laparotomia exploratorie; se examinează apendicele și exsudatul peritoneal, excluzîndu-se alte cauze ale infecției.

Diagnosticul diferențial trebuie să excludă o apendicită acută și peritonita acută secundară.

Tratamentul este conservator. Tratamentul antibiotic, reechilibrarea hidroelectrolitică, oxigenoterapia și intubația gastrică sînt măsurile obligatorii în cazul în care diagnosticul a fost elucidat. În cazuri dubioase se practică laparotomia exploratorie.

Peritonitele secundare acute. Etiologie. Peritonitele acute secundare sînt frecvente, apar la toate vîrstele, la ambele sexe și sînt datorate perforării sau rupturii organelor cavitare intraabdominale. Invazia microbiană este precedată de obicei de iritația chimică a peritoneului cu produse de secreție ale organelor abdominale și sînge, care facilitează proliferarea și creșterea virulenței microbiene. Inflamațiile, necrozele, infarctizările, traumatismele externe sau interne sînt cauzele perforării sau rupturii organelor intraabdominale, în special a celor cavitare. Cele mai frecvente cauze ale peritonitelor secundare sînt: apendicita perforată, ulcerul gastroduodenal perforat, perforația neoplazică a colonului sau a altor organe, perforația colecistului, trombozele mezenterice urmate de infarctizarea intestinului, perforațiile intestinale consecutive strangulării sau febrei tifoide, rupturi sau perforații diverticulare, colita ulceroasă fulminantă,

Scanned with OKEN Scanner

traumatismele urmate de perforații sau rupturi ale organelor pelvine (vezica urinară, uterul ş.a.). Intervențiile chirurgicale pot produce peritonite acute pe căi variate: însămînțări directe microbiene din exterior (instrumentar insuficient sterilizat, aer etc.), prin intervenţia asupra unor organe cavitare, conținînd bacterii patogene, sau prin extinderea unei infecţii peritoneale localizate.

Însămînțarea bacteriană a peritoneului se produce cu floră aerobă și anaerobă, ades asociată. Speciile aerobe frecvent întîlnite sînt: escherichia coli, proteus, klebsiella și mai rar pseudomonas și streptococul. Anaerobii mai frecvent găsiți sînt: bacteroides fragilis, alte specii de bacteroides, clostridia ş.a. Mai rar agenţii patogeni sînt fungi (Candida) (3, 12).

Peritonita cu candida este întîlnită ca o complicație a dializei peritoneale, cînd contaminarea este exagerată (prin instrumentar), ca o complicaţie a unei perforaţii gastrointestinale, cînd contaminarea este endogenă, ca o complicaţie în chirurgia abdominală (contaminare exo- sau endogenă) şi în fine poate apare în cursul unei candidoze diseminate. Prezența de candida în exsudat indică mai mult o perforaţie gastroduodenală, deoarece candida e unul din puţinele organisme rezistente la mediul acid.

Gravitatea peritonitei secundare este în funcţie de prezenţa mai multor factori. Asociaţiile microbiene acţionează sinergic, virulenţa totală fiind mai mare decît suma virulenţelor luate în parte. Contaminările bruşte produc diseminări generalizate înainte de intervenţia mecanismelor de localizare. Organul perforat și dimensiunea perforației măresc morbiditatea cu cît sînt mai distale şi respectiv mai mari (conținutul intestinului distal este mai poluat microbian ca cel proximal).

Substanţele chimice iritative (sîngele, sucul gastric, mucusul etc.) în afara acțiunii lor agresive asupra peritoneului, blochează capacitatea fagocitară a leucocitelor, deturnînd fagocitoza spre ele şi inhibînd migrarea şi capacitatea fagocitară a polimorfonuclearelor.

Patogenie. Răspunsul peritoneal la agresiuni este multiplu, eşalonat în etape ce se condiţionează reciproc, constituind un cerc vicios. Reacţia primară este inflamaţia peritoneală şi în succesiune apar hiperperistaltismul, ileusul intestinal şi hipovolemia. Inflamaţia peritoneală transformă membrana peritoneală într-o cale cu 2 sensuri, permiţînd pe de o parte exsudarea intraperitoneală a unui fluid bogat în fibrină ce poate produce aglutinarea organelor abdominale şi formarea de aderenţe iar pe de altă parte resorbţia în circulaţia sistemică de toxine ce induc grave tulburări ale organelor vitale (rinichi, cord, plămîn). Odată cu instalarea ileusului, după o scurtă fază hiperperistaltică, secreţia intraluminală creşte iar resorbţia scade. Ansele imobile conţin lichid şi aer.

Exsudatul intraperitoneal şi intraluminal intestinal sechestrează un volum de aproximativ 4—6 l apă, electroliţi şi proteine, creînd „un al 3-lea spaţiu lichidian" fapt ce duce la o hipovolemie severă. Scăderea volumului circulant efectiv determină un lanţ de reacţii secundare: stimularea endocrină (creşterea secreţiei de epinefrină, norepinefrina şi aldosteron) scăderea diurezei, a debitului cardiac, şi oxigenării tisulare cu acidoză consecutivă şi tahipnee superficială. Tendinţa la echilibrare a unora dintre reacţiile secundare enumerate este de obicei depăşită şi în final rezultă şocul hipovolemic asociat cu acidoza metabolică.

Acțiunea agenților microbieni se supraadaugă, prin invazie endotoxinică și exotoxinică, mecanismelor de mai sus, agravînd tabloul clinic și bioumoral. Endotoxinele produse de germenii gram negativ (e. coli) produc permeabilizarea capilară, acumulare de lichide în țesuturi, șunturi intraviscerale în special renale și pulmonare, manifestări ce constituie șocul septic. Exotoxinele secretate de germenii gram pozitivi produc hemoliză și interferează cu unele procese metabolice.

Septicemia la normovolemici creează tabloul „șocului cald", iar la hipovolemici aspectul clinic al „șocului rece", care este mai grav, instabil, precar, și refractar la terapia de refacere a volumului circulant.

Morfopatologie. În peritonitele generalizate peritoneul parietal și visceral apare edemațiat, hiperemic, acoperit cu false membrane de fibrină. Cavitatea peritoneală conține un lichid opalescent galben-verzui în raport cu flora microbiană prezentă. Ansele intestinale sînt puternic destinse de gaze și lichid, palide sau cu porțiuni violacee, necrozate. Se poate evidenția cauza peritonitei: apendicele perforat, perforația gastroduodenală, colecistică, infarctul mezenteric etc.

Peritonitele localizate se prezintă ca o reacție locală fibroadezivă intensă cu aglutinarea anselor, a mezenterului, în jurul unei leziuni perforate supurative. Aspectul general este al unui abces, limitat printr-o puternică reacție de apărare, iar localizarea este foarte diferită: subhepatică, periapendiculară, pelviperitoneală etc., în raport cu organul ce a determinat reacția inflamatorie peritoneală.

Tablou clinic. Pentru exactitatea observației și magistrala descriere, vom reda prima descriere a faciesului peritoneal făcută de Hippocrate: „... ochii scobiți, tîmplele adîncite, urechile reci contractate și cu lobulii înafară, pielea de pe frunte este aspră, întinsă și pergamentoasă, culoarea întregii fețe fiind palidă, lividă sau plumburie" ... Acest aspect corespunde stărilor finale, preagonice.

Simptomatologia debutează brusc și grav printr-o durere abdominală violentă, arzătoare sau lancinantă, continuă și exacerbată de orice mișcare. Durerea apare într-una din zonele topografice corespunzătoare afecțiunii cauzale și se generalizează repede în tot abdomenul. Bolnavul zace nemișcat, cu genunchii flectați, respiră superficial pentru a nu-și exacerba durerea, prezintă frecvent grețuri și mai ales vărsături.

Semnele generale sînt reprezentate de: febra înaltă, frisoane, sete și transpirații reci, ca și tahicardia și hipotensiunea care apar imediat după debutul dureros. Tahicardia este un indice valoros al evoluției bolii, iar hipotensiunea indică gravitatea hipovolemiei. Respirația este tahipneică și superficială.

Abdomenul este contractat inițial în zona învecinată sau supraiacentă organului lezat, iar contractura este voluntară. În scurt timp, contractura se generalizează la întreg peretele abdominal și devine reflexă, antalgică. La palpare se simte „abdomenul de lemn", contractat, imobil în cursul respirației.

În rare cazuri manifestările tipice, durerea peritoneală și contractura abdominală, pot lipsi.

Ascultația evidențiază „liniștea abdominală" (lipsa totală a mișcărilor peristaltice cu tranzit intestinal de gaze și fecale oprit). La debutul peritonitei pot apare cîteva scaune diareice datorate hiperperistalticei intesti-

Scanned with OKEN Scanner

nale sau iritării colonului pelvin prin prezența exsudatului peritoneal. Aceste scaune pot induce uneori în eroare. Percuția, provoacă dureri și evidențiază o hipersonoritate abdominală datorată distensiei intestinale; în cazul perforației unui ulcer se percepe o hipersonoritate ce maschează matitatea hepatică.

Tușeul rectal și vaginal sînt obligatorii și pot descoperi o sensibilitate sau o masă pelvină dureroasă, care orientează asupra extinderii și uneori chiar a cauzei peritonitei, mai ales la femei.

Pe măsura evoluției progresive și a alterării stării generale, contractura abdominală cedează și se instalează o distensie marcată abdominală, iar faciesul ia aspectul hipocratic.

Examinările paraclinice întăresc diagnosticul clinic. Se înregistrează leucocitoză mare cu deviere la stînga a formulei leucocitare. Polinuclearele prezintă granulații toxice. V.S.H. este crescută. Determinările bioumorale, în special electroliții, osmolaritatea plasmei, ș.a. sînt variabile în raport cu evoluția bolii și sînt folositoare în reechilibrarea bolnavului.

Hemoconcentrația și acidoza metabolică sînt prezente în marea majoritate a cazurilor.

Examenul radiologic este obligatoriu, mai ales pentru eliminarea altor cauze ce pot crea confuzii cu peritonite, cum ar fi de pildă o pneumonie bazală. Aspectul radiologic al ileusului paralitic se caracterizează prin lărgirea spațiilor dintre ansele intestinale datorită edemului parietal intestinal și exsudatului peritoneal. Prezența unor clarități subdiafragmatice se datorează aerului provenit din perforația gastrică. Aspectul de „cuiburi“ hidroaerice etajate, caracteristic coluziei intestinale, este prezent adesea.

Examenul exsudatului peritoneal recoltat prin puncție cu grijă din cauza anselor intestinale destinse de gaze și lichid, este util, atît prin informațiile pe care le dă sedimentul colorat cu gram (floră mono- sau polimicrobiană), cît mai ales prin cele referitoare la agenții patogeni, în care scop se fac culturi din exsudat pentru toți patogenii potențiali: aerobi, anaerobi, fungi. În peritonitele după perforații flora este de obicei polimicrobiană.

Examinările paraclinice nu trebuie supraestimate, ele au o mare valoare, dar examenul clinic este hotărîtor în punerea diagnosticului și urmărirea evoluției. Ameliorarea simptomatologiei generale și locale constituie cei mai buni indicatori ai eficienței terapeutice.

Forme clinice. În afara formei generalizate, în cazurile de contaminare redusă, de virulență microbiană mai scăzută și cu reacție inflamator adezivă intensă, se produce localizarea peritonitei. Localizarea se realizează prin blocarea perforației cu mase de fibrină ce aglutinează mezenterul, epiploonul și ansele intestinale în jurul unui conținut necrotic-purulent. Peritonita localizată este un abces intraperitoneal. Cele mai frecvente localizări sînt: abcesul subfrenic, abcesul apendicular și abcesul pelvin.

Simptomatologia generală constă din febră de tip septic, transpirații, frisoane, scăderea ponderală, anorexie.

Fenomenele locale sînt: durerea, prezența unor mase tumorale (blocul apendicular, blocul colecistic etc.) și fenomene locale iritative (dia-

Scanned with OKEN Scanner

ree și polakiurie in abcesele pelvine, pleurezii reacționale în abcesul subfrenic ș.a.).

Evoluție, complicații. Peritonitele acute secundare evoluează de regulă spre deces, dacă agresiunea peritoneală este intensă sau repetată la scurte intervale, dacă virulența microbiană este foarte mare, iar mecanismele de apărare sînt depășite și intervenția medicochirurgicală tardivă. În alte cazuri o reacție inflamatorie puternică poate duce la aglutinarea de anse și producerea de aderențe care pot limita procesul, localizîndu-l la o zonă corespunzătoare organului lezat. Se produce o peritonită localizată ce poate fi controlată prin tratament antibiotic și ulterior tratată chirurgical.

În peritonita acută difuză apariția unui șoc toxico-septic reprezintă o complicație gravă. Decompensarea circulatorie indusă de obicei de endotoxine este întreținută și agravată prin tulburări de microcirculație (coagulare intravasculară diseminată) și ajunge la un șoc ireversibil; microtrombii, substrat morfologic al șocului endotoxinic, frecvent observați în peritonitele acute difuze provoacă o ischemie totală a căii circulatorii terminale.

Ca urmări ale peritonitei acute pot apare abcese peritoneale (prin perforații acoperite) și peritonite fibro-adezive, locale sau difuze, cu formare de aderențe. Peritoneul posedă într-un înalt grad proprietatea de a adera și a acoperi și închide perforații viscerale, proces uneori foarte util, dar poate avea și efecte nedorite prin posibilele complicații (sindroame subocluzive sau ocluzive, constipație), pe care aderențele și bridele aderențiale le pot produce.

Prognostic. Este rezervat în toate formele de peritonită acută, chiar în formele cu tendință la localizare. Rezerva se impune în special la bolnavii cu afecțiuni cronice renale, pulmonare sau cardiace preexistente.

Diagnostic pozitiv. Diagnosticul peritonitei acute este dificil și impune o mare responsabilitate medicală. Boli abdominale acute și alte afecțiuni extraabdominale pot prezenta o simptomatologie asemănătoare peritonitei acute. Un diagnostic prompt, dar nu pripit, cere competență și experiență în cel mai mare grad. Diagnosticul de peritonită acută impune și diagnosticul etiologic al acesteia.

Diagnosticul pozitiv se bazează în special pe simptomele obiective principale: abdomenul contractat antalgic („abdomenul de lemn"), absența tranzitului intestinal („liniștea abdominală") și starea de imobilitate a bolnavului datorită durerii intense și stării de șoc. Hiperestezia cutanată, tahicardia, hipotensiunea, febra și frisoanele, alături de palparea prin tușeu rectal sau/și vaginal a unei mase sensibile pot fi de mare folos în stabilirea diagnosticului.

Paracenteza permite în unele cazuri extragerea exsudatului caracteristic. Examenul radiologic evidențiază distensia intestinală sau pneumoperitoneul în cazul perforației gastrice, iar în abcesul subfrenic ridicarea și scăderea hemidiafragmului și uneori o colecție pleurală asociată cu o imagine cu nivel hidroaeric subdiafragmatică. Leucocitoza, V.S.H. accelerată, hemoconcentrația și acidoza completează diagnosticul pozitiv.

Stabilirea diagnosticului etiologic va lua în considerație toate elementele anamnestice ce pot fi stabilite: vîrsta, sexul, antecedente patolo-

Scanned with OKEN Scanner

gice abdominale (ulcer, colici biliare, pancreatite, intervenții abdominale anterioare etc.). Vor fi stabiliți eventualii factori precipitanți: traumatismele abdominale, inclusiv cele chirurgicale, abuzurile alimentare, suferințe active actuale digestive sau genitale, eforturi fizice intempestive etc. Informații importante oferă examenul bacteriologic al culturilor din exsudat.

Diagnostic diferențial. Problema esențială este de a separa peritonita acută secundară (supurativă), altfel spus — abdomenul acut chirurgical, de boli abdominale sau extraabdominale cu simptomatologie dureroasă ce simulează abdomenul acut chirurgical. Temporizarea intervenției chirurgicale în peritonitele acute supurative, crește rata mortalității.

Diferențierea de peritonita acută primitivă este dificilă și deseori numai laparotomia permite un diagnostic diferențial. Peritonita așa numită spontană observată uneori la bolnavii cu ciroză hepatică și ascită (prevalența sa la asemenea bolnavi spitalizați este de 8%) este de obicei cauzată de un singur germen, care poate fi descoperit pe un frotiu colorat cu gram din lichidul de ascită.

O simplă trecere în revistă a afecțiunilor cu care poate fi confundată peritonita acută supurativă este semnificativă pentru dificultățile întîmpinate în stabilirea diagnosticului. Bolile abdominale cu care se poate confunda peritonita acută supurativă sînt: pancreatita acută, gastroduodenita acută, unele forme de hepatită acută, boli inflamatorii pelvine, peritonita reumatismală, peritonita primitivă a copiilor, peritonita paroxistică recurentă (mediteraneană), hemoragia retroperitoneală, enterita regională acută, limfoadenita mezenterică, crizele de alergie abdominală ş.a.

Boli extraabdominale ce simulează abdomenul acut chirurgical sînt: infarctul de miocard, embolii (mezenterice, splenice, renale), pericardita acută, anevrismul aortic abdominal disecant, periarterita nodoasă, pneumonia bazală, infarctul pulmonar, pneumotoraxul spontan, pleurezia diafragmatică, mediastinita acută, ruptura esofagului, hernia hiatală (în special strangulată), acidoza diabetică, crizele tabetice, porfiria, purpura Schönlein Henoch, saturnismul acut, insuficiența suprarenală acută, hiperlipemia cu crize dureroase abdominale.

O anamneză bine condusă, examenul clinic minuțios și competent, completat cu examene paraclinice judicios alese, permit în cele mai multe cazuri un diagnostic diferențial corect. Trebuie adăugat că principalele simptome clasice ale abdomenului acut chirurgical: adevărata rigiditate a peretelui abdominal și lipsa totală a peristalticei, nu sînt prezente în nici una din afecțiunile care simulează abdomenul acut. Dificultăți de diagnostic, datorite atenuării simptomelor pot apare la vîrstnici sau în cursul tratamentului cu corticoizi.

Profilaxia se adresează afecțiunilor cauzale, dacă sînt cunoscute.

Tratament. În peritonitele secundare generalizate cea mai importantă și precoce măsură terapeutică este intervenția chirurgicală, cît mai rapid la bolnavii cu risc chirurgical redus și cu oarecare temporizare la cei cu risc operator mare, în așteptarea ca prin antibiotice și tratament medical să se producă o localizare a procesului (abces) ce va fi drenat în condiții mai favorabile.

Scanned with OKEN Scanner

Eforturile terapeutice preoperatorii și postoperatorii condiționează în mare măsură succesul intervenției chirurgicale.

Principalele măsuri nechirurgicale sînt: restabilirea balanței hidro-electrolitice și în primul rînd a hipovolemiei, tratament antibiotic, administrarea de oxigen și intubația nasogastrică.

Restabilirea balanței hidroelectrolitice necesită perfuzia unor cantități mari de lichid pînă se realizează o volemie normală și o diureză adecvată. Aceste obiective sînt atinse cînd presiunea venoasă centrală depășește 10 cm apă. Concomitent se poate administra masă eritrocitară pentru combaterea anemiei, pînă se ajunge la un hematocrit de 30—35%. Deși atît substanțele coloidale (Dextranul) cît și cele cristaline (sol. Ringer lactat) sînt la fel de eficiente, există unele controverse în ceea ce privește administrarea lor. Teoretic soluțiile coloidale par a fi mai eficiente.

Pericolul edemului pulmonar nu se datorează cantităților și vitezei cu care se perfuzează lichidele, ci permeabilizării capilarelor ca urmare a endotoxinemiei — motiv pentru care substanțele coloidale se utilizează în special la indivizii cu risc pulmonar crescut.

Tratamentul antibiotic se face cu antibiotice cu spectru larg deoarece flora microbiană, cel puțin la începutul tratamentului, nu este cunoscută. Administrarea intravenoasă sau în perfuzii este cea mai eficientă. Se utilizează în special Gentamicina, Clindamicina și antibiotice active față de Escherichia coli: Cefalosporine, Cloramfenicolul, Tetraciclina, Ampicilina. În cazul infecției cu anaerobi sînt indicate Clindamicina, Cloramfenicolul, Eritromicina. Tratamentul peritonitei cu candida poate fi făcut cu instilații intraperitoneale de 5-Fluorocitozină sau de Amfotericină B sau necesită administrarea i.v. de Amfotericină cu care pot fi obținute nivele terapeutice în exsudatul peritoneal.

Administrarea de oxigen se efectuează pentru corectarea hipoxiei și pentru asigurarea necesităților metabolice crescute. În mod obișnuit se utilizează administrarea prin cateter nazal, aproximativ 5 l/minut pînă la începerea anesteziei. În cazuri grave ($PO_2 < 60$ mmHg) se indică asistarea respirației.

Intubarea nasogastrică este indicată pentru a evacua stomacul, pentru prevenirea vărsăturilor și mai ales pentru a reduce acumularea de lichid datorită ileusului paralitic.

8.3.2. PERITONITELE CRONICE

Inflamația peritoneală de durată, însoțită de aderențe, modificări ale aspectului peritoneal, în special de apariția unor formații granulomatoase diverse, cu evoluție clinică lentă, întretăiată de pusee active și complicații, este definită ca peritonită cronică.

Peritonitele cronice sînt datorite unor factori etiopatogenetici bine cunoscuți, dar în unele forme, etiopatogenia este încă discutabilă. În cele ce urmează sînt redate peritonitele cronice mai importante.

Peritonita tuberculoasă. În ultimele decenii, ca și alte forme de tuberculoză, incidența peritonitei tuberculoase este în scădere. Astăzi se întîlnește în special la indivizii malnutriți și la cirotici. Focarul primar

tuberculos este evidențiat clinic numai într-o treime din cazuri, în rest rămîne incert — deși la majoritatea bolnavilor decedați, necropsia a evidențiat prezența unor focare primitive pulmonare. În mai multe cazuri, peritonita poate fi o reactivare a unei diseminări mai vechi hematogene, provenind de la un focar pulmonar stins sau poate fi secundară unei tuberculoze genitale.

Alteori ganglionii mezenterici de natură tuberculoasă evoluînd spre cazeificare, se pot deschide în cavitatea peritoneală și produc o peritonită tuberculoasă. Uneori peritonita tuberculoasă poate apărea la un bolnav cirotic cu ascită.

Sub aspect clinicomorfologic s-au diferențiat două forme de peritonită tuberculoasă: forma umedă și forma uscată. Prin forma umedă se înțelege aspectul subacut, precoce, cu prezența ascitei exsudative. Forma uscată, fibroadezivă și/sau cazeoasă reprezintă un stadiu mai evoluat spre vindecare, cu formare de aderențe, dar și cu posibile complicații uneori grave. Unii autori consideră că în evoluția peritonitei tuberculoase fazele umede și cele uscate se intrică și secvența lor este variabilă în raport cu progresiunea sau regresiunea bolii (Jones).

Tabloul clinic al bolii debutează cu febră, scăderea poftei de mîncare, stare de astenie, scăderea în greutate, transpirații. Abdomenul prezintă o sensibilitate spontană difuză, exagerată la palpare. Uneori pot apare vărsături abdominale lente însoțite de moderată turgescență venoasă parietală. Ascita se dezvoltă progresiv și este moderată, rareori abundentă. Lichidul de ascită este un exsudat, cu conținut proteic ridicat, limfocitoză crescută, conținut glucidic scăzut sub 30 mg%. Culturile din lichidul de ascită pun în evidență prezența bacilului Koch într-un procent de aprox. 80% din cazuri, numai dacă se însămînțează minimum 1 litru de lichid. Biopsia peritoneală oarbă poate identifica etiologia bolii în aproximativ 60% din cazuri. În cazurile incerte este indicată laparoscopia care evidențiază benzi de fibroză asemănătoare stalactitelor ce se întind de pe suprafața peritoneului parietal spre peritoneul visceral ce acoperă organele situate în etajul abdominal inferior. Cantități mai mari sau mai mici de lichid ascitic sînt de obicei prezente și pot fi inoculate la cobai, pentru precizarea diagnosticului. În cazuri rare se recurge la laparotomie exploratorie în scopul prelevării de biopsii peritoneale.

În formele predominant adezive, aglutinările anselor intestinale și mezenterul îngroșat pot fi simțite la palpare ca o masă împăstată sau ca o formațiune elastică plasată transversal ce rulează sub degete. Aceste forme pot evolua către peritonite localizate greu de diferențiat de formațiuni chistice.

Diagnosticul pozitiv este de obicei stabilit în prezența unei probe histopatologice sau bacteriologice certe, deoarece aspectul clinic și anatomopatologic al peritonitei tuberculoase pretează la confuzii mari cu metastazele peritoneale ale unui cancer și cu alte forme de peritonite granulomatoase. Uneori diagnosticul este precizat abia în cursul unei laparotomii exploratoare sau prin efectul favorabil al unei terapii cu tuberculostatice.

Evoluția naturală a bolii netratate era fatală prin generalizarea tuberculozei sau prin complicațiile datorate aderențelor și cazeificărilor (ocluzii intestinale, fistule digestive, suprainfecții peritoneale). Și as-

Scanned with OKEN Scanner

tăzi cu toate că dispunem de un arsenal terapeutic specific de obicei eficace, în rare cazuri, reacțiile aderențiale repetate cu aglutinări ale organelor intraperitoneale se comportă ca o „peritonită plastică“ ce necesită numeroase intervenții chirurgicale la intervale scurte ceea ce duce la decesul bolnavului.

Anatomopatologic modificările intraperitoneale sînt: ascita, aderențele, cazeificarea și o reacție inflamatorie peritoneală generalizată. În toate formele bolii se remarcă prezența de tuberculi caracteristici diseminați pe peritoneu și mezenter.

Tratamentul se face prin asocierea a 2 sau 3 tuberculostatice, cît mai precoce posibil și continuat timp de aproximativ doi ani după ce bolnavul a devenit asimptomatic.

Intervențiile chirurgicale sînt necesare foarte rar, doar în cazul precizării diagnosticului și în cazul complicațiilor posibile chiar după vindecarea clinică (ocluzii intestinale prin aderențe sau fistule digestive).

Peritonitele granulomatoase micotice și parazitare. În cazuri rare s-au descris peritonite micotice cu Candida. Peritonitele candidozice se produc în urma unor tratamente antibiotice de lungă durată pe un teren foarte debilitat. Aspectul anatomopatologic caracterizat prin formațiuni granulomatoase mici ce pot fi confundate cu alte peritonite granulomatoase sau cu cancerul peritoneal metastatic, impune o mare responsabilitate în formularea diagnosticului pozitiv și instituirea terapiei.

Alte peritonite pot fi cauzate de amoebe sau de alți paraziți (strongiloides). Acestea s-ar datora rupturii unor abcese hepatice sau unei perforații colice urmate de invazie și suprainfecție peritoneală. Evoluția și prognosticul sînt grave dacă nu se intervine chirurgical în timp util.

Peritonitele granulomatoase iatrogene. Ca urmare a contaminării peritoneale, în timpul intervențiilor chirurgicale cu diverși lubrefianți (amidon, talc etc.) sau cu fibre celulozice provenite de pe mănușile chirurgicale, se pot produce inflamații peritoneale, exsudații, formări de granuloame și aderențe. Astfel de reacții, în special cele la amidon, sînt de natură hipersensibilizantă alergică.

Tabloul clinic se dezvoltă la aproximativ 3 săptămîni după o intervenție chirurgicală ce a evoluat bine. Apar dureri abdominale migratorii; febră, moderată contractură abdominală și deseori o indurare a cicatricei postoperatorii. Examenele bioumorale evidențiază de regulă o creștere a vitezei de sedimentare și o eozinofilie moderată (6—10%). Examenul radiologic nu relevă aspecte semnificative. Doar laparoscopia și la nevoie laparotomia, însoțite de prelevarea formațiunilor granulomatoase, permit un diagnostic cert.

Peritoneul prezintă congestie și îngroșări diseminate cu prezența de formațiuni mici granulomatoase, albicioase. Histopatologic acești noduli care conțin granule de amidon sînt evidențiabili în lumina polarizată, înconjurați de o inflamație granulomatoasă.

În general, în aceste forme de peritonite, corticoterapia dă rezultate bune.

Profilaxia prin evitarea poluării cavității peritoneale cu astfel de produse este importantă. S-au făcut încercări recente de înlocuire a lubrefianților actuali cu bicarbonat de sodiu și cu silicați.

Scanned with OKEN Scanner

Peritonita spontană primitivă cronică. Este o peritonită bacteriană generalizată cu evoluţie cronică fără o sursă aparentă de infecţie.

Deşi este o afecţiune încă puţin cunoscută, incidenţa sa pare a fi în creştere. Statistici recente estimează că este prezentă însă la 8% din ciroticii spitalizaţi şi la 8% din ciroticii precomatoşi sau comatoşi.

În ultima decadă incidenţa bolii a suferit modificări în sensul că anterior prevala la copii, actualmente adulţii sînt mai afectaţi. În trecut, la femei frecvenţa era de 4 ori mai mare, acum afectarea ambelor sexe este egală. În ceea ce priveşte flora microbiană în trecut majoritatea cazurilor se datorau germenilor gram pozitivi, în prezent predomină infecţia cu germeni gram negativi.

Categoriile cele mai afectate de boală sînt: copiii cu sindrom nefrotic, adulţii cu ciroză sau cu lupus sistemic. Apare evident că peritonita spontană se produce la subiecţi cu scăderea capacităţii de apărare imunologică.

Mortalitatea bolii este de 20—40% la ciroticii adulţi, dar mai mică la copii.

Preexistenţa ascitei în determinismul bolii nu este obligatorie. Deşi ascita reprezintă un mediu ideal de cultură, orice altă colecţie fluidă reprezintă un risc pentru apariţia infecţiei la subiecţii predispuşi. S-au comunicat şi asociaţii pleurezie-peritonită precum şi pericardită-peritonită. Atît la adulţi cît mai ales la copii au fost descrise cazuri de peritonită cronică spontană fără ascită preexistentă.

În marea majoritate a cazurilor infecţia este monomicrobiană deosebindu-se de peritonitele acute supurative în care infecţia este polimicrobiană. Dacă în trecut cel mai frecvent germene cauzal era pneumococul, actualmente peste jumătate din cazuri sînt datorate bacilului coli. Infecţiile streptococice sînt rare; într-un număr remarcabil de cazuri nu s-au găsit infecţii bacteriene dar în schimb s-au evidenţiat în serul bolnavilor titruri înalte semnificative de anticorpi antivirali.

Recent s-a dovedit că spectrul bacterian infectant este destul de mare: Hoemophilus, Clostridia, Pasteurella şi specii de Bacteroides.

Nu se cunosc căile prin care microorganismele afectează cavitatea peritoneală. Există unele dovezi că s-ar produce o migrare transmurală din intestin spre cavitatea peritoneală. Calea hematogenă poate fi incriminată în unele infecţii urinare în care s-a putut evidenţia aceeaşi specie microbiană atît în peritoneu cît şi în pleurezia şi pericardita concomitentă.

Tabloul clinic la copii, are o durată mai scurtă şi o evoluţie mai severă, iar la adulţi debutul este insidios şi evoluţia mai puţin emisă în special la cei cu ascită.

Bolnavii acuză dureri abdominale şi senzaţia de distensie. La copii apar vărsături, febră, iar la nou-născuţi este frecventă diareea.

La ascultaţia abdomenului se percep zgomote abdominale variabile ca frecvenţă.

Paraclinic apar hiperleucocitoză şi V.S.H. crescut. Examenul radiologic nu aduce elemente în sprijinul diagnosticului.

Investigaţia diagnostică de cel mai mare folos este paracenteza exploratorie. Lichidul are caracterul de „transsudat infectat“, fiind sărac în proteine, dar bogat în leucocite; un număr de peste 300 leucocite/mm^3

reprezintă un semn sigur de infecție peritoneală cronică. Prezența de bacterii gram negative nu exclude o cauză chirurgicală; dacă însă se găsesc coci gram pozitivi este foarte probabilă o peritonită spontană deși excepțiile nu lipsesc (ex.: apendicită perforată cu pneumococi).

Problema esențială de diagnostic diferențial se pune între peritonita supurativă ce necesită intervenția chirurgicală și peritonita spontană în care intervenția nu este necesară — cel puțin cea precoce. Laparatomia exploratorie economicoasă este indicată în cazurile neclare. La copiii nefrotici și ciroticii cu stare generală alterată la care sînt prezente criteriile peritonitei spontane se va efectua un tratament antibiotic masiv, dirijat după informațiile antibiogramei.

Peritonite cronice produse de droguri. În ultimii ani s-au descris reacții peritoneale inflamator-sclerozante apărute în urma administrării unor medicamente. Astfel după tratamentul cu practolol (beta-blocant) au apărut reacții sclerogene intense ale peritoneului visceral, complicate uneori de ocluzii intestinale. Bolnavii prezintă o alterare a stării generale, scădere marcată în greutate, iar examenul clinic evidențiază o formațiune tumorală abdominală. Laparatomia se efectuează de regulă cu scop diagnostic și permite să se evidențieze o îngroșare a peritoneului visceral de la duoden pînă la cec. Întreg intestinul subțire apare acoperit de un sac gros ce poate fi extras uneori ca o masă compactă din peritoneu.

Reacții peritoneale, deseori acute, au mai fost observate în cursul tratamentelor cu izoniazidă și cu eritromicină și au fost interpretate ca reacții de hipersensibilitate.

Peritonita fibroplastică este o formă particulară de peritonită cronică, în care peritoneul parietal, mezenterul și unele organe îmbrăcate de peritoneu, în special intestinul subțire sînt acoperite cu o pătură de țesut conjunctiv cu aspect lăptos-sticlos. Ansele intestinale sînt adesea scurtate și conglomerate iar uneori conglomeratul intestinal este îmbrăcat într-un sac fibros (peritonită fibroplastică încapsulată). Complicațiile ocluzive sînt frecvente.

Etiologia nu este încă precizată; au fost comunicate cazuri de peritonită sclerozantă după administrarea de practolol.

Peritonita periodică (poliserozita recurentă familială). În bazinul mediteranian, în special la armeni, evrei și arabi, apare o afecțiune cu caracter familial cu următoarele manifestări: episoade dureroase abdominale, toracice și articulare însoțite de febră, ce se repetă la intervale neregulate de săptămîni sau luni și durează de regulă mai multe săptămîni.

Durerea abdominală este însoțită de contractură musculară, vărsături, încetinire a tranzitului intestinal, încît, la primul episod bolnavii sînt de obicei supuși intervenției chirurgicale cu suspiciunea de peritonită acută secundară.

Intraabdominal se găsesc cantități mici de exsudat bogat în fibrină, dar steril. Rareori se remarcă aderențe și aglutinări intestinale.

În cursul puseului pot fi afectate și alte seroase (pleurală, pericardică, articulară, meningeală), realizînd o simptomatologie derutantă.

O dată cu învechirea bolii, suferinzii cunosc manifestările și nu mai sînt supuși intervenției.

Complicațiile și sechelele bolii constau în hepatosplenomegalie și în special în amiloidoză renală cu sindrom nefrotic impur.

Scanned with OKEN Scanner

Boala este familială, nu are o etiologie cunoscută, și patogenia ei este probabil imună.

Prognosticul este benign o foarte lungă perioadă, pînă la instalarea sindromului nefrotic.

S-au încercat tratamente cu corticoizi și colchicină care au dat unele rezultate.

8.3.3. SINDROMUL ADERENȚIAL

Prezența de aderențe între peritoneul parietal și visceral este destul de frecvent întîlnită în special la cei ce au suferit intervenții chirurgicale sau o afecțiune inflamatorie acută abdominală.

Aspectul clinic este foarte variabil: subiecți cu aderențe relativ întinse pot fi asimptomatici, în timp ce prezența unor bride localizate poate da naștere la complicații severe.

În majoritatea cazurilor prezența aderențelor produce dureri intermitente ce apar în special la anumite mișcări și au un sediu limitat. Aderențele pericecale consecutiv unui bloc apendicular și aderențele subhepatice survenite după colecistite acute creează cel mai des o simptomatologie dureroasă și pun probleme dificile de diagnostic diferențial.

Cea mai gravă complicație a aderențelor este ocluzia intestinală. După hernie, a doua cauză, ca incidență, a ocluziei intestinale o constituie aderențele și bridele. Ocluzia prin aderențe poate îmbrăca forme variate: de la ocluzii cronice incomplete, pînă la forme acute cu strangulare intestinală, ischemie și necroză. Organul cel mai frecvent ocluzionat este intestinul subțire care uneori se poate insinua prin mișcări peristaltice sub o bandă fibroasă, alteori se produc angulări sau chiar înnodări ale anselor, accentuate de distensia intestinală.

Ocluziile prin aderențe apar frecvent postoperator. După primele colici postoperatorii care semnifică reluarea peristalticei, acestea persistă perioade lungi și se datorează unor ocluzii incomplete produse de aderențe recente. Alteori se instalează ocluzii complete, cu strangularea anselor, ce necesită reintervenția.

Patogenia aderențelor este încă discutată. În timp ce unii autori consideră că aderențele sînt produse de inflamații (Williams), alții le consideră grefe vasculare reactive față de ischemiile peritoneale (Ellis). Este probabil că aderențele se formează sub impulsul mai multor factori dintre care cei mai importanți sînt hemoragia și inflamația. De asemenea s-a remarcat că există variații foarte mari individuale în ceea ce privește răspunsul peritoneal la agresiuni inclusiv formarea de aderențe. Cele mai dense aderențe se găsesc în vecinătatea cicatricelor postoperatorii și s-ar datora unor tehnici defectuoase prin care porțiuni de epiploon au fost prinse în punctele de sutură. Aderențe groase pot fi întîlnite în cazurile de distensie mecanică sau dinamică a intestinului subțire.

Încercările de prevenire a producerii de aderențe postoperatorii nu au dat pînă în prezent rezultate. Numai o tehnică chirurgicală impecabilă, manevrarea cu grijă a organelor abdominale, controlul hemoragiilor și evitarea distensiei anselor intestinale poate preveni boala aderențială.

Scanned with OKEN Scanner

8.3.4. BOLI GANGLIONARE MEZENTERICE

Exluzînd afectările ganglionare din hemopatiile maligne și adenopatiile tumorale principalele suferințe ganglionare mezenterice sînt: limfadenita mezenterică și tuberculoza ganglionară mezenterică, importante prin dificultățile de diagnostic, alteori, ca în cazul tuberculozei ganglionare netratate, prin evoluția gravă.

Limfadenita mezenterică. În prezent este diagnosticată mai frecvent, în trecut era des confundată cu apendicita acută.

Etiologia bolii deși obscură pare a fi virală sau bacteriană. S-a remarcat coincidența frecventă cu boli ale căilor externe superioare (Gross), iar însămînțările la șobolani de culturi din gura bolnavilor au produs adenite mezenterice (Heilman).

Morfopatologie. Ganglionii afectați sînt tumefiați, uneori cu peteșii la suprafață și cu sediu predominant în regiunea ileocecală. Ganglionii sînt moi, uneori pot să supureze, iar cantitatea de lichid peritoneal liberă este crescută în fosa iliacă dreaptă. Aspectul microscopic este nespecific constînd din tumefierea sinusurilor și reacții inflamatorii ganglionare.

Tabloul clinic sugerează de obicei o apendicită acută. Apare în special la copii și adolescenți, în proporție egală la ambele sexe. Afecțiunea este precedată sau concomitentă cu o infecție respiratorie catarală superioară și evoluează în pusee repetate, cu dureri în fosa iliacă dreaptă sau periombilicale, uneori cu grețuri și vărsături, rareori cu diaree. Examenul obiectiv evidențiază dureri și contractură musculară în fosa iliacă dreaptă. Febra este prezentă cu leucocitoza moderată.

Prognosticul este bun chiar în cazurile supurate.

Diagnosticul se stabilește de obicei pe masa de operație în prezența unui apendice normal și a unor ganglioni ileocecali tumefiați. Diagnosticul diferențial pune în discuție în afara apendicitei, diverticulitele, calculoza ureterală, parazitoze, dizenterie ș.a. Diagnosticul histopatologic este necesar pentru diferențierea de adenopatiile tuberculoase sau de altă natură.

Dacă se practică intervenția chirurgicală de obicei se face apendicectomia și ablația ganglionilor afectați lăsîndu-se un tub de dren. Obișnuit afecțiunea cedează spontan în cele mai multe cazuri.

Tuberculoza ganglionară mezenterică. Deși în scădere evidentă, tuberculoza ganglionară mezenterică este după cea traheobronșică și cervicală, a treia localizare ganglionară ca incidență.

Se întîlnește la ambele sexe în mod egal și este mai frecventă la copii și adolescenți.

Etiologic, cele mai multe cazuri se datorează b. Koch bovin, motiv pentru care de la pasteurizarea laptelui pe scară națională a devenit foarte rară. În tuberculozele avansate însă trebuie luat în considerație bacilul uman.

Morfopatologic, ganglionii sînt tumefiați, iar microscopic se remarcă granuloame tuberculoase tipice, sau mase de cazeum. Cazeificarea deși rară, este periculoasă prin diseminare intraperitoneală și suprainfecție. Evoluția obișnuită este calcificarea ganglionară. Laparoscopia sau laparotomia arată prezența de aderențe în vecinătatea ganglionilor calcificați.

Localizarea mai frecventă este în regiunea ileocecală, zonă în care s-au găsit și ulcerații intestinale în unele cazuri.

Tabloul clinic este necaracteristic. Aproape jumătate din cazuri evoluează asimptomatic, alte cazuri prezintă dureri abdominale în crize recurente de 15—20′ care dispar brusc, durerile sînt generalizate, rareori localizate în fosa iliacă dreaptă unde se poate palpa o masă tumorală. Leucocitoza și V.S.H.-ul pot fi crescute dar nu se înregistrează febră. Alteori apar dureri de tip aderențial exacerbate de mișcări. Examenul radiologic poate evidenția ganglioni calcificați.

Evoluția cea mai frecventă azi este spre vindecare prin calcificare și sindrom aderențial care poate produce ocluzii intestinale. Rareori, prin cazeificare intraperitoneală se dezvoltă peritonita tuberculoasă.

Prognosticul este bun în cazurile tratate.

Diagnosticul se precizează în cele mai multe cazuri în cursul unei laparotomii efectuată pentru o „tumoră în fosa iliacă dreaptă". Diagnosticul histopatologic este obligator, ca în orice afecțiune ganglionară.

Diagnosticul diferențial se face cu tumorile ileocecale, ileita terminală, hemopatii maligne cu debut abdominal ș.a.

Tratamentul constă din administrarea tuberculostaticelor clasice (streptomicină, hidrazidă și PAS) iar în caz de rezistență, a tuberculostaticelor mai recente. Tratamentul se face pe o perioadă de aproximativ 1 an de zile și nu necesită obligator repausul la pat.

8.3.5. TUMORILE PERITONEALE ȘI RETROPERITONEALE

Tumorile peritoneale primitive sînt foarte rare. Mezoteliomul peritoneal este întîlnit cu oarecare precădere la bărbați. În etiologia sa a fost discutat rolul fibrelor de asbest, dar fără argumente convingătoare. Tumoarea care poate afecta concomitent și pleura, se manifestă prin dureri abdominale, vărsături, slăbire și ascită, în care se găsesc atît celule de tip epitelial cît și de tip mezenchimal, fapt care face diagnosticul dificil. Prognosticul mezoteliomului este grav, el fiind în general refractar la tratamentele antitumorale și avînd o evoluție de 1—2 ani.

Tumorile metastatice sînt mai frecvente și provin din tumori primitive ale organelor abdominale sau pelvine.

Metastazele tumorale diseminează peritoneul pe întreaga suprafață și produc ascite maligne cu prognostic grav, ele semnificînd un stadiu avansat al bolii neoplazice.

Diagnosticul tumorilor peritoneale metastatice se face prin laparoscopie și biopsie dirijată dintr-un nodul tumoral, ușor de identificat prin aspectul și colorația cenușie-gălbuie ce contrastează net cu peritoneul sănătos. În cazul ascitei neoplazice, se pot evidenția, uneori, celule tumorale în lichidul extras prin paracenteză, care poate fi uneori sanguinolent.

Diagnosticul histopatologic este obligator deoarece aspectele neoplazice secundare peritoneale pretează la confuzii cu peritonitele cronice și în special cu cele tuberculoase. Tumoarea primitivă este uneori dificil de descoperit.

Tratamentul se limitează la paracenteze evacuatoare, dar lichidul se reface ușor. Chimioterapia acestor forme de neoplasm cu agenți alkilanți,

Scanned with OKEN Scanner

antimetaboliţi sau izotopi radioactivi nu a dat pînă în prezent rezultate concludente.

O formă particulară, rară, dar bine conturată, de suferinţă peritoneală ce poate fi situată între inflamaţie şi neoplazie (Jones) este *pseudomixomul peritoneal*. Boala se datorează ruperii unui chist — adenom pseudomucos ovarian sau unui mucocel apendicular în cavitatea peritoneală şi se caracterizează prin invadarea cavităţii peritoneale cu un material gelatinos.

Clinic se produce o distensie abdominală mai mult sau mai puţin marcată, se pot palpa mase elastice fluctuente, se produc destul de frecvent ocluzii intestinale, iar în antecedentele bolnavilor se regăsesc colici apendiculare sau prezenţa chistelor ovariene.

Examenul microscopic evidenţiază o reţea de fibrină în ale cărei ochiuri se găseşte materialul gelatinos-pseudomucos. Pe mici porţiuni peretele peritoneal apare tapetat de celule cuboide sau cilindrice care ar proveni din peretele apendicular sau ar reprezenta o reacţie peritoneală la prezenţa materialului străin. Dacă formaţiunile adenomatoase apendiculare sau ovariene sînt deja malignizate, evoluţia pseudomixomului este gravă şi fatală.

Tratamentul bolii constă în extragerea unor cantităţi apreciabile de mucoid pentru a desocluziona ansele intestinale. Evoluţia bolii este imprevizibilă, de la vindecare spontană, pînă la cazuri ce evoluează progresiv ducînd la intervenţii repetate. În unele cazuri iradierea sau o terapie cu substanţe alkilante instilate intraperitoneal ar fi dat rezultate bune, dar este posibil ca aceste cazuri să fi evoluat spontan spre vindecare.

Tumorile retroperitoneale. În sensul larg al cuvîntului, orice organ sau sistem retroperitoneal: rinichi, suprarenale, pancreas, ganglioni, poate să devină sediul unei proliferări tumorale şi să fie considerat o tumoare retroperitoneală. Diagnosticul de creştere expansivă retroperitoneală va avea în vedere şi aceste posibilităţi. Într-un sens mai restrîns, prin tumori retroperitoneale se înţeleg formaţiunile tumorale ce iau naştere din ţesutul retroperitoneal propriu-zis, din mezenter şi epiploon. Retroperitoneal se dezvoltă în special lipoame şi fibroame, tumori cu evoluţie lentă, benignă, dar care au potenţial de transformare malignă. Mai rar se întîlnesc teratoame şi condroame, în special în regiunea pelviană, care pot fi confundate cu tumorile ovariene.

Simptomatologia acestor tumori se datorează compresiunilor şi deplasărilor ce le produc asupra organelor intraabdominale. Uneori pot surveni crize dureroase intense datorate hemoragiilor intratumorale. La o anumită dimensiune pot fi palpate ca o masă dură, iar examinările radiologice (pasajul baritat şi urografia), evidenţiază deplasări şi compresiuni asupra altor organe. Examenul ecografic le poate pune în evidenţă.

Scanned with OKEN Scanner

Tratamentul este chirurgical constînd din îndepărtarea tumorilor, care de altfel sînt încapsulate în majoritatea cazurilor. Tumorile mezenterice sînt în marea majoritate chistice și au fost sistematizate de Ewing în: chisturi limfatice sau chiloase, chiste enterogene sau duplicații intestinale, chiste urogenitale și teratoame.

Cel mai frecvent întîlnite sînt teratoamele, chistele intestinale mai rare, sînt acoperite de celule intestinale fapt ce le certifică originea, iar chistele limfatice sînt de tip limfangiomatos și nu obstructiv cum s-a presupus. Progresiunea acestor tumori produce dureri, vărsături, fenomene ocluzive prin compresiune, volvulus sau invaginație intestinală.

Diagnosticul poate fi presupus clinic prin palparea tumorii, dedus radiologic ecografic sau prin tomografia computerizată și precizat prin laparatomie.

BIBLIOGRAFIE SELECTIVĂ

1. **Aird I.** — Acute Non-specific Mesenteric Lymphadenitis Brit. Med. Journ., 1945, 2, 680.
2. **Bayer A. S., Blumenkranz M. J.** și colab. — Candida Peritonitis. Americ. Journ. Med., 1976, 61, 832.
3. **Bartlett J. G.** și colab. — Empiric Treatment with Clindamycin and Gentamicin of Suspected Sepsis due to Anaerobic and Aerobic Bacterian. Journ. Infect. Dis., 1977, 135, 80.
4. **Bockus H. L.** (sub red.). — Gastroenterology vol. IV third ed. W. B. Saunders Co. Philadelphia, 1976.
5. **Brown P., Baddely H., Read E. A.** — Sclerosal Peritonitis an Unusual Reaction to a Beta Adrenergic Blocking Drug (Practolol). Lancet, 1974, 2, 1 477.
6. **Burghele Th.** (sub red.) — Patologie chirurgicală, vol. V. Ed. Medicală, București, 1974.
7. **Coun H. O., Fessel J. M.** — Spontaneous Bacterial Peritonitis in Cirrhosis. Medicina, 1971, 50, 161.
8. **Davis H. J.** — Curent concepts of Peritonitis Americ. Surg., 1967, 33, 673.
9. **Duncan E. R., Evans A. T.** — Diagnosis of Primary Retroperitoneal Tumors. Urology, 1977, 117, 19.
10. **Fodor O.** — Tratat elementar de Medicină Internă, vol. II, Ed. Dacia, Cluj, 1973.
11. **Jones F. Avery, Gummer J. W. P., Lennard-Jones J. E.** — Clinical Gastroenterology, Sec. Ed. Blackwell Scientific Publications, Oxford, 1968.
12. **Lorber B., Svenson R. M.** — The Bacteriology of Intraabdominal Infections Surg. Clin. North Am., 1975, 55, 1 349.
13. **Monga N. K., Sood S.** și colab. — Amebic Peritonitis Americ. Journ. Gastroenterol., 1976, 66, 366.
14. **Murray H. W., Marks S. J.** — Spontaneous Bacterial Empyema, Pericarditis and Peritonitis in Cirrhosis. Gastroenterology, 1977, 72, 772.
15. **Nasser Hassani** — Ultrasonography of the abdomen. Springer-Verlag, New York, 1976.
16. **Reimann H. A.** — Periodic Peritonitis, Heredity and Pathology. J. Amer. Med. Ass., 1954, 154, 1 254.
17. **Schwartz Seymour, Shires Tom, Spencer Franck, Storer Edward** — Principles of Surgery, 3-d Ed. McGraw-Hill Book Com. New York, 1979.
18. **Singh M., Bhargava A. N.** — Tuberculous Peritonitis N. Engl. Med. Journ., 1969, 281, 1 091.

8.4. FIBROZA RETROPERITONEALĂ IDIOPATICĂ (sindromul Ormond; lipodistrofia retroperitoneală; periureterita cronică)

Fibroza retroperitoneală este caracterizată prin invadarea țesutului celulo-adipos retroperitoneal de către un țesut fibros ce conține o proporție variabilă de fibre colagene și celule inflamatorii.

Etiologie. Din punct de vedere etiologic fibroza retroperitoneală (F.R.) se împarte în trei grupe: 1) F.R. idiopatică; 2) F.R. secundară și F.R. malignă.

F.R. secundară a fost descrisă în diverse situații:

— Boli inflamatorii ale organelor vecine (ileită, colită, diverticulită, apendicită).

— După traumatisme tisulare (operații, hematom retroperitoneal, extravazare de urină).

— Reflux pielointerstițial sau pielosinusal.

— În anevrisme.

— După iradieri terapeutice.

— După unele medicamente — metisergid.

F.R. malignă poate fi primară (proliferări neoplazice ale sistemului limfatic) sau secundară unor metastaze retroperitoneale (glande mamare, stomac, plămîn etc.).

F.R. idiopatică care va fi descrisă în cele ce urmează a fost individualizată de Ormond în 1948 și este relativ rară. În 1978 Wangenknecht și Hardy au colectat 640 cazuri din literatură și alte 430 obținute printr-o anchetă-chestionar largă (14). Este întîlnită predominant între 40—70 ani, și cu o frecvență de 2 ori mai mare la bărbați decît la femei.

Morfopatologie. Țesutul patologic se prezintă ca o placă dură, albicioasă sau cenușie prevertebroaortică mai frecvent localizată între corpurile L_3—L_5, cu contur bine delimitat sau cu prelungiri inflamatorii extensive în sens cranial și caudal. El înglobează și comprimă progresiv marile vase iliace și în special ureterele. În cazuri excepționale, țesutul fibros poate înainta în sus invadînd și mediastinul, iar în jos pînă la strîmtoarea superioară a bazinului, sau se poate întinde pînă la colonul sigmoid și regiunea periprostatică. Numai cu totul excepțional, țesutul fibros poate invada cavitatea peritoneală, urmînd artera mezenterică și trunchiul celiac.

Examenul histopatologic al țesutului patologic relevă în faza inițială infiltrație limfoplasmocitară, ocazional eozinofile, după care se constituie o fibroză inflamatorie, cu leziuni granulomatoase localizate mai ales în zonele periferice și cu aspect de neoformație a fibrelor colagene. Caracteristică este neoformația țesutului colagen, care prin structură și afinitate tinctorială, se aseamănă cu fibroza cheloidiană și cu cea din boala Dupuytren.

Scanned with OKEN Scanner

Celulele adipoase din țesutul retroperitoneal dispar în contact cu zonele de fibroză și sînt înlocuite prin histiocite. Nu se observă leziuni de steatonecroză tipică și nici depozite de săpunuri calcare sau acizi grași. Vasele cuprinse în țesutul fibros sînt adesea atinse de o endoflebită sau de endarterită fibroasă (2). Mult mai rar pot fi întîlnite leziuni de arteriolită acută cu necroza fibrinoidă a peretelui și granulom perivascular.

Etiopatogenie. Etiopatogenia fibrozei retroperitoneale idiopatice rămîne încă obscură. Ipoteza unei patogenii imune a fost sugerată de prezența unor infiltrate limfoplasmocitare în stadiul precoce al afecțiunii și de efectele favorabile obținute deseori de un tratament imunosupresiv (Prednison, Azathioprin). Mai probabilă pare a fi ipoteza că la baza fibrozei retroperitoneale ar fi o vasculopatie (6). Astfel, în unele cazuri se poate observa că fibroza este în strînsă legătură cu leziuni primitive ale peretelui vascular și că difuziunea ei se face de-a lungul vaselor arteriale și mai puțin de-a lungul celor venoase. Pare de asemenea foarte probabil că metisergida și în general toți derivații secarei cornute, joacă un rol important în apariția fibrozei retroperitoneale; ea a fost găsită responsabilă în 12% din cazuri, iar suprimarea ei a permis remisiunea sau vindecarea fibrozei. Un tip particular de fibroză a fost observat după administrarea de practolol (Eraldin), fapt care a dus la îndepărtarea acestuia din comerț.

După Blanc (2), fibroza retroperitoneală ar putea fi consecința unei maladii generale (boala Weber-Christian).

Mecanismul prin care acționează metisergida și acidul lisergic (derivat din secalis cornuta) este discutat: creștere a serotoninei endogene (găsită și în sclerodermie), care ar juca un rol important în geneza fibrozelor tisulare, mecanism autoimun (medicamentul acționînd ca hapten) sau fibroză prin ischemie.

Tablou clinic. Simptomele clinice sînt reprezentate de dureri lomboabdominale, care pot fi surde sau violente, uni- sau bilaterale și care rămîn multă vreme neexplorate. Avînd în vedere că compresia ureterelor rămîne consecința majoră a fibrozei retroperitoneale, în afară de aceste dureri, destul de necaracteristice, se observă relativ precoce o infecție urinară și, mai ales, apariția unei insuficiențe renale rapid progresive (în circa 55% din cazuri).

Diureza este, în general, normală și în unele cazuri se poate chiar observa o poliurie. Numai cu totul excepțional poate fi întîlnită o anurie ce dispare spontan.

În formele în care compresiunea fibroasă se exercită numai asupra unui ureter, cazuri cu totul excepționale, simptomatologia clinică se aseamănă cu aceea din colica nefretică sau din lombalgia unilaterală.

Adesea, paralel cu insuficiența renală, evoluează și o hipertensiune arterială. Compresiunea exercitată asupra arterelor produce o ischemie

Scanned with OKEN Scanner

a membrelor inferioare, claudicaţie intermitentă. Asupra venelor, procesul de fibroză şi de compresiune determină apariţia edemelor, uneori hidrocel, tromboze ale membrelor inferioare şi o circulaţie colaterală abdominală. Mult mai rar, se observă o constipaţie sau chiar un sindrom subocclusiv. Extensia fibrozei la nivelul pediculului hepatic determină icter şi hipertensiune portală.

În timpul evoluţiei bolii se observă o slăbire generală cu pierderi în greutate de 10 kg şi mai mult, în decurs de cîteva luni. În afară de febră se remarcă şi o creştere a vitezei de sedimentare a hematiilor.

Examenul clinic obiectiv nu este prea important pentru diagnostic. Uneori, totuşi se poate percepe o masă fibroasă la palparea abdomenului sau la tuşeul rectal sau vaginal. Se mai pot palpa uneori, rinichi mari şi hidronefrotici.

Examenul radiologic poate pune diagnosticul. Urografia intravenoasă sau eventual uretero-pielografia retrogradă poate pune în evidenţă leziunea esenţială: îngustarea unuia sau a celor două uretere ce poate merge pînă la obstrucţia completă. Atingerea bilaterală este prezentă în 70% din cazuri. Segmentul de ureter comprimat de procesul de fibroză este efilat regulat în sus şi în jos. Deasupra stenozei ureterul dilatat descrie adesea sinuozităţi sau o buclă dedesubtul bazinetului. Acesta ca şi calicele, este dilatat (hidronefroză). Adesea, traiectul ureterelor este normal, unul sau altul dintre uretere fiind deviate înăuntru, putînd atinge linia mediană. Această deviaţie internă a ureterelor, deşi inconstantă, este foarte caracteristică fibrozei retroperitoneale.

Ecografia revelează o zonă intens ecogenă contrastînd cu un slab răspuns al vaselor mari subiacente. Imaginea psoaşului apare lărgită cu contur festonat, iar la nivelul rinichiului se constată frecvent o hidronefroză.

Tomografia computerizată pune în evidenţă masa de fibroză, îi precizează contururile şi importanţa, stabileşte în plus gradul de interesare a vaselor mari şi cînd există şi un anevrism aortic îl vizualizează.

Un examen util este de asemenea *cavografia*, deoarece vena cavă de multe ori este deformată, îngustată sau chiar total obstruată şi pentru că nu există o circulaţie colaterală mai mult sau mai puţin importantă. Atît aortografia cît şi tranzitul intestinal cu substanţă baritată nu pun în evidenţă decît foarte rar aspecte de compresiune. Limfografia este totdeauna dificilă de interpretat, dar poate aduce clarificări pentru diagnosticul F.R. maligne.

Cateterismul ureteral este necesar pentru diagnostic. Existenţa unui obstacol nu se evidenţiază printr-o dificultate în ceea ce priveşte pătrunderea sondei, ci prin simplu fapt că la un oarecare nivel, urinele se scurg sub presiune.

Diagnostic. Diagnosticul pozitiv este, în general, sugerat de asocierea simptomelor clinice cu examenele paraclinice menţionate. Regularitatea zonei de ureter stenozată, eventuala bilateralitate, absenţa unei leziuni pelvine decelabile, uşurinţa cateterismului ureteral, în pofida stenozării, sînt elemente urografice specifice şi suficient de caracteristice pentru a diferenţia această boală de alte cauze retroperitoneale însoţite de compresii ale ureterelor, cum ar fi mai ales tumorile. Ecografia şi tomografia computerizată aduc detalii şi argumente complementare. Precizarea ana-

tomică se obține prin examenul morfopatologic al unei probe din țesutul de fibroză, recoltată în cursul unei intervenții pentru ureteroliză.

F. R. idiopatică trebuie diferențiată de unele afecțiuni retroperitoneale maligne mai ales limfoame în care se dezvoltă o stromă fibroasă retroperitoneală. În aceste circumstanțe, numai biopsia operatorie și examenul histologic, pot preciza diagnosticul.

Boli asociate. Fibroza retroperitoneală idiopatică se poate asocia cu alte boli: angeita necrozantă difuză, lupusul eritematos diseminat, maladia Horton, reumatismul poliarticular acut, maladia Dupuytren, fibroza pulmonară, tiroidita lui Riedel, tulburări hemoragipare, sufluri cardiace inexplicabile. Nu se poate preciza semnificația eventuală a acestor asociații. În 5% din cazuri fibroza este asociată cu un anevrism care trebuie diagnosticat preoperator, deoarece necunoașterea sa a dus în 25% din cazuri la ruptura sa în cursul ureterolizei chirurgicale.

Evoluție și prognostic. Cînd fibroza peritoneală idiopatică este primitivă, regresiunea sa spontană este cu totul excepțională și din contră, ea se agravează continuu antrenînd o insuficiență renală progresivă. Cînd fibroza retroperitoneală este secundară intoxicației cu metisergide sau acid lisergic, evoluția poate fi favorabilă după suprimarea drogului. În asemenea circumstanțe, se produce o regresiune a insuficienței renale și dispariția rapidă a hidronefrozei. Rămîn însă multă vreme, semnele radiologice și deviația internă a ureterelor. În unele cazuri, fibroza poate continua chiar și după suspendarea drogului.

Tratament. Tratamentul medical poate fi destul de eficace în unele cazuri în special în faza inițială inflamatorie dar rămîne fără efect în fibroza avansată. El constă din administrarea zilnică de 40 mg prednison, timp îndelungat pînă dispare compresiunea ureterelor. Acest tratament merită a fi încercat, și în caz de succes, trebuie continuat atît cît este necesar sub supravegherea minuțioasă a evoluției insuficienței renale (1, 3, 5). În fibrozele post-medicamentoase, tratamentul principal constă în suprimarea medicamentului în cauză, dar în circa 50% din cazuri este necesar și un tratament complementar.

Tratamentul chirurgical este indicat mai frecvent decît cel medical. El constă din degajarea ureterelor fără îndepărtarea plăcii fibroase (1) (8) (9) (10) (12) (13). Această ureteroliză este ușor de realizat deoarece, țesutul fibros nu aderă la peretele ureteral, astfel că poate fi găsit un clivaj apropiat. Ureteroliza poate fi combinată după caz, cu nefrostomie, lateralizarea sau intraperitonealizarea ureterelor, autotransplantare, nefrectomie.

După intervenție, fibroza retroperitoneală nu are tendința de a recidiva, fapt ce a făcut pe unii autori s-o încadreze în grupul bolilor „autolimitate". Se citează cazuri cînd a fost necesară reintervenția din cauza bilateralizării unei leziuni inițial unilaterale (13). Postoperator s-a preconizat un tratament cu Prednison, cca 1 000 mg în primele 3 luni, continuat prelungit cu 5 mg/zi și asociat în primele 3 luni cu Azatioprin 50 mg/zi.

După degajarea ureterelor, recuperarea funcțională a rinichilor depinde de vechimea bolii. În orice caz, această ameliorare este incompletă, din cauză că evoluția lentă a fibrozei și compresiunea ureterală consecutivă determină dezvoltarea în timp a unei nefrite interstițiale ireversibile.

Scanned with OKEN Scanner

În prezența unei fibroze retroperitoneale diagnosticate s-a preconizat următoarea atitudine:

— Ecografie preoperatorie pentru a servi și drept element de comparație la controalele ulterioare;

— Căutarea prezenței concomitente a unui anevrism aortic care va fi tratat concomitent cu ureteroliza;

— Cateterizarea preoperatorie a ureterelor pentru a ajuta la disecția lor.

— Laparotomia mediană cu biopsii etajate multiple a plăcii de fibroză;

— Ureteroliza cu prezervarea ureterelor prin intraperitonizare sau deplasare laterală (6 a).

BIBLIOGRAFIE

1. **Auvert J., Xerri A.** — La fibreuse rétropéritonéale idiopatique. La Presse méd., 1967, 75, 2 655—2 660.
2. **Blanc W.** — Syndromes nouveaux de pathologie adipeuse. Masson Cie, Paris, 1951, p. 256.
3. **Carr R. J., Biswas B. K.** — Methysergide and retroperitoneal fibrosis. Brit. Med. J., 1966, 2, 1 116.
4. **Ducrot H., Grunfeld J., Watchi J. M.** — La fibreuse rétropéritonéale idiopathique. La Prese méd., 1967, 75, 2 661—2 666.
5. **Corriere N. J. jr., Mackie J. A., Murphy J. J.** — Retroperitoneal fibrosis with large bowel symptoms. Report of two cases. J. Urology Baltimore, 1966, 96, 16.
6. **Kay R. G.** — Retroperitoneal vasculitis with perivascular fibrosis. Brit. J. Urol., 1963, 35, 284.

6 a. **Morel Ph., Bagnoud F. F.** — La fibrose rétropéritonéale maladie d'Ormond Med. Hyg., 1982, 40, 2 264—2 269.

7. **Nedelec M., Mousseau M., Auvigne J., Visset J.** — Fibrose rétropéritonéale primitive. A propos de deux observations. Mém. Acad. Chir., 1966, 92, 580.

7 a. **Oesterwitz H.** și colab. — Atiopathogenese. Diagnostik und Therapie der idiopatischer retroperitoneal Fibrose, Ztschr. arztl. Fortb., 1982, 76, 543—548.

8. **Ormond J. K.** — Bilateral ureteral obstruction due to envelopment and compression by an inflammatory retroperitoneal process. J. Urol. (Baltimore), 1948, 59, 1 072.
9. **Ormond J. K.** — Idiopathic retroperitoneal fibrosis. An etablished clinical entity. J. Amer. Med. Ass., 1960, 174, 1 561.
10. **Ormond J. K.** — Idiopathic retroperitoneal fibrosis: disscusion of ethiology. J. Urol. (Baltimore), 1965, 94, 385.
11. **Russu G.** — Nefrologie practică. Editura Junimea, Iași, 1978.
12. **Strauss M. B., Welt L. G.** (editors) — Disease of the kidney. Little-Brown, 1971.
13. **Weiss J. M., Hinman F. jr.** — Reversible retroperitoneal fibrosis with ureteral obstruction asociated with ingestion of Sansert. J. Urol. Baltimore, 1966, 95. 77.
14. **Wangenknecht L. K., Hardy J. C.** — Retroperitoneal Fibrose 1978, G. Thieme V. Stuttgart.

9.

ALIMENTAȚIA PE SONDĂ

Alimentația pe sondă este aplicată într-o serie de situații în care aportul normal de alimente este imposibil sau cînd este necesară introducerea alimentelor direct în segmentele inferioare ale tubului digestiv.

Indicațiile acestui tip de alimentație sînt următoarele:

A) *Alimentația pe sondă gastrică:*

Afecțiuni invalidante ale căilor digestive superioare;

Afecțiuni stenozante inflamatorii sau tumorale ale cavității bucale, faringelui, laringelui sau esofagului;

Traumatisme ale masivului facial;

Tulburări de deglutiție mecanică sau neurologică;

Refuzul alimentar (cazuri de anorexie nervoasă);

Stările de comă, intervenții chirurgicale la nivelul masivului facial, al gurii, faringelui sau laringelui;

Unele afecțiuni gastro-enterologice.

B) *Alimentația prin sondă duodenală sau jejunală:*

În anumite afecțiuni gastrice;

În cazurile cu fistule ale tractului digestiv superior;

În situații în care alimentația bolnavului pe cale enterală, prin diete elementare apare necesară, digestia ca fenomen global fiind afectată sau imposibilă.

Tipurile de diete care se administrează pe sondă trebuie să țină seama de unele principii generale:

Dieta trebuie să fie astfel constituită încît să rămînă tot timpul suficient de fluidă pentru a nu obstrua sistemele de administrare.

Alimentația gastrică este preferabil să se facă în bolus-uri repetate la cîteva ore interval (3—4), pentru a asigura ritmicitatea fiziologică a digestiei gastrice.

Alimentația gastrică se poate face cu soluții relativ hipertone conținînd mai mult de 1 Kcal/ml.

Alimentația duodeno-jejunală trebuie să se facă în perfuzie continuă.

Soluțiile utilizate în alimentația duodenojejunală trebuie să fie izotone și să nu conțină mai mult de 1 Kcal/ml.

Scanned with OKEN Scanner

Toate soluțiile sau suspensiile utilizate trebuie să fie preparate și manipulate steril pentru a le feri de infectare care este urmată de fermentații sau putrefacții și de fenomene de enterocolită.

Materialele utilizate pentru administrarea regimurilor lichide pe sondă constau din:

Sonde gastrice — din material plastic cu lumen suficient de mare pentru a nu fi obstruat.

Sonde duodenale din material plastic de preferință poliuretan sau cauciuc silicon prevăzute cu mandren, pentru a facilita introducerea în stomac și cu balonașe pentru a fi propulsate în duoden și menținute pe loc; balonul distal este la ultimele modele (Salvisond[R]) făcut să se dezlipească și să elibereze orificiul sondei numai în mediu alcalin. Pot fi utilizate și sonde de tip Miller-Abbott sau sonde lestate (ca balon umplut cu mercur).

Sondele de poliuretan au avantajul de a fi suficient de moi pentru a nu produce leziuni de decubit și netede pentru a evita incrustațiile la utilizare prelungită.

Sistemele de perfuzare pot fi cele utilizate pentru soluții perfuzabile, dar sînt de preferat seturi speciale prevăzute cu conusuri diferite de cele Luer sau Record, utilizate la perfuzii intravasculare pentru a nu permite o conectare greșită.

Dietele prescrise pot fi constituite din:

A. Materii prime de bucătărie, realizînd regimuri integrale. Acestea pot fi administrate numai cînd nu există tulburări de digestie, motilitate și rezorbție.

Ele constau din amestecuri glucido-lipido-proteice alcătuite în așa fel încît să corespundă regulilor generale enunțate înainte. Ca materii prime se utilizează: laptele natural sau laptele praf, zahăr, ulei, ouă, miere, cacao, precum și unele preparate alimentare lichide ca: supe de zarzavat sau de carne, ceaiuri.

Un amestec simplu este constituit din următoarele componente:

— Lapte (600 Kcal/l) — 1 litru	— 600 Kcal
— Zahăr (400 Kcal/100 g) — 50 g	— 200 Kcal
— Ulei (900 Kcal/100 g) — 25 ml (preferabil de soia)	— 225 Kcal
— Un ou crud (50 Kcal)	50 Kcal
	1 075 Kcal

Soluția conține la un volum de aproximativ 1 075 ml — 1 075 Kcal, deci 1 Kcal/ml. Ea poate fi administrată atît în alimentația gastrică, cît și în cea duodenală. Este necesară completarea cu un aport polivitaminic prin adăugarea de 1 fiolă vit. C 500, 1—2 tb. polivitamine, precum și cu aport de oligoelemente în special Mg, Ca, Aspartat de Mg (Aspatofort[R] 2 fiole/zi), Fe, Cu și Cobalt sub formă de sirop de Neoanemovit — 1—2 lingurițe/zi. De asemenea va fi completată cu un aport de NaCl 5 g și ClK 1—2 g.

O cantitate între 1 500 și 2 500 ml dintr-o astfel de soluție/zi poate constitui un regim de bază pentru bolnavii în stare de repaus (30 Kcal/kg/24 ore). La nevoie aportul hidric poate fi completat — în cazul alimentației gastrice — prin apă sau ceaiuri, iar în cazul alimenta-

Scanned with OKEN Scanner

ției duodeno-jejunale prin soluții de tip *gesol* care se rezorb rapid întrucît nu necesită o izotonizare prealabilă în lumenul intestinal:

glucoză 40 g
NaCl 3,5 g
KCl 2,5 g
Na bicarbonic 1,5 g/ Apă 1 l.

În alimentația gastrică se pot utiliza și amestecuri mai complexe și mai bogate în calorii. Pentru aceasta se poate utiliza în primul rînd laptele praf, care se adaugă în cantitate de 6 linguri/l, atunci cînd dorim să realizăm la redizolvare un lapte cu 600 Kcal/l, dar pe care putem să-l utilizăm și în cantitate mai mare (8—10 linguri). De asemenea poate fi crescută cantitatea de zahăr, ulei și ouă adăugîndu-se și miere — realizînd în final concentrații de 1,5—2 Kcal/ml. Aceste soluții se utilizează numai în mod excepțional, fiind de obicei mai greu tolerate.

Pentru creșterea toleranței se utilizează procedeul de predigestie:

— se utilizează 2 tb de Triferment (sau similar) la 500 ml soluție. Trifermentul se mojarează, se amestecă în soluție care apoi este ținută la termostat (37°) timp de 3—4 ore înainte de administrare. Pentru evitarea diareelor care apar uneori, se adaugă soluției o cantitate de 5 g/l de carbonat de calciu. Dietele integrale pot fi îmbogățite în special în proteine, prin adăugarea de extracte speciale sub formă de pulberi.

Lipsa de toleranță pentru acest tip de dietă apare în condițiile în care bolnavul prezintă din diferite motive — în primul rînd din cauza unei stări prelungite de inaniție, sau din cauze patologice digestive specifice — tulburări mai mult sau mai puțin grave de digestie cu alterări ale secrețiilor de enzime digestive sau intoleranță la lactoză.

Dieta integrală nu este indicată a fi administrată direct după o perioadă de inaniție. Ea trebuie să fie precedată de alimentație parenterală și eventual de diete elementare.

Dietele formulate sînt amestecuri alimentare livrate ca prafuri pentru dizolvare sau ca emulsii cu componente perfect echilibrate și utilizînd constituenți special aleși pentru a realiza toleranțe digestive adecvate bolnavilor de diverse vîrste și categorii. Ele pot fi administrate atît pe sondă, cît și oral, și au avantajul că sînt integrale conținînd toate elementele necesare unei alimentații complete. Aceste diete pot fi utilizate și în completarea unei alimentații uzuale.

Există astfel diete formulate pentru sugari, ca de exemplu Humana 0 sau Similac, cu o compoziție analoagă laptelui de mamă, Humana 1 și 2 destinate alimentației sugarului și a copilului mic sau Humana Heilnährung H (tab. 9.I) și Humana-Sonana (în variantele süss și pikant) (tabel 9.II).

Dietele formulate cu toleranță crescută conțin trigliceride cu acizi grași cu lanțuri de lungime medie (Caproic$_{C10}$ și Caprilic$_{C8}$)=95,4%. Acestea se resorb fără a necesita o digestie prealabilă și fără a avea nevoie de săruri biliare, fiind totodată transportate pe cale portală și nu limfatică. Adaosul de ulei de soia conținînd aprox. 65% acizi grași esențiali, asigură de asemenea un aport suficient al acestor compuși. Astfel de diete sînt lipsite de obicei de lactoză a cărei digestie este afectată atunci cînd există o suferință a tubului digestiv; sursa de hidrați de carbon se alege în așa fel, încît să nu producă o osmolaritate crescută a soluției.

Scanned with OKEN Scanner

Tabelul 9.I

Humana II (100 g pulbere — 417 Kcal.)

Grăsimi	10 g	Minerale	5 g		
Proteine	17 g	Fibre vegetale brute	sub 1 g		
Hidrocarbonate	64 g	Vit. A	1 600 u%		
Glucide	3 g	Vit. B_1	0,8 mg		
Fructoză	3 g	Vit. B_2	0,9 mg	Vit. C	60 mg
Lactoză	23 g	Vit. B_6	0,8 mg	Biotina	6 γ
Zaharoză	11 g	Neamiamidă	9,5 mg		
Amidon	21 g	Pantotenat de Ca	3 mg		

Tabelul 9.II

Humana — Sonana (süss-pikant) 100 g pulbere = 435 Kcal

	S.	P.		
Grăsimi	16 g	15,4 g		
Prolen	20,4 g	27,1 g		
Glucide	56,3 g	47,0 g		
Fibre		0,6 g		
Minerale	3 g	5,7 g		
Vit. A	1 500 u.i.		Ca pantotenat	3 mg
B_1	0,7 mg		Neamiamidă	7 mg
B_2	0,6 mg		Ac. folic	100 γ
B_6	0,8 mg		Biotină	3 γ
B_{12}	0,8 γ		Vit. C	60 mg
			„ D_3	100 u.i.
			„ E	10 mg

Pentru aceasta se recurge uneori la maltodextrină (amidon de porumb). Ca surse proteice se utilizează de obicei cazeină și lactalbumină.

Tabelele 9.III și 9.IV prezintă formulările unei pulberi (Biosorbin MTC) și a unei soluții (Salvimulsin MTC). Se observă că există un aport polivalent de minerale și vitamine, reziduurile nerezorbabile, fiind nule, ceea ce le extinde indicațiile de utilizare la prepararea bolnavilor în vederea intervențiilor chirurgicale pe tubul digestiv. Se elimină astfel înfometarea, total neindicată și cu consecințe nefaste, la care sînt supuși acești bolnavi în perioada preoperatorie.

Dietele elementare: conțin componente elementare cu rezorbție integrală fără a necesita o digestie prealabilă. Ele sînt rezorbite în segmentele superioare ale tubului digestiv (jejun superior) și sînt indicate în toate condițiile în care există o afectare severă a procesului de digestie, (malasimilare) permițînd o alimentare enterală completă a bolnavilor. Indicațiile se extind la o serie de bolnavi problemă, ca cei suferind de forme grave de boala Crohn sau colită ulceroasă, în terapia pre- și postoperatorie a bolnavilor cu intervenții pe tubul digestiv, la bolnavii cu fistule digestive, în stări de cașexie avansate cu digestie afectată, la bolnavi canceroși — în timpul terapiei cu radiații sau citostatice.

Componentele de bază proteine, lipide și hidrați de carbon se găsesc aci în proporție de 13,11 și 76%.

Ca sursă proteică se utilizează peptide cu greutate moleculară redusă, obținute prin digestia lactalbuminei, întrucît a fost dovedit faptul că rezorbția acestora este mai bună decît cea a aminoacizilor levogiri.

Scanned with OKEN Scanner

Tabelul 9.III

Bisorbin MCT la 100 g pulbere — 500 Kcal

Proteine	19 g	Na=	20 mval	Proteine din albuş de ou — 20%
* Grăsimi	19 g	K=	20 mval	Lapte praf 7%
** Hidraţi de carbon	60 g	Ca=	9,5 mval	Lactalbumină
		Mg=	6,2 mval	
		P=	200 mg	
Vit. A	75 u.i.			
B_1	0,25 mg			
B_2	0,4 mg			
B_6	2,5 mg			
B_{12}	0,5 γ			
Biotina	0,6 mg			
Ac. folic	0,5 mg			
Ac. Pantotenic	2 mg			
DL Tocopherol	10 mg			
K_1	0,25 mg			
C	25 mg			
D_3	100 U.I.			
Cysteină	340			
Nicotinamida	4 mg			

* cu acizi graşi cu lanţuri scurte.
** fără gluten sărac în lactoză.

Tabelul 9.IV

Salvimulsin MCT (Soluţie per 500 ml) 500 Kcal

Proteine	24 g (19%)	Na	20 m. mol	Cl	14 m. mol.	Mn 7 m mol.	
Grăsimi	15 g (27%)	K	15 m. mol.	Fe	50 m. mol.	Mol 5, 0,24	
Glucide	67,5 g (54%)	Ca	5 m. mol.	Zn	40 m. mol.	I 0,2 m. mol.	
		Mg	3 m. mol.	Cu	5 m. mol.	F 9 m. mol.	
		P	7 m.mol.				
Vit. A.	800 I.E.	Cholina	50 mg				
B_1	0,3 mg	Vit. D_3	60 I.E.				
B_2	0,35 mg	„ E	4 I.E.				
B_6	0,35 mg	Ac. folic	80 γ				
B_{12}	0,8 mg	Vit. K	30 mg				
Biotina	0,05 mg	Niacină	3,5 mg				
Vit. C	15 mg	Pantotenat	2 mg				
Osmolaritate							
300 m.Osm/l	(varianta neutral)						
350 m.Osm/l	(variante dulci)						

Ca sursă de lipide este utilizat uleiul de soia cu conţinutul său specific de peste 60% acizi graşi nesaturaţi esenţiali, iar ca sursă de hidrocarbonate se recurge la un amestec de produşi de degradare a amidonului de porumb: Polizaharide 96—94,7%, Maltoză 2—3%, Glucoză 1—1,2%, Lactoză <0,8%. Moleculele mari polizaharidice solubile asigură o osmolaritate scăzută a soluţiei, asigurînd astfel evitarea diareelor osmotice. Lipsa lactozei conferă şi toleranţa soluţiei în tulburările digestive cu afectarea digestiei acesteia. De asemenea lipsesc glutenul, colesterolul şi purinele, ca şi reziduurile nerezorbabile şi sînt conţinute cantităţi suficiente de minerale, oligoelemente şi vitamine.

Scanned with OKEN Scanner

Osmolaritatea soluției este de cca. 450 mOsm, mai mare ca la dietele formulate, fapt explicabil prin numărul mai mare de particule pe unitatea gravimetrică. Concentrația calorică este de 1 Kcal/ml (tabelul 9.V).

Tabelul 9.V

Salvipeptid pulbere 100 g = 300 Kcal (1 656 KJ)

* Proteine	13	g
** Lipide	4,7	g
*** Hidrocarbonate	73,9	g
Na	23,3	m.mol./l
K	11,7	„
Ca	3,9	„
Mg	2,1	„
Cl	11,7	„
P	5,5	„
Zn	0,031	„
Fe	0,039	„
Cu	3,9	mol./l
Mn	5,4	„
I	0,16	„
F	7	„
Mo	0,19	„

* Lactalbumină degradată	
** Ulei de soia	
*** Maltodextrine	
Vit. A Ui	623
„ B_1	0,23 mg
„ B_2	0,27 mg
„ B_6	0,27 mg
„ B_{12}	0,62 mg
Biotina	0,04 mg
Vit. C	11,7 mg
„ D_3 UI	46,7
„ E UI	3,1
Ac. folic	0,06 mg
Vit. K_1	0,023 mg
Niacină	2,7 mg
Pantotenat	1,6 mg
Colină	38,9 mg

1 Sac=128,5 g=500 Kcal se solvă în 400 ml apă fiartă în vas steril obținîndu-se o soluție cu 1 Kcal/ml.

Dieta elementară este de preferință administrată direct intraduodenal sau jejunal prin intermediul unor sonde speciale. Pentru administrare se utilizează fie sisteme de perfuzie la bolnavul imobilizat, fie pompe peristaltice — cînd bolnavul este ambulator.

Perfecționarea metodelor de alimentare orală și pe sondă a extins mult domeniul lor de utilizare. S-a realizat astfel un progres important în procesul de alimentare al bolnavilor cu tulburări digestive, care îmbunătățește condițiile de îngrijire și prognosticul acestor bolnavi, la care pînă nu de mult trebuia să se recurgă de cele mai multe ori la alimentație parenterală, metodă eficientă dar legată de riscuri mult mai numeroase.

Unele diete de alimentație pe sondă de tip integral sau formulate sînt destinate și alimentației orale atunci cînd digestia și tranzitul gastric nu sînt afectate. Caracterul specific al acestor diete este acela că, în afară de faptul că asigură un aport complet de substanțe nutritive, sînt complet sau aproape complet lipsite de reziduuri ceea ce duce la diminuarea substanțială a bolului fecal, precum și la eliminarea ajungerii în colon de materiale ne- sau incomplet digerate, prin care realizează un repaus al acestuia.

Diete de tipul celor formulate se utilizează în evoluția acută a unor boli cronice sau în unele boli acute ale colonului, asigurînd concomitent o nutriție integrală a bolnavului și repausul colic.

Ele mai sînt utilizate pentru personalul vehiculelor și stațiilor spațiale sau în alte situații în care ritmul și volumul scaunelor trebuie diminuat.

Scanned with OKEN Scanner

Redactor: Dr. AL. JELEA
Tehnoredactor: ELENA AFILIPOAIE

Bun de tipar: 3. I. 1985. Format: 16/70×100. Hîrtie: Tipar înalt A 70×100/42. Coli tipar: 56.

Tiparul executat sub com. nr. 251/1984,
la Întreprinderea Poligrafică „Crişana", Oradea,
str. Moscovei nr. 5.

Republica Socialistă România

Scanned with OKEN Scanner

ERATĂ

Pagina:	*Rîndul:*	*În loc de:*	*Se va citi:*
53	16 de sus	(substanța P)	(substanța T)
55	31 de sus	pH-ului	echilibrului
134	5 de jos	septică	caustică
257	11 de sus	T_0T_1	M_0M_1
383	19 de sus	diholozidaze	dizaharidaze
583	22 de sus	intermitente	intercurente
615	Figura 6.55 va fi inversată, astfel încît partea de sus să fie orientată în jos.		
625	3—4 de sus	Sigmoidul este zona cea mai frecvent interesată, urmată de rect	Rectul este zona cea mai frecvent interesată, precedată de sigmoid
716	10 de sus	2—5 m	2—5 cm

Scanned with OKEN Scanner